This is a digital copy of a book that was preserved for generations on library shelves before it was carefully scanned by Google as part of a project to make the world's books discoverable online.

It has survived long enough for the copyright to expire and the book to enter the public domain. A public domain book is one that was never subject to copyright or whose legal copyright term has expired. Whether a book is in the public domain may vary country to country. Public domain books are our gateways to the past, representing a wealth of history, culture and knowledge that's often difficult to discover.

Marks, notations and other marginalia present in the original volume will appear in this file - a reminder of this book's long journey from the publisher to a library and finally to you.

Usage guidelines

Google is proud to partner with libraries to digitize public domain materials and make them widely accessible. Public domain books belong to the public and we are merely their custodians. Nevertheless, this work is expensive, so in order to keep providing this resource, we have taken steps to prevent abuse by commercial parties, including placing technical restrictions on automated querying.

We also ask that you:

+ *Make non-commercial use of the files* We designed Google Book Search for use by individuals, and we request that you use these files for personal, non-commercial purposes.
+ *Refrain from automated querying* Do not send automated queries of any sort to Google's system: If you are conducting research on machine translation, optical character recognition or other areas where access to a large amount of text is helpful, please contact us. We encourage the use of public domain materials for these purposes and may be able to help.
+ *Maintain attribution* The Google "watermark" you see on each file is essential for informing people about this project and helping them find additional materials through Google Book Search. Please do not remove it.
+ *Keep it legal* Whatever your use, remember that you are responsible for ensuring that what you are doing is legal. Do not assume that just because we believe a book is in the public domain for users in the United States, that the work is also in the public domain for users in other countries. Whether a book is still in copyright varies from country to country, and we can't offer guidance on whether any specific use of any specific book is allowed. Please do not assume that a book's appearance in Google Book Search means it can be used in any manner anywhere in the world. Copyright infringement liability can be quite severe.

About Google Book Search

Google's mission is to organize the world's information and to make it universally accessible and useful. Google Book Search helps readers discover the world's books while helping authors and publishers reach new audiences. You can search through the full text of this book on the web at `http://books.google.com/`

A propos de ce livre

Ceci est une copie numérique d'un ouvrage conservé depuis des générations dans les rayonnages d'une bibliothèque avant d'être numérisé avec précaution par Google dans le cadre d'un projet visant à permettre aux internautes de découvrir l'ensemble du patrimoine littéraire mondial en ligne.

Ce livre étant relativement ancien, il n'est plus protégé par la loi sur les droits d'auteur et appartient à présent au domaine public. L'expression "appartenir au domaine public" signifie que le livre en question n'a jamais été soumis aux droits d'auteur ou que ses droits légaux sont arrivés à expiration. Les conditions requises pour qu'un livre tombe dans le domaine public peuvent varier d'un pays à l'autre. Les livres libres de droit sont autant de liens avec le passé. Ils sont les témoins de la richesse de notre histoire, de notre patrimoine culturel et de la connaissance humaine et sont trop souvent difficilement accessibles au public.

Les notes de bas de page et autres annotations en marge du texte présentes dans le volume original sont reprises dans ce fichier, comme un souvenir du long chemin parcouru par l'ouvrage depuis la maison d'édition en passant par la bibliothèque pour finalement se retrouver entre vos mains.

Consignes d'utilisation

Google est fier de travailler en partenariat avec des bibliothèques à la numérisation des ouvrages appartenant au domaine public et de les rendre ainsi accessibles à tous. Ces livres sont en effet la propriété de tous et de toutes et nous sommes tout simplement les gardiens de ce patrimoine. Il s'agit toutefois d'un projet coûteux. Par conséquent et en vue de poursuivre la diffusion de ces ressources inépuisables, nous avons pris les dispositions nécessaires afin de prévenir les éventuels abus auxquels pourraient se livrer des sites marchands tiers, notamment en instaurant des contraintes techniques relatives aux requêtes automatisées.

Nous vous demandons également de:

+ *Ne pas utiliser les fichiers à des fins commerciales* Nous avons conçu le programme Google Recherche de Livres à l'usage des particuliers. Nous vous demandons donc d'utiliser uniquement ces fichiers à des fins personnelles. Ils ne sauraient en effet être employés dans un quelconque but commercial.

+ *Ne pas procéder à des requêtes automatisées* N'envoyez aucune requête automatisée quelle qu'elle soit au système Google. Si vous effectuez des recherches concernant les logiciels de traduction, la reconnaissance optique de caractères ou tout autre domaine nécessitant de disposer d'importantes quantités de texte, n'hésitez pas à nous contacter. Nous encourageons pour la réalisation de ce type de travaux l'utilisation des ouvrages et documents appartenant au domaine public et serions heureux de vous être utile.

+ *Ne pas supprimer l'attribution* Le filigrane Google contenu dans chaque fichier est indispensable pour informer les internautes de notre projet et leur permettre d'accéder à davantage de documents par l'intermédiaire du Programme Google Recherche de Livres. Ne le supprimez en aucun cas.

+ *Rester dans la légalité* Quelle que soit l'utilisation que vous comptez faire des fichiers, n'oubliez pas qu'il est de votre responsabilité de veiller à respecter la loi. Si un ouvrage appartient au domaine public américain, n'en déduisez pas pour autant qu'il en va de même dans les autres pays. La durée légale des droits d'auteur d'un livre varie d'un pays à l'autre. Nous ne sommes donc pas en mesure de répertorier les ouvrages dont l'utilisation est autorisée et ceux dont elle ne l'est pas. Ne croyez pas que le simple fait d'afficher un livre sur Google Recherche de Livres signifie que celui-ci peut être utilisé de quelque façon que ce soit dans le monde entier. La condamnation à laquelle vous vous exposeriez en cas de violation des droits d'auteur peut être sévère.

À propos du service Google Recherche de Livres

En favorisant la recherche et l'accès à un nombre croissant de livres disponibles dans de nombreuses langues, dont le français, Google souhaite contribuer à promouvoir la diversité culturelle grâce à Google Recherche de Livres. En effet, le Programme Google Recherche de Livres permet aux internautes de découvrir le patrimoine littéraire mondial, tout en aidant les auteurs et les éditeurs à élargir leur public. Vous pouvez effectuer des recherches en ligne dans le texte intégral de cet ouvrage à l'adresse `http://books.google.com`

A.3.A.1835.2

HARVARD UNIVERSITY MEDICAL SCHOOL.

LIBRARY

OF THE

PATHOLOGICAL LABORATORY.

The Gift of Henry F. Sears, M.D.

1898

A.3.A.1835.2

HARVARD UNIVERSITY MEDICAL SCHOOL.

LIBRARY

OF THE

PATHOLOGICAL LABORATORY.

The Gift of Henry F. Sears, M.D.

1898

BULLETINS

DE LA

SOCIÉTÉ ANATOMIQUE

DE PARIS

ANATOMIE NORMALE, ANATOMIE PATHOLOGIQUE, CLINIQUE

LXVIIIe ANNÉE (1893)

5me SÉRIE. — TOME VII

RÉDIGÉS PAR

MM. M. KLIPPEL et T. LEGRY

SECRÉTAIRES

85 Figures dans le texte

PARIS
G. STEINHEIL, ÉDITEUR
2, RUE CASIMIR-DELAVIGNE, 2
1893

3.A.1835.2

LISTE

DES

MEMBRES DE LA SOCIÉTÉ ANATOMIQUE

ANNÉE 1893

Bureau.

Président		MM. CORNIL
Vice-Présidents		THIBIERGE PIERRE DELBET
Secrétaires		KLIPPEL LEGRY
Archiviste		DAGRON
Trésorier		LÉTIENNE
Membres du comité.	Titulaires	MARTIN DE GIMARD POTHERAT THIROLOIX
	Adjoints	LEGUEU DURANTE SOUQUES

Membres Honoraires.

1893. ACHARD, faubourg St-Honoré, 164, Paris.
1874. ANGER (Th.), boulevard Haussmann, 105, Paris.
1888. BALLET, rue Rouget-de-l'Isle, 3, Paris.
1879. BALZER, rue de l'Arcade, 8, Paris.
1889. BAUMGARTEN, à Tübingen.
1887. BAZY, rue d'Antin, 21, Paris.
1878. BERGER (P.), rue de Bourgogne, 16, Paris.
1874. BESNIER (J.), rue Blanche, 5, Paris.
1868. BESNIER (Ern.), rue des Mathurins, 37, Paris.
1893. BEURMANN (de), faubourg Poissonnière, 40 *bis*, Paris.
1873. BLACHE (R.), rue de Surène, 5, Paris.
1869. BOUCHARD (Ch.), rue de Rivoli, 174, Paris.
1874. BOUCHEREAU, rue Cabanis, 1 (Asile Sainte-Anne), Paris.
1877. BOUILLY, avenue Montaigne, 32, Paris.
1864. BOURNEVILLE, rue des Carmes, 14, Paris.
1887. BRAULT, rue de l'Arcade, 18, Paris.
1885. BRISSAUD, quai Voltaire, 9, Paris.
1892. BROCA, rue de Lille, 9, Paris.
1879. BROUARDEL, Faculté de Médecine, Paris.
1870. BUCQUOY, rue de l'Université, 81, Paris.
1878. BUDIN, boulevard Saint-Germain, 129, Paris.

1892. CASTEX, Avenue de Messine, 3, Paris.
1879. CARTAZ, boulevard Haussmann, 39, Paris.
1878. CAZALIS (J.) fils, Cannes (Alpes-Maritimes).
1890. CHANTEMESSE, rue Boissy-d'Anglas, 30, Paris.
1892. CHAPUT, rue du Bac, 30, Paris.
1872. CHARPENTIER, rue de Miromesnil, 66, Paris.
1892. CHARRIN, avenue de l'Opéra, 11, Paris.
1888. CHAUFFARD, rue Saint-Guillaume, 21, Paris.
1877. CHOUPPE, rue du Ranelagh, 127 *bis*, Paris.
1871. CORNIL (V.), rue Saint-Guillaume, 19, Paris.
1877. COYNE, Faculté de Médecine, Bordeaux (Gironde).
1892. DAMALIX, Hôpital cantonal de Charenton (Seine).
1879. DANLOS, rue d'Amsterdam, 87, Paris.
1892. DARIER, boulevard St-Germain, 26, Paris.
1876. DEBOVE, rue de la Boétie, 53, Paris.
1892. DE GENNES, rue du Cherche-Midi, 109, Paris.
1892. DÉJERINE, boulevard Saint-Germain, 168.
1888. DENUCÉ (Maurice), pavé des Chartrons, 26, Bordeaux.
1892. DESNOS, rue de Rome, 31, Paris.
1868. DESORMEAUX, rue de Verneuil, 11, Paris.
1869. DESPRÉS (Ar.), rue Jacob, 3, Paris.
1892. DOLÉRIS, boulevard Malesherbes, 91, Paris.
1877. DU CASTEL (V.), rue de Bellechasse, 14, Paris.
1892. DUFLOCQ, boulevard Haussmann, 50, Paris.
DURAND-FARDEL, rue de Grenelle, 39, Paris.
1882. DURET, Université Catholique de Lille.
1873. DUGUET, rue de Londres, 60, Paris.
1879. DUPUY, Saint-Denis (Seine).
1886. FERÉ, boulevard Saint-Michel, 37, Paris.
1874. FERNET, rue de la Boétie, 28, Paris.
FIAUX, rue Lafayette, 91, Paris.
1872. FONTAN, à Bagnères-de-Luchon (Haute-Garonne).
1874. GINGEOT, rue de Bourgogne, 50, Paris.
1892. GIRODE, rue de Laborde, 6, Paris.
1885. GOMBAULT, rue de Vaugirard, 41, Paris.
1877. GOUGUENHEIM, boulevard Haussmann, 73, Paris.
1872. GOURAUD (X.), rue du Bac, 40, Paris.
1873. GUÉNIOT, rue de Lille, 1, Paris.
1867. GUYOT, rue de Madrid, 21, Paris.
1872. HALLÉ, rue de Varennes, 38, Paris.
1876. HALLOPEAU, boulevard Malesherbes, 91, Paris.
1878. HANOT, rue de Rivoli, 122, Paris.
1893. HARTMANN, rue de Rome, 67, Paris.
1874. HAYEM, rue de Vigny, 7, parc Monceau, Paris.
1874. HÉNOCQUE, avenue Matignon, 11, Paris.
HÉRARD, place de Laborde, 12 *bis*, Paris.
1888. JALAGUIER, rue Lavoisier, 25, Paris.
1877. JOFFROY, rue de Rivoli, 186, Paris.
1885. KIRMISSON, rue de Solférino, 6, Paris.
1893. KLIPPEL, rue de Grenelle, 20, Paris.
1871. LABBÉ (Léon), boulevard Haussmann, 117, Paris.
1873. LABORDE (J.-V.), rue de l'Ecole-de-Médecine, 15, Paris.

LABOULBÈNE, boulevard St-Germain, 181, Paris.
1873. LANCEREAUX, rue de la Bienfaisance, 44, Paris.
1878. LANDOUZY (L.), rue Chauveau-Lagarde, 4, Paris.
1873. LANNELONGUE, rue François-Ier, 3, Paris.
1893. LEJARS, rue de Miromesnil, 75, Paris.
1886. LELOIR, Faculté de Lille (Nord).
1874. LE DENTU, boulevard Haussmann, 91, Paris.
1876. LÉPINE, Lyon (Rhône).
1888. LETULLE, boulevard St-Germain, 124, Paris.
1888. LEROUX, rue Chauveau-Lagarde, 14, Paris.
1892. LUBET-BARBON, place Delaborde, 10, Paris.
1879. LUCAS-CHAMPIONNIÈRE (J.), avenue Montaigne, 3, Paris.
1888. LUCAS-CHAMPIONNIÈRE (Paul), rue de Clichy, 52, Paris.
1874. MAGNAN, rue Cabanis, 1 (Asile Sainte-Anne).
1876. MALASSEZ, boulevard Saint-Germain, 168, Paris.
1878. MARCANO, boulevard de Courcelles, 89, Paris.
1888. MARCHANT (G.), rue de Rennes, 66, Paris.
1888. MARIE, rue Cambacérès, 3, Paris.
1893. MARTIN DE GIMARD, boulevard St-Germain, 167, Paris
1888. MATHIEU, rue de Châteaudun, 12, Paris.
1893. MENETRIER, boulevard Saint-Michel, 59, Paris.
1873. MEURIOT, rue Berton, 17, Passy-Paris.
1883. MILLARD (H.-B.), East-41° Street, 4, New-York.
1866. MILLARD, rue Rembrandt, 4, Paris.
MOISSENET, rue Richepanse, 9, Paris.
1876. MONOD (Ch.), rue Cambacérès, 12, Paris.
1872. NICAISE, boulevard Malesherbes, 37, Paris.
1892. NETTER, boulevard Saint-Germain 129, Paris.
1874. OLLIVIER (A.), rue de l'Université, 5, Paris.
1872. PÉRIER, rue Boissy-d'Anglas, 9, Paris.
1887. PETIT (Ch.-H.), rue des Écoles, 52, Paris.
1888. PICQUÉ, rue d'Isly, 8, Paris.
1881. PINARD, rue Roquépine, 11, Paris.
1856. PIOGEY, rue Saint-Georges, 24, Paris.
1878. PITRES, Bordeaux (Gironde).
1888. POIRIER, rue de l'École-de-Médecine, 7, Paris.
1882. PORAK, boulevard Saint-Germain, 176, Paris.
POTAIN, boulevard Saint-Germain, 256, Paris.
1889. POTHERAT, rue Barbet-de-Jouy, 35, Paris.
1878. POZZI, place Vendôme, 10, Paris.
1865. PROUST (Ad.), boulevard Malesherbes, 9, Paris.
1888. QUENU, boulevard Haussmann, 41, Paris.
1887. QUINQUAUD, boulevard Saint-Germain, 20, Paris.
1873. RANVIER, Collège de France, Paris.
1875. RECLUS (P.), rue des Saints-Pères, 9, Paris.
1887. REMY (Ch.), rue de Londres, 46, Paris.
1877. RENAUT (J.), Faculté de Médecine, Lyon (Rhône).
1877. RENDU, rue de l'Université, 28, Paris.
1892. RICARD, boulevard du Palais, 5, Paris.
1892. RICHARDIÈRE, boulevard Saint-Germain, 167, Paris.
1877. RICHELOT (G.), rue de Penthièvre, 32, Paris.
1879. ROBIN (A.), rue de Saint-Pétersbourg, 4, Paris.

1878. SANNÉ, place Delaborde, 12, Paris.
1888. SCHWARTZ, boulevard Saint-Germain, 122, Paris.
1884. SEGUIN, New-York.
1874. SCHWEICH, rue de Bondy, 7, Paris.
1876. SEVESTRE, rue de Châteaudun, 53, Paris.
1888. SUCHARD, rue Notre-Dame-des-Champs, 75, Paris.
1876. SINÉTY (de), place Vendôme, 14, Paris.
TERRILLON, boulevard Haussmann, 39, Paris.
1892. THIBIERGE, rue Rouget-de-l'Isle, 5, Paris.
1878. TROISIER, rue Caumartin, 32, Paris.
1889. TUFFIER, rue de la Boétie, 110, Paris.
1893. VALUDE, boulevard Saint-Germain, 198, Paris.
1888. VERCHÈRE, rue du Bac, 101, Paris.
1878. VERNEUIL, boulevard du Palais, 11, Paris.
VIDAL, rue d'Anjou, 65, Paris.
1893. VILLAR, agrégé à la Faculté de Bordeaux.
1871. VOISIN (A.), rue Séguier, 16, Paris.
1893. WALTHER, rue de l'Université, 1, Paris.

Membres titulaires.

1893. COLLINET, hôpital Laënnec.
1891. DAGRON, rue Châteaudun, 43, Paris.
1891. DELBET (Pierre), rue du Bac, 24, Paris.
1893. DURANTE, hôpital Lariboisière.
1893. GUINARD, rue Godot-de-Mauroi, 20, Paris.
1893. GUINON (Louis), rue des Mathurins, 59, Paris.
1882. JOSIAS, rue Montalivet, 3, Paris.
1893. LEGRY, rue de Rennes, 65, Paris.
1893. LEGUEU, rue de Villersexel, 1, Paris.
1893. LÉTIENNE, rue de Châteaudun, 50, Paris.
1891. MARFAN, rue Richepanse, 7, Paris.
1893. MARTIN DURR, rue de la Trémoille, 26, Paris.
1893. MAUCLAIRE, rue Montaigne, 22, Paris.
1891. PILLIET, rue Richepanse, 4, Paris.
1893. REYMOND, rue de Naples, 30, Paris.
1883. TALAMON, rue de Monceau, 3, Paris.
1892. THIROLOIX, avenue d'Antin, 73, Paris.
1892. VAQUEZ, boulevard Haussmann, 82, Paris.

Membres adjoints.

1888. ALBARRAN, rue de Varennes, 63, Paris.
1883. BABINSKI, rue Bonaparte, 54 Paris.
1875. BARIÉ, rue d'Argenteuil, 15, Paris.
1879. BARTH, rue Saint-Thomas-d'Aquin, 2, Paris.
1892. BERGÉ, rue des Ursulines, 6, Paris.
1887. BESANÇON, avenue de l'Opéra, 11, Paris.
1887. BLOCQ, avenue de Wagram, 61, Paris.

1890. BOUISSON, rue Donizetti, 2, Paris.
1883. CAPITAN, rue des Ursulines, 5, Paris.
1893. CAZIN, Hôtel-Dieu.
1889. CHIPAULT, rue Berthollet, 14, Paris.
1887. CLADO, avenue des Champs-Elysées, 122, Paris.
1891. CLAISSE, rue de l'Université, 1, Paris.
1883. COUDRAY, rue de l'Arcade, 29, Paris.
1889. DEMOULIN, rue de Rennes, 63, Paris.
1886. DESCHAMPS, rue des Pyramides, 12, Paris.
1892. DUBAR, rue Antoine-Dubois, 4, Paris.
1892. DUPASQUIER, boulevard Saint-Germain, 110, Paris.
1891. DUPRÉ (Ernest), rue Fromentin, 8, Paris.
1884. DURAND-FARDEL (R.), faubourg St-Honoré, 166, Paris.
1885. GILBERT, rue de Rome, 27, Paris.
1890. GRANDMAISON, rue de Penthièvre, 36, Paris.
1887. HALLÉ (Noël), rue de la Planche, 11 *bis*, Paris.
1890. HUDELO, rue du Mont-Thabor, 6.
1890. ISCH-WALL, cité Trévise, 26, Paris.
1888. JACQUET, avenue de Messine, 5, Paris.
1893. JAYLE, hôpital St-Antoine.
1891. LAFFITTE, rue Flatters, 10.
1891. LAFOURCADE, rue Paul-Louis-Courier, 5, Paris.
1885. LEBRETON, place Saint-Sulpice, 1, Paris.
1890. LEFEBVRE, Laon (Aisne).
1890. LENOIR, place du Louvre, 1, Paris.
1888. LYOT, rue du Colisée, 37 *bis*, Paris.
1891. MACAIGNE, rue Gaudot-de-Mauroy, 36, Paris.
1883. MALÉCOT, rue Daunou, 16, Paris.
1890. MALLET, quai du Marché-Neuf, 6, Paris.
1878. MARTIN (H.), rue de la Chaussée-d'Antin, 62, Paris.
1880. MAYGRIER, rue des Pyramides, 13, Paris.
1888. MÉRY, rue Saint-Marc, 17, Paris.
1891. MOSNY, rue de la Planche, 3, Paris.
1885. ŒTTINGER, rue des Saints-Pères, 9, Paris.
1888. PARMENTIER, rue de Rivoli, 35, Paris.
1893. POTIER, hôpital des Enfants-Malades, Paris.
1887. RAYMOND, avenue Kléber, 32, Paris.
1888. RÉCAMIER, rue du Regard, 1, Paris.
1888. SEBILEAU, rue Vignon, 28, Paris.
1879. SEGOND, quai d'Orsay, 11, Paris.
1893. SOULIGOUX.
1890. SOUQUES, rue de Rennes, 93, Paris.
1880. STACKLER, rue de Copenhague, 5, Paris.
1878. TAPRET, rue Volney, 8, Paris.
1889. THIÉRY, rue de Seine, 6, Paris.
1885. TISSIER, rue Boccador, 8, Paris.
1889. TISSIER, rue de Bondy, 90, Paris.
1887. TOUPET, rue Clément-Marot, 18, Paris.
1881. VARIOT, rue de Trévise, 42, Paris.
1888. VARNIER, rue Danton, 10, Paris.
1891. WALLICH, rue de Lille, 7, Paris.
1888. WIDAL, Boulevard Hausmann, 52, Paris.

Membres correspondants.

1887. AIGRE, Boulogne-sur-Mer.
1892. ALDIBERT, rue d'Alsace-Lorraine, 54, Toulouse.
1886. ANDRAL (Léon), Eaux-Bonnes (Basses-Pyrénées).
1888. ANDRONESCO, hôpital de la Maternité, Bucharest.
1884. ARGAEZ (Henrique de), Bogota (États-Unis de Colombie).
1882. ARNALDO-ANGELUCCI, Rome (Italie).
1884. ASSAKY, Bucharest.
1891. AUDAIN, Port-au-Prince (Haïti).
1882. AUFFRET, rue de la Mairie, 25, Brest (Finistère).
1876. AUGER, Bolbec (Seine-Inférieure).
1888. BABES, Faculté de Médecine, Bucharest.
1886. BAILLY, Chambly (Oise).
1886. BALLUE (R.), Arras (Pas-de-Calais).
1887. BALME, avenue Rapp, 6, Paris.
1883. BARBAUD, boulevard Montparnasse, 40, Paris.
1874. BARÉTY, Nice (Alpes-Maritimes).
1888. BASTAKI, prof. à la Faculté de Médecine, Iassy (Roumanie).
1889. BAUDOUIN (G.), rue de Lille, 1, Paris.
1891. BELLINI, Athènes.
1886. BERGEON, place Bellecour, 6, Lyon.
1880. BÉRINGIER, rue de Sèvres, 91, Paris.
1880. BIDE, Madrid (Espagne).
1882. BLAISE, Montpellier (Hérault).
1889. BOIFFIN, rue Gresset, 1, Nantes.
1876. BOISSIER, rue Saint-Honoré, 217, Paris.
BONNET (St.), rue de Turin, 13, Paris.
1884. BOTTEY, rue de Clichy, 59, Paris.
BOUCHER, Corbeil (Seine-et-Oise).
1883. BOUICLI (Christe), Bucharest (Roumanie).
1883. BOULEY (E.), Beaune (Côte-d'Or).
1889. BOURSIER, rue Moncey, 15, Paris.
1883. BOUSSEAU, Cholet (Maine-et-Loire).
1889. BOUYGUES, avenue Duquesne, 13, Paris.
1886. BRODEUR, rue Sherbrooke, 707, Montréal (Canada).
1887. BROUSSOLLE, rue J.-J.-Rousseau, 121, Dijon.
1879. BRUN, rue de Madrid, 20, Paris.
1878. BUTRUILLE, rue des Champs, 13, Roubaix (Nord).
BUTTE, rue du Cherche-Midi, 34, Paris.
CADET DE GASSICOURT, boulevard Haussmann, 40, Paris.
1884. CAMPENON, rue des Saints-Pères, 52, Paris.
CARION, Charleville (Ardennes).
1889. CARLIER, rue des Jardins, 16, Lille.
1875. CARPENTIER-MÉRICOURT fils, rue Richelieu, 11, Paris.
CARRON, rue des Pommiers, Rouen.
CASTRO, Reconsquista, 342, Buenos-Ayres.
1880. CEPPI, Porrentruy (Suisse).
1881. CERNÉ, rue Nationale, 10, Rouen (Seine-Inférieure).
1879. CHAVERNAC, Aix (Bouches-du-Rhône).
1879. CHENET, rue d'Hauteville, 52, Paris.

1879. CHÉNIEUX, Limoges (Haute-Vienne).
1877. CHEVALET, boulevard Malesherbes, 92, Paris.
1887. CHEVALIER, rue de Marignan, 14, Paris.
1888. CHRÉTIEN, à Poitiers (Vienne).
COLIN, Ecole d'Alfort (Seine).
1880. COULON, rue Saint-Jean, 35, Cambrai (Nord).
1886. CRIVELLI, Melbourne (Australie).
1888. CUFFER, rue Basse-du-Rempart, 66, Paris.
1883. DANILLO (F.-S.), Clinique des maladies mentales à l'Académie Impériale de St-Pétersbourg (Russie).
1890. DEBAYLE, Léon (Nicaragua).
1888. DEBIERRE, prof. d'anat. à Lille (Nord).
1888. DECAMPS, à Amiens (Somme).
DECÈS (A.), Reims (Marne).
DECORNIÈRE, Lisieux (Calvados).
1890. DECRESSAC, rue du Mûrier, 6, Angoulême.
1889. DEFAUCAMBERGE, Gien (Loiret).
1883. DEFFAUX, rue du Sommerard, 35, Paris.
1874. DEFOIX, Buenos-Ayres, Calla Cuya, 34 (Rép. Argentine).
1889. DELAGÉNIÈRE, rue de la Préfecture, 16, Le Mans.
DELBARRE, Cambrai (Nord).
1884. DELOTTE, Limoges (Haute-Vienne).
1884. DERIGNAC, Limoges (Haute-Vienne).
1888. DERODE, rue de Thionville, 11 *ter*, Lille (Nord).
1889. DESPAIGNE, rue de Chaillot, 48, Paris.
1888. DESPRÉAUX, rue Littré, 11, Paris.
1878. DEVILLE, Harrogate (Angleterre).
1875. DIANOUX, Nantes (Loire-Inférieure).
1882. DIETERLEN, Cannes (Alpes-Maritimes).
DIEULAFOY, avenue Montaigne, 38, Paris.
DODEUIL, Ham (Somme).
1887. DOYEN, Reims (Marne).
DRANSART, Somain (Nord).
1884. DREYFUS-BRISAC, rue de Berlin, 6, Paris.
1881. DUBAR, Faculté de Médecine de Lille (Nord).
DUBUC, rue Taitbout, 83, Paris.
1893. DUDEFOY, Chartres.
DUMONTPALLIER, rue Vignon, 24, Paris.
DUPLAY (S.), rue de Penthièvre, 2, Paris.
1891. DUPRÉ (Edmond), place du Lieutenant, Laval.
DURAND, Saint-Martin-d'Auxigny (Cher).
1878. DUSAUSSAY, rue St-Lazare, 85, Paris.
1892. DUVAL, rue de la Teste, 52, Bordeaux.
1886. DUYSE (Van), Gand (Belgique).
1888. ENGELBACH, Le Havre (Seine-Inférieure).
ESPINE (D'), Genève (Suisse).
1889. ESTOR, agrégé de la Faculté de Médecine, Montpellier.
1888. ESTRADA, rue Lafayette, 85, Paris.
1888. EVRAIN, Châlons-sur-Marne (Marne).
1888. EXCHAQUET, Bex, canton de Vaud (Suisse).
FARABEUF, rue de l'Ecole-de-Médecine, 6, Paris.
FAURE (Louis), Riom (Puy-de-Dôme).

1888. FAURE (J.-L.), rue de Seine, 6.
FERRAND, rue du Bac, 110, Paris.
1889. FESTAL, Arcachon (Gironde).
1876. FIOUPPE, rue du Dragon, Marseille.
1881. FIRKETT, rue Louvrex, 125, Liège (Belgique).
FLEUROT, Dijon (Côte-d'Or).
FOUCAULT, Fontainebleau (Seine-et-Marne).
1876. FOURNAISE, rue des Francs-Bourgeois, 26, Paris.
FOURNIER, rue Volney, 1, Paris.
1885. FRÉMONT, Vichy (Allier).
GADAUD, Périgueux (Dordogne).
1882. GAILLARD, rue de Rivoli, 182, Paris.
1877. GALLOPAIN, Fains, par Bar-le-Duc (Meuse).
1886. GANGOLPHE (Michel), avenue de Saxe, Lyon.
1890. GARNIER, Châlons-sur-Marne.
1877. GARNIER, rue de la Bastille, 6, Paris.
GARSEAUX, boulevard Beaumarchais, 7, Paris.
1876. GAUDRON, Besançon (Doubs).
1883. GEFFRIER, rue de la Bretonnerie, Orléans (Loiret).
GELLÉ, rue Sainte-Anne, 4, Paris.
1889. GIBOTTEAU, Villa Béarnaise, Biarritz.
1888. GILIS, rue Sainte-Croix, 3, Montpellier.
GIRARD, Grenoble (Isère).
1887. GIRAUDEAU, rue de Rome, 29, Paris.
1887. GOMOT, rue d'Armagnac, 1, Guéret (Creuse).
GRANCHER, rue Beaujon, 36, Paris.
1890. GRANDHOMME, St-Germain-en-Laye.
1875. GRAUX, avenue Kléber, 95, Paris,
1887. GRAVERRY, Meaux (Seine-et-Marne).
1884. GRENIER, rue Ballu, 36, Paris.
GRIPAT, Angers (Maine-et-Loire).
1882. GUELLIOT, rue de la Prison, 1, Reims (Marne).
1884. GUERMONPREZ, rue Nationale, 132, Lille (Nord).
1888. GUIARD, rue de la Victoire, 90, Paris.
1888. GUILLET, rue de Bernières, à Caen.
1878. GUINAND, Saint-Étienne (Loire).
1881. GUITER, Cannes (Alpes-Maritimes).
1888. GUNDELACH, rue de Saint-Pétersbourg, 16, Paris.
1889. GUYON, rue Roquépine, 11 *bis*, Paris.
1888. HACHE (Maurice), Beyrouth.
HAMY, rue de Lubeck, 40, Paris.
HAVAGE, rue Treilhard, 8, Paris.
1892. HÉLARY, Enghien-les-Bains.
1888. HEPITÈS, Calla Crivata, 18, Bucharest.
1876. HERPIN, Tours (Indre-et-Loire).
HERVEY, Troyes (Aube).
1889. HERYNG, médecin des hôpitaux, Varsovie.
1878. HEYDENREICH, pl. Carrière, 4, Nancy (Meurthe-et-Moselle).
1883. HIRTZ (E.), rue Saint-Lazare, 81, Paris.
1887. HOMMEY, Sées (Orne).
HUBERT, rue de Castellane, 6, Paris.
1883. HUE (A.-F.), Rouen (Seine-Inférieure).

1876. HUGONNEAU, Saint-Mathieu, (Haute-Vienne).
1884. HUTCHINSON (J.) jeune, Cavendish Square, 15, Londres.
1880. HUTINEL, rue de Courcelles, 1, Paris.
1885. IENDRASSIK, Muzeumkörut, 37, Budapest (Hongrie).
1876. ISZENARD, rue de la Boulangerie, 39, Saint-Denis (Seine).
1881. JAGOT, rue d'Alsace, Angers (Maine-et-Loire).
1887. JAMIN, rue Taitbout, 52, Paris.
1886. JARDET, Vichy (Allier).
1881. JAURAND-DEZANNEAU, Airvault (Deux-Sèvres).
1888. JEANSELME, rue du Général-Foy, 16, Paris.
1888. JONDEAU, quai du Canal, Châlons (Saône-et-Loire).
1888. KALINDERO, professeur à la Faculté de Médecine de Bucharest (Roumanie).
1874. KELSCH, professeur au Val-de-Grâce, Paris.
1888. KIRIAC, Spital Philanthropia, Bucharest.
1876. KOMOROWSKI, Montdoubleau (Loir-et-Cher).
1879. LABADIE-LAGRAVE, avenue Montaigne, 8, Paris.
1882. LACAZE, Montauban (Lot-et-Garonne).
1878. LACOMBE, boulevard Malesherbes, 20, Paris.
1883. LACOT Y MARTINEZ, Porto-Rico.
1883. LACROUZILLE, Périgueux (Dordogne).
1876. LADREIT DE LA CHARRIÈRE, quai Malaquais, 3, Paris.
1876. LADMIRAL, rue du 14-Juillet, 7, Corbeil (Seine-et-Oise).
1885. LADROITTE, Brunoy (Seine-et-Oise.
1889. LAFFITTE, rue d'Amsterdam, 42, Paris.
1874. LAILLER, rue de Bruxelles, 3, Paris.
1888. LANGENHAGEN (de), cité Rougemont, 3, Paris.
1888. LAPERVENCHE, Riberac (Dordogne).
1891. LA PLACE, Nouvelle-Orléans.
1882. LARABRIE (E. de), rue du Gigant, Nantes (Loire-Infre).
1885. LARGEAU, Niort (Deux-Sèvres).
1879. LATASTE, rue Radziwill, 9, Paris.
1879. LAUGIER (Maurice), rue d'Athènes, 10, Paris.
1887. LAUMET, Troye (Aube).
1888. LAUNOIS, rue de la Victoire, 12, Paris.
1881. LAURAND (Georges), avenue Kléber, 77, Paris.
1882. LAVIN (GARCIA) Cuba (Havane).
1882. LEBLOND, rue d'Hauteville, 53, Paris.
1877. LEBREDO, Consulado, 126, Cuba (La Havane).
1883. LE CLERC, place du Château, St-Lô (Manche).
1876. LEDOUBLE, Tours (Indre-et-Loire).
1887. LEFÈVRE, route de Montrouge, 95, Malakoff (Seine).
1886. LÉGÉE, Abbeville (Somme).
1884. LE GENDRE, rue Le Peletier, 49, Paris.
1889. LEGRAND, Suez.
LEGROUX, rue de Rivoli, 178, Paris.
888. LEJARD, Salies-de-Béarn (Basses-Pyrénées).
1886. LÉONARD, Sedan (Ardennes).
1888. LEPAGE, rue des Mathurins, 55, Paris.
1886. LEROY, Faculté de Lille (Nord).
877. LEROY DES BARRES, Saint-Denis (Seine).
888. LEUDET, Rouen (Seine-Inférieure).

1881. LEVRAT, Lyon (Rhône).
LÉVY, Athènes.
1891. LONDET, Buenos-Ayres.
1890. LOVY, Tunis.
LUYS, rue de Grenelle, 20, Paris.
1889. DE LOSTALOT, Salies-de-Béarn (Basses-Pyrénées).
1874. MALHERBE père, Nantes (Loire-Inférieure).
1874. MALHERBE (Alb.), Nantes (Loire-Inférieure).
1889. MANTEL (Paul), Saint-Omer.
1877. MARCHAND, boulevard Malesherbes, 67, Paris.
1877. MARJOLIN, rue Chaptal, 16, Paris.
1877. MARTIN (E.), Genève (Suisse).
1888. MARTY, rue Saint-Denis, 237, Paris.
1388. MASSALONGO, Vérone (Italie).
1893. MATTON, Dax (Landes).
1879. MAUNOURY (G.), place du Théâtre, Chartres (E.-et-L.).
1890. MAUNY, Saintes (Charente-Inférieure).
1889. MAURANGE, rue de Tournon, 6, Paris.
1890. MAURIN, rue Massillon, 1, Clermont-Ferrand.
1882. MAYOR, place du Lac, 1, Genève (Suisse).
1889. MÉNARD (Joseph), Matignon (Côtes-du-Nord).
1892. MERCIER, Montréal (Canada).
1885. MERKLEN, rue de la Boétie, 60, Paris.
1890. MICHAUT, Yokohama.
1885. MIERZEJEWSKI, Académie Méd.-chir., St-Pétersb. (R.).
1888. MINOR, rue Pokrowka, maison Sirotinine, Moscou (Russie).
1883. MOCQUOT, Appoigny (Yonne).
1883. MOLLOY, quai du Louvre, 16, Paris.
1888. MONNIER, rue des Saints-Pères, 76 *bis*, Paris.
1880. MONOD (E.), Bordeaux (Gironde).
1883. MONOD (L.), avenue Friedland, 24, Paris.
1889. MONPROFIT, boulevard de Laval, 40, Angers.
1892. MOREL, place Saint-Barthélemy, 2, Toulouse.
1878. MORISSET, Mayenne (Mayenne).
1880. MOSSÉ, Montpellier (Hérault).
1888. MOULONGUET, rue du Soleil, 4, Amiens.
1874. MOYNIER, rue Caumartin, 19, Paris.
1888. MULETTE, Pont-Sainte-Maxence (Oise).
1874. NÉGRIÉ, Bordeaux (Gironde).
1883. NEUGEBAUER (F.), rue Leszno, 31, Varsovie (Pologne).
1879. NITOT, rue de Provence, 18, Paris.
NIVERT, rue Bayard, 22, Paris.
NOVARO, Buenos-Ayres (République Argentine).
1888. ODRIOZOLA, calle de los Estudios, 127, Lima (Pérou).
1879. OLIVIER, Rouen (Seine-Inférieure).
1888. OZENNE, rue de la Victoire, 67, Paris.
1888. OULMONT, rue d'Aumale, 9, Paris.
1879. PAINETVIN, Fresnoy-le-Grand (Aisne).
1888. PAMPOUKIS, Athènes.
1891. PARA, La Ferté-Alais.
1887. PASSERINI (Gildo), viâ Galliari, 27 (Turin).

1889. PASTURAUD, Etampes (Seine-et-Oise).
1879. PAUFFARD, Dijon (Côte-d'Or).
1879. PÉAN, boulevard Malesherbes, 24, Paris.
1879. PELTIER, Sedan (Ardennes).
1888. PERAIRE, rue de Penthièvre, 26, Paris.
1884. PÉREZ (de), Buenos-Ayres (République Argentine).
1886. PERRIN (Léon), rue Paradis, 142, Marseille.
1876. PERRIN DE LA TOUCHE, Rennes (Ille-et-Vilaine).
1888. PETIT (Paul), rue Racine, 30, Paris.
1877. PETITFILS, Vierzon (Cher).
1878. PETON, Saumur (Maine-et-Loire).
1878. PEYRAUD, Libourne (Gironde).
1873. PEYROT, rue Lafayette, 33, Paris.
1891. PHOCAS, professeur agrégé à la Faculté de Lille.
1881. PIÉCHAUD, Bordeaux (Gironde).
1883. PILLOT, rue Thomas-Maure, 5, Auxerre (Yonne).
1893. PINEAU.
1887. PLANCHARD, Clermont-Ferrand (Puy-de-Dôme).
1883. PLANCHON, rue Cambacérès, 5, Paris.
1883. PLANTEAU, professeur à l'Ecole de médecine d'Alger.
1887. PODWISSOZKI fils, Acad. de médecine, St-Pétersbourg.
1883. POISSON, rue Lafayette, 12, Nantes.
1888. POUPINEL, rue du Faubourg-Saint-Honoré, 225, Paris.
1888. POZZI (A.), à l'École de médecine de Reims (Marne).
1884. QUERMONNE, rue du Pont-St-Jacques, Caen (Calvados).
1876. RAYMOND (F.), rue de Rome, 21, Paris.
1889. REBOUL, rue d'Uzès, Nîmes.
1893. RECHT, boulevard Magenta, 13, Paris.
1888. REDARD, rue de Turin, 3, Paris.
1888. REGNAULT, chirurgien-major, à l'Hôtel-Dieu, Marseille.
1879. REIGNIER, Moulins (Allier).
1880. RENAULT, chaussée d'Antin, 58 *bis*, Paris.
1880. REVERDIN, Genève (Suisse).
1886. REVILLIOD, rue Etienne-Dumont, 20, Genève (Suisse).
1879. REYNIER, place Delaborde, 12 *bis*, Paris.
1886. RICHARD-MAISONNEUVE, rue Malher, 6, Paris.
1888. RITZO, rue Beiram, Constantinople.
1860. ROCHÉ, Toucy (Yonne).
1890. RODRIGUEZ, Caracas (Vénézuela)
1877. RONDOT, Bordeaux (Gironde).
1878. ROSAPELLY, rue de Buci, 10, Paris.
1885. RUAULT, rue des Pyramides, 3, Paris.
1883. RUMMO (Gaetano), Salvator-Rosa, Naples (Italie).
SAKORRAPHOS, rue de l'Académie, 41, Athènes.
1887. SAVILL, Paddington infirmary, Londres.
1886. SCHACHMANN, Bucharest (Roumanie).
1881. SCHEWING, rue de Provence, 19, Paris.
881. SCHLOSS, rue d'Hauteville, 20, Paris.
888. SCIALOM, Salonique (Turquie d'Asie).
1888. SECHEYRON, prof. suppléant à l'Ecole de Médecine, Toulouse.
881. SÉE (M.), boulevard Saint-Germain, 126, Paris.

1886. SÉGLAS, rue de Rennes, 96, Paris.
1884. SENÉ, au Lazaret de Pauillac (Gironde).
1874. SEUVRE, Reims (Marne).
1874. SÉZARY, Alger (Algérie).
1887. SKINNER, Saranac Inn (État de New-York) (E. U.).
1888. SIREDEY, rue d'Aumale, 26, Paris.
1873. SLAWJANSKI, Saint-Pétersbourg (Russie).
1874. SOKEEL, Maubeuge (Nord).
1890. SOUZA LEITE, rue des Petites-Ecuries, 50, Paris.
1874. SPIESS, Genève (Suisse).
1890. SPIRAKOFF, Tanger (Maroc).
1876. STOICESCO, Bucharest, Strada Calonfere (Roumanie).
1878. TARNIER, rue Duphot, 15, Paris.
1878. TEILLAIS, Nantes (Loire-Inférieure).
1878. TEISSIER fils, Lyon (Rhône).
1889. TÉMOIN, Bourges (Cher).
1884. TESTUT, Lyon (Rhône).
1888. TISON, rue de l'Abbé-Grégoire, 31, Paris.
1883. TOLEDANO, rue de Bourgogne, 24, Paris.
1891. TORNU, Buenos-Ayres.
1878. TORRÈS, Buenos-Ayres (République Argentine).
1862. TREKAKI, Alexandrie,
1877. ULLIAC, Collinée (Côtes-du-Nord).
1877. URDY, rue de la Banque, 1, Valence (Drôme).
1891. VASSAL (Pol), Mézières.
1893. VAUDREMER, Cannes (Alpes-Maritimes).
1889. VIGNARD, passage Saint-Yves, 18, Nantes.
1888. VILCOQ, Soissons.
1874. VILLARD, Guéret (Creuse).
1890. VIMONT, rue Etienne-Marcel, 8, Paris.
1888. VIVANT, à Monaco.
1883. VOISIN (J.), rue du Faubourg-Poissonnière, 58, Paris.
1883. WAST, Vitry-le-François (Marne).
1891. WINDLE, Manchester.

BULLETINS

DE LA

SOCIÉTÉ ANATOMIQUE

DE PARIS

68e ANNÉE — JANVIER 1893

Séance du 6 janvier 1893.

PRÉSIDENCE DE M. CORNIL

Élection du bureau pour 1893.

Président : M. CORNIL

Vice-présidents : MM. THIBIERGE et PIERRE DELBET

Secrétaires : MM. M. KLIPPEL et T. LEGRY

Archiviste : M. DAGRON

Trésorier : M. LÉTIENNE

MEMBRES DU COMITÉ

Titulaires :	*Adjoints :*
MM. MARTIN DE GIMARD	MM. LEGUEU
POTHERAT	DURANTE
THIROLOIX	SOUQUES

Maladie kystique et mammite chronique. Cirrhose épithéliale de la mamelle, par le Dr PIERRE DELBET, professeur agrégé à la Faculté de médecine de Paris.

J'ai l'honneur de présenter à la Société anatomique l'examen histologique avec préparations (1) à l'appui d'un cas de *maladie kystique de la mamelle*. Ce qui fait l'intérêt particulier de ces pièces, c'est qu'elles viennent de M. Reclus, le père adoptif et le parrain de la maladie. Je n'ai pas l'histoire clinique de la malade ; je sais seulement que les deux seins étaient également pris et qu'ils furent amputés tous les deux. C'est M. Reclus qui a posé le diagnostic ; il s'agissait donc bien de ce qu'on doit entendre en clinique sous le nom de maladie kystiqne. Nous ne saurions émettre le plus léger doute à cet égard. On ne peut pas dire de cette pièce ce qu'on a dit de bien d'autres, ce que nous avons tous dit ici même, et à tort, quand Rochard a présenté son cas : « il ne s'agit pas là de la maladie kystique décrite par Reclus. C'est une simple mammite chronique. » Cette objection est ici rendue impossible par l'origine même de la pièce ; fait important, capital ; c'est pour cela que j'y insiste, car nous allons voir qu'au point de vue histologique, les lésions sont bien celles d'une mammite chronique.

Ces deux seins qui m'ont été remis par M. Reclus avaient déjà séjourné dans l'alcool un certain temps, les caractères de volume et de consistance que j'ai pu constater n'ont donc qu'une importance très secondaire. Les deux seins étaient de volume moyen, plutôt petits ; leur consistance uniformément ferme, et leur couleur blanchâtre.

L'examen microscopique révèle un premier fait d'une grande importance, c'est l'extrême rareté des kystes visibles à l'œil nu. En faisant des coupes multiples, je n'en ai pas trouvé un seul dans l'un des seins ; dans l'autre il en existait trois : le plus petit avait les dimensions d'une tête d'épingle, le plus gros celles d'une petite noisette. Ce dernier était à demi rempli d'une masse blanchâtre, qu'on aurait pu prendre au premier abord pour une de ces végétations intrakystiques qu'on observe dans certaines formes d'adénofibromes du sein ; mais en réalité, cette masse n'avait pas de

(1) Toutes ces préparations ont été faites par mon ami Juvara, auquel je suis heureux d'adresser mes remerciements.

pédicule ; c'était une sorte de caséum, contenu du kyste coagulé sous l'influence de l'alcool, et formé de débris cellulaires.

L'extrême rareté des kystes dans ces deux seins m'a remis en mémoire ce que disait mon maître, le professeur Trélat, le 15 février 1888 à la Société de chirurgie, à propos d'une malade présentée par M. Reclus. « Ces tumeurs que nous appelons fibromes multiples du sein, c'est-à-dire, ces tumeurs du sein qui sont multiples, dures, indolentes, permanentes, ont exactement les mêmes caractères que les kystes multiples de M. Reclus. Ces derniers ne diffèrent des premiers qu'en ceci, que les nodosités, qui paraissent, au toucher, d'une dureté fibreuse, sont en réalité des cavités distendues par un liquide. En d'autres termes, la maladie décrite par M. Reclus a absolument les mêmes caractères que les fibromes multiples de la mamelle; l'identité est complète. Le diagnostic n'est possible que par la ponction. »

Certes la ressemblance entre les noyaux fibreux et les kystes très tendus peut aller jusqu'à l'identité, mais on peut se demander si cette ressemblance clinique, n'est pas doublée d'une ressemblance anatomo-pathologique qui l'égale. Et puis l'importance diagnostique de la ponction n'est peut-être pas aussi grande qu'on pourrait le croire. Je m'explique. Certes, quand la seringue aspiratrice se remplit de liquide, il est bien certain que la tumeur dans laquelle la canule a pénétré est kystique : mais je suppose qu'on trouve un sein farci de petits nodules durs, on en ponctionne deux ou trois, qui se trouvent contenir du liquide, le diagnostic « maladie kystique » semble s'imposer ; puis on enlève le sein et voilà que les autres nodosités en très grand nombre ne contiennent aucun liquide, et sont parfaitement solides ; autant aurait valu dire maladie fibreuse, que maladie kystique. C'est qu'en effet entre les cas où la mamelle est farcie de kystes et ceux où elle est bourrée de fibromes, il y a une foule d'intermédiaires où kystes et noyaux fibreux coexistent en proportion fort variable, et les cas intermédiaires donnent à penser qu'entre les deux lésions, il y a peut-être plus d'un point commun.

Les coupes, que je soumets à la Société, ont été faites en de nombreux points des deux seins et voici les lésions qu'on y observe. Ce qui frappe d'abord sur toutes les coupes, c'est l'abondance du tissu fibreux. On en trouve partout ; il s'est

substitué à la graisse qu'on trouve normalement dans la mamelle ; mais il est particulièrement abondant autour des éléments glandulaires, et il présente là une ordonnance d'un certain intérêt. Pour bien la préciser il faut étudier séparément les altérations des lobules et ceux des canaux excréteurs.

L'organisation de la glande en lobule est nettement conservée. Comme cela s'observe dans la mamelle à l'état normale et surtout pendant la lactation, chaque lobule est séparé du tissu conjonctif ambiant par une zone lâche et lamelleuse. Dans l'intérieur du lobule, le tissu conjonctif est orienté autour des acini ; il forme une série d'anneaux, régulièrement concentriques, qui encerclent chaque acinus. La prolifération conjonctive est donc nettement périacineuse. Ce tissu conjonctif est d'ailleurs adulte ; c'est du tissu fibreux ; mais il est très chargé de cellules embryonnaires, surtout dans les parties les plus rapprochées des éléments glandulaires.

Les culs-de-sac glandulaires eux-mêmes, les acini présentent des dispositions très variables. En général leurs dimensions sont à peu près égales à celles qu'ils ont pendant la lactation. L'épithélium a manifestement proliféré, les cellules épithéliales sont irrégulièrement cubiques, presque informes, la plupart petites avec un noyau volumineux, rappelant ce que Robin appelait l'épithélium nucléaire.

L'activité épithéliale est très variable suivant les points. On peut supposer qu'il y a une sorte de lutte entre l'épithélium et le tissu conjonctif. Ici c'est la production épithéliale qui l'emporte ; le cul-de-sac glandulaire se distend et forme un kyste microscopique. Tantôt le petit kyste est complètement rempli de cellules épithéliales vivantes, dont les noyaux fixent bien les réactifs ; tantôt on ne trouve plus de cellules vivantes qu'à la périphérie, et la cavité minuscule est remplie soit de cellules desquamées, conglomérées, soit du produit de sécrétion des cellules, sécrétion le plus souvent albumineuse, que le picro-carmin colore en jaune rosé. Ailleurs au contraire, c'est la prolifération conjonctive qui l'emporte et les éléments épithéliaux sont étouffés. Au milieu des zones fibreuses concentriques, on ne trouve plus que quelques cellules épithéliales informes ; et même en certains points on n'en trouve plus du tout : l'épithélium a disparu ; l'acinus est remplacé par un noyau fibreux. Je sais

bien que cette interprétation est sujette à contestation. « Si vous ne trouvez pas de cellules épithéliales au milieu de ces zones fibreuses, cela tient simplement, pourrait-on dire, à ce que la coupe excentrique a passé par la périphérie de l'acinus, sans rencontrer son centre. » Cet argument a sa valeur, mais il est facile d'y répondre. Sur des coupes serrées faites avec des pièces montées dans la paraffine on constate que la même apparence de zones fibreuses concentriques se reproduit au même point sur plusieurs coupes successives sans qu'on voie paraître d'épithélium au milieu.

Il est donc bien certain que sur la même pièce, et quelquefois dans le même lobule, la lésion peut évoluer de deux façons différentes. Tantôt l'activité épithéliale l'emportant, l'acinus se dilate de manière à former un kyste ; tantôt au contraire, la prolifération conjonctive, plus active étouffe l'élément glandulaire, et l'acinus se transforme en un petit noyau fibreux. Je ne crois pas que ces noyaux fibreux aciniens puissent jamais acquérir un volume considérable. En général, ils ne dépassent pas les dimensions d'un petit pois. On trouve souvent des noyaux fibreux bien plus considérables ; mais ils sont alors lobulaires et non aciniens ; c'est-à-dire qu'il y a plusieurs centres de formation que le microscope permet de reconnaître.

Du côté des conduits galactophores, les lésions sont du même ordre. Autour, prolifération fibreuse plus ou moins abondante. Sur cette pièce elle n'est pas très intense, mais sur d'autres elle est considérable, par exemple, sur une préparation que je dois à mon ami Pilliet et que j'ai fait figurer dans le traité de chirurgie. Il y a même des cas où les lésions sont surtout péricanaliculaires, les acini étant complètement ou partiellement respectés. L'épithélium des canaux présente en général une prolifération intense, bien plus marquée que celle de la plupart des acini. Aussi sont-ils tous dilatés. Je ne crois pas que la prolifération fibreuse arrive jamais à étouffer l'élément épithélial et à détruire les canaux. La dilatation est quelquefois régulière ; c'est l'exception. En général lle est fort irrégulière. Il existe de petites dilatations latéales, en culs-de-sac, souvent fort rapprochées les unes des utres. Sur les coupes, chaque dilatation prend l'aspect d'une ent, et tout le canal celui d'une scie. Ces *figures en dents 'e scie* sont absolument comparables, dimensions mises à

part, à celles qu'on observe si souvent dans les glandes de la muqueuse utérine en cas de métrite.

Telles sont les lésions que l'on rencontre sur ces deux seins atteints de maladie kystique. Dans quelle catégorie nosologique convient-il de les faire rentrer ? Voilà l'important.

On sait que trois opinions ont été soutenues au sujet de la maladie kystique. M. Brissaud (1) qui a fait l'examen des premières pièces de M. Reclus a trouvé des lésions à peu près identiques à celles que je viens de décrire sommairement. Mais considérant surtout la prolifération épithéliale, il a pensé que l'affection devait rentrer dans la classe des épithéliomas, et lui a donné le nom d'épithélioma kystique intra-acineux. La conclusion qui découlait de cette manière de voir, c'est que le pronostic devait être réservé, que la maladie pouvait évoluer d'une manière maligne, et que, par suite, il fallait la traiter chirurgicalement et amputer le sein, ou plutôt les deux seins, puisque l'affection est d'ordinaire bilatérale. M. Reclus, qui avait donné la description clinique de la maladie, s'est conformé à cette manière de voir, basée sur l'histologie. A diverses reprises, il a soutenu la nécessité de l'amputation ; il l'admet encore aujourd'hui ; et c'est à cela que nous devons les deux pièces qui sont l'occasion de cette étude.

Puis Toupet (2) et Rochard (3) ont soutenu que le syndrome clinique de Reclus ne répond pas à une lésion anatomo-pathologique définie. Tantôt il s'agirait d'épithéliomes, tantôt il s'agirait d'affections tout à fait bénignes, de simples mammites chroniques. Cette opinion mixte sera fatalement celle des histologistes. Ces derniers, en effet, recoivent des pièces de provenances diverses, et ils se bornent à en analyser les caractères anatomo-pathologiques, sans avoir de renseignements cliniques. Il en résulte qu'ils sont à la merci d'erreurs de diagnostic faites par d'autres. Ils peuvent très bien définir la nature de la lésion sur la pièce qui leur est confiée, mais si, par hasard, cette pièce a été mal étiquetée, leur conclusion bien que rigoureusement juste au point de vue anatomique deviendra tout à fait

(1) Brissaud. *Arch. de physiol.*, 1884, 1re série, p. 98.
(2) Toupet. *Semaine médicale*, 8 octobre 1890.
(3) Rochard. *Arch. gén. de méd.*, juillet 1891, p. 82.

vicieuse par les applications qu'on en fera. Or c'est là un réel danger, surtout quand il s'agit d'une maladie encore peu connue, surtout quand il s'agit d'un organe comme le sein où toutes les tumeurs peuvent devenir kystiques.

En analysant les observations, j'ai cherché à montrer dans un article du traité de chirurgie (1) que dans tous les cas où l'on a constaté soit cliniquement par les récidives, soit anatomiquement par un examen histologique bien fait, qu'il s'agisait d'épithéliomes, le syndrome clinique n'était pas au complet, ou péchait par quelque point ; l'affection n'était pas bilatérale, la mamelle n'était pas prise en totalité, il y avait eu écoulement de sang pur par le mamelon. J'en ai conclu que dans les cas où le syndrome clinique était au complet, il s'agissait non d'épithéliomes, mais de mamite chronique.

C'est là la troisième opinion qui a été émise ; la maladie kystique est une simple mammite chronique. Cette opinion a été soutenue d'abord par M. Tillaux au nom de la clinique, et par M. Phocas qui a étudié cette affection dans sa thèse sous le nom de *maladie noueuse*. M. Quénu, dans la discussion de la Société de chirurgie du 22 février 1888, défend la même opinion au point de vue anatomo-pathologique. Il rejette l'expression de mammite chronique; mais en s'appuyant sur une série d'arguments très puissants, exposés avec une grande rigueur logique et une remarquable clarté, il admet que l'inflammation joue un rôle important dans la pathogénie de l'affection, et qu'il s'agit « de ces scléroses que Charcot a si bien dénommées cirrhoses épithéliales, pour avertir que l'irritation épithéliale est le fait capital et primitif ». C'est dans la même catégorie qu'il faut ranger l'opinion de M. Verneuil : « Quand on veut me présenter ces tumeurs comme des ébauches d'épithéliomas, je ne puis pas ne pas être profondément surpris », s'écriait-il, en s'appuyant sur la clinique, qui lui avait montré la bénignité de l'affection.

La question qui se pose est donc de savoir s'il s'agit d'un épithéliome ou d'une mammite, d'un néoplasme ou d'une inflammation? Comme l'histoire des inflammations chroniques est encore entourée d'obscurités profondes, comme il est actuellement impossible de donner une définition sans

(1) Tome VI, p. 292.

reproche des néoplasmes, la question manque évidemment de base précise, elle est en quelque sorte un peu flottante. Mais bien qu'obscure elle peut être abordée avec fruit. Il existe, en effet, sur ce sujet difficile une sorte de compromis, d'entente explicite, qui bien que profondément insuffisante au point de vue doctrinal, est capable cependant de rendre de signalés services en pratique; et c'est déjà beaucoup pour l'affection qui nous occupe; car déclarer que la maladie kystique est un néoplasme épithélial, c'est ordonner au chirurgien de prendre le bistouri et d'opérer largement; au contraire, affirmer qu'il s'agit simplement d'une inflammation chronique, c'est lui commander l'abstention.

Eh bien, il est hors de doute qu'à l'examen microscopique de cette pièce (et je m'empresse d'ajouter qu'elle n'est pas seule de son genre; j'en ai vu d'autres), tous les histologistes, qui ont étudié les affections de la mamelle, déclareront d'un commun accord : « il ne s'agit pas d'un néoplasme, c'est une inflammation chronique ». Tel a été l'avis de tous ceux à qui j'ai montré ces pièces, et il en est parmi eux dont la compétence est de premier ordre, dont l'opinion fait loi, M. Cornil, M. Toupet, pour ne citer que les membres présents.

Mais bien qu'on ne puisse se défendre de cette impression, on éprouve quelque embarras lorsqu'il s'agit d'en donner les raisons précises. Il y en a cependant.

C'est d'abord la conservation parfaite de l'ordonnance régulière de la glande en lobes, lobules et acini. Ce point a une certaine importance, car les néoplasmes vrais sont d'ordinaire plus déformants, plus perturbateurs de l'architecture générale des organes. C'est l'abondante infiltration embryonnaire, surtout au voisinage des acini, d'un tissu conjonctif d'ailleurs adulte et parfaitement normal. C'est le grand nombre des vaisseaux capillaires, qui ne présentent non plus aucune altération. C'est la disposition des cellules épithéliales, qui restent absolument limitées à la lumière des canaux ou acini, sans jamais envahir le tissu conjonctif; c'est encore l'aspect assez particulier de ces cellules, qu'on n'observe guère dans les néoplasmes.

A ce faisceau de preuves anatomiques, on peut ajouter des arguments tirés de la clinique. La marche de la maladie est tout à fait irrégulière, elle est oscillante, suivant l'heu-

reuse expression de Tillaux et de Phocas. Le sein malade présente de grandes oscillations de volume. Les petits grains dont il est farci augmentent, diminuent, disparaissent même complètement, comme dans deux observations de Maunoury (1). L'affection peut guérir sans intervention. M. Verneuil (2) a cité le cas d'une jeune fille qui a complètement guéri par la compression et l'arsenic. Cette marche, cette évolution n'est-elle pas diamétralement opposée au génie même des néoplasmes.

Mais prenons la question à un point de vue plus général. Voyons quels sont les processus morbides que l'on constate dans ces pièces et s'ils doivent imposer l'idée de néoplasme? En les comparant à ceux qu'on observe dans les autres organes glandulaires, nous pourrons peut-être éclaircir cette obscure question. On a fait la pathologie des tumeurs principalement, presque exclusivement à une certaine époque, qui n'est pas bien loin, avec celles du sein ; tendance fâcheuse à plus d'un titre. En principe, il est toujours mauvais d'étudier un processus pathologique d'ordre général dans un seul organe, car cette étude exclusive entraîne comme corollaire nécessaire des inductions, qui, manquant d'une base suffisante, peuvent être dangereuses. En outre, le choix de la mamelle comme organe d'étude n'était peut-être pas très heureux, car c'est en quelque sorte un organe d'exception, glande exceptionnelle par son volume, unique par ses alternatives d'activité intense et de repos complet. Enfin comme cette glande est facilement accessible, la palpation chirurgicale permet d'y déceler les moindres modifications de consistance et de volume ; et le clinicien est porté à considérer comme de véritables néoplasmes toute modification de cet ordre qui s'y produit à l'état chronique, et cela d'autant plus naturellement que les néoplasmes vrais se développent dans cet organe avec une particulière fréquence.

Or, quels processus pathologiques trouvons-nous ici? D'une part une réaction fibreuse ; de l'autre une prolifération des éléments glandulaires, qui conduit dans certains cas à des dilatations kystiques.

La réaction fibreuse doit-elle entraîner l'idée de néoplasme? En aucune façon. Les faits ne manquent pas pour prouver

(1) MAUNOURY. *Prog. méd.*, 7 janvier 1888, p. 3.
(2) *Bull. et mém. de la Soc. de chir.*, 29 février 1888, p. 198.

qu'elle peut se produire très active, très intense dans beaucoup d'affections franchement inflammatoires. Autour des abcès froids, autour des articulations tuberculeuses, autour des vieux foyers d'ostéomyélite, ne trouve-t-on pas des zones fibreuses épaisses, quelquefois énormes ? On connaît bien aussi ces grosses masses fibro-lipomateuses, qui entourent les vessies chroniquement enflammées, les bassinets et les reins atteints de pyélite et de pyélonéphrite. Récemment Walther a communiqué à la Société anatomique une observation du plus haut intérêt, qui prouve bien que la réaction fibreuse peut se produire dans certaines conditions sous l'influence de micro-organismes qui d'ordinaire entraînent la production de pus. Il s'agissait d'une infection générale ancienne par le staphylocoque doré. Il se formait chez la malade de temps à autre, à des points divers, de petites tumeurs élevées qui évoluaient très lentement sans entraîner la moindre réaction. La dernière de ces tumeurs, extirpée par M. Walther, présentait une grosse coque fibreuse, épaisse de plus d'un centimètre, au centre de laquelle se trouvait une cavité minuscule, contenant non du pus, mais quelques fongosités jaunâtres ; ces fongosités étaient remplies de staphylocoques dorés. D'ailleurs dans l'organe même qui nous occupe, un bel exemple de production fibreuse d'ordre inflammatoire nous est fourni par la mammite contagieuse des vaches laitières si bien étudiée par MM. Nocard et Mollereau (1). Cette mammite amène la formation de noyaux fibreux quelquefois énormes qui ont l'air de véritables tumeurs. Or, elle est causée par un streptocoque qui vit dans les canaux glandulaires. Il ne saurait y avoir le moindre doute à cet égard ; MM. Nocard et Mollereau ont isolé ce micro-organisme ; ils l'ont cultivé à l'état de pureté, et ils ont reproduit la maladie en l'inoculant.

Les modifications des éléments glandulaires, la prolifération de l'épithélium, la formation de kystes sont-elles plus caractéristiques des néoplasmes ?

Certainement non. Dans presque tous les organes glandulaires, il peut se former des kystes et en grand nombre sous l'influence de processus purement inflammatoires. Dans le rein, la néphrite interstitielle qu'elle soit d'origine vasculaire ou glandulaire, amène souvent la formation de kystes

(1) NOCARD et MOLLEREAU. *Annal. de l'institut Pasteur*, 1887, p. 109.

tantôt isolés, tantôt au contraire, conglomérés en grand nombre, de manière à constituer une sorte de « maladie kystique ». Je ne parle pas ici de cette transformation kystique d'origine congénitale sur la nature de laquelle on n'est pas exactement fixé, mais bien de cette dégénérescence qu'on observe chez l'adulte et que tout le monde rattache à la néphrite interstitielle. Dans le testicule, autre organe glandulaire, on observe aussi des kystes. Je laisse de côté la « maladie kystique » du testicule, car notre ignorance est encore profonde à ce sujet ; mais au niveau de l'épididyme, quoi de plus fréquent que ces petits kystes étudiés autrefois par Gosselin, et que Monod et Artaud attribuent très justement à la sclérose du tissu conjonctif? Les glandules salivaires forment assez souvent de petit kystes, que personne jamais n'a eu l'idée de regarder comme des néoplasmes. Tout le monde ne s'accorde-t-il pas à attribuer une origine inflammatoire à cette dégénérescence scléro-kystique de l'ovaire, véritable « maladie kystique » dont la fréquence est extrême et qu'on commence aujourd'hui à mieux connaître? Enfin dans la muqueuse utérine les kystes sont loin d'être rares. Qui donc oserait dire que les œufs de Naboth sont des épithéliomes? Dans les leçons sur l'anatomie pathologique des métrites, M. Cornil a donné une figure d'une pièce très singulière dont j'ai fait moi-même représenter un autre point dans le *Traité de chirurgie*. La muqueuse utérine est soulevée par des kystes en si grand nombre qu'ils ne sont séparés que par de minces cloisons. C'est là si l'on veut une « maladie kystique » de la muqueuse utérine, et cependant il est bien certain qu'il s'agit d'une métrite, c'est-à-dire d'une maladie inflammatoire.

Pour toutes ces raisons tirées, les unes de l'examen direct des préparations microscopiques, les autres de la comparaison avec les processus pathologiques des organes similaires, je crois qu'on est autorisé à ranger les lésions qu'on observe sur cette pièce dans le cadre des inflammations chroniques Or, comme dans la majorité, je pourrais dire dans la totalité des cas, où le syndrome clinique, donné par M. Roclus comme caractéristique de l'affection, a été nettement constaté, on a trouvé des lésions analogues, il faut conclure *que la « maladie kystique » n'est qu'une modalité des mammites chroniques.*

Dans sa communication à la Société de Chirurgie, M. Quénu déclare qu'il ne s'agit pas d'une mammite chronique interstitielle vulgaire. Si je le rappelle ici, ce n'est pas pour me mettre en opposition avec lui, car je partage absolument sa manière de voir. M. Quénu considère l'affection comme une cirrhose épithéliale; c'est aussi mon avis comme je le dirai explicitement plus loin. Mais tant qu'on n'aura pas changé la nomenclature de la pathologie générale, nous serons bien obligés de ranger les cirrhoses épithéliales du sein dans les mammites, comme on range les cirrhoses épithéliales du rein dans les néphrites.

J'arrive à une question bien plus délicate. Comme ces lésions que je viens de décrire et de classer dans les mammites chroniques se rencontrent absolument identiques dans ces tumeurs bénignes sur lesquelles on a tant discuté, qu'on a appelées tour à tour tumeurs adénoïdes, corps fibreux, fibromes, adénomes, adéno-fibromes, on peut se demander si ces tumeurs sont bien des néoplasmes dans le sens vrai du mot, si elles n'ont pas, elles aussi, une origine inflammatoire. Je suis fort enclin à le penser. D'ailleurs, la question n'est pas aussi neuve qu'on pourrait le croire, et quelques auteurs d'une grande autorité l'ont déjà tranchée dans le même sens. Virchow (1) n'hésite pas à dire que les fibromes de la mamelle, ceux que Cruveilhier a appelés les corps fibreux, sont le produit d'inflammations chroniques : « Il s'agit évidemment au début, dans ces cas, d'une mastite interstitielle, qui atteint quelques lobes des lobules de la glande et s'étend aux canaux et aux vésicules. » Kœnig (2) est du même avis : « Le fibrome de la glande mammaire, dit-il, représente le dernier terme de cette forme de mastite. On doit faire rentrer ici une partie des tumeurs décrites par Cooper sous le nom de *Chronic Mammary Tumor*, par Cruveilhier sous le nom de corps fibreux, et Velpeau sous celui de tumeurs hypertrophiques ou fibro-cystiques. » Kœnig appuie son opinion sur des examens histologiques, qui lui ont permis de constater des lésions identiques à celles que je viens de décrire : « L'examen des nodosités récentes montre, ainsi que j'ai pu le constater dans un certain nombre

(1) VIRCHOW. *Path. des tumeurs.* t. I, p. 328.
(2) KŒNIG. *Traité de Pathol.* Traduction française, t. II, p. 371, et note de cette même page.

de cas, une abondante infiltration de petites cellules dans le tissu conjonctif péri-acineux. Dans beaucoup d'endroits, l'infiltration cellulaire entre les acini était si abondante, que les dernières disparaissaient à la suite de la dégénérescence graisseuse de leur épithélium : conséquence de la pression exercée par le tissu conjonctif environnant ».

A cette conception qui consiste à regarder la plupart des tumeurs adénoïdes de Velpeau comme des noyaux de mammite chronique partielle, les cliniciens ne manqueront pas d'objecter que ces tumeurs ont précisément pour caractère d'être encapsulées, très mobiles, sur les parties voisines, caractères qui sont opposés à ceux des tumeurs inflammatoires. Je répondrai que l'encapsulement au point de vue anatomique n'est pas toujours aussi complet que la mobilité pourrait le faire croire; je répondrai encore qu'il s'agit d'une inflammation chronique, bien différente des inflammations aiguës; je répondrai surtout que l'encapsulement peut s'expliquer, par la disposition anatomique normale de la glande mammaire. Ces noyaux de mammite partielle ont, si l'on en juge par le nombre des éléments glandulaires qu'on y trouve, souvent pour origine un seul lobule de la glande. Or qu'on étudie un lobule normal de la mamelle, on verra que le tissu conjontif intra-lobulaire, interacineux qui sépare les uns des autres les différents acini d'un même lobule, est bien différent par sa texture du tissu conjonctif interlobulaire. Entre les deux, il existe une zone lâche, lamelleuse, sorte de capsule péri-lobulaire naturelle. Rien d'étonnant à ce que cette capsule persiste quand le lobule se développe sous l'influence d'une inflammation chronique à lui limitée.

Quel est l'agent de ces inflammations chroniques? Sur quels éléments agit-il d'abord ? A la première de ces questions, il est impossible de répondre actuellement. Sur des coupes colorées de diverses façons, j'ai cherché des microbes sans en rencontrer. La seconde question est moins obscure. L'agent infectieux, et je prends le mot dans le sens le plus général, sans vouloir rien présumer de sa nature, ne peut arriver dans la mamelle que par trois voies : les vaisseaux lymphatiques, les vaisseaux sanguins, les canaux glandulaires. Or, il est de toute évidence que la voie lymphatique ne saurait être mise en cause ici. La voie sanguine paraîtra non moins improbable si l'on se

rappelle que la mamelle, loin d'avoir une vascularisation spéciale, puise ses vaisseaux pour ainsi dire au hasard dans tout le voisinage. On est donc conduit à penser que l'infection se fait par les canaux glandulaires, et l'examen histologique des pièces fournit un sérieux appoint à cette hypothèse. En effet, les canaux présentent constamment des altérations ; il y a même des cas, où ils sont seuls malades ; il en était ainsi dans une pièce de Pilliet dont j'ai déjà parlé. Les altérations épithéliales sont toujours considérables ; la prolifération conjonctive a nettement pour centre les appareils glandulaires, canaux ou acini qu'elle encercle de zones concentriques ; enfin, l'infiltration embryonnaire est bien plus intense au voisinage de l'épithélium que partout ailleurs. Il semble donc bien réel que l'agent irritatif, d'ailleurs complètement inconnu, est endocanaliculaire, qu'il porte son action d abord sur l'élément épithélial, et que la réaction conjonctive est secondaire aux altérations de l'épithélium. En d'autres termes, il s'agit là d'un processus commun à la majorité des organes glandulaires, que M. Charcot a très justement dénommé cirrhose épithéliale.

Je crois bon d'ajouter que la réalité de ce processus, qui avait pu paraître hypothétique ou obscur a été démontré par la pathologie comparée. La psorospermose du foie des lapins en est un bel exemple. M. Malassez qui l'a soigneusement étudié, a constaté l'évolution suivante des lésions. Au début, il se forme des végétations épithéliales avec dilatation des conduits et léger soulèvement de la paroi. Puis le tissu conjonctif réagit et forme dans l'intérieur du conduit dilaté des végétations abondantes. Mais alors l'épithélium disparaît complètement ; les végétations s'anastomosent et forment par leur union des loges purement conjonctives, dans lesquelles on ne trouve plus d'épithélium, mais seulement des coccidies. Ces lésions présentent, on le voit, une grande ressemblance avec la cirrhose épithéllale de la mamelle ; mais là la cause du mal, le parasite est connu, et on sait qu'il vit dans les cellules épithéliales elles-mêmes. La mammite chronique des vaches laitières est aussi particulièrement intéressante, comme tous les types de transition. Le streptocoque pathogène vit dans les canaux glandulaires, dont il ne sort jamais, nous disent Nocard et Mollereau. C'est à distance, secondairement, qu'il entraîne la réaction conjonctive. Mais,

comme pour mieux montrer la nature inflammatoire du mal, il y a production de pus, les canaux glandulaires suppurent.

De cet exposé, on peut tirer les conclusions suivantes: Il existe dans la mamelle une mammite chronique, cirrhose épithéliale, qui donne lieu à des symptômes cliniques variables suivant la modalité évolutive de son processus, et suivant sa distribution topographique.

Le processus est essentiellement caractérisé par des altérations glandulaires épithéliales qui sont primitives, et une réaction conjonctive qui est secondaire. Les différences dans les proportions relatives des altérations épithéliales et des altérations conjonctives engendrent deux types anatomo-pathologiques, qui ne sont bien tranchés que dans leur forme extrême et entre lesquels on trouve naturellement une foule d'intermédiaires.

Quand l'activité épithéliale l'emporte, il se forme des kystes. Si au contraire la réaction fibreuse plus intense, étouffe l'épithélium, il se forme des noyaux fibreux dans lesquels on trouve des vestiges glandulaires plus ou moins atrophiés.

La distribution topographique entraîne des différences non moins importantes au point de vue clinique. Le processus est ou bien circonscrit ou bien généralisé à toute la glande.

Quand il est circonscrit, il porte soit sur les canaux seuls (cirrhose péricanaliculaire, fibrome péricanaliculaire de certains auteurs), soit sur un seul lobule de la glande (cirrhose lobulaire avec ou sans kyste comprenant un grand nombre sinon la totalité des tumeurs adénoïdes de Velpeau).

Quand il est généralisé à toute la glande, on trouve réunies la cirrhose péricanaliculaire et la cirrhose lobulaire qui frappe la totalité ou au moins le plus grand nombre des lobules de la glande. Alors les deux modalités évolutives du processus produisent deux types cliniques différents : maladie kystique si l'activité épithéliale est plus intense, fibromes multiples si la réaction conjonctive l'emporte. Je répète qu'entre les deux extrêmes, il existe une foule d'intermédiaires, où les kystes et les noyaux fibreux s'associent en nombre variable.

Cette manière de voir doit évidemment conduire en thérapeutique à l'abstention. Une néoplasie inflammatoire ne comporte pas en elle-même d'indication opératoire. On pourrait, il est vrai, se demander si une glande ainsi chroniquement enflammée n'est pas prédisposée à devenir cancéreuse. On tend à admettre que le terrain inflammatoire

est favorable à l'évolution du cancer, et il est probable qu'une mamelle atteinte de mammite chronique a plus de chances de devenir cancéreuse qu'une mamelle saine, comme il est probable qu'un estomac atteint de gastrite est plus exposé au cancer qu'un estomac sain. Mais ce danger n'est ni assez certain, ni assez grand pour conduire à une opération. Quand la mammite est localisée, qu'il n'existe qu'un noyau, si ce noyau résiste à la compression, on est parfaitement autorisé à l'enlever, parce que l'opération est insignifiante, parce qu'elle n'entraîne aucune mutilation. Mais quand la cirrhose est généralisée, et qu'il faudrait enlever toute la mamelle, à plus forte raison s'il fallait enlever les deux, l'intervention je ne dis pas grave en elle-même, mais mutilante serait hors de proportion avec le mal. Il faut se borner à la compression et à quelques moyens médicaux en surveillant la malade pour intervenir si par hasard l'affection venait à changer de nature.

Dans cette communication, je ne me suis pas occupé des symptômes ; il en est un cependant, que j'ai signalé dans le *Traité de chirurgie* et sur lequel je veux revenir. Dans les formes tout à fait diffuses, où la mamelle est prise en totalité, et également dans ses diverses parties, avant qu'il ne se soit formé de gros kystes on de gros noyaux fibreux, si l'on saisit l'organe à pleine main, transversalement ou verticalement, d'un côté à l'autre ou de haut en bas, on croit sentir une tumeur volumineuse l'occupant tout entier. Mais si après cette constatation, on palpe d'avant en arrière, en étalant la mamelle sur le thorax, l'énorme tumeur qu'on avait cru sentir disparaît, s'évanouit, ou plutôt elle se résout en une infinité de grains, de petites nodosités. C'est là un symptôme caractéristique de cette forme de mammite chronique. Velpeau avait insisté sur ces *tumeurs imaginaires* de la mamelle. Il avait bien dépeint ces femmes qui ont la hantise du cancer, ces femmes, qui palpant leur sein, siège de sensations obscures mais anormales, croient y trouver une tumeur. Il avait insisté sur la nécessité de palper la mamelle d'avant en arrière, en l'appuyant contre le thorax pour se mettre à l'abri d'erreurs grossières : mais il pensait qu'un sein normal peut donner, lorsqu'on le palpe transversalement, cette sensation trompeuse de tumeur. Je ne crois pas qu'il en soit ainsi. Cette apparence de tumeur se résolvant en une pluie de nodosités appartient aux premières périodes de la mammite chronique diffuse.

Sarcomatose généralisée, par J. Darier, chef du laboratoire de la Faculté à l'hôpital Saint-Louis.

Le cas de sarcomatose dont je présente les pièces est remarquable par le nombre colossal des tumeurs qui, dans l'espace de deux ans, se sont développées dans le tissu cellulaire sous-cutané et, comme l'autopsie l'a démontré, dans presque tous les organes. L'intérêt du cas est plutôt anatomique que clinique; voici toutefois les quelques renseignements qui ont été recueillis du vivant de la malade.

Sim..., Marie, 30 ans, employée de commerce entre le 23 octobre 1892, dans le service de la clinique de M. le professeur Fournier, à l'Hôpital Saint-Louis. Elle ne se souvient pas qu'aucune personne de sa famille ait eu des tumeurs. Le début de sa maladie remonte à deux ans et s'est fait par la région parotidienne droite. Depuis lors et progressivement ont apparu les autres tumeurs, d'abord au cou, puis rapidement sur le tronc et sur les membres.

Actuellement, on constate dans la région parotidienne droite et au niveau de l'angle de la mâchoire une tumeur volumineuse, très saillante, formée de l'agrégation de nombreux nodules, ronds ou ovoïdes, de volume variable, en moyenne de la grosseur d'une noix; ils sont durs, élastiques, non fluctuants, indolents, non adhérents à la peau qui n'offre aucune modification à leur surface. Un peu au-dessus de cette masse, envahissant sur la région temporale, est une tumeur allongée, mesurant 6 cent. sur 3, recouverte d'une peau violacée à cause de varicosites veineuses.

Tumeurs multiples de volume variable, mais pour la plupart plus petites que les précédentes; au cou, sur la poitrine et notamment dans les seins, dans le dos, sur les bras et sur les cuisses. Les tumeurs les plus récentes datent de quelques jours seulement; l'une d'entre elles qui siège sur la paupière supérieure droite a le volume d'un petit pois. Il en naît incessamment de nouvelles, et aucune de celles qui ont apparu n'a jamais disparu.

A l'examen des différents appareils on ne découvre rien d'anormal, si ce n'est un accroissement considérable du volume du foie dont la surface paraît lisse, mais dont la matité atteint presque le niveau de la crête iliaque. Rien à l'auscultation des poumons et du cœur.

En dehors de cette hypertrophie du foie, due vraisemblablement à son infiltration par des tumeurs, on ne découvre aucune autre localisation : il semble que la néoplasie affecte presque exclusivement le tissu cellulaire sous-cutané.

Dans le courant du mois de novembre, outre des tumeurs sous-cutanées nouvelles, on remarque la présence d'un nodule du volume d'une noisette dans l'intérieur du muscle biceps à son tiers inférieur.

L'état général jusque-là assez bon commence à péricliter au commencement de décembre. La pâleur anémique devient assez marquée; pas de teinte terreuse. Affaiblissement progressif, anorexie, vomissements fréquents. L'ascite apparaît et augmente. Il y a de l'œdème

des membres inférieurs. L'auscultation des poumons et du cœur ne révèle toujours rien d'anormal.

La malade s'affaisse progressivement et meurt le 3 janvier.

AUTOPSIE, le 4 janvier 1893 (30 heures après la mort). — A l'examen extérieur du sujet on note une décoloration très marquée des téguments, même dans les parties déclives; un amaigrissement général très prononcé; de l'œdème des membres inférieurs. On retrouve toutes les tumeurs sous-cutanées ci-dessus mentionnées; la peau au niveau de quelques-unes a pris une teinte grisâtre; aucune n'est intradermique et la peau, incisée à leur surface, s'écarte facilement et montrant ainsi qu'elles sont toutes plus ou moins encapsulées dans le tissu conjonctif qu'elles ont repoussé. Elles sont souvent adhérentes à l'aponévrose. Dans les mamelles elles sont particulièrement nombreuses : on en compte de 20 à 30 dans la mamelle droite et l'on constate qu'au-dessous quelques-unes, plus petites et fusiformes, infiltrent le muscle grand pectoral où elles apparaissent comme des pépins d'orange. Dans le tiers inférieur du biceps brachial droit : tumeur du volume d'une forte noisette entièrement entourée de tissu musculaire normal; dans le même muscle, autre tumeur plus petite vers le tiers supérieur. Dans les aines et dans les aisselles, pléiades appréciables au toucher ; à la dissection il est fort difficile de reconnaître les nodules néoplasiques d'avec les ganglions qui semblent toutefois tuméfiés.

Toutes ces tumeurs sous-cutanées, intra-musculaires — de même que les tumeurs viscérales qui seront signalées plus bas — présentent un aspect à peu près identique quel que soit leur volume. Elles sont plus ou moins encapsulées, ou tout au moins nettement limitées sans « racines » ou zone d'infiltration autour. Leur consistance est généralement assez ferme, rarement friable. Leur coupe est lisse, humide, mais ne donne au raclage qu'un sérum à peine trouble ou du sang, mais pas de suc laiteux. Leur tissu est généralement rosé clair, ou grisâtre, et serait homogène sans la présence presque constante dans leur intérieur, surtout dans les grosses et les moyennes, de tractus fibreux étoilés ou plutôt fasciculés dont les prolongements semblent cloisonner plus ou moins le tissu d'apparence franchement sarcomateux. Quelques tumeurs sont entièrement ou partiellement télangiectasiques, d'un rouge sombre, avec petites hémorrhagies ou kystes sanguins irréguliers ; leur tissu est alors beaucoup plus friable. Aucune ne présente de points caséeux.

Cavité abdominale. — Elle contient environ 4 litres de liquide séreux, citrin, sans flocons ni fausses membranes. Un certain nombre de petites tumeurs rosées sont disséminées sur le péritoine viscéral, notamment dans le mésentère où elles sont difficiles à distinguer des ganglions qui semblent eux-mêmes hypertrophiés; il y a une vingtaine de tumeurs du volume d'un grain de plomb à celui d'un pois dans le grand épiploon. Mais en aucun point, sauf dans le petit bassin, il n'y a d'adhérences ou de réaction inflammatoire.

Le *foie*, énorme, occupe plus du tiers de la cavité abdominale ; son bord atteint et dépasse la ligne horizontale passant par la crête iliaque. A gauche il recouvre et masque complètement l'estomac et la rate et arrive au contact des fausses côtes gauches. Son poids est de 3,670 gr. A sa surface se voient de grosses tumeurs, un peu saillantes, non déprimées à leur centre. La capsule n'est pas épaissie.

A la coupe, on trouve l'organe farci de tumeurs pour la plupart très volumineuses, de la grosseur d'une châtaigne à celle d'une mandarine. Une seule a le volume d'une grosse pomme et celle-ci présente un centre caséeux, formé d'une substance analogue à du mastic. Aucune des autres tumeurs, ni dans le foie ni ailleurs, n'a présenté la même dégénérescence. La section de la plupart de ces noyaux néoplasiques montre un tissu gris rosé, avec des tractus fibreux rayonnés, ou, assez souvent, par places tout au moins, un tissu rouge sombre, friable, télangiectasique et même hémorrhagique. La masse totale des tumeurs paraît l'emporter sur celle du tissu hépatique conservé ; ce dernier à son aspect habituel sans modifications de sa couleur ou de sa consistance. La vésicule contient un peu de bile brune. Les ganglions du hile ne sont pas tuméfiés.

La *rate* mesure 14 centim. de longueur, sur 10 de largeur et 5 d'épaisseur. Sa consistance est assez ferme, sa couleur normale, son poids de 260 gr. Elle ne contient pas de tumeurs.

Rein gauche, de forme un peu bosselée, renferme quelques nodules, de petit volume, dans sa substance corticale seulement. Pas d'autre altération. Nombreuses petites tumeurs dans le tissu cellulaire périrénal.

Le *rein droit*, abaissé par le foie, renferme une douzaine de tumeurs du volume d'un gros pois au plus, saillantes à sa surface, ou comprises dans sa substance corticale, parfois à la limite même de la substance médullaire, sur le trajet des vaisseaux. L'uretère droit est entouré de petites tumeurs très rapprochées lui formant une gaine sans pourtant le comprimer. Les capsules surrénales sont saines.

On ne note la présence d'aucune tumeur sur l'*estomac* et sur l'*intestin*.

Le petit bassin est rempli par plusieurs tumeurs du volume d'un œuf de poule reliées entre elles et aux parois par des adhérences fibreuses très résistantes. Plusieurs de ces tumeurs dont la consistance est molle, se rompent pendant l'extraction. On reconnaît qu'elles dépendent des *ovaires* et sont de même nature que toutes les autres; les unes molles, friables, très vasculaires, d'autres plus fermes et nettement sarcomateuses d'aspect. L'*utérus* et la *vessie* sont normaux.

Cavité thoracique. — En enlevant le plastron sterno-costal on constate que les os sont sains, mais que les muscles intercostaux internes présentent çà et là quelques petites tumeurs rosées. Il s'écoule environ 2 litres de liquide séreux, jaunâtre, sans flocons, de la *plèvre droite*. La *plèvre gauche* est le siège d'adhérences presque généralisées de ses deux feuillets, adhérences fibreuses, résistantes, évidemment anciennes, tout imbibées de liquide séreux. Sous le feuillet pariétal de chacune des plèvres on trouve 4 ou 5 petites tumeurs.

Le *péricarde* renferme 150 gr. de liquide séreux sans coagulum. Il ne présente aucune adhérence ni aucun dépoli de ses surfaces pariétales et viscérales. Il existe une seule tumeur grosse comme un pois dans le feuillet fibreux du péricarde près de son insertion à la crosse aortique, et un groupe de 2 ou 3 nodules plus petits au voisinage de la veine cave inférieure ; le reste du péricarde pariétal est sain.

A l'examen du *cœur*, dont le volume, la forme et la consistance n'ont rien d'anormal, on constate que cet organe est le siège de tumeurs

assez nombreuses, mais toutes de petit volume. Il y en a sous le péricarde au niveau de la pointe des deux ventricules, et dans la paroi des deux oreillettes ; les coupes en montrent un certain nombre en plein myocarde. D'autres enfin font saillie dans les cavités ventriculaires, 5 dans le ventricule gauche au niveau des piliers ; la plus remarquable par son volume et par sa saillie, a les dimensions d'un noyau de cerise et proémine de 4 à 6 millim. dans la cavité de l'oreillette droite ; elle est située à 6 millim. de l'orifice tricuspidien. Sur aucun de ces noyaux saillants dans la cavité sanguine il n'y a d'ulcération ou de dépôt fibrineux quelconque. Par leur siège les tumeurs ne devaient pas gêner le jeu des valvules qui sont d'ailleurs saines. Il en est de même de l'*aorte* dans toute son étendue, de l'artère pulmonaire, et des veines caves et pulmonaires.

Les deux *poumons* sont tout farcis de nodules, du volume d'une tête d'épingle à celui d'une noisette ; ils sont certainement au nombre de plusieurs centaines dans chacun de ces organes. Ceux qui sont sous-pleuraux ou voisins de la plèvre font une saillie très appréciable due en grande partie au retrait du tissu intermédiaire. Ils sont plus abondants dans les lobes inférieurs, qui sont, surtout à droite où l'épanchement pleural était plus abondant, notablement affaissés. A la coupe les tumeurs sont pour la plupart d'une couleur rouge sombre ou gris marbré de rouge ; les nodules ne sont nullement énucléables. Le tissu intermédiaire n'est aucunement induré ou splénisé, ou œdématié, pas même congestionné ; la seule modification est l'atélectasie du lobe inférieur droit. Les bronches sont saines, non congestionnées. Au hile du poumon droit on trouve une grosse masse du volume d'un œuf de poule, formée par la réunion de trois tumeurs renfermées dans des coques distinctes mais fortement serrées l'une contre l'autre; deux ont un tissu grisâtre marbré de noir ; la troisième est molle et hémorrhagique. Leur siège et leurs connexions sont exactement ceux des ganglions péribronchiques et leur nature ganglionnaire est encore démontrée par la présence de matières anthracosique dans leur intérieur.

Les *médiastins* antérieur et postérieur sont le siège de nombreuses tumeurs disséminées, mobiles, du volume d'une dragée.

Face et cou. — Des grosses tumeurs décrites à l'examen clinique dans la région parotidienne droite, les unes sont comprises en partie dans la parotide dont on ne peut pas les énucléer, les autres sont intimement adhérentes à l'aponévrose. La coupe de ces tumeurs présente cette particularité qu'elles ont une coque fibreuse, coriace et jaunâtre, notablement plus épaisse que toutes celles des autres régions. On n'a pu, le sujet étant réclamé par sa famille, reconnaître par la dissection les rapports exacts que ces tumeurs affectaient avec la glande, avec les ganglions et avec les veines de la région.

Cavité buccale. — Rien à noter. Les amygdales ne sont pas hypertrophiées ; les follicules de la base de la langue semblent un peu plus developpés que d'ordinaire. Pharynx, œsophage, larynx, trachée, corps thyroïde : aucune altération.

Cavité crânienne et centres nerveux. — Rien d'anormal à l'examen des méninges et des artères du cerveau. Sur la face orbitaire du lobe frontal droit on trouve une petite tumeur du volume d'un noyau d'olive, adhérente à la pie-mère, de couleur rosée, entourée

d'un lac sanguin, sans réaction inflammatoire ou dégénérative des tissus voisins. Sur la face inférieure du lobe temporal gauche, tumeur du volume d'une tête d'épingle. On n'en trouve aucune autre, non plus qu'aucune autre lésion sur les coupes des hémisphères, cérébraux du cervelet, du mésocéphale et du bulbe.

Examen histologique. — Des fragments des grosses tumeurs et des petites tumeurs provenant du tissu cellulaire sous-cutané, des muscles et des divers viscères sont recueillis par l'examen histologique et plongés soit dans l'alcool au 1/3, soit dans l'alcool, ou encore dans du liquide de Müller.

Jusqu'ici l'examen n'a été fait que pour quelques tumeurs fixées par l'alcool ou l'alcool au tiers. Les coupes montrent que les tumeurs sont nettement limitées par une capsule de tissu conjonctif à faisceaux concentriques très riche en cellules, qui résulte du tassement du tissu primitif. De cette capsule partent des cloisons, généralement assez grêles, qui divisent le tissu de la tumeur en logettes très inégales de dimension. Dans ces loges sont pressées les unes contre les autres des cellules rondes ou polygonales assez volumineuses avec un protoplasma abondant, cellules ayant les caractères de celles du sarcome globo-cellulaire. Çà et là on en trouve quelques-unes, notablement plus grosses, géantes même quelquefois, munies de noyaux multiples qui sont disséminés dans leur intérieur, ou de gros noyaux bourgeonnants; ces cellules ressemblent à des myéloplaxes. Souvent on trouve des faisceaux de tissu conjonctif formant des travées rayonnées à l'intérieur de la tumeur et contenant des artérioles ou veinules. Les vaisseaux qui pénètrent dans le tissu sarcomateux proprement dit sont d'abondance variable; ils ont des parois embryonnaires. Le traitement au pinceau ne permet pas de déceler l'existence d'un tissu réticulé au sein des alvéoles dont j'ai parlé.

Il s'agit donc certainement de *sarcome à cellules rondes*, avec myéloplaxes et avec un stroma à disposition alvéolaire. Mais ces derniers caractères n'ont pas une importance assez grande dans l'espèce, pour autoriser l'accolement d'une épithète spéciale au nom de ce sarcome.

Ce cas est remarquable par la multiplicité et la presque généralisation des tumeurs. Le point d'origine des tumeurs paraît avoir été dans la région parotidienne mais il n'a pas pu être déterminé avec exactitude. On est frappé de la tolérance des divers tissus et des séreuses pour les tumeurs qui les ont envahis sans causer de réaction inflammatoire ou autre. La mort est survenue au bout de deux ans par suite d'une cachexie caractérisée par une anémie profonde et de l'anasarque.

Carie syphilitique des vertèbres cervicales avec pachyméningite syphilitique. Ostéo-périostite gommeuse du crâne. Périhépatite et gommes du foie, par J. DARIER, chef du laboratoire de la Faculté, à l'hôpital Saint-Louis.

L'observation et les pièces que j'ai l'honneur de présenter à la Société anatomique se rapportent à un cas de syphilis tertiaire dans lequel se sont trouvées réunies des lésions multiples et d'intérêt dissemblable ; les unes sont d'ordre presque banal, tels qu'une hépatite gommeuse, des plaques de périostite gommeuse du crâne et des cicatrices du voile du palais ; les autres au contraire sont d'une rareté extrême, et consistent en *un mal de Pott sous-occipital* avec pachyméningite externe, compression des racines nerveuses des parois cervicales, et ouverture du foyer de carie vertébrale dans le pharynx.

OBSERVATION (1). — La nommée Hyv..., Marie, âgée de 52 ans, laveuse, entre le 24 décembre 1892, dans le service de M. le professeur Fournier à l'hôpital St-Louis. Cette femme, d'aspect cachectique, maigre, à tégument de couleur jaune parcheminé, présente les lésions suivantes :

Cuir chevelu. — Cicatrices blanc rosé, gaufrées, déprimées, mais non adhérentes, au niveau de la moitié postérieure du crâne. Sur la ligne médiane, au voisinage de la suture fronto-pariétale, existe une ulcération croûteuse qui intéresse nettement la table externe des os : une parcelle osseuse s'en serait détachée il y a 4 ou 5 mois d'après ses dires.

Sur la face externe du frontal gauche, gomme ramollie et fluctuante.

Face. — Sous la partie externe de l'arcade sourcilière droite on voit une ulcération assez profonde, mais en voie de cicatrisation. L'angle de la mâchoire présente du côté droit une tuméfaction du volume d'une noix. Cette tuméfaction, indolente, détermine une faible contracture du masséter. La malade ne peut qu'entr'ouvrir la bouche. Elle est, dit-elle, dans l'impossibilité de manger des aliments solides ; elle affirme par contre qu'elle avale très facilement.

Région cervicale. — Toute la région cervicale est envahie par une tuméfaction régulière débordant de chaque côté les apophyses épineuses et recouvrant toutes les masses latérales. On ne sent aucune bosselure. La palpation des apophyses épineuses ne décèle absolument rien. La tête ne peut exécuter aucun mouvement de rotation. Elle est immobile et fléchie en avant. Cette situation jointe à l'impossibilité d'écarter les mâchoires rend tout examen de la cavité buccale littéralement impossible.

(1) Je remercie mon ami, M. Souplet, interne du service, d'avoir bien voulu me communiquer l'observation clinique de cette malade.

Corps. — Il existe des cicatrices cutanées surtout sur le cou et sur la jambe gauche.

La clavicule droite présente à son tiers interne une légère exostose. Bien qu'elle soit irrégulière la malade n'a jamais ressenti, de douleur à ce niveau. Le tibia gauche présente à sa face interne une exostose régulière.

Etat général. — Les réflexes sont conservés. Elle se plaint d'une violente céphalalgie, qui paraît être la seule raison qui l'a fait venir à l'hôpital. Point de signes pathologiques du côté de l'intelligence.

Antécédents. — Cette malade s'est mariée à 17 ans, en 1857. En 1858 elle accoucha d'une fille qui vit aujourd'hui bien portante et qui a 3 enfants.

Cette même année elle a eu des maux de gorge. En 1859, fausse couche de 4 mois. En 1865, fausse couche de 7 mois qu'elle attribue au choléra. Puis elle a : 2 enfants morts de convulsions à 2 ou 3 mois ; 1 fils mort à quinze ans de la variole ; 1 fille morte folle à 25 ans, elle était épileptique depuis l'âge de 16 ans ; 1 fille morte à 8 ans de mal de Pott ou d'accident ; 1 fille morte à 6 mois du carreau. En tout 9 enfants.

Quant à sa santé, elle accuse des maux de gorge à plusieurs reprises.

Il y a 4 ans elle a été soignée à la salle Alibert (avril à mai 1889) pour des accidents de syphilis. Elle a perdu à cette époque l'œil droit. Elle présentait également des lésions du cuir chevelu signalées plus haut. Enfin elle eut un écoulement d'oreilles qui a laissé de la surdité du côté droit.

Le seul renseignement que l'on puisse obtenir d'elle, relativement à son mari, se réduit à ceci : après sa mort, des parents lui ont confié qu'il avait été probablement atteint d'une maladie contagieuse.

Le jour même de son entrée on prescrit, 4 gr. d'iodure de potassium.

26 décembre. Même état. La malade ne mange pas ; nul appétit. La céphalalgie est très vive ; elle a refusé hier de prendre son iodure.

Le 30. La constriction des mâchoires paraît un peu moins prononcée. L'état général est le même. La malade accuse des fourmillements dans le membre supérieur droit, surtout aux extrémités des doigts qui lui paraissent engourdis ; ces fourmillements ont commencé hier au soir. Il n'y a pas d'anesthésie. Elle peut à peine détacher les bras du lit. Quand nous le soulevons elle ne peut le tenir levé. Mais elle arrive à fermer les doigts quand on lui fait essayer de serrer la main.

Ni vomissements, ni fièvre. Rien du côté des sphincters. Les réflexes rotuliens sont toujours conservés. Intelligence intacte.

Le 31. La paralysie du membre supérieur droit est plutôt plus accusée. Le bras gauche présente un affaiblissement très marqué. La journée ne présente rien de particulier. A minuit elle meurt sans avoir rien offert de spécial à noter.

AUTOPSIE, faite le 2 janvier 1893 (33 heures après la mort).

Le cadavre est en état de rigidité très marquée et parfaitement bien conservé.

La peau est très pigmentée, brune, les cheveux et les poils sont d'un noir intense. Il n'y a pas d'ictère.

Examinant la nuque, on est surpris de constater que la tuméfaction

rappelle que la mamelle, loin d'avoir une vascularisation spéciale, puise ses vaisseaux pour ainsi dire au hasard dans tout le voisinage. On est donc conduit à penser que l'infection se fait par les canaux glandulaires, et l'examen histologique des pièces fournit un sérieux appoint à cette hypothèse. En effet, les canaux présentent constamment des altérations ; il y a même des cas, où ils sont seuls malades ; il en était ainsi dans une pièce de Pilliet dont j'ai déjà parlé. Les altérations épithéliales sont toujours considérables ; la prolifération conjonctive a nettement pour centre les appareils glandulaires, canaux ou acini qu'elle encercle de zones concentriques ; enfin, l'infiltration embryonnaire est bien plus intense au voisinage de l'épithélium que partout ailleurs. Il semble donc bien réel que l'agent irritatif, d'ailleurs complètement inconnu, est endocanaliculaire, qu'il porte son action d abord sur l'élément épithélial, et que la réaction conjonctive est secondaire aux altérations de l'épithélium. En d'autres termes, il s'agit là d'un processus commun à la majorité des organes glandulaires, que M. Charcot a très justement dénommé cirrhose épithéliale.

Je crois bon d'ajouter que la réalité de ce processus, qui avait pu paraître hypothétique ou obscur a été démontré par la pathologie comparée. La psorospermose du foie des lapins en est un bel exemple. M. Malassez qui l'a soigneusement étudié, a constaté l'évolution suivante des lésions. Au début, il se forme des végétations épithéliales avec dilatation des conduits et léger soulèvement de la paroi. Puis le tissu conjonctif réagit et forme dans l'intérieur du conduit dilaté des végétations abondantes. Mais alors l'épithélium disparaît complètement ; les végétations s'anastomosent et forment par leur union des loges purement conjonctives, dans lesquelles on ne trouve plus d'épithélium, mais seulement des coccidies. Ces lésions présentent, on le voit, une grande ressemblance avec la cirrhose épithéllale de la mamelle ; mais là la cause du mal, le parasite est connu, et on sait qu'il vit dans les cellules épithéliales elles-mêmes. La mammite chronique des vaches laitières est aussi particulièrement intéressante, comme tous les types de transition. Le streptocoque pathogène vit dans les canaux glandulaires, dont il ne sort jamais, nous disent Nocard et Mollereau. C'est à distance, secondairement, qu'il entraîne la réaction conjonctive. Mais,

comme pour mieux montrer la nature inflammatoire du mal, il y a production de pus, les canaux glandulaires suppurent.

De cet exposé, on peut tirer les conclusions suivantes : Il existe dans la mamelle une mammite chronique, cirrhose épithéliale, qui donne lieu à des symptômes cliniques variables suivant la modalité évolutive de son processus, et suivant sa distribution topographique.

Le processus est essentiellement caractérisé par des altérations glandulaires épithéliales qui sont primitives, et une réaction conjonctive qui est secondaire. Les différences dans les proportions relatives des altérations épithéliales et des altérations conjonctives engendrent deux types anatomo-pathologiques, qui ne sont bien tranchés que dans leur forme extrême et entre lesquels on trouve naturellement une foule d'intermédiaires.

Quand l'activité épithéliale l'emporte, il se forme des kystes. Si au contraire la réaction fibreuse plus intense, étouffe l'épithélium, il se forme des noyaux fibreux dans lesquels on trouve des vestiges glandulaires plus ou moins atrophiés.

La distribution topographique entraîne des différences non moins importantes au point de vue clinique. Le processus est ou bien circonscrit ou bien généralisé à toute la glande.

Quand il est circonscrit, il porte soit sur les canaux seuls (cirrhose péricanaliculaire, fibrome péricanaliculaire de certains auteurs), soit sur un seul lobule de la glande (cirrhose lobulaire avec ou sans kyste comprenant un grand nombre sinon la totalité des tumeurs adénoïdes de Velpeau).

Quand il est généralisé à toute la glande, on trouve réunies la cirrhose péricanaliculaire et la cirrhose lobulaire qui frappe la totalité ou au moins le plus grand nombre des lobules de la glande. Alors les deux modalités évolutives du processus produisent deux types cliniques différents : maladie kystique si l'activité épithéliale est plus intense, fibromes multiples si la réaction conjonctive l'emporte. Je répète qu'entre les deux extrêmes, il existe une foule d'intermédiaires, où les kystes et les noyaux fibreux s'associent en nombre variable.

Cette manière de voir doit évidemment conduire en thérapeutique à l'abstention. Une néoplasie inflammatoire ne comporte pas en elle-même d'indication opératoire. On pourrait, il est vrai, se demander si une glande ainsi chroniquement enflammée n'est pas prédisposée à devenir cancéreuse. On tend à admettre que le terrain inflammatoire

détachant le pharynx entier de la colonne vertébrale on voit que le tissu cellulaire lâche rétro-pharyngien est remplacé par un tissu chroniquement enflammé, lardacé, scléreux, peu épais pourtant.

On est frappé de la sécheresse de cette lésion pharyngée, rétro-pharyngée et osseuse ; en effet, il ne s'écoule pendant tout cet examen pas une goutte du pus, et le foyer osseux dont l'orifice antérieur anfractueux est mis à nu par l'ablation du pharynx, et qui admet le bout du petit doigt, renferme des fragments osseux et un peu de sanie grisâtre, mais pas de liquide purulent. On est donc conduit à admettre que la lésion osseuse a été ici primitive, que l'ulcération a suivi une marche inverse à celle qu'on avait supposée tout d'abord, qu'elle a perforé le ligament commun vertébral antérieur sur la ligne médiane entre les deux muscles longs du cou, l'aponévrose prévertébrale et finalement la paroi même du pharyux dans lequel se sont déversés les liquides sécrétés et peut-être de petits séquestres. On verra que la suite de l'autopsie plaide aussi en faveur de cette seconde manière de voir et démontre la nature syphilitique de la lésion osseuse.

Les amygdales, le larynx, la trachée et l'œsophage dans toute son étendue sont sains.

Le maxillaire inférieur a son bord très épaissi par une périostose au niveau de la partie moyenne de sa branche droite ; la glande sous-maxillaire est repoussée en bas et en avant. A l'angle de la mâchoire du même côté on trouve une tumeur qui semble être un ganglion entouré d'un tissu de sclérose.

Crâne. — La voûte du crâne, mise à nu par l'ablation du cuir chevelu, montre au niveau des points précédemment signalés des lésions de *périostite gommeuse* à ses divers degrés. La tumeur fluctuante siégeant sur le frontal à gauche est sous-périostique ; on y trouve cette substance d'un jaune clair, demi-solide, constituée comme on sait par des éléments en dégénérescence graisseuse compris dans les mailles d'un tissu fibreux plus ou moins lâche, qui caractérise les gommes en voie de ramollissement. Au-dessous de ce tissu demi-caséeux, demi-purulent, l'os est dépoli, irrégulier, comme vermoulu, mais les rugosités sont plutôt saillantes.

D'autres foyers d'ostéo-périostite se sont vidés au dehors et présentent l'aspect de bourgeons charnus, sortant de l'os dont la table externe a disparu, recouverts de croûtes jaunes et noires ; au centre de ces foyers la perte de substance de l'os est très appréciable, tandis qu'à leur pourtour il y a un bourrelet d'hyperostose et d'éburnation. Enfin au niveau des cicatrices anciennes se voient des cicatrices osseuses éburnées avec amincissement au centre et épaississement au pourtour. La saillie du bourrelet sur le fond est en certains points de 5 à 6 millim.

La calotte crânienne dans son ensemble a une épaisseur supérieure à la moyenne. La table interne de tous les os de la voûte est parfaitement intacte et saine. Ces vastes lésions externes, qui ont donné lieu à une suppuration prolongée avec élimination de séquestres, n'ont donc nullement retenti sur la surface interne des os et par conséquent sur les méninges cérébrales.

Méninges. — La dure-mère n'est pas plus adhérente que d'ordinaire à la calotte crânienne ; elle est un peu congestionnée. Arachnoïde et pie-mère saines ; pas de pus ni d'exsudat poisseux ni à la

convexité ni à la base. Les artères de la base ont leur aspect absolument normal ; une des branches communicantes postérieures de l'hexagone est très étroite, mais non altérée. Base du crâne normale. Liquide céphalo-rachidien clair.

Encéphale. — Absolument rien d'anormal à noter à l'examen extérieur et sur les différentes coupes des hémisphères, du cervelet, de la protubérance et du bulbe. Le *nerf optique* droit (côté où l'œil était atrophié) est notablement plus grêle que le gauche, de couleur grise, demi-transparent, sans induration manifeste. Le chiasma est conséquemment un peu asymétrique.

Colonne vertébrale et moelle épinière. — En incisant les muscles de la nuque pour ouvrir le canal rachidien on ne trouve aucune infiltration ou œdème de la région. Les lames et les apophyses épineuses sont normales. Le canal rachidien étant ouvert on constate des lésions importantes des vertèbres cervicales et de la dure-mère du segment médullaire correspondant.

Les lésions osseuses occupent surtout l'axis, la 3e et la 4e cervicale. L'atlas est relativement sain, sauf un peu d'ostéite du bord inférieur de l'arc antérieur ; il y a un peu de dépoli de la surface articulaire atloïdo-occipitale droite. Les articulations atloïdo-axoïdiennes latérales sont le siège d'une altération plus marquée, cartilages érodés, synoviales ouvertes dans le foyer de carie.

L'apophyse odontoïde de l'axis est complètement détachée du corps de l'os, sa surface est rugueuse, irrégulière ; elle est mobile dans sa loge limitée par le ligament transverse lequel est peu altéré. Le corps de l'axis est très réduit de volume, transformé en un séquestre du volume d'une olive, grisâtre, rugueux, libre dans une cavité remplie de sanie purulente et de petits fragments d'os nécrosé ; les deux apophyses transverses sont complètement détachées du corps de la vertèbre. Les articulations des apophyses latérales de l'axis avec la 3e vertèbre, sont malades ; le disque intervertébral qui devait séparer son corps de celui de cette même vertèbre n'est plus représenté que par une mince lame de fibro-cartilage adhérente au séquestre du corps de l'axis. La 3e vertèbre est elle-même rongée par l'ostéite, brisée en deux parties inégales. La 4e présente des lésions encore très accentuées qui ont détruit les 2/3 antérieurs de son corps.

La 5e dont la symphyse avec la 4e est presque entièrement détruite présente encore une ulcération très marquée de sa partie antéro-supérieure. Son tissu osseux friable, à grandes lacunes au voisinage de cette ulcération, est condensé et très dur dans le reste de l'os.

A partir de la 6e cervicale les vertèbres sont à l'état normal.

En somme, il y a dans la colonne cervicale un vaste foyer d'ostéo-arthrite avec nécrose partielle des os, occupant surtout le corps de l'axis, des 3e, 4e et un peu de la 5e vertèbre, avec destruction des disques intervertébraux correspondants. Ce foyer s'ouvre en avant par un orifice de l'aponévrose profonde admettant le bout du doigt et correspondant comme hauteur aux 3e et 4e cervicales. Le ligament commun postérieur est détruit et représenté seulement par quelques filaments fibreux dans sa portion correspondant aux vertèbres les plus malades ; à partir de la 6e vertèbre, il reprend son aspect normal. Le foyer de carie osseuse se trouvait donc en contact direct avec la dure-mère.

La *dure-mère* spinale dans toute sa portion cervicale est le siège d'un épaississement considérable, atteignant 7 à 8 millimètres au niveau de l'axis et qui va en diminuant à mesure qu'on descend vers la 6e vertèbre où l'état normal reparaît. Cet épaississement est constitué par le dépôt sur la surface externe de la membrane d'une couche de tissu assez friable, grisâtre, jaune opaque ou rouge ecchymotique suivant les points. Il est notablement plus marqué sur la face antérieure et les faces latérales de la moelle ; moins développé sur sa face postérieure. Sa surface externe est villeuse, irrégulière et l'on y trouve incrustés quelques fragments osseux des 2e et 3e vertèbres. Sur la coupe la structure de ce tissu surajouté ne semble pas nettement lamellaire. Mais, fait important, la *pachyméningite est exclusivement externe ;* quand on incise la dure-mère on trouve sa face interne parfaitement lisse et normale, sauf la présence d'une teinte rouge sombre, due à de petites ecchymoses ou à des dilatations capillaires qui transparaissent à travers la couche interne normale de la membrane.

Aux points où les racines des 2e, 3e, 4e et 5e paires traversent la dure-mère l'épaississement inflammatoire ou néoplasique de cette membrane doit avoir eu pour résultat de comprimer ces nerfs. Ces racines antérieures et postérieures, dans leur trajet intra-dure-mérien, et les nerfs dans les trous de conjugaison ainsi que les ganglions spinaux semblent normaux à l'œil nu ; il n'y a pas de dégénérescence appréciable. La compression démontrée par la clinique doit avoir eu lieu au moment du passage à travers la dure-mère, car à partir des trous de conjugaison les nerfs sont compris dans un tissu cellulo-adipeux normal.

La moelle elle-même, sur laquelle la dure-mère, en raison de son épaississement, s'applique étroitement en même temps que sur les parois du canal spinal, ne paraît nullement déformée ni altérée, autant qu'on en peut juger à l'œil nu. L'arachnoïde et la pie-mère sont normales, cette dernière peut-être un peu congestionnée au niveau du maximum des lésions dure-mériennes.

Dans le reste de son étendue le canal vertébral, les méninges et la moelle paraissent normaux.

Un examen plus approfondi des lésions osseuses, ainsi qu'une étude histologique de cette pachyméningite externe spinale cervicale, de la moelle et des nerfs, sera pratiqué ultérieurement et fera l'objet d'un travail spécial.

Réflexions. — Des détails ci-dessus énoncés et de cette description des lésions telles qu'elles apparaissent à l'œil nu, on peut conclure, à ce que je pense, que l'on a affaire dans ce cas à une véritable *lésion syphilitique primitive des vertèbres cervicales*, avec *pachyméningite externe secondaire* et *compression des nerfs cervicaux*.

Les caractères même de la lésion vertébrale par leur sécheresse, par l'absence de suppuration franche et de grumeaux caséeux différaient de ceux qui appartiennent d'habitude au mal de Pott tuberculeux.

La coexistence de lésions syphilitiques multiples et bien caractéristiques, et tout particulièrement des foyers d'ostéo-périostite gommeuse de la voûte crânienne, donne, à ce qu'il me paraît, une valeur très grande à cette observation. J'ai dit chemin faisant les arguments qui s'opposent à ce qu'on admette l'hypothèse de lésions vertébrales secondaires à une ulcération gommeuse du pharynx.

Les résultats de l'examen histologique de la pachyméningite seront particulièrement importants et cet examen fera l'objet de tous nos soins.

Infiltration gommeuse massive de l'hémisphère cérébral gauche, par MM. M. KLIPPEL, chef de laboratoire, et F. PACTET, chef de clinique.

Le nommé Bret... Henri, charpentier, 33 ans, entré le 5 novembre 1892 à l'hospice Ste-Anne, service de M. le Dr BALL, suppléé par M. le Dr Ballet.

Les *antécédents héréditaires* ne présentent pas de particularités intéressantes à noter.

Le malade a eu la syphilis à 19 ans ; nous ignorons s'il a suivi le traitement spécifique. En dehors de la syphilis, il n'a jamais eu de maladies graves et il a travaillé de son métier de charpentier jusqu'à ces derniers temps. Il ne paraît pas avoir fait d'excès alcooliques.

Depuis un an, sa femme remarquait qu'il devenait drôle : il tenait des propos incohérents, il parlait, dit-elle, comme dans un rêve. En même temps, il se plaignait chaque soir, de violentes douleurs de tête et il avait l'habitude de s'envelopper la tête dans des linges.

Le 4 octobre dernier, sa femme, qui revenait de la campagne où elle avait passé quelque temps, fut frappée de voir qu'il parlait avec difficulté, il se trompait de mots dans la conversation et, à certains moments, elle ne pouvait tirer de lui une parole. Il lui disait : « Ne me parle pas, tu me parleras quand j'irai mieux ». En même temps, elle remarquait que sa mémoire avait considérablement diminué.

Vers le 15 octobre, il cessa de travailler. Depuis la même époque, la nuit il ne dormait pas, et parfois présentait de l'agitation.

Le 5 novembre, il entra à l'asile Sainte-Anne dans le service de la clinique. M. Ballet, qui l'examina au moment de son entrée, porta le diagnostic de lésion cérébrale circonscrite, vraisemblablement d'origine syphilitique. Le malade présentait alors de l'affaiblissement intellectuel, de la diminution de la mémoire ; il paraissait avoir une conscience très incomplète de sa situation ; mais on ne constatait pas chez lui, à proprement parler, l'existence de conceptions délirantes. Il était calme et répondait aux questions qui lui étaient adressées.

Il existait chez lui un trouble de la parole très accusé qui consistait dans une certaine difficulté à prononcer quelques syllabes, mais ce trouble de la parole ne ressemblait en rien à l'embarras qui accompagne la paralysie générale. Il y avait des mots qu'il était tout à fait incapable de trouver. On lui montre une clef et il dit :

« Ça c'est pour ouvrir », mais il ne prononce pas le mot *clef*. Il se comporte de même quand on lui présente un crayon, un porte-plume, etc...

En résumé les troubles de la parole sont plutôt ceux d'un aphasique que ceux d'un paralytique général. Il ne paraît pas y avoir chez lui de *surdité verbale*. La *lecture* est correcte mais difficile, et cette difficulté semble tenir surtout à un certain degré d'obtusion cérébrale.

Le malade ne peut pas écrire ; il arrive tout au plus à griffonner son nom. Il tient cependant la plume, mais avec maladresse et s'il n'écrit pas mieux c'est, dit-il, parce que sa vue est défectueuse.

Il semble y avoir chez lui un certain degré de strabisme convergent, sans qu'il soit possible de préciser par l'exploration superficielle quels sont les muscles intéressés. Il n'accuse pas de diplopie.

Du côté de la motilité, on constate qu'il n'y a pas de paralysie des membres. Cependant le membre supérieur droit, qui donne au dynamomètre le même chiffre que le gauche, présente une certaine maladresse.

Quant aux jambes, quand le malade marche, on ne s'aperçoit pas qu'il y ait une différence entre les deux jambes. Il marche lentement, lourdement, mais sans traîner les jambes. Il prétend toutefois que la jambe droite est plus faible que la gauche, et, de fait, il se tient beaucoup moins facilement, à cloche pied, sur la droite que sur la gauche.

La sensibilité, sous ses différentes formes, paraît normale. Les réflexes rotuliens sont normaux.

Le malade, à son entrée à l'Asile, a la tête enveloppée d'une sorte de turban ; il n'accuse pas de douleurs de tête internes, mais simplement un peu de gêne à la nuque. La pression du crâne ne semble pas déterminer de douleur.

Dès le 7 novembre, on institue le traitement spécifique ; on fait, chaque jour, au malade, une friction mercurielle et on lui fait prendre 6 gr. d'iodure de potassium.

Son état demeure stationnaire jusqu'aux premiers jours de décembre. Mais à partir de ce moment, la faiblesse des membres inférieurs augmente, on est obligé de le soutenir pendant la marche ; il devient gâteux, et le 7 décembre, il est forcé de s'aliter. L'obtusion cérébrale augmente, le trouble de la parole s'accentue, la faiblesse du bras et de la jambe droits devient plus marquée.

Vers le 25 décembre, le malade devient de plus en plus indifférent à ce qui se passe autour de lui, il paraît ne pas comprendre les questions qu'on lui adresse, on ne peut obtenir de lui une parole ; les mouvements sont tout à fait abolis dans le membre supérieur et le membre inférieur droits.

La situation reste la même jusqu'au 1er janvier, et dans la nuit du 1er au 2, le malade meurt.

Autopsie, 3 janvier 1893. — A l'ouverture du *crâne* dont les parois sont normales, on trouve un certain degré de congestion des sinus. Il n'existe pas d'adhérence entre la pie-mère et la dure-mère. Cette dernière est normale.

Après incision de la dure-mère, on remarque une hyperhémie intense de la pie-mère dont les capillaires très dilatés et remplis de sang rouge vif, dessinent des arborisations multiples, et même con-

fluentes, sur quelques points. Cependant, on ne voit pas d'hémorrhagie méningée. Il n'y a pas d'œdème cérébral à part au niveau de la lésion qui nous reste à décrire. Les artères de la base sont saines.

Le *cerveau* étant placé de façon à avoir sous les yeux la base, on constate que le lobe temporo-sphénoïdal du côté *gauche* a acquis un volume énorme comparativement aux autres lobes et que, par rapport à celui du côté opposé, il est presque doublé de volume. Ce dernier, en effet, occupe sur un plan transversal un niveau inférieur d'environ deux ou trois centimètres. Il s'agit d'une tuméfaction en masse qui laisse supposer dans l'intérieur un foyer morbide considérable. Au niveau de la scissure de Sylvius, on remarque même une déchirure par éclatement de la substance corticale qui laisse apercevoir un tissu jaunâtre.

La surface du lobe altéré présente des circonvolutions irrégulières, offrant un aspect lobulé et comme ficelé. Cette sorte de lobulation répond à une infiltration œdémateuse de la substance grise corticale qui a pris l'aspect translucide et gélatineux du fait de cet œdème interstitiel. Il s'agit bien là d'une infiltration de sérosité entre les éléments anatomiques, car à la coupe il ne s'écoule pas de liquide : c'est une infiltration œdémateuse de l'écorce, de la substance grise avec des points où les circonvolutions sont bridées par la pie-mère, d'où les saillies et dépressions qu'on observe sur le trajet des circonvolutions, là où normalement il n'existe ni plis, ni renflements. On pratique une coupe antéro-postérieure intéressant l'ensemble du lobe altéré, au niveau de sa partie médiane.

On constate alors sur les surfaces de la coupe, qui présentent systématiquement le même aspect, les particularités suivantes :

L'ensemble de la coupe est d'une coloration jaune avec des îlots rouges disséminés plus ou moins volumineux.

On peut distinguer sur le néoplasme pris dans sa totalité trois zones distinctes qui se continuent entre elles par des transitions insensibles.

A. — A la périphérie on voit en coupe les circonvolutions œdématiées et lobulées dont nous avons parlé plus haut.

B. — Au-dessous de la substance grise il existe une zone de tissu dur, sec et caséeux, d'un jaune d'ocre. Ce tissu est disséminé en forme de couronne sous-corticale, présentant une série d'îlots dont les plus volumineux ont environ 2 centim. carrés. Tous ces îlots de tissu sec et jaune sont très irréguliers et quelquefois se groupent pour former des masses plus volumineuses de même aspect.

C'est dans cette zone surtout qu'on observe çà et là, mêlés aux îlots jaunes, des îlots d'un rouge vif ou noirâtre, correspondant à des altérations télangiectasiques ou d'infiltration sanguine.

C. — La zone sous-jacente qui est de beaucoup la plus étendue offre aussi une couleur jaune d'ocre, mais ici au lieu d'îlots durs et secs on voit un tissu d'aspect uniforme plus mou et comme infiltré de sérosité.

L'ensemble de la tumeur a environ le volume de la paume de la main.

En résumant ces caractères donnés par l'examen à l'œil nu on peut dire déjà qu'il s'agit d'un *néoplasme infiltrant tout le lobe moyen de l'hémisphère gauche; que la tumeur a subi la dégénérescence caséeuse vers la surface et qu'au-dessous le tissu mor-*

bide est infiltré de sérosité ; que de plus çà et là, on observe un processus vasculaire caractérisé par des hémorrhagies interstitielles et de l'encéphalite de voisinage.

Le *bulbe* et la *protubérance*, le *mésocéphale* n'offrent rien de particulier. Ces points sont plutôt anémiés.

Le reste du cerveau offre également quelques particularités. En soulevant les méninges on constate qu'elles sont très adhérentes et que sur quelques points (circonvolutions frontales, y compris le pied de la 3e frontale gauche) il se produit des érosions en petit nombre, mais assez profondes et irrégulières. Le tissu cortical est partout d'aspect graisseux sur les coupes. L'hyperhémie est limitée aux méninges.

La *moelle épinière* est un peu congestionnée. Sur la coupe de la région cervicale on voit une coloration brunâtre au niveau des cordons de Goll et du faisceau pyramidal. Cette coloration n'est pas la teinte grise et gélatineuse qui, elle, implique une dégénérescence secondaire. La teinte que nous observons ici est brunâtre et l'examen histologique seul pourra indiquer s'il y a une lésion importante.

Plèvres : Pas d'épanchement. Le poumon n'est pas adhérent. Pas trace de tuberculose ni de gomme. Emphysème pulmonaire généralisé. Un peu de congestion.

Le *cœur* est moyen, à la coupe il a un aspect graisseux, luisant et jaunâtre. Pas de lésion valvulaire.

Aorte saine ; pas d'adhérence. Le *foie* est petit, à surface lisse et présente une forme particulière. Le lobe gauche est seul développé et forme une masse arrondie, tandis que le droit est réduit à une languette de trois ou quatre centim. Pas de néoplasme hépatique, pas de cirrhose, pas de dégénérescence amyloïde.

Les *reins* ont l'aspect graisseux, de volume normal, réguliers.

Estomac et *intestins* normaux.

Examen histologique. — I. *Coupes au niveau des portions caséeuses.* — L'infiltration néoplasique est essentiellement constituée par de petites cellules rondes, pressées les unes contre les autres, en dégénérescence graisseuse. Il y a beaucoup de vaisseaux, les uns volumineux, les autres entourés de zones sclérosées, les autres à parois fermées par le néoplasme.

Ainsi qu'on le constatait à l'œil nu, on trouve des groupes de gros vaisseaux réunis en amas de cinq ou six. Ils sont dilatés et remplis de sang. Mais il n'y a pas là d'hémorrhagie ainsi qu'on pouvait le croire par l'examen à l'œil nu. Ils sont entourés par d'épaisses zones de tissu conjonctif, fibreux et myxomateux.

A côté de ces gros vaisseaux on trouve que la tumeur est bien vascularisée.

Les vaisseaux de moyen calibre s'y voient aussi par îlots de cinq ou six coupés transversalement ; chacun de ces îlots comprend une plaque de tissu fibreux adulte ; bien colorée par le carmin au milieu de laquelle se voient les sections des vaisseaux remplis de sang ou quelquefois de thromboses hyalines. De la périphérie de cette plaque de sclérose partent des filaments fibreux qui se diffusent dans le tissu ambiant et qu'on cesse bientôt de pouvoir suivre.

Ces îlots conjonctifs et vasculaires entourés de cellules granuleuses du néoplasme rappellent assez bien l'aspect de la cirrhose hépatique insulaire.

Quand l'un des vaisseaux est coupé longitudinalement, on voit qu'il est entouré de tissu fibreux épais et la sclérose apparaît nettement comme conjonctive et vasculaire.

Dans certains de ces îlots la sclérose est plus jeune et formée de cellules rondes bien différentes de celles du néoplasme, car elles ne sont pas dégénérées ; leur noyau n'est pas atrophié et la coloration par le picro-carmin est complète.

Entre ces îlots de sclérose on trouve le tissu néoplasique formé de cellules rondes lymphatiques, souvent pressées les unes contre les autres. Cette infiltration remplit tous les espaces que laissent entre eux les îlots de sclérose. Les capillaires qu'on y rencontre ont des parois embryonnaires et en dégénérescence. Les noyaux des cellules de la tumeur sont faiblement colorés par le carmin. Quelquefois ce sont des amas ou des traînées complètement dégénérés et sans noyaux.

Les cellules ne forment pas habituellement de groupements bien nets ; elles sont seulement plus ou mois confluentes ; en un mot, il s'agit plutôt d'une infiltration que de nodosités.

A un fort grossissement on peut étudier dans le détail les cellules qui constituent cette infiltration :

Ce sont des cellules rondes, mais quelquefois fusionnées en masses, de telle sorte qu'on ne voit leur contour arrondi qu'au niveau de la périphérie. On a ainsi l'aspect d'une cellule géante.

La coloration des noyaux est extrêmement inégale dans ces cellules, les uns sont à peine teintés, les autres sont invisibles ; d'autres sont plus colorés et ont conservé une forme ronde, à contours nets, mais presque partout la réaction colorante est faible. Les noyaux ont souvent un contour irrégulier ; souvent aussi ils ont subi un certain degré d'atrophie, mais celle-ci n'est pas aussi prononcée que dans les lésions tuberculeuses. Enfin les noyaux sont remplis de granulations de moyen volume. Les protoplasmas de ces cellules ont quelquefois un aspect vitreux et hyalin, le plus souvent ils sont remplis de gouttelettes graisseuses pressées les unes contre les autres, de façon à produire l'aspect d'un corps granuleux.

Dans certains points on voit, entre les cellules en traînées, des lacunes hyalines ou faiblement colorées en jaune, tandis que les cellules voisines ont pris la nuance brunâtre du pigment sanguin diffusé.

Dans les espaces lacunaires ainsi formés, les globules sanguins ne sont pas reconnaissables ; l'aspect est celui d'une dégénérescence hyaline du contenu des vaisseaux embryonnaires avec résorption du pigment des globules transformés.

II. *Substance grise entourant le néoplasme.* — Des coupes ont été faites dans la substance corticale avoisinant la tumeur. A la vue à l'état frais, ces parties paraissaient œdématiées et avaient un aspect gris, gélatineux.

On trouve dans cette portion une infiltration de cellules caséeuses analogues à celles décrites dans le centre de la tumeur, mais à côté de ces éléments qui sont les mêmes, on voit des points où les lésions sont différentes de la masse principale.

A la périphérie de la substance grise, on trouve de gros vaisseaux dilatés, entourés d'un anneau de tissu fibreux. D'autres vaisseaux, moins hypertrophiés, ont leurs gaines remplies de cellules rondes formant à l'artériole un manchon complet, analogue à ce qu'on observe dans l'inflammation aiguë. Ces cellules rondes de la gaine lymphatique

sont différentes de celles disséminées dans les espaces voisins, car elles se colorent parfaitement par le carmin et ne sont pas dégénérées.

Enfin un troisième aspect est figuré par un amas de petits vaisseaux entourés de tissu de sclérose adulte, non dégénéré, coloré en rose par le picro-carmin. De ces îlots de tissu fibreux partent des prolongements qui se diffusent dans le voisinage. Aucune cellule corticale n'est reconnaissable. Un peu au-dessous on trouve des amas lacunaires de vaisseaux à parois purement embryonnaires et en voie de dégénérescence caséeuse.

Les cellules qui limitent ces lacunes sont teintées en jaune par diffusion du pigment sanguin. Les globules de ces lacunes sont méconnaissables, décolorés, fusionnés, et en voie de transformation hyaline. Çà et là on voit de gros globes hyalins complètement décolorés ou offrant une teinte un peu jaune ; ces masses ne sont pas entourées par une paroi. Ce sont là, sans doute, les coupes transversales de vaisseaux dont la paroi et le contenu ont subi la dégénérescence hyaline.

Bien qu'à l'œil nu la substance grise eût jusqu'à un certain point conservé son aspect, le microscope y montre donc de profondes altérations.

III. *L'hémisphère droit.* — Il s'agit des points où il n'existait pas de lesion gommeuse, c'est-à-dire le lobe frontal gauche et l'hémisphère droit. On se rappelle qu'il existait dans ces territoires des lésions de méningo-encéphalite caractérisée par l'hyperhémie de la pie-mère et par quelques adhérences méningées, déterminant des erosions assez profondes par arrachement. Au microscope on trouve dans tous ces points un ensemble de lésions rappelant celles de la paralysie générale.

La vascularisation corticale est très développée. La gaine des artérioles intra-corticales est remplie de cellules rondes et de dépôts granulo-graisseux. Cette lésion se retrouve encore sur les vaisseaux de fort calibre, mais non sur les fins capillaires à noyaux très allongés ; cela est ainsi dans la paralysie générale.

D'autre part, les éléments nobles (cellules et tubes nerveux de l'écorce) présentent aussi des lésions caractéristiques. Beaucoup de cellules sont en état de dégénérescence graisseuses et ont perdu leurs prolongements.

De plus les cellules nerveuses sont envahies par les cellules rondes proliférées qui les environnent normalement.

Ces cellules rondes sont proliférées et forment des amas au niveau des éléments nerveux, amas qui souvent rendent méconnaissable la cellule nerveuse proprement dite.

Les tubes nerveux sont en voie de dégénérescence et diminués de nombre. La myéline détruite forme dans la substance blanche des gouttelettes de petit volume, non colorées par le picro-carmin, mais prenant une teinte noire par la migrosine.

En résumé dans les zones éloignées du néoplasme on voit les altérations diffuses d'encéphalite, telles qu'on les observe dans la paralysie générale.

Réflexions. — Une néoplasie encéphalique, quelle que soit sa nature, atteignant le volume qu'elle avait dans l'observation précédente, est un fait assez rare. Ici tout un lobe était envahi et doublé de volume. Notre maître, M. le

Dr Ballet, nous a dit avoir observé une gomme tenant tout le lobe frontal. Le malade s'était présenté dans ce cas avec l'aspect d'un paralytique général. Chez le nôtre, on avait également songé à la possibilité de cette maladie, tout en l'éliminant après examen complet.

Nous reviendrons d'ailleurs sur ce fait.

Le volume considérable de la néoplasie que nous avons observée ne pouvait être une indication importante pour le diagnostic à l'œil nu. En effet, ni le sarcome, ni la syphilis, ni la tuberculose ne forment en général de tumeur occupant une pareille étendue dans le cerveau. Cependant parmi ces trois variétés de néoplasmes, la syphilis paraît produire les tumeurs les plus volumineuses.

Le diagnostic put d'ailleurs être rendu probable dès l'ouverture du crâne.

Le sarcome, en effet, ne s'accompagne pas de dégénérescence caséeuse, surtout aussi prononcée que dans ce cas.

D'autre part, nous n'avions pas rencontré trace de tuberculose dans d'autres organes, y compris le poumon. Il n'est pas très rare d'observer particulièrement chez des enfants, de gros tubercules intra-cérébraux et notre maître, M. Joffroy en a rapporté un exemple remarquable dans une leçon clinique faite à l'hôpital des Enfants.

Le siège de la lésion dans notre cas, son volume, l'âge du malade, l'absence de tuberculose en d'autres points rendaient bien peu probable la possibilité d'une tuberculose.

Et dans ces conditions, la syphilis apparaissait déjà comme presque certaine.

Ce fut aussi la conclusion de notre examen histologique.

Il s'agissait donc d'une *gomme caséeuse*, mais avec quelques particularités qu'il importe de relever. Outre son volume peu commun, le néoplasme se présentait sous la forme d'une *infiltration massive*, plutôt que d'une tumeur. Souvent la néoplasie gommeuse de l'encéphale se présente sous la forme d'un noyau assez régulier, jaunâtre, quelquefois déprimé à son centre. Autour il y a une zone moins nettement délimitée, se perdant insensiblement dans les portions voisines et constituée par un tissu d'aspect et de consistance fibreuse, de couleur grisâtre. De cette variété on trouve un dessin remarquable dans le livre sur la syphilis de M. le professeur Cornil (1).

(1) *Leçons sur la syphilis faites à l'hôpital Lourcine*, 1879, planche IX.

Notre cas, qui n'est d'ailleurs pas isolé, offre le néoplasme sous la *forme massive et infiltrée*. Le fait peut être rapproché d'autres infiltrations néoplasiques, comme le tubercule infiltré, par exemple, ou le cancer massif du foie. Cette double modalité, tumeur et infiltration est donc un fait d'observation dans l'histoire des néoplasmes en général. Il nous a paru intéressant de le constater dans le cerveau et à l'occasion de la syphilis.

Les lésions histologiques s'offraient avec des caractères bien connus: caséifications des cellules, noyaux irrégulièrement colorés, pas ou peu de cellules géantes, vascularisation de la tumeur, sans oblitération de la plupart des vaisseaux, atrophie nucléaire moindre qu'on ne l'observe dans la tuberculose, etc.

Mais de plus on voyait une lésion spéciale et encore peu étudiée, la dégénérescence hyaline de quelques vaisseaux. Celle-ci, se montrait surtout au niveau de la périphérie au néoplasme. Quelquefois elle occupait les parois et le contenu d'un vaisseau, qui, vu sur une coupe transversale, se présentait comme une masse arrondie réfringente, incolore, homogène et dans laquelle on ne voyait ni fibrilles fibrineuses, ni globules du sang. Le vaisseau et son contenu avaient subi la transformation en masse. On sait que M. le Dr Malassez a vu dans des gommes des corps arrondis, réfringents, réfractaires au carmin, colorables par la purpurine, de 1 à 10 millm.

Ces corps appartiendraient aux gommes et seraient un caractère différentiel avec la tuberculose.

Avions-nous affaire à cette variété curieuse de dégénérescence? Ce qui nous porte à considérer les corps que nous avons observés comme dérivant d'un vaisseau transformé en masse, c'est ce que sur d'autres points nous avons vu des vaisseaux reconnaissables ayant conservé leurs parois et offrant un contenu hyalin tout à fait semblable. Quelquefois aussi la paroi était en voie de dégénérescence.

Dans les zones où il existait des amas de vaisseaux à parois embryonnaires avec aspect hyalin du contenu, les espaces voisins avaient la teinte du pigment sanguin, tandis que les globules en tranformation hyaline avaient perdu toute coloration.

Rappelons que la dégénérescence hyaline a été constatée

dans les vaisseaux du cerveau chez des sujets ayant succombé à des infections diverses (1).

Les protoplasmas de quelques cellules de la tumeur semblaient être dégénérés d'une manière analogue, mais il est difficile de se prononcer sur la valeur de cette dernière lésion : Les noyaux étaient conservés dans ces cellules. La transformation hyaline des vaisseaux existait à côté de la sclérose d'autres vaisseaux. Cette sclérose était d'origine conjonctive et non pas névroglique d'origine vasculaire, par conséquent, si étendue qu'elle fût.

Une dernière remarque se rapporte aux lésions que nous avons constatées dans l'hémisphère droit et dans le lobe frontal gauche, c'est-à-dire dans les points où il n'y avait pas de néoplasme. Bien souvent des malades, ayant une lésion circonscrite, une gomme par exemple dans telle ou zone du cerveau, offrent en même temps les signes d'une lésion plus générale, telle que l'amnésie, l'affaiblissement progressif des facultés intellectuelles, des symptômes moteurs vagues, l'irrégularité des mouvements, le tremblement, des troubles de la parole, la démence ; de sorte qu'on se trouve en présence du tableau de la paralysie générale. L'erreur de diagnostic est souvent difficile à éviter, surtout dans le cas où les lésions locales occupent des zones peu *parlantes* de l'écorce.

Mais en réalité il s'agit là plutôt d'un diagnostic incomplet que d'une erreur, car l'autopsie démontre, comme dans notre cas, qu'en dehors de la localisation spécifique, il existe des lésions diffuses et non spécifiques dans tout le cerveau. Le néoplasme est alors compliqué d'encéphalite généralisée qu'on ne saurait distinguer histologiquement des lésions de la paralysie générale. C'est pour ces formes que l'un de nous a proposé le nom de *paralysies générales associées*.

Chez notre malade nous trouvions en effet des lésions d'encéphalite généralisée à tout le cerveau et pouvant expliquer certains symptômes observés pendant la vie. D'ailleurs ces lésions diffuses se remarquaient même à l'œil nu puisqu'il y avait épaississement des méninges avec érosions corticales.

L'une de ces érosions était au niveau du pied de la 3e frontale gauche, ce qui explique bien l'aphasie motrice observée

(1) V. MANASSE. *Virchow's Archiv*. Bd CXXX. H. 2.

pendant la vie. Malgré la destruction de la première temporale gauche, il n'y avait pas eu de surdité des mots.

Gomme massive infiltrant tout un lobe, *dégénérescence hyaline* des vaisseaux du néoplasme, lésion d'*encéphalite généralisée*, tels sont les trois particularités que nous avons essayé de relever dans cette observation.

Ossification de la dure-mère. Mort par hémorrhagie cérébrale, par MM. THIROLOIX et CH. DU PASQUIER.

Le nommé D..., Ernest, âgé de 42 ans, peintre-décorateur, entre le 15 décembre 1892, salle St-Denis, n° 17, service de M. Lancereaux, à l'Hôtel-Dieu.

D'après les renseignements recueillis d'une parente du malade, D... Ernest aurait eu il y a trois ans une attaque apoplectique ; depuis cette époque il marchait en traînant la jambe, mais ne présentait aucune raideur des membres, Le 14 decembre au matin, le malade a été trouvé par ses voisins étendu dans sa chambre sur le dos, hors de son lit, ayant renversé sur lui la table de nuit et d'autres meubles. Depuis plusieurs jours le malade disait souffrir de la tête.

C'est un homme fort et bien développé ; il a toujours joui d'une bonne santé, sauf les accidents survenus il y a trois ans. Il présente des troubles trophiques des ongles, est porteur d'oignons et de varices, il n'a pas de hernie : il a fait quelques excès de boissons.

Amené à l'hôpital, le 15 décembre au matin, il se présente au moment de la visite, étendu sur le dos, les yeux mi-clos ; la face et les yeux sont tournés du côté droit ; les pupilles sont égales et légèrement dilatées. Il n'y a pas de déviation de la bouche, pas de paralysie des muscles de la face (ne fume pas la pipe) ; un peu de raideur de la nuque. Le bras gauche est très fortement contracturé, complètement fléchi, la main appliquée sur l'épaule du même côté. Le membre inférieur gauche, dans l'extension complète, est absolument raide. Le visage présente de nombreuses traces de contusions, il en est de même des coudes et du poignet gauche ; la poitrine est aussi couvertes d'égratiguures. Les facultés intellectuelles ne sont pas complètement abolies : quand on demande la main du malade, il tend sa main droite dont les mouvements sont tout à fait libres. Temp. 39°. Pouls régulier, un peu faible, fréquent, 104. Respiration pénible et bruyante, 42.

Le soir, à 6 heures, l'état du malade est le même : il est couvert de sueur, de la main droite il repousse de temps en temps ses couvertures.

16 décembre. Le coma est plus fréquent, la contracture un peu moins accusée à gauche. Le malade urine sous lui ; les réflexes sont conservés des deux côtés, les pupilles sont toujours légèrement dilatées. Peau chaude. T. 39°. Pouls 96 régulier.

Le lendemain 17, le pouls devient faible, irrégulier, très rapide 132. La respiration est bruyante, pénible et fréquente. 60 inspirations ; la température atteint 40°. Les yeux se sont replacés dans leur axe normal, la face regarde en avant, la contracture du côté gauche a disparu.

La perte de connaissance est complète, et le coma profond. Le malade meurt dans la journée.

AUTOPSIE. — *Crâne* épaissi, très peu de substance spongieuse entre les deux tables.

Dure-mère, à gauche intacte; à droite dans le domaine de la méningée moyenne sur une étendue égale au creux de la main (8 centim. 1/2 d'avant en arrière, 6 centim. 1/2 de haut en bas), la dure-mère est doublée d'une véritable plaque osseuse, L'épaisseur en est variable : réduite en arrière à l'épaisseur d'une lame, parcheminée, elle est dure et résistante en d'autres points, lisse à la face externe, elle présente à la face interne des élevures acuminées qui atteignent 2 à 3 millimètres. Cette plaque par sa face externe présente peu d'adhérences avec la dure-mère, on la sépare facilement de cette membrane, si ce n'est en avant et en bas, où la dure-mère adhère au squelette osseux. Pas traces de foyers hémorrhagiques anciens dans les méninges. La face interne est en rapport direct avec les circonvolutions cérébrales qui sont recouvertes par le feuillet viscéral de l'archnoïde qui est légèrement épaissi et de teinte opaline. Les veines de l'encéphale sont saillantes et remplies de sang noir.

Foyer hémorrhagique de la grosseur d'une noix au niveau du noyau lenticulaire, qui est complètement détruit et remplacé par une bouillie noirâtre et des caillots de sang. Sur les coupes de ce foyer, en arrière, persistent les traces (induration, coloration grisâtre) d'un ancien foyer hémorrhagique.

Plaques athéromateuses sur le tronc basilaire. Les artères cérébrales sont épaissies, elles ont perdu leur souplesse et présentent par places des points opaques. Les artères cérébelleuses sont aussi athéromateuses. La protubérance, les noyaux lenticulaires, et la couche optique de l'hémisphère gauche présentent des pertes de substance lacunaires.

Reins : petits, granuleux, décortication malaisée.

Cœur : surcharge graisseuse à la base et sur la face antérieure. Hypertrophie. Valvules saines Aorte athéromateuse à son origine.

Rate normale.

Foie volumineux et congestionné.

Poumons : Emphysémateux aux sommets et le .ong des bords antérieurs. Très congestionnés aux bases et aux faces postérieures.

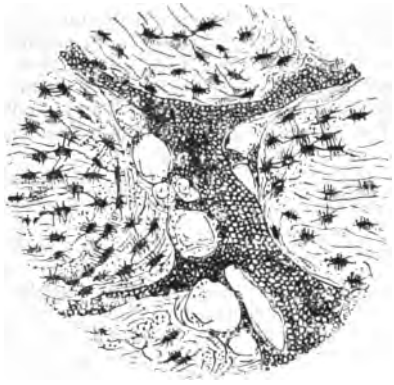

L'examen microscopique de la plaque tapissant la face interne de la dure-mère nous a permis de constater la présence de nombreux ostéoblastes et de nombreux capillaires remplis de sang. Les ostéoblastes sont disposés sans régularité. Noyés dans une substance vaguement fibrillaire et granu-

leuse. Aucune apparence de système de Havers, le tissu est en tout comparable au tissu osseux des exostoses.

Ce fait nous a paru intéressant en raison des dimensions considérables de la plaque osseuse. Il est probable que sous l'influence des congestions répétées, la dure-mère avait repris son pouvoir ostéogénique établi par Flourens et Ollier. Cette production osseuse ne semble pas avoir incommodé le malade durant son existence; nous rappelons que le malade avait un ancien foyer hémorrhagique; elle n'exagéra peut-être que la contracture qui était excessive lorsque se produisit la deuxième hémorrhagie qui enleva le malade.

Oblitération du canal thoracique à son origine chez un tuberculeux. Dilatation énorme de la citerne de Pecquet, des vaisseaux chylifères du mésentère et du jéjuno-iléon. Rupture d'une des dilatations lymphatiques dans l'intestin. Diarrhée chyleuse, par J. THIROLOIX et CH. DU PASQUIER.

M..., Joseph, garçon de magasin, âgé de 50 ans, entre le 10 décembre 1892, dans le service de notre maître, M. Lancereaux, à l'Hôtel-Dieu, salle St-Denis, lit n° 13

Antécédents héréditaires. — Mère morte à 30 ans de pneumonie gauche (en excellente santé auparavant; elle n'avait été malade que 8 jours). Père a 92 ans, se porte bien.

Antécédents personnels. — Excès de boisson (absinthe, amer Picon, peu de vin), depuis l'âge de 35 ans. Pituites matutinales, cauchemars effrayants, tremblement des mains et hypéresthésie plantaire. Il y a deux ans, il est soigné pour une pleurésie gauche avec épanchement. Depuis, il a continuellement ressenti des douleurs dans ce côté et toussé, sans maigrir, sans perdre ses forces.

En octobre 1892, sa santé s'altère brusquement. M..., perd ses forces, devient extrêmement pâle et maigrit (plus de 20 livres dans les derniers mois) *quoique ayant conservé l'appétit.*

10 décembre 1892. M..., est un homme de très haute taille, squelettique, au teint pâle, aux muqueuses décolorées. Myœdème très accusé. Infiltration légère des extrémités inférieures. Pas de purpura.

A la base gauche, dans une étendue large comme la main, on note une rétraction des côtes, de la matité, une exagération des vibrations thoraciques, une abolition du murmure vésiculaire. Dans le lointain, on perçoit quelques gros râle muqueux. Une ponction faite avec une longue aiguille de Pravaz, en plein foyer de matité, permet de se rendre compte qu'on traverse un tissu dur, fibreux, dense, on ne retire ni liquide, ni gaz. Au sommet du même poumon, râles cavernuleux. A droite, quelques craquements secs au sommet et en arrière,

mais peu de signes. Expectoration purulente, nummulaire peu abondante. Jamais d'hémoptysie.

Le foie et la rate ont leur zone de matité normale. L'abdomen est rétracté, très douloureux à la moindre pression. Diarrhée laiteuse extrêmement abondante, quelques heures après chaque repas. Cette diarrhée n'existerait que depuis un mois. Exagération du réflexe plantaire. Cauchemars effrayants, insomnie, réveil en sursaut. Sueurs abondantes. Les urines ne contiennent ni albumine, ni sucre. Pas de fièvre.

En résumé, le diagnostic porté fût : *intoxication par les essences, pleurésie gauche ancienne, tuberculose pulmonaire à forme chronique.*

Le 26. Dans la nuit, il est pris tout à coup d'une expectoration sanglante qui continue le 27. Le malade meurt dans la nuit. Il n'avait pris que de la glace en fragments pendant la durée de cette hémoptisie. On avait fait des injections d'ergotine.

AUTOPSIE. — *Cavité crânienne.* Méninges, artères cérébrales et substance encéphalique normales.

Cavité thoracique. A gauche, symphyse pleuro-costale totale : il a fallu sculpter le poumon pour le détacher. Induration fibreuse de toute la base. Les bronches qui traversent ce tissu, d'apparence tendineuse, ont leur tissu rétréci et sont remplies de pus. A droite, pas d'adhérences pleurales. Noyaux tuberculeux, non ramollis, au sommet,

Le cœur est flasque, avachi, surchargé de graisse.

Péricarde, sain ; les cavités du cœur sont dilatées ; la paroi est amincie. Les appareils valvulaires paraissent normaux. *Aorte* non athéromateuse. Ganglions du médiastin, non hypertrophiés.

Cavité abdominale. Pas de liquide dans le péritoine. Aussitôt le grand épiploon relevé, on est frappé par l'aspect tout particulier que présentent les anses intestinales grêles et le mésentère. L'intestin offre en effet une multitude de plaques blanches, brillantes, molles, à contours irréguliers, ne faisant aucune saillie sur la surface péritonéale. Ces plaques sont reliées les unes aux autres par des traînées blanchâtres, qui correspondent à des troncs lymphatiques dilatés. L'apparition de ces plaques et traînées commence au jejunum et cesse à quelques centimètres avant la terminaison de l'intestin grêle.

Du bord adhérent de l'intestin partent de gros troncs lymphatiques qui traversent le mésentère en augmentant progressivement de volume. Dans le mésentère, ces canaux, du volume d'une plume d'oie, présentent des dilatations, des confluents gros comme des noisettes. Apparents sur la face supérieure de ce repli péritonéal, ces canaux sont cachés par une couche épaisse de graisse, à la face inférieure. Ils ne présentent aucune induration sur leur trajet, la matière qui les distend est tout à fait fluide. Ils aboutissent devant la 2e vertèbre lombaire, derrière l'aorte, à une ampoule aplatie d'avant en arrière, de la grosseur d'une amande.

Le canal thoracique, issu de cette ampoule, n'a pu, à cause de ses faibles dimensions, être examiné qu'avec les plus grandes difficultés.

L'incision des plaques laiteuses, des troncules et troncs lymphatiques fait sourdre un liquide lactescent, contenant en suspension de rares globules blancs, des *granulations* extrêmement abondantes, quelques cristaux.

Les lymphatiques de l'estomac, du pancréas, du duodénum et du gros intestin ne sont pas apparents. Les ganglions abdominaux et en particulier les ganglions prévertébraux ne sont pas hypertrophiés.

La muqueuse intestinale grêle est recouverte d'une pulpe qui, par sa couleur blanchâtre, tranche sur le contenu du duodénum, teint en jaune par la bile.

Examinée au microscope, cette pulpe paraît presque uniquement constituée par des globules blancs, déformés (le malade n'avait absorbé aucun aliment pendant les dernières heures) et des granulations amorphes.

Aussitôt la muqueuse intestinale grêle lavée, on aperçoit les plaques de Peyer et les follicules clos hypertrophiés, faisant de très fortes saillies, soulevant la muqueuse. Incisés, ils laissent couler le même liquide lactescent que les trous lymphatiques du mésentère. Il n'existe dans tout le tractus intestinal aucune ulcération.

Foie (1475 gr.) consistance, couleur normales. La vésicule biliaire est énormément distendue par une bile fluide, jaune d'or.

Rate (110 gr.) ferme, non altérée.

Reins, vessie, prostate, d'apparence normale. Pas de tubercules.

Réflexions. — En résumé, sous l'influence d'une cause indéterminée, il s'est produit une oblitération de la partie initiale du canal thoracique avec rétro-dilatation consécutive des chylifères mésentériques et intestinaux grêles. Plus tard, une ou plusieurs ruptures lymphatiques se sont produites dans l'intérieur de la cavité intestinale et ont engendré une diarrhée chyleuse.

Les symptômes qui nous paraissent directement imputables à la lésion du canal thoracique, sont : la perte rapide des forces, l'amaigrissement si prompt et si considérable, les douleurs abdominales et la diarrhée chyleuse qui aurait ainsi une pathogénie commune avec l'ascite chyleuse. Cette dernière, en effet, est conditionnée par un obstacle matériel à la circulation du chyle et la rupture intra-péritonéale de vaisseaux chylifères distendus. (Voir Lancereaux, *Traité d'anatomie pathologique,* t, II, p. 337 et 512.)

Hernie inguinale gauche comprenant la presque totalité de l'intestin. Perforation de l'estomac. Péritonite suraiguë, par M. Jayle, interne des hôpitaux.

G..., Charles, âgé de 55 ans. Entré le 4 juillet 1892 à l'hôpital Saint-Antoine. Service de M. le Dr Monod.

Ce malade est porteur depuis fort longtemps d'une hernie inguinale gauche du volume d'une tête d'enfant. Il éprouvait des sensations de tiraillement dus au poids de sa hernie, mais n'avait jamais eu d'acci-

dents d'étranglement, ni même d'engouement. Depuis plusieurs semaines avaient apparu des vomissements glaireux ou aqueux survenant tous les trois ou quatre jours, de préférence après le repas. Ces vomissements n'auraient jamais été alimentaires (?).

Hier soir, 3 juillet, à 10 heures, à la fin d'un repas un peu copieux le malade a été brusquement pris de coliques très vives. Deux ou trois vomissements glaireux et bilieux surviennent quelques instants après. Les douleurs devenant atroces, le malade est amené à l'hôpital à 2 heures 1/2 du matin.

Examen du malade : facies pâle, grippé; extrémités froides. Ventre légèrement ballonné, peu sensible mais remarquablement dur; il est impossible de déprimer tant soit peu les parois, tous les muscles abdominaux étant dans un état de contracture extrême et permanente. La hernie inguinale gauche, qui a augmenté de volume d'environ un tiers depuis le début des accidents, est comme l'abdomen, d'une sonorité exagérée et descend jusqu'à mi-cuisse.

Le malade se plaint d'atroces souffrances. Pas de vomissements nouveaux. Ni selles, ni gaz par l'anus.

Le diagnostic porté est *péritonite suraiguë*, sans intervention possible. Mort trois quarts d'heure plus tard.

Autopsie. — Faite 28 heures après la mort. Le ventre s'est considérablement ballonné et la hernie a encore augmenté de volume après la mort. Il s'est produit de l'emphysème sous-cutané au niveau de la partie droite du scrotum, des creux sus-claviculaires, et à la moitié droite de la face, principalement au niveau des paupières : toutes ces lésions sont post mortem.

A l'ouverture du ventre on trouve un épanchement de matières alimentaires dû à une perforation siégeant à la face antérieure de l'estomac sur laquelle je reviendrai. On constate en outre l'absence de presque tout l'intestin qui est contenu dans la hernie inguinale. La dissection de cette dernière montre qu'il s'agit d'une hernie inguinale acquise ne communiquant point avec la tunique vaginale.

Un peu de liquide citrin dans la vaginale. Testicule normal. Le sac herniaire est d'épaisseur moyenne et se laisse très facilement décortiquer (a sa partie antérieure est une sorte de diverticule qui, au cours de la dissection, a été ouvert le premier : il contient un morceau d'épiploon d'environ 12 cent. de long sur 2 de large, adhérent intimement au pourtour de l'orifice de communication du diverticule avec le grand sac). Pas de liquide dans le sac. Anneau très large ne produisant pas le moindre étranglement. Le contenu comprend : 1° l'intestin grêle tout entier à l'exception du duodénum et des dix premiers centimètres du jéjunum; 2° le cæcum avec son appendice; 3° le côlon transverse et même l'extrémité supérieure du côlon ascendant; 4° le côlon descendant et l'S iliaque; 5° le grand épiploon très atrophié, accolé à la paroi antérieure du sac et pénétrant dans le diverticule signalé plus haut.

Il n'existe aucune adhérence entre toutes les anses intestinales ni entre celles-ci et la peau,

L'examen de la cavité abdominale montre l'estomac situé verticalement sur la ligne médiane et un peu plus a gauche qu'à droite; il se recourbe sur lui-même à sa partie inférieure pour se continuer avec le duodénum qui, tiré sans cesse par la masse intestinale contenue

dans la hernie a glissé jusque dans la fosse iliaque gauche. D'autre part, le côlon transverse étant dans la hernie, le feuillet supérieur du mésocôlon correspondant s'est tendu, a attiré en bas le foie dont le bord inférieur du lobe droit est étiré en languette et descend au niveau de l'épine iliaque antérieure.

Plus bas, ce même feuillet recouvre le côlon ascendant qui, attiré vers la hernie par le cæcum, est jeté avec tous son méso à la façon d'un pont sur la cavité pelvienne.

L'estomac étant enlevé, on constate à sa face antérieure, près de la petite courbure, à 5 ou 6 cent. du cardia, l'existence d'une perforation. A son niveau la séreuse et la musculeuse sont déchirées sur une longueur de 6 cent. 1/2 formant une sorte de boutonnière. Les bords sont grisâtres, tandis que le reste de la face externe stomacale offre une coloration blanche. En ouvrant l'estomac, on remarque que, au niveau de la perforation, la muqueuse n'offre une ouverture que d'un centimètre et demi. A ce niveau elle est un peu noirâtre mais ne présente aucune lésion cancéreuse ou ulcéreuse.

L'examen de tous les autres viscères, cerveau excepté, n'a fait découvrir aucune lésion appréciable.

Réflexions. — La hernie que portait ce malade est remarquable par son volume : le tube intestinal s'y trouvait presque en entier et sans être très rares les observations de ce genre dont assez peu fréquentes pour que Mérigot de Trégny n'en cite que 4 ou 5 cas dans sa thèse. L'existence d'un sac complet, l'absence de toute adhérence eussent facilité la cure radicale.

Quant à la perforation stomacale, la cause en reste inconnue. Il n'existe aucune ulcération sur la muqueuse et l'estomac ne contenait pas de corps étranger. Le malade n'ayant pas reçu de coup ni fait de chute, il ne faut pas songer à une perforation traumatique. La seule hypothèse à laquelle on puisse se rattacher est la suivante : gastrite (ainsi s'expliquent les vomissements du malade) s'étant accompagnée d'une petite ulcération sur un point. Celle-ci a pu atteindre la couche musculaire et la tunique séreuse : un petit orifice s'est formé et les matières alimentaires ont pénétré dans l'abdomen. Sous l'influence des vomissements l'ouverture s'est agrandie et la tunique musculaire s'est déchirée sur une étendue de six centimètres alors que la muqueuse peu adhérente n'offre qu'une petite ouverture.

Gangrène phéniquée de l'index. Amputation. Guérison, par M. Jayle, interne des hôpitaux.

Rose J..., 11 ans 1/2, avait une petite écorchure à l'index de la main droite. Versant quelques gouttes d'une solution concentrée

d'acide phénique (acide phénique 9 gr., glycérine 1 gr.) sur un petit carré de toile, elle s'en enveloppa le doigt. Le lendemain l'index présentait une teinte grisâtre qui est devenue noire depuis. Pas de douleurs.

Elle vient à la consultation de M. le Dr Monod, à l'hôpital Saint-Antoine, douze jours après le début des accidents.

L'index est sec, noir et racorni. Au niveau du pli métacarpo-phalangien existe le sillon d'élimination.

29 décembre. Amputation de l'index. Réunion sans drain.

5 janvier. Ablation des fils.

La section longitudinale du doigt montre toute l'étendue des lésions ; non seulement les parties molles, mais encore la phalangette, la phalangine et l'extrémité inférieure de la phalange sont atteintes et présentent un aspect noirâtre.

Le bon état constitutionnel de l'enfant, l'examen négatif des urines, la faible quantité de la solution phéniquée employée (sept à huit gouttes) ne permettent pas de donner une explication raisonnée de cet accident très rare dû à l'emploi de l'acide phénique.

Fracture du coude : fracture de l'extrémité supérieure du cubitus et de la tête du radius, par M. JAYLE, interne des hôpitaux.

G..., âgé de 62 ans, entre le 27 novembre 1892, dans le service de M. le Dr Monod, à l'hôpital Saint-Antoine.

Renversé par une voiture, il a fait une chute sur le coude. Le malade présente les signes ordinaires d'une fracture de l'olécrâne : il existe en outre une petite plaie au niveau du bord inférieur du fragment olécrânien ; hémorrhagie assez abondante.

La tête du radius paraît à sa place et roule sous les doigts dans les mouvements de pronation et de supination que l'on imprime à l'avant-bras.

Diagnostic : *fracture simple de l'olécrâne.*

Il ne s'est produit aucune complication du côté de la fracture, mais sans cause connue, le 8 décembre, le malade a été pris d'accès de suffocation qui se sont répétés le 9 et le 10 et l'ont emporté le 11 au soir. Pas d'affection rénale, cardiaque ou pulmonaire.

L'AUTOPSIE n'a pas fait connaître la cause de la mort. *Examen de la fracture :* Un peu d'épanchement sanguin. Il existe une fracture de l'olécrâne à sa base : le trait de fracture offre une direction oblique de haut en bas et d'arrière en avant, contrairement à la description classique : il est aussi légèrement oblique de dedans en dehors. Le fragment détaché comprend l'olécrâne et l'apophyse coronoïde et le trait de fracture passe par le milieu de la petite cavité sigmoïde.

La tête du radius est fracturée au niveau de son col et la cupule radiale est divisée en trois fragments dont deux très petits. La tête radiale est légèrement renversée en arrière et en dehors.

Séance du 13 janvier 1893.

Présidence de M. Cornil

Reins tuberculeux et kystiques, par le Dr M. Klippel.

Le nommé G. E..., âgé de 20 ans, est entré le 9 avril 1892 à l'hospice Sainte-Anne, dans le service de M. le Dr Ballet. La maladie qui détermina son entrée, était caractérisée par du délire mélancolique avec phases d'excitations ; il lui semblait que ses membres se détachaient de son corps. Son père, alcoolique, avait eu des accès de délire alcoolique, et lui-même, était enclin à la boisson depuis l'âge de 16 ans. Il présentait les signes physiques et psychiques de la dégénérescence mentale.

Outre ces faits, on constatait chez lui des symptômes de tuberculose cavitaire aux deux sommets. Il était albuminurique depuis l'âge de 17 ans, soit depuis trois ans. Il n'avait pas présenté d'œdème. Depuis son entrée, il y avait de plus des symptômes de cystite et de l'incontinence d'urine.

La mort est survenue par urémie, avec algidité (28°) et coma.

Autopsie. — *Cerveau.* — Circonvolutions peu développées de consistance ferme, pas d'hyperhémie, pas de dilatation des ventricules, pas de sclérose des artères de la base.

Cavité thoracique. — Adhérence des deux poumons au sommet. Le parenchyme se déchire et laisse voir des deux côtés d'assez grandes cavernes. Du côté droit la caverne est plus ancienne et plus fibreuse ; ses parois offrent des tubercules. Du côté gauche c'est une liquéfaction caséeuse et purulente. Au-dessous de l'excavation on trouve des tubercules jaunes, ressemblant à de petits abcès, laissant échapper du pus demi-liquide. Les bases sont normales des deux côtés.

Le *cœur* est petit, en état de dégénérescence graisseuse.

Le *foie* est volumineux et décoloré, mais pas amyloïde.

Reins. — Les deux reins offrent un aspect absolument différent : celui du côté droit est énorme et présente nettement l'aspect du rein caséeux tuberculeux ; celui du côté gauche est transformé en kystes multiples.

Le rein du côté droit semble avoir un volume au moins double d'un rein normal. Extérieurement sa coloration est rouge assez vif. La capsule est normale, ne présentant que quelques plaques, légèrement épaissie.

A la coupe du parenchyme on trouve l'aspect suivant :

La substance corticale est conservée sur tout le cercle qu'elle forme à la périphérie. De plus elle est notablement hipertrophiée, car elle mesure partout deux centimètres d'épaisseur. Sa coloration est jaunâtre et sur ce fond on constate de l'hyperhémie.

Au dessous de la substance corticale on trouve une série de cavernes qui sont au nombre de cinq de chaque côté et se correspondant. Ces cavernes sont élargies de la substance corticale et se rétrécissent en venant s'ouvrir dans le bassinet. La paroi de ces cavernes est cons-

tituée par une masse jaune, caséeuse, très sèche, friable, formant une couche très épaisse du côté de la substance corticale et allant en diminuant à mesure qu'on s'en éloigne. La substance caséeuse qui la forme est lisse sur les coupes des parois, mais elle se désagrège sur la surface de la caverne : C'est un morcellement sous forme de lamelles irrégulières et friables que nous retrouvons dans la vessie mélangées avec l'urine.

Le bassinet ne paraît ni altéré, ni enflammé. Il ne présente ni tubercules ni ulcérations ni infiltrations caséeuses

Le *rein gauche* vu extérieurement se présente avec la forme d'un gros rein kystique. Les kystes faisant saillie à la surface ont le volume de grosses noix ; toute la surface est bosselée. On ne sent pas à la pression la moindre trace de tissu ayant la consistance de la substance normale du rein. Ce rein a le volume normal, peut-être un peu plus gros.

Après une section et après avoir donné issue au liquide que contiennent les kystes, on voit que le parenchyme est transformé en cavités sans qu'on puisse retrouver la moindre trace de la substance renale, soit corticale, soit médullaire. A la périphérie les cavités sont, en effet, limitées par la capsule même du rein.

De chaque côté on trouve six cavités, se correspondant régulièrement. Elles ont toutes le volume d'une grosse noix. En général leurs surfaces sont lisses. Cependant sur quelques-unes et en des points limités on trouve une incrustation de matière jaune, friable et sèche, pareille à celle que nous avons rencontrée dans le rein du côté droit.

Les cavités kystiques sont plus larges vers la substance corticale et viennent se confondre en se rétrécissant avec le bassinet. A la partie inférieure de plusieurs de ces cavités, immédiatement au-dessus du bassinet, on voit de gros trous, parfaitement ronds, ayant le volume d'un crayon. Si l'on introduit une sonde cannelée dans cet orifice on constate qu'il fait communiquer la cavité du kyste avec une autre cavité située derrière la première et également vide de son contenu liquide.

Tout le parenchyme rénal se trouve ainsi transformé en cavités dont les parois sont formées de tissus fibreux et sur aucun point on ne voit plus trace de parenchyme. Vers le hile on trouve deux petites cavités, grosses comme des noisettes, ne communiquant pas avec les précédentes. Elles sont remplies d'une substance blanchâtre, demi-liquide.

Le bassinet n'est pas dilaté. En haut et en bas l'uretère est perméable et pas dilaté. Nous n'avons pas vu sa portion moyenne et nous ne pouvons affirmer qu'il fut perméable sur tout son trajet.

Le liquide que contenait les kystes était légèrement trouble et tenait en suspension des corps lamelleux d'aspect caséeux.

La *vessie* est également altérée. Elle est petite avec parois épaissies. La surface interne est exulcérée et infiltrée de matière caséeuse. On ne voit pas de tubercules. Sur beaucoup de points les ulcérations sont destructrives, et l'on voit le plan musculaire de l'organe. Le reste est fortement hyperhémié.

L'urine que contient la vessie tient en suspension beaucoup de filaments et de lamelles caséeuses provenant évidemment des cavernes du rein droit.

Réflexions. — Les lésions rénales que nous offre cette observation nous ont paru intéressantes à cause de la transformation clinique kystique du rein gauche, transformation si complète que ce rein apparaissait avec l'aspect extérieur et intérieur de la maladie kystique des reins. Toute la substance du parenchyme était détruite au point que l'organe n'était formé dans son ensemble que de parties fibreuses remplies par un liquide demi-transparent et tenant en suspension quelques lamelles de matières jaunâtres. Une destruction du parenchyme arrivée à ce degré est sans doute un fait très rare. Dans les hydronéphroses tuberculeuses ou autres, il est habituel de rencontrer encore quelques traces du parenchyme si comprimées, si altérées qu'elles soient.

En présence de l'aspect que nous venons de décrire, on pourrait se demander si le rein gauche était un rein kystique proprement dit, la tuberculose n'ayant frappé que le rein droit.

Secondement on pouvait se demander si l'uretère oblitéré, ainsi qu'il l'est souvent dans la tuberculose rénale, avait pu amener par retention une destruction aussi complète du parenchyme.

Enfin, et c'est là l'opinion qui nous semble la mieux fondée pour le cas actuel, on pouvait admettre que le parenchyme, ayant subi une nécrose caséeuse massive, avait été ensuite éliminé.

Cette manière de voir nous semble appuyée par les considérations suivantes :

Sur les parois de quelques poches, on trouve encore une incrustation de matière jaune et sèche qui, de même que les lamelles en suspension dans le liquide, attestaient que le processus avait été d'abord une destruction caséeuse.

En second lieu, l'état du rein droit nous montrait ce travail d'élimination à son début, ainsi que les fragments caséeux trouvés dans la vessie et beaucoup trop abondants pour avoir été le résultat de l'élimination des ulcérations de la muqueuse.

Revenons au rein gauche : le bassinet n'y était pas dilaté ce qui, jusqu'à un certain point, éloigne l'idée d'une oblitération primitive de l'uretère qui malheureusement n'a pu être disséqué et examiné sur toute sa longueur.

Enfin vers le hile de l'organe, nous avons trouvé deux

petites cavités ne communiquant pas avec les précédentes et remplies d'une matière caséeuse semi-liquide, qui n'avait pu se déverser dans les voies d'excrétion.

M. le Dr Tuffier qui a fait de remarquables travaux sur la tuberculose des reins (1), a observé des cas analogues au nôtre et regardé cette variété comme consécutive à l'oblitération de l'uretère (hydronéphrose tuberculeuse).

Pour lui, il y aurait dans notre cas, comme dans ceux qu'il a vus, une oblitération urétérale qui dominerait la pathogénie de la lésion. Pour, nous l'oblitération ne serait survenue qu'après élimination du parenchyme nécrosé.

Quoi qu'il en soit, il est exceptionnel même après oblitération, d'observer une destruction aussi complète du parenchyme rénal, même dans la ligature expérimentale de l'uretère (2).

Une dernière remarque, et d'un ordre tout différent, sera pour faire ressortir le rapport pouvant exister entre le délire qu'a présenté notre malade et son affection rénale.

Dans ses antécédents nous avons trouvé de quoi expliquer ses accès de mélancolie et d'excitation ; nous savions que nous avions affaire à un dégénéré héréditaire. Cependant la suppression complète de l'un des reins, l'altération profonde de l'autre, font apparaître comme certaine l'auto-intoxication à titre de cause adjuvante du délire (folie rénale).

Lithiase urinaire artificielle, par M. TUFFIER, agrégé de la Faculté.

Ebstein et Nicolaiev (3) ont découvert qu'un dérivé de l'acide oxalique, l'oxamide, administré par ingestion aux animaux, provoque l'apparition de calculs dans le rein, la vessie et l'uretère. Leurs recherches et les résultats obtenus m'ont paru si curieux et si intéressants que j'ai répété leurs expériences.

Je suis arrivé, après plusieurs essais, à des conclusions analogues et je vais présenter quelques-unes des pièces qui

(1) *Archiv. générales de méd.*, mai et juin 1892, et *Traité de chirurgie*, 1892.

(2) STRAUS. Sur les altérations histologiques du rein, chez le cobaye, à la suite de la ligature de l'uretère. *Archives de Phys.*, 1882, t. IX, p. 386.

(3) EBSTEIN et NICOLAIEV. *Congrès de Wiesbaden*, 1889.

m'ont servi à faire une communication confirmative de leurs recherches à la Société de biologie (1).

Voici d'abord deux beaux spécimens de *calculs* obtenus par la méthode d'Ebstein et Nicolaiev :

Un chien noir de 12 kilogr. 300, a pris en 52 jours, 200 grammes d'oxamide. A ce moment, son état général est excellent, et il s'alimente bien.

Le 21 septembre. Laparotomie médiane et palpation des deux reins. Du côté droit avec l'aide de l'index recourbé en crochet au niveau du hile, je sens nettement un calcul du bassinet. La néphrectomie est immédiatement pratiquée et ne donne lieu à aucun accident ; mais l'animal meurt le surlendemain de l'opération.

AUTOPSIE. — Les deux reins sont petits et scléreux.

Rein droit (néphrectomie). Dans son bassinet, gros calcul de 12 millim. de long., 10 de larg. et 3 d'épaisseur. Uretère droit normal.

Rein gauche. Calcul plus volumineux que du côté droit, 13 millim. de long, 10 de large et 8 d'épaisseur. Uretère gauche normal.

Vessie normale.

Voici maintenant l'appareil urinaire d'un chien soumis au même traitement, mais après introduction dans les voies urinaires d'un corps étranger aseptique.

Production de calcul du rein. Incrustation d'un fil de soie aseptique dans le rein et dans la vessie. — Chien griffon de 17 k. 800. Le 13 mai 1892, laparotomie médiane ; un double fil de soie de Czerny est passé à travers le parenchyme du rein droit, de façon à traverser le bassinet. De même la vessie est également traversée avec un fil de soie. Sutures de la paroi abdominale et pansement.

Le 18 mai, l'animal est guéri de cette opération, et on commence à lui faire prendre tous les jours 4 grammes d'oxamide mélangé avec les aliments. Cette dose de 4 grammes étant bien supportée, on arrive rapidement à lui en faire absorber 6 et 10 grammes.

Au bout de 30 jours d'expérience, la quantité d'oxamide absorbée est de 172 grammes. Ce même jour, deuxième laparotomie et ablation du rein gauche. L'opération ne présente aucune particularité et l'abdomen est immédiatement refermé. Le lendemain l'animal tombe dans une sorte d'état comateux et succombe 48 heures après l'opération.

AUTOPSIE. — *Reins* et *uretères*. Le rein gauche (néphrectomie) présente un volume et un aspect normaux. Incisé sur son bord convexe jusqu'au bassinet, on trouve dans ce dernier un gros calcul oblong présentant les dimensions suivantes : long 2 cent., largeur 1 cent., épaisseur 0,6 millim. Autour de ce calcul, une grande quantité de sables dont les plus volumineux ne dépassent pas le volume d'une tête d'épingle.

(1) TUFFIER. *Soc. de biologie*, décembre 1892.

Rein droit.—Volume et aspect normaux. Dans le bassinet, deux calculs de la grosseur d'un pois. Dans l'orifice urétéral s'engage un calcul que l'on peut aisément faire rentrer dans le bassinet. Le fil de soie traverse le bassinet, et présente à peine une légère incrustation.

Uretère gauche, normal. *Uretère droit*, normal dans ses 3/4 inférieurs. Dans son 1/4 supérieur, il est dilaté légèrement et renferme deux calculs allongés de 9 millim. de longueur sur 3 et 4 millim. d'épaisseur; ils sont fusiformes et remontent facilement dans le bassinet.

Vessie. — La vessie est tapissée de concrétions d'oxamide.

Le fil de soie intra-vésical est incrusté et absolument rigide. Poussière d'oxamide dans l'urèthre.

C'est cette dernière incrustation qui m'a fait rejeter l'emploi de la soie aseptique pour les sutures de l'appareil urinaire, dans tous les cas où cette suture doit être en contact permanent avec l'urine. Ce sont peut-être les rugosités de la soie qui favorisent cette précipitation; car sur ces deux autres reins, dans lesquels j'ai introduit des billes de verre dans les mêmes circonstances, vous ne voyez qu'il y ait à leur surface aucune précipitation, sauf en un point de l'une d'elles et il y avait à ce niveau une félure.

Voici au contraire une pièce qui vous prouve que le catgut n'a pas les mêmes inconvénients.

Oxamide. Catgut intra-rénal. Pas d'incrustation. — Rein d'une chienne ayant pris 5 gr. d'oxamide par jour depuis le 16 novembre 1892. Le 25 novembre, laparotomie et passage à travers le milieu du rein de deux gros catguts, n° 4.

On continue de donner l'oxamide à la même dose jusqu'au 7 décembre. Autopsie le 7 décembre. Catgut entièrement résorbé (12 juin) la cicatrice n'est en aucune façon infiltrée d'oxamide. Petits calculs dans le bassinet.

Quand les corps étrangers mis au contact de l'urine sont septiques, la précipitation d'oxamide est beaucoup plus rapide, bien que cette précipitation se fasse sans l'intervention des micro-organismes.

Voici un fait qui le prouve :

Oxamide. Sonde septique. Incrustations épaisses. — Un fragment de sonde en gomme non aseptisée est introduit par les voies naturelles dans la vessie d'un chien, auquel on donne tous les jours 4 gr. d'oxamide (10 décembre 1892).

Le 13 janvier 1893. Taille hypogastrique et extraction de la sonde qui est recouverte d'une épaisse couche d'oxamide ayant en certains endroits, 3 à 3 1/2 millimètres d'épaisseur.

Corps étranger rugueux aseptique, précipitation d'oxa-

mide. — Chien de 6 k. 500. Le 29 octobre 1892, laparatomie, et taille hypogastrique. Un fragment de marbre blanc du poids de 4 gr. et à angles non émoussés, est introduit dans la vessie. La plaie vésicale est ensuite suturée au catgut par deux plans de suture, et l'abdomen refermé.

Le 4 novembre, on commence à donner à l'animal 4 grammes d'oxamide par jour, et jusqu'au 25 novembre il prend 108 grammes d'oxamide.

Le 25. Laparatomie, palpation des deux reins et des bassinets. Cette exploration reste absolument négative. L'animal étant mis à mort de suite, on constate les lésions suivantes :

AUTOPSIE. — *Reins.* — Les deux reins d'apparence et de volume normaux contiennent chacun trois petites concrétions d'oxamide. Les *uretères* sont normaux. Dans la *vessie* on ne trouve pas de grosses concrétions; le fragment de marbre est seul recouvert d'un dépôt d'oxamide peu épais.

Enfin cette dernière pièce est un beau spécimen d'hydronéphrose par calculs de l'uretère.

Hydronéphrose bilatérale par calculs de l'uretère. — Du 28 septembre au 3 novembre 1892, le chien a pris 158 gr. d'oxamide. Autopsie le 3 novembre 1892.

Les deux reins sont augmentés de volume, surtout le rein gauche, les deux uretères flexueux et dilatés.

A droite, le rein, notablement plus volumineux qu'à l'état normal, est mou et fluctuant. L'uretère droit, dans sa portion supérieure, présente la forme d'un S. Il est dilaté et présente le volume d'un petit crayon. Jusqu'à 2 centim. de son embouchure vésicale ; à partir de ce point son calibre est normal, et si l'on palpe soigneusement en cet endroit, on sent nettement un corps dur de 3 à 4 millim. de longueur arrêté à ce niveau. L'urine est claire, transparente. Dans le 1/3 supérieur de l'uretère, on voit par transparenee plusieurs autres concrétions (4) qui sont situées au niveau des coudes formés par l'uretère dilaté. Le bassinet est distendu, mais ne contient aucune concrétion calculeuse. La substance rénale atrophiée n'a que 2 centim.

Du côté *gauche* mêmes lésions, mais encore un peu plus accentuées. Le rein est double de volume et forme une coque fluctuante. Le parenchyme n'a plus que 1 1/2 centimètre d'épaisseur. L'uretère est dilaté et flexueux comme du côté gauche et au point correspondant on trouve également un calcul enclavé.

La *vessie* est normale et ne contient pas de concrétions.

Sarcome kystique de la muqueuse utérine, par HENRI HARTMANN.

Il s'agit d'une femme âgée de 57 ans environ, et qui fut opérée à diverses reprises il y a 4 ans environ par M. Duplay; celui-ci curetta des masses saillantes au niveau du col utérin ; quelque temps après la malade fut reprise de pertes sanguines et d'écoulement sanieux. Enfin en 1890, elle fut réopérée par M. Terrier qui enleva du col

utérin une masse putrilagineuse qu'il regarda comme un fibrome dégénéré et putréfié.

Depuis cette intervention les pertes sanguines et les accidents infectieux disparurent, mais dans ces derniers mois la malade fut reprise de douleurs et vit se développer une tumeur abdominale offrant l'aspect d'un utérus régulièrement distendu par une collection liquide.

L'hystérectomie abdominale, faite en décembre dernier par M. Terrier, a été suivie de guérison opératoire. Ce sont les pièces enlevées que présente M. Hartmann. L'histoire détaillée de la malade sera communiquée ultérieurement lorsqu'on aura pu suivre l'évolution de la maladie.

M. Cornil a fait l'examen histologique de la pièce. Elle était constituée par un tissu friable, paraissant en régression, en voie de mortification. La tumeur, dans son ensemble, paraissait être une masse de fibrine remplie de kystes. Il n'en était rien.

L'examen a d'abord porté sur la paroi utérine. M. Cornil, se demandant s'il y avait ou non de la muqueuse utérine, a recherché cette muqueuse dans les points où elle paraissait exister à l'œil nu. Or, au microscope, on ne retrouvait en ces points aucun des éléments de la muqueuse. On était ainsi porté à penser que la masse située dans l'épaisseur de l'utérus était une dégénérescence de la muqueuse.

La paroi utérine avait l'épaisseur qu'elle offre dans une grossesse d'environ cinq mois. Ce n'était pas une distension de l'utérus, mais une hypertrophie véritable. Les fibres musculaires étaient augmentées de volume : elles avaient l'apparence normale du tissu musculaire hypertrophié, comme cela s'observe au cours de la grossesse. Il n'y avait pas de tissu conjonctif interposé.

M. Cornil a étudié ensuite le tissu assez solide, friable pourtant, sans suc, qui formait la paroi même de la néoformation kystique. Cette paroi, d'épaisseur inégale, était extrêmement vascularisée. Elle était constituée de la façon suivante : Sur les coupes, on voyait des vaisseaux entourés d'éléments ronds, avec parois hypertrophiées. Entre ces vaisseaux, contenant des globules sanguins, il y avait des cellules nucléées parfaitement vivantes : ce n'était donc pas un tissu en dégénérescence. Dans l'intervalle de ces cellules nucléées, on remarquait un tissu vaguement fibrillaire. Il paraissait ainsi s'agir d'un sarcome à petites cellules. Mais les parois avaient des parois épaissies, ce qui ne s'observe pas d'ordinaire dans les sarcomes, en sorte que si c'était un sarcome, il faut dire qu'il différait des sarcomes communs.

D'où venaient ces vaisseaux? D'après l'exposé clinique fait par M, Hartmann, quand on a incisé l'utérus, la tumeur est sortie, comme libre de toute attache. S'il y avait eu, venant de l'utérus et pénétrant dans cette masse, un tissu portant les vaisseaux, il semble que la tumeur ne se serait pas ainsi détachée. Il faut bien admettre cependant, puisque les vaisseaux qu'on a trouvés taient pleins de sang, que la tumeur était en rapport avec la circulation sanguine. Il se peut, dit M. Cornil, puisque le col n'a pas été enlevé, que le pédicule soit resté dans le col.

Dans l'intérieur des kystes, il y avait un liquide citrin, avec quelques globules blancs, quelques hématies et quelques cellules dégé-

nérées. En excisant une portion de la paroi de ces kystes et en l'étalant sur une lame, on pouvait facilement voir, lorsqu'on faisait varier la vis, les différents points de l'épaisseur de cette paroi. Il n'y avait rien là qui ressemblât à ce que l'on rencontre dans les kystes hydatiques. On trouvait des granulations graisseuses disposées les unes à côté des autres, dans des corps granuleux, comme cela s'observe, lors d'athérome, dans la membrane interne des artères. Dans ces cellules, on voyait, de temps à autre, un noyau coloré par le carmin : mais le plus souvent, aucun noyau n'était visible : c'étaient des éléments mortifiés.

Ainsi, ces kystes résultaient probablement d'épanchements sanguins qui s'étaient faits dans un tissu sarcomateux ou embryonnaire. La fibrine était restée adhérente à la paroi, et le liquide citrin s'étant accumulé à l'intérieur, il y avait eu, par suite de la pression dont elles étaient l'objet, dégénérescence des cellules de la paroi.

Il s'agissait donc d'un tissu embryonnaire ou d'un tissu sarcomateux à petites cellules où se seraient produits des épanchements sanguins. M. Cornil ajoute cependant qu'on peut avoir un doute au sujet de ce diagnostic. Généralement, en effet, dans les sarcomes de la muqueuse utérine, on observe en même temps, du tissu de même nature dans la paroi utérine. Or, ici, il n'y avait rien entre les faisceaux musculaires et la néoformation était limitée à la muqueuse.

Ce tissu ressemblait aussi à de la caduque dégénérée. Ne peut-on penser que, lors de la première opération, il se soit agi d'une transformation myxomateuse de placenta et de caduque, d'une môle hydatiforme, dont on n'aurait enlevé qu'une partie? C'est là encore une hypothèse à émettre.

Tumeur mixte de la parotide.

M. Juvara montre les coupes d'une tumeur de la parotide enlevée par M. Poirier. On voit sur les parois du canal excréteur une prolifération épithéliale nette. Le reste de la tumeur est formé par du myxome, dans lequel on peut suivre les différentes formes de la dégénérescence myxomateuse. On a remarqué certaines cellules épithéliales ressemblant à celle du corps muqueux de Malpighi.

M. Cornil insiste sur les caractères des cellules des cavités glandulaires ou pseudo-glandulaires. Il y avait là des cellules offrant toutes les apparences des cellules qu'on trouve dans le corps muqueux de Malpighi. S'agissait-il donc ici d'un épithélioma ou d'une autre tumeur? Or, le reste de la tumeur était bien du myxome ; d'autre part, la production épithéliale était bien limitée. M. Cornil ne pense pas en somme que cette tumeur soit un épithélioma. C'est plutôt une de ces tumeur mixtes où le tissu conjonctif devient myxomateux,

tandis que certains éléments glandulaires s'atrophient, ou deviennent embryonnaires ou bien encore prennent la forme de l'épithélium du corps muqueux. Il y a place à une nouvelle classification des tumeurs de la parotide.

Kyste hydatique du foie développé aux dépens d'un système de canaux ramifiés (probablement les canaux biliaires) et ayant conservé avec eux ses communications, par M. HALIPRÉ, interne des hôpitaux.

Il s'agit d'une malade ayant fait dans le service de M. A. Gombault un long séjour pour un zona ophtalmique. Elle portait en outre une tumeur abdominale qui, disait-elle, ne lui occasionnait aucune gêne et pour laquelle elle avait déjà refusé une intervention chirurgicale.

Le diagnostic de tumeur fibro-kystique des annexes fut porté et la malade sortit après la guérison de son zona.

Deux mois après elle revient avec des vomissements, de la fièvre et un point de côté à droite. La respiration est pénible. Il existe du souffle et de la matité dans le 1/3 inférieur droit. Nous pensons qu'il s'agit peut-être d'une métastase pleuro-pulmonaire et nous faisons une ponction exploratrice qui donne issue à quelques gouttes de sang.

L'examen microscopique ne montra que des globules rouges et une assez grande quantité de globules blancs.

La malade fut mise en observation. Il n'y avait pas de constipation, pas de rétention d'urine.

Malgré cela la malade s'affaiblit rapidement et succomba avec des symptômes fébriles quelques jours après son entrée.

AUTOPSIE. — A l'ouverture de la cavité abdominale nous avons trouvé un kyste hydatique multiloculaire volumineux occupant le petit bassin et la plus grande partie des fosses iliaques, englobant les organes pelviens à l'exception de l'*utérus* qui était parfaitement indemne. Au milieu de ces kystes nombreux il ne nous a pas été possible de retrouver les *ovaires*. Il existait aussi des kystes sur le péritoine et le grand épiploon. Il y en avait un du volume du poing situé dans l'épaisseur du côlon ascendant, sous le péritoine, et n'intéressant pas la muqueuse intestinale.

Du côté des *plèvres* et du *poumon* il n'y avait pas de grosses lésions et l'on ne pouvait relever qu'une congestion de moyenne intensité siégeant aux deux bases.

Le *foie* présentait un kyste hydatique volumineux, non suppuré, du volume d'une tête de fœtus à terme, et occupant toute la partie médiane de l'organe. Formé aux dépens du lobe droit il empiétait un peu sur le lobe gauche et dépassant en haut de deux travers de doigt le ligament falciforme.

En bas le kyste faisait saillie dans la région du lobe médian. Sa paroi n'était séparée de la veine cave que par une mince couche de tissu conjonctif. Le lobe de Spiegel était atrophié. Les canaux biliaires extra-hépatiques comprimés s'étaient dilatés et la vésicule atteignait le volume d'un poing d'adulte.

Sur une section du lobe gauche du foie nous trouvons de nombreux

abcès à contours géographiques. Enfin en étudiant une portion du lobe gauche voisine du kyste, nous constatons la présence d'une vésicule située dans un canal à parois très nettes. La vésicule enlevée, une autre vient bientôt se présenter, puis une troisième, etc. Ayant alors vidé et lavé convenablement le gros kyste nous avons remarqué sur la paroi la présence de nombreux orifices dont l'un, du volume d'une grosse plume de corbeau, n'était autre chose que l'aboutissant du canal qui venait d'être ouvert dans le lobe gauche. Les autres orifices au nombre de trois ou quatre étaient plus petits et s'ouvraient très obliquement sur la paroi, présentant la disposition dite en bec de flûte. Un examen extemporané du produit de raclage obtenu à l'orifice du gros canal montra des plaques d'épithélium en palissade caractéristique des canaux biliaires.

La pièce fut présentée le lendemain comme *kyste hydatique développé aux dépens des canaux biliaires* et ayant conservé avec eux ses communications.

Deux objections furent alors formulées. On pensa d'abord que l'ouverture s'était faite secondairement et enfin qu'il ne s'agissait pas de canaux biliaires mais de ramifications veineuses. L'épithélium biliaire que nous avions constaté avait pu se trouver détaché et avoir été transporté par hasard à l'endroit où nous l'avons recueilli.

A la première objection nous répondrons qu'il est difficile d'admettre qu'un kyste ouvert secondairement dans un système vasculaire ne contienne pas de sang. De plus, il n'existe pas qu'une seule ouverture, nous en avons constaté 4 ou 5.

N'est-ce pas une condition qui plaide en faveur de la communication primitive quand on sait qu'habituellement les kystes hydatiques sont des cavités closes de toutes parts et que lorsqu'elles s'ouvrent secondairement dans un système quelconque on retrouve facilement les preuves de cette ouverture secondaire?

Pour répondre à la deuxième objection nous avons fait des coupes assez nombreuses portant sur le conduit qui s'ouvrait dans le kyste ou sur des canaux adjacents. Toutes nos préparations ont été soumises à M. le Dr Gombault. Nous avons le regret de dire qu'aucune d'elles n'a été concluante et qu'il n'existe que des présomptions en faveur de l'origine biliaire des conduits que nous avons examinés. Nous n'avons point retrouvé l'épithélium caractéristique, mais nous croyons qu'il a pu se détacher pendant les nombreux traumatismes que la pièce a reçus au cours des transports que nous lui avons fait subir. Il existait seulement de

nombreuses couches de grosses cellules à la surface des canaux, cellules qui ne rappelaient pas celles qu'on rencontre dans les altérations des veines.

De plus, sur la coupe d'un gros canal et des parties voisines portant sur un espace porte nous avons retrouvé la veine, l'artère et cet autre canal qui vraisemblablement était un conduit biliaire. Dans les parois de ce canal étaient des amas cellulaires rappelant les culs-de-sac glandulaires qu'on retrouve dans les parois du système biliaire. Pour ces motifs M. Gombault pense, sans vouloir l'affirmer d'une façon absolue, qu'il s'agit bien de canaux biliaires. D'ailleurs, pour être complètement catégorique nous attendrons de nouvelles préparations plus fines que les précédentes et que nous jugerons par comparaison avec des coupes portant sur de grands espaces portes normaux.

Quoi qu'il en soit, il n'en reste pas moins acquis que ce kyste hydatique du foie développé aux dépens d'un des systèmes de canaux de l'organe avait conservé ses communications avec ces canaux.

M. Hélary est nommé membre correspondant.

Séance du 20 janvier 1893.

Présidence de M. Cornil

Infection générale à pneumocoques. Endocardite végétante, péricardite, pleurésie double, péritonite; épanchements multiples séro-fibrineux. Rate infectieuse. Intégrité de l'appareil broncho-pulmonaire. Evolution clinique lente et apyrétique ayant duré trois mois, par A. Pineau, interne des hôpitaux.

Voici le cœur d'une femme de 34 ans, qui est morte lundi dernier, après avoir pu être observée pendant quatre jours à peine. Il s'agit d'un cas d'endocardite infectieuse, remarquable non seulement au point de vue anatomique, — vous pouvez voir le développement magnifique des couronnes de végétations au pourtour des valves de la mitrale et des sigmoïdes aortiques, — mais encore et surtout au point de vue de la pathogénie de ces lésions et des autres altérations anatomiques que cette femme présentait. Nous avons pu démontrer qu'il s'agit là d'une endocardite due au pneumocoque. Mais ce qui fait l'intérêt principal de cette observation c'est la présence d'inflammations séreuses multiples, intéressant toutes les grandes cavités, le péricarde, les deux plèvres, le péritoine, et dans lesquelles se retrou-

vait le même agent microbien. Nous rapportons ce cas comme un exemple d'*infection pneumococcique généralisée* aussi complet qu'on peut le souhaiter, et tout à fait comparable à l'infection pneumococcique expérimentale.

Bien qu'une grande partie de l'évolution clinique n'ait pu être suivie, la malade ayant succombé quatre jours après son entrée, les renseignements obtenus sont néanmoins suffisants pour que nous soyons en droit de rétablir la marche de l'affection qui a été des plus singulières, et tout à fait différente de tout ce qu'on a observé jusqu'à présent dans les infections déterminées par le pneumocoque.

Voici ce que nous savons de l'histoire de cette femme :

La nommée Lhost..., Marie, journalière, âgée de 34 ans, entre le 11 janvier 1893, dans le service de M. le professeur Jaccoud, salle Laënnec, n° 28.

Elle se présente à l'hôpital se plaignant d'être malade depuis trois mois, mais déclarant que ce qui l'a engagée à entrer actuellement, c'est une violente douleur qui est survenue dans toute la région sus-ombilicale depuis trois ou quatre jours.

La première impression qu'éveille l'aspect de cette malade est que nous avons affaire à une cancéreuse; elle est en effet dans un état cachectique avancé, avec un teint pâle tout à fait spécial, et il est facile de voir qu'elle est considérablement amaigrie. Nous pensons de suite, étant données les douleurs périhépatiques, à un cancer soit de l'utérus, soit de l'estomac. Pour ce qui est de l'utérus, la malade nous apprend que loin d'avoir des pertes, depuis plusieurs mois elle n'est plus réglée ; le toucher vaginal pratiqué nous montre d'ailleurs qu'il n'y a rien de ce côté.

Pour ce qui est du cancer gastrique, nous y avons songé un instant, étant donnés certains renseignements que fournissait la malade, et les résultats de l'exploration directe. Interrogée dans ce sens elle nous apprend en effet, d'abord qu'elle a complètement perdu l'appétit, elle dit catégoriquement, il est vrai, qu'elle n'a jamais vomi, mais elle affirme avoir eu il y a quelque temps, pendant plusieurs jours, une diarrhée constituée par des matières absolument noires, comme du marc de café, et qui pourraient se rapporter à du *melæna*. Elle a d'ailleurs actuellement encore depuis plusieurs jours de la diarrhée, et nous avons pu voir le soir même de son entrée une de ces selles qui ne présentent pas une coloration noire comme si elles contenaient du sang, mais une teinte vert foncé que nous rapportons tout d'abord à un excès de sécrétion biliaire, à de la polycholie. Ces garde-robes sont tout à fait liquides.

Recherchant la réaction de Gmelin avec l'acide nitrique, nous sommes tout étonnés de ne pas obtenir le moindre indice de réaction, avec des matières si franchement vertes. Il ne s'agit donc pas de selles colorées par un excès de sécrétion biliaire, et, avec l'idée qu'il s'agit probablement là d'une production de matière colorante d'origine microbienne, nous ensemençons sur gélose une parcelle de ces matières. En moins de 24 heures, la gélose a présenté une culture abondante, et toute sa masse avait pris une teinte vert foncé des plus nettes. Il s'agissait là du *bacille pyocyanique*, comme l'ont démontré les différents caractères de culture et de coloration microscopique. La teinte verte des matières était donc uniquement due à la

végétation du bacille pyocyanique dans l'intestin. Ajoutons qu'à l'examen microscopique, on ne trouvait pas le moindre globule rouge dans ces selles.

En faveur de l'existence d'un cancer de l'estomac nous trouvions donc : l'anorexie, le facies, le melæna présumé mais non démontré, et à l'examen direct de la région épigastrique, une sensibilité excessive de toute la zone sus-ombilicale, surtout marquée du côté de l'hypochondre droit, de telle sorte qu'il n'était pas douteux qu'il y avait là de la péritonite localisée à la région hépatique. Cette périhépatite pouvait bien être consécutive à des néoplasmes du foie, secondaires eux-mêmes à un cancer du pylore. La palpation de cette région faisait en effet facilement reconnaître une tumeur occupant tout l'hypochondre droit et l'épigastre, et au premier abord, en raison de la douleur provoquée par cette exploration, il était assez difficile de rattacher à tel ou tel organe cette tuméfaction. C'est ainsi qu'elle a pu être rapportée au grand épiploon et que le diagnostic de péritonite tuberculeuse a été proposé.

Pour défendre cette dernière hypothèse, on pouvait s'appuyer sur la cachexie progressive présentée par la malade, sur l'existence de quelques râles pulmonaires fugaces au-dessous du sein droit, et sur les renseignements fournis par la malade, à savoir : 1° qu'elle avait euil y a plusieurs années des hémoptysies, 2° qu'elle avait perdu un deses trois enfants de méningite.

Quoi qu'il en soit, la notion de la température n'était pas pour infirmer aucun de ces diagnostics : elle était de 36°,2 et concordait fort bien avec l'idée d'une affection chronique ; en tout cas elle ne mettait nullement sur la voie d'une affection aiguë.

Ajoutons que l'examen des urines montrait un faible nuage d'albumine.

Au point de vue des antécédents, on apprenait que, exceptant les hémoptysies dont nous avons parlé, cette femme n'avait jamais été malade jusqu'à il y a trois mois. A cette époque elle avait été prise de points de côté répétés, et d'une toux qui n'avait jamais été très fréquente. Bien que s'amaigrissant et mangeant à peine, elle avait persisté à travailler jusqu'à ce que, ses forces déclinant progressivement, elle avait dû s'aliter. Ce n'est qu'il y a trois ou quatre jours que prise de violentes douleurs dans le ventre, elle s'était trouvée beaucoup plus malade et s'était enfin décidée à entrer à l'hôpital.

Cependant l'auscultation du cœur révèle les signes d'une cardiopathie des plus complexes. M. le professeur Jaccoud constate un fort bruit de souffle systolique à l'orifice tricuspide, un souffle également systolique à l'orifice aortique. En outre il y a du frottement péricardique. Du côté des poumons, rien dans les sommets ; frottements aux deux bases, plus marqués du côté droit. Il y a d'ailleurs une dyspnée très appréciable. Le pouls est à 112 ; la température : 36°,8.

En revenant avec insistance à l'exploration de l'abdomen, on peut acquérir la notion que la tumeur de l'hypocondre droit n'est autre chose que le foie hypertrophié qui déborde les fausses côtes d'un bon travers de main.

La portion sous-ombilicale de l'abdomen est absolument indolente.

Sans que rien se soit présenté de nouveau dans son état, si ce n'est l'augmentation de la dyspnée, la malade succombait le 15 janvier, à

une heure de l'après-midi. Pendant le peu de temps que nous avons pu l'observer elle a constamment eu de l'hypothermie. La diarrhée a également persisté jusqu'au dernier jour.

AUTOPSIE, le 16 janvier à 2 heures, soit 25 heures après la mort.

1° *Méninges* et *cerveau* sains.

2° Ouverture du *péritoine* : péritonite aiguë, caractérisée par un épanchement jaune verdâtre, limpide, contenant en suspension des flocons de fibrine coagulée, et accumulés dans le petit bassin ; quantité, environ un litre au moins. L'intestin grêle présente une coloration rosée du côté de son revêtement séreux.

Il n'y a pas d'adhérences d'aucun organe abdominal, si ce n'est au niveau de la moitié supérieure de la rate qui est adhérente au diaphragme, mais s'en laisse facilement détacher ; quelques fausses membranes récentes à ce niveau, après décollement.

Pas d'adhérences du foie.

3° Ouverture de la *cavité thoracique :* épanchement pleural double, de la quantité d'un litre environ à gauche, un peu moindre à droite. Pas traces d'adhérences du poumon à la cavité thoracique. Pas de fausses membranes sur les plèvres.

Liquide analogue des deux côtés : jaune clair, transparent. Recueilli dans un verre, ainsi que celui du péritoine, il présente absolument le même aspect et la même teinte que celui-ci.

Pas de fausses membranes sur la face supérieure du diaphragme.

4° Les *poumons* ont une teinte blanc grisâtre, crépitent bien. A la coupe, léger degré d'œdème, pas trace de congestion. Pas de tubercules. En un seul endroit, situé à la surface du lobe inférieur du poumon droit, on sent une petite portion indurée ; à la coupe, noyau d'induration bien limité, couleur de truffe, et de la grosseur d'une petite noix.

5° *Cœur.* — A l'ouverture du péricarde, s'écoule une centaine de grammes d'un liquide fibrineux analogue à ceux contenus dans le péritoine et les plèvres. Pas d'adhérences péricardiques ; il n'y a qu'une plaque pseudo-membraneuse située sur la face antérieure du ventricule gauche, à peu près quadrangulaire, épaisse de 2 millim., et constituée par un tissu de néo-formation récent, qui se laisserait facilement détacher de la séreuse sous-jacente.

Cœur volumineux ; ouvert et débarrassé de ses caillots il pèse encore 500 grammes. Hypertrophie du ventricule gauche. A l'ouverture on constate que les deux valves de la mitrale sont boursouflées par des végétations confluentes, de date récente, et déterminant un rétrécissement et une insuffisance de l'orifice. A l'orifice aortique, couronne de végétations arrondies et volumineuses occupant tout le pourtour des bords libres des sigmoïdes aortiques, et déterminant un rétrécissement aortique énorme ; on peut tout juste passer le manche d'un porte-plume ordinaire.

Au-dessous des sigmoïdes aortiques, sur l'endocarde ventriculaire, on peut voir une induration fibreuse en étoile qui est certainement le vestige d'une endocardite ancienne.

Il n'y a pas d'ulcérations. Pas de végétations dans le cœur droit, ni sur les sigmoïdes pulmonaires, ni sur la tricuspide. L'orifice tricuspidien mesure 118 millim. de circonférence ; il y a donc insuffisance tricuspide.

6° *Foie* cardiaque, volumineux, déborde de quatre travers de doigt les fausses côtes. Aspect muscade des plus nets; commencement de cirrhose; dur à la coupe. Poids, 1,780 gr. La vésicule biliaire est distendue par une trentaine de grammes d'une bile extrêmement visqueuse, qui ne s'échappe de la vésicule qu'en comprimant très fortement celle-ci, d'un brun jaunâtre très foncé, tout à fait comparable à la teinte d'une solution concentrée de perchlorure de fer.

7° *Rate* grosse, pèse 300 gr., non ramollie, mais présentant de nombreux petits nodules infectieux. Adhérences de sa moitié supérieure avec le diaphragme par néo-membranes facilement détachables.

Reins petits, durs; un petit kyste à la surface de l'un d'eux. A la coupe, lésions de néphrite scléreuse. Poids, l'un 165 gr., l'autre 145 gr.

Utérus et annexes sains.

Intestin grêle : surface séreuse rosée; coloration normale de la muqueuse. Contient des matières liquides jaune clair, dont une partie est recueillie et traitée par l'éther. Après avoir ajouté quelques gouttes d'ammoniaque, et traité de nouveau par l'acide chlorhydrique, on obtient une coloration rose caractéristique de l'existence de la pyocyanine.

Au bout de 24 heures, ces matières jauues ont pris, au contact de l'éther, une teinte vert foncé.

Examen bactériologique. — 1° *Examen direct sur lamelles* au moment de l'autopsie. Le produit de raclage de la fausse membrane péricardique montre, par la méthode de Gram, après de longues recherches, un seul diplocoque nettement encapsulé, lancéolé, se présentant en un mot avec une forme si caractéristique du pneumocoque de Frænkel, qu'il n'y avait pas à s'y tromper. Néanmoins, malgré toutes nos recherches nous n'avons pu en trouver un second exemplaire dans toute la préparation.

L'examen sur lamelles du suc de l'infarctus pulmonaire ne révéle rien.

2° *Cultures.* — Nous avons ensemencé, sur milieux variés, soit dans le vide, soit en présence de l'air, les liquides d'épanchement, les pulpes d'organes et le sang du cœur droit.

a) Au bout de 24 heures, les bouillons et les géloses ensemencés avec le sang du cœur, avec les liquides épanchés dans le péritoine, le péricarde, la plevre droite, avec le produit de raclage de la fausse membrane péricardique, avec les végétations de l'endocarde, avec la rate, le poumon et le rein, se sont peuplés abondamment de *bacterium coli commune.* Sur gélatine, il n'a commencé à pousser qu'au bout de cinq jours, en nappe transparente, étalée, mince et non exubérante; il a présenté ces mêmes caractéres sur toutes les gélatines ensemencées soit drectement avec les organes, soit avec les cultures déjà obtenues sur gélose ou bouillon et reprises sur gélatine, et il les a conservés encore actuellement, c'est-à-dire au bout de vingt jours.

Sur pomme de terre il a donné une végétation crémeuse luisante, surélevée, mais paraissant moins exubérante que celle donnée par le B. coli saprophyte.

Enfin sur bouillon lactosé il n'a donné lieu qu'à un dégagement très modéré de bulles gazeuses, et non à cette collerette abondante que provoque le B. coli normal.

Ce *bacterium coli*, se retrouvant dans tous les organes, présente donc des caractères de culture particuliers, sur lesquels nous reviendrons.

b) Sur les cultures en bouillon des divers liquides d'épanchement (péricarde, péritoine), la méthode de Gram permettait de déceler, au milieu de l'abondance extrême du B. coli décoloré par ce procédé, quelques diplocoques gardant le Gram, qui ne sont autres que des pneumocoques comme l'a démontré l'inoculation à la souris.

Seul, le liquide d'épanchement de la plèvre gauche est resté stérile sur tous les milieux ensemencés.

c) Dans les cultures du contenu intestinal nous n'avons pas retrouvé le bacille pyocyanique que nous y avions décelé en abondance pendant la vie. Il n'a poussé que du B. coli. Cependant rappelons que les matières recueillies au moment de l'autopsie donnaient encore la réaction de la pyocyanine.

3° Expérimentation. — *a*) Un lapin est inoculé le 16 janvier à 6 heures du soir, dans la veine marginale de l'oreille avec quelques gouttes de sang puisé dans le cœur droit et délayé dans 1/2 c.c. de bouillon stérilisé. Au bout de 24 h. apparition de phénomènes de paralysie du train de derrière, qui persistent pendant quelques jours, puis disparaissent peu à peu. Pendant cette courte période de paraplégie, l'animal ne mangeait presque plus ; il n'a pas eu de diarrhée.

Ces accidents ont été passagers, et trois jours après, le lapin se remettait à manger et à marcher comme de coutume.

b) La constatation d'un spécimen non douteux de pneumocoque sur la lamelle faite avec l'exsudat péricardique nous avait d'abord fait songer à une infection à pneumocoques, mais n'ayant pas de souris sous la main, nous avions à tout hasard inoculé un lapin qui a présenté les accidents que nous venons de dire.

Cependant, ayant de nouveau reconnu dans les cultures en bouillon de l'exsudat péritonéal et péricardique quelques formes en diplocoques perdues au milieu de l'abondance excessive du B. coli, nous avons, le 19 janvier à 2 heures de l'après-midi, inoculé une souris sous la peau avec le produit de culture de l'épanchement péritonéal. Elle mourut le lendemain à 10 heures du matin, soit 20 heures après l'inoculation : le pneumocoque se retrouvait en abondance sur les lamelles faites avec le sang du cœur, mais il n'a pas poussé sur les tubes de gélose ensemencés avec ce sang.

c) Afin d'être fixé sur la virulence du B. coli en question, un lapin a reçu le 19 janvier, dans le péritoine, 1 c.c de culture de l'épanchement péritonéal. Pendant cinq jours, il n'a rien présenté d'appréciable, a continué de manger commme d'habitude, puis il a été pris d'une diarrhée très intense qui a duré à peu près 48 heures, et il a succombé le 26 janvier, c'est-à-dire sept jours après l'inoculation. A l'autopsie, il n'y a pas trace de péritonite ; l'intestin est rempli de matières diarrhéiques, la muqueuse est congestionnée. La rate n'est ni grosse ni ramollie ; elle est plutôt petite, d'un blanc rosé, est ferme. Rien dans les séreuses, ni dans les poumons. Des lamelles faites avec le sang du cœur ne révèlent rien. Les cultures faites avec le sang et les divers organes sont restées stériles. Le contenu de l'intestin montre sur lamelles des formes bacillaires de dimensions variables, les unes rectilignes, quelques autres en virgule, d'autres en forme de

diplo-bacilles encapsulés ; quelques-unes gardent le Gram, mais la plupart sont décolorées. Sur gélose cultures abondantes où le B. coli domine ; reprises sur gélatine elles ne l'ont pas liquéfiée.

4° COUPES DES ORGANES. — Les coupes des végétations de l'endocarde, de la fausse membrane péricardique, et du poumon au niveau de l'infarctus montrent :

a) Absence de tout micro-organisme dans l'infarctus pulmonaire.

b) Les végétations des sigmoïdes aortiques, traitées par la méthode de Gram-Weigert, offrent une telle abondance de pneumocoques que nous ne pouvons la comparer qu'à celle qu'on trouve dans les moules fibrineux et dans les exsudats alvéolaires du poumon hépatisé dans la pneumonie franche. Dans aucun organe nous n'avions jamais rencontré une telle confluence, si ce n'est dans l'exsudat pneumonique.

c) Nous retrouvons le pneumocoque, beaucoup moins abondant d'ailleurs, dans les coupes de la fausse membrane péricardique, traitées par les mêmes méthodes.

d) Au point de vue des lésions histologiques, le myocarde du ventricule gauche a été coloré par le picro-carmin. Il ne présente pas d'altérations : pas trace de sclérose, ni récente ni ancienne.

RÉFLEXIONS. — Une observation comme celle-ci n'aurait pas manqué, il y a encore peu d'années, d'être classée sous la rubrique : « *Endocardite infectieuse* ». En fait, si l'évolution clinique a été ici tout à fait spéciale, au point de vue anatomique c'est un très bel exemple d'endocardite végétante, à laqu elle l'épithète d'infectieuse convient également on ne peut mieux. Mais ici cette dénomination est défectueuse, car elle ne répond pas à la totalité des désordres anatomiques constatés à l'autopsie. Les lésions du péricarde, des plèvres, du péritoine ne sont nullement dans un rapport de dépendance avec la lésion cardiaque. Il ne s'agit pas ici d'épanchements d'ordre passif consécutifs à une gêne de la circulation en retour ; ce sont des épanchements dont la nature franchement inflammatoire est suffisamment jugée par leur aspect fibrineux. Toutes ces manifestations séreuses sont complètement indépendantes de l'endocardite ; elles ont évolué pour leur propre compte ; si elles sont postérieures à l'endocardite il n'eût pas été impossible qu'elles lui eussent été antérieures ; et s'il y a quelque rapport entre l'une et les autres, ce n'est pas un rapport de cause à effet, c'est simplement le rapport qui existe entre les diverses manifestations d'une même cause, cette cause étant, dans l'espèce, représentée par le pneumocoque.

C'est pourquoi nous avons rejeté le terme d' « endocardite infectieuse », qui n'est pas inexact, mais qui n'exprime qu'une partie de la vérité.

Nous n'insisterons pas sur les difficultés du diagnostic qu'une telle malade présentait. Notre maître, M. le professeur Jaccoud, a insisté sur ce point dans une de ses récentes cliniques, et faisait remarquer que rien, ni les renseignements donnés par la malade, ni l'examen attentif des organes, ni le mode d'évolution des accidents, n'autorisait à soupçonner même seulement la possibilité d'une infection de ce genre.

Nous voulons seulement rechercher si les résultats de l'enquête bactériologique peuvent jeter quelque lumière sur la singularité d'une pareille allure clinique. Nous trouvons deux micro-organismes dans la presque totalité des organes lésés : le B. coli et le pneumocoque, tous deux pathogènes, l'expérimentation l'a prouvé. Quelle part faut-il faire à l'un et à l'autre?

Grâce à ce que nous savons déjà actuellement du *bacterium coli*, il n'est pas bien difficile de lui assigner son rôle précis dans le cas particulier. Nous rappellerons que notre malade, atteinte dans sa santé depuis trois mois, avait présenté dans les derniers jours de sa vie, une diarrhée assez importante dans laquelle on retrouvait, entre autres micro-organismes, le bacille pyocyanique et le B. coli. A la faveur de cette diarrhée le B. coli normal de l'intestin de cette femme a acquis une double propriété : il est devonu virulent et il a acquis la propriété d'envahir rapidement les organes après la mort (ou pendant les derniers moments de la vie). Ce qui explique : 1° l'infection mortelle déterminée chez le lapin par ce B. coli ; 2° sa présence dans tous les liquides d'épanchemont et dans la presque totalité des organes, bien que l'autopsie ait été faite en plein hiver, par un temps de gelée. Ces propriétés acquises par le B. coli normal, dès qu'il existe de la diarrhée, ont été établies récemment par Lesage et Macaigne (Comm. à la *Soc. de biologie*, 1892).

Ce n'est donc qu'un B. coli d'envahissement cadavérique, devenu virulent grâce à la diarrhée ultime que la malade a présentée, mais n'ayant aucun rapport direct avec les phénomènes dont cette femme se plaignait depuis trois mois, et qui constituent le fond même de sa maladie.

Au pneumocoque seul, qui se trouvait dans le péritoine, dans le péricarde, dans la plèvre, et jusque dans l'intimité

des végétations de l'endocarde et de la fausse-membrane péricardique, appartient le rôle actif, cela n'est pas douteux.

Cette notion est aujourd'hui considérée comme acquise que les désordres déterminés par la présence du pneumocoque s'accompagnent toujours d'une certaine élévation de température, d'une fièvre plutôt forte que légère. Or, pendant les quatre jours que nous l'avons observée, notre malade, loin de présenter de la fièvre, a été constamment dans l'hypothermie (36°,2, 36°,8, 36°,4) matin et soir. Cette hypothermie terminale peut s'expliquer par l'action du B. coli devenu virulent grâce à la diarrhée; on sait que c'est là un des effets du B. coli virulent, comme on a pu en avoir la preuve dans ces cas de choléra avec hypothermie, où l'on ne trouvait que le B. coli pur, sans bacille virgule.

Cependant, dans la période qui a précédé son entrée à l'hôpital, on peut affirmer, sans craindre de se tromper de beaucoup, que notre malade n'a pas eu davantage de fièvre, ou à peine, puisqu'il n'y avait que trois jours qu'elle avait cessé son travail. Depuis les trois mois qu'elle se sentait souffrante, elle n'avait jamais interrompu son métier, et n'étaient les violentes douleurs abdominales qui la forcèrent à s'arrêter enfin, cette femme aurait pu presque arriver au terme fatal de son affection sans avoir pris le lit un seul jour.

Cette allure torpide et traînante est bien en rapport avec les qualités de ce pneumocoque, atténué probablement par son long séjour dans l'organisme. Inoculé à la souris, celle-ci a succombé il est vrai, mais elle avait reçu une dose considérable de culture sèche (mélange de B. coli et de pneumocoque). D'ailleurs, après son passage à la souris, ce pneumocoque n'a plus repoussé sur les milieux artificiels.

En résumé : 1° Infection pneumococcique généralisée aux grandes séreuses (endocarde, péricarde, plèvres, péritoine), avec épanchements inflammatoires multiples.

2° Endocardite de forme végétante, non ulcéreuse, dont la localisation est expliquée, comme il est de règle, par l'existence d'une endocardite ancienne.

3° Évolution clinique lente, sans fièvre, ayant duré trois mois, aboutissant graduellement à un état cachectique avancé, et ayant permis, presque jusqu'au dernier jour, la vie ordinaire.

Hémiplégie flasque complète, avec intégrité du facial supérieur, déviation conjuguée de la tête et des yeux, sans lésion apparente de la zone psychomotrice, par M. P. COLLINET, interne des hôpitaux.

La nommée L..., Marie, âgée de 61 ans, entre le 10 janvier à l'Hôtel-Dieu Annexe, service de M. le Dr Roger.

Comme antécédents la malade ne présente que des attaques d'épilepsie qui ont duré depuis l'enfance, où elles revenaient 2 et 3 fois par mois jusqu'à l'âge de 35 ans. A cette époque les attaques sont devenues plus rares et ont disparu complètement.

Depuis 3 ans la malade a des accès d'oppression avec toux et expectoration abondante ; c'est un de ces accès qui l'amène à l'hôpital. Le facies est cyanosé, bien que la dyspnée ne soit pas très forte ; les jambes sont légèrement œdématiées. Pas de fièvre.

La poitrine est globuleuse ; à l'auscultation on trouve des râles sibilants et ronflants disséminés dans toute la hauteur des 2 poumons, avec râles sous-crépitants aux deux bases.

Du côté du cœur les bruits sont sourds et irréguliers ; on ne trouve pas de bruits de souffle ; pas de lésion orificielle perceptible.

Le pouls est assez fort, très irrégulier, les artères sont un peu dures. Les urines ne contiennent ni sucre, ni albumine.

L'appétit est conservé. Légère constipation. Le foie n'est pas gros, pas douloureux à la pression. On porte le diagnostic de myocardite chez une athéromateuse avec début d'asystolie. Traitement : Purgatif léger, ventouses.

13 janvier. A 6 heures du matin la malade a une attaque apoplectiforme, avec coma, stertor. Elle a tendance à tomber à droite dans son lit, et présente une hémiplégie gauche complète. Les membres du côté gauche sont absolument flasques. Il y a hémiplégie faciale inférieure gauche ; soulèvement léger de la joue gauche à l'expiration.

L'orbiculaire gauche ne semble pas paralysé. On observe aussi une déviation conjuguée de la tête et des yeux à droite.

L'œil gauche est plus dévié en dedans que le droit ne l'est en dehors. Pouls rapide, fort, moins irrégulier que précédemment.

Au bout de 2 heures le coma est moins profond ; quand on pince la malade aussi bien d'un côté que de l'autre, elle donne quelques signes de douleur. Si on essaye de la faire boire, les liquides sont déglutis difficilement. Ils vont dans les voies respiratoires si on les donne un peu trop abondamment. On porte le diagnostic d'embolie cérébrale probable atteignant la zone corticale motrice. Traitement : 2 sangsues à l'apophyse mastoïde. Calomel 0,20 centigrammes.

Le 14. Le coma est moins profond, la malade manifeste par la parole le besoin de la soif ; elle déglutit un peu mieux les liquides.

Elle comprend la parole et montre la langue quand on le lui demande. Il n'y a pas de déviation nette de la langue, qui semble se porter un peu à gauche. L'hémiplégie est toujours complète et flasque ; la déviation de la tête et des yeux persiste.

Le 18. La malade qui avait jusqu'a lors semblé s'améliorer, devient de plus en plus comateuse ; elle a du stertor, de l'encombrement bronchique ; la dyspnée est assez grande. Le pouls est moins fort, la teinte

du visage est plus cyanosée. Il y a toujours hémiplégie flasque à gauche. La déviation conjuguée de la tête et des yeux est moins nette, mais encore perceptible.

Le 19. L'état s'aggrave progressivement, et la mort survient dans l'asphyxie.

AUTOPSIE. — *Le cœur* est moyennement hypertrophié ; le myocarde a une teinte jaunâtre de dégénérescence. Les valvules mitrale et tricuspide sont un peu épaissies. Les sigmoïdes aortiques sont encore souples ; un peu au-dessus d'elles, on trouve une plaque jaunâtre d'athérome.

Le grand sinus de l'aorte est un peu dilaté ; sa paroi supérieure est infiltrée de sédiments calcaires formant une couche continue de 3 centimètres de diamètre environ dans tous les sens. Cette plaque siège au-dessus de l'embouchure du tronc bronchio-céphalique droit.

Les *poumons* sont emphysémateux, ne contiennent pas de tubercules ; il y a une congestion légère des bases.

Les *reins* contiennent quelques petits kystes ; la capsule se détache bien ; pas d'altération visible à l'œil nu.

Le *foie*, de volume moyen, a l'aspect muscade. Il présente à la surface quelques rares tractus blanchâtres, le faisant ressembler au foie syphilitique ; ces parties sclérosées sont relativement peu abondantes ; elles se continuent dans l'épaisseur de l'organe, et sont très visibles sur une coupe.

Encéphale. — Rien dans les méninges. Aucune lésion apparente dans la zone rolandique, ni d'un côté ni de l'autre, ni dans les noyaux centraux. On trouve un foyer de ramollissement blanc ancien à la partie inféro-interne du lobe occipital droit. Ce foyer est de la grosseur d'une petite noix.

On ne trouve aucune lésion dans l'hémisphère gauche.

Les pédoncules cérébraux, la protubérance, le cervelet, le bulbe, ont l'air sain. Sur le plancher du 4e ventricule on voit à gauche, au voisinage du noyau facial, quelques petits vaisseaux un peu plus dilatés qu'à droite.

Les artères cérébrales sont nettement athéromateuses, aussi bien d'un côté que de l'autre.

Cette observation nous a paru intéressante à relater, à cause de l'intégrité en apparence complète de la région motrice corticale, au niveau de laquelle on s'attendait à trouver une lésion.

Gros reins polykystiques, par M. MAURICE MICHEL, interne des hôpitaux.

Les deux énormes reins polykystiques que j'ai l'honneur de présenter à la Société proviennent d'un malade entré dans le service de M. le Dr Bucquoy, salle St-Augustin, no 14, le 8 décembre 1892, et mort le 13 janvier 1893.

Cet homme, âgé de 59 ans, voilier, sans antécédents dignes d'être notés, faisait remonter le début de sa maladie au mois de mars 1892. A cette époque il présenta des vomissements persistants, bilieux et alimentaires pour lesquels il fut soigné au Havre.

En même temps ses jambes commencèrent à enfler. Vomissements et œdème disparurent au mois de juin ; toutefois, depuis cette époque ses forces faiblirent et il ne put se remettre au travail.

C'est l'aggravation de son état qui le décida a venir à Paris et à entrer dans le service.

C'est un homme amaigri, au teint pâle et bouffi rappelant tout à fait le facies d'un brightique. Les extrémités inférieures sont fortement œdématiées et l'enflure a gagné la paroi abdominale. Cet œdème de la paroi gêne dans une certaine mesure la palpation de l'abdomen qui révèle seulement un certain degré d'ascite et une augmentation de volume notable du foie.

L'examen du cœur montre que cet organe est légèrement hypertrophié et on constate un bruit de galop cardiaque très net.

Le symptôme prédominant offert par le malade depuis le jour de son entrée jusqu'à sa mort a été une dyspnée à peu près continue avec des exacerbations soit nocturnes, soit diurnes.

Pas de rythme respiratoire de Cheyne-Stokes.

L'auscultation de la poitrine démontre une légère diminution du murmure respiratoire à la base droite. Pas de signes de bronchite, pas de céphalalgie, pas de troubles de la vue, pas d'accès fréquents d'uriner, jamais d'épistaxis.

Les urines recueillies le jour de son entrée à l'hôpital sont rares (800 grammes dans les 24 heures), pâles, décolorées. Dosées au tube d'Esbach, elles donnent un dépôt de 15 gr. d'albumine par litre.

D'ailleurs, pendant toute la durée de son séjour dans le service, le régime lacté étant absolu, les urines oscillèrent entre 1,200 et 2,000 gr. par jour, avec les mêmes caractères physiques. Le dosage de l'albumine fait tous les 8 jours montra que la quantité d'albumine était tombée à 0 gr. 50 cent. par litre.

L'état général du malade alla progressivement en s'aggravant ; la dyspnée devint presque continue. Les vomissements alimentaires et muqueux apparurent, les urines tombèrent à 900 gr. et le malade succomba dans le coma.

Autopsie. — Les 2 flancs sont occupés par des masses volumineuses qui ne sont autre chose que les reins considérablement augmentés de volume et en dégénérescence kystique. Une petite quantité d'ascite est contenue dans la cavité de l'abdomen.

Le rein droit pèse 1,100 gr. et le rein gauche 1,060 gr.

Ils ont conservé leur forme normale. Leur longueur est de 18 cent., leur largeur de 10 cent.

Toute leur surface est occupée par une série de bosselures kystiques de volume inégal et de contenu variable en couleur. Certains kystes, ont une coloration noirâtre, les autres jaunâtres, d'autres enfin sont transparents.

Dans leur intervalle, on constate des travées de tissu manifestement sclérosé.

A la coupe, les reins sont totalement transformés en kystes. Il n'existe plus de tissu sain.

Uretères normaux. Rien de particulier du côté de la vessie.

Léger épanchement dans la *plèvre* droite. *Poumons* normaux, sauf un peu d'hépatisation rouge brun à la base du poumon gauche.

Le *cœur* est gros, pesant 500 gr. Plaques laiteuses de péricardite,

surtout marquées au niveau du ventricule droit. Hypertrophie concentrique du ventricule gauche. Pas trace de sclérose du myocarde à l'œil nu. Quelques petits dépôts athéromateux sur la valve gauche de la mitrale. Cœur droit normal, valvules sigmoïdes aortiques saines. Pas d'athérome de l'aorte thoracique.

Foie pesant 1,750 gr., légèrement graisseux, sans dégénérescence kystique.

Rate et *pancréas* de volume normal.

Cerveau, présente au niveau des lobes frontaux un peu de suffusion hémorrhagique en flots.

Le bulbe, le cervelet et les parties profondes du cerveau ne présentent rien de particulier à signaler.

Note sur le rôle du bacterium coli commune dans certaines affections de l'anus, par HENRI HARTMANN et EMILE LIEFFRING.

Les préparations, que nous avons l'honneur de vous présenter, ont pour but d'établir le rôle encore peu connu du *bacterium coli* dans la pathogénie de la phlébite hémorrhoïdaire et de certains abcès périnéaux.

Vous connaissez tous l'affection connue sous le nom d'*hémorrhoïde externe turgescente*. Sous l'influence de causes mal déterminées, une ou plusieurs hémorrhoïdes augmentent de volume. Arrondie, lisse, tendue, rénitente, un peu douloureuse, la tumeur atteint rapidement son maximum de développement en déterminant, dans quelques cas, un léger mouvement fébrile. Au bout de peu de jours, la tumeur régresse, s'affaisse ; plus rarement elle se crève, donnant lieu à un léger écoulement sanguin qui soulage le malade ; plus rarement encore elle s'abcède, donnant lieu à l'abcès phlébitique de Chassaignac. Comme l'avaient déjà dit nombre d'auteurs, comme l'a en particulier nettement spécifié Gosselin, il y a, dans ces cas, plénitude prolongée des veines et coagulation du sang dans leur intérieur. Il y a là plus qu'une fluxion ; il y a phlébite et coagulation sous l'influence de la phlegmasie de la paroi veineuse. « Mais, écrivait Gosselin, pourquoi cette phlébite ? Pourquoi sa venue à un moment donné ? Nous ne savons rien de précis à cet égard. » Depuis Gosselin, la question n'a pas fait un pas en avant. Les travaux les plus récents de Charles B. Ball, d'H. Cripps, d'Allingham, en Angleterre, de Potherat et d'Ozenne en France, nous laissent dans la même incertitude. Les cultures que nous vous présentons, et les coupes histologiques que nous

vous montrons, nous permettront, croyons-nous, d'établir que cette phlébite, car il y a bien phlébite, survient à la suite de la pénétration dans l'hémorrhoïde de cet agent pathogène dont le rôle varié a déjà été établi dans nombre d'affections, le *bacterium coli*. La phlébite hémorrhoïdaire rentre donc dans le cadre général des phlébites et, comme la phlegmatia, succède à l'introduction dans la veine d'un agent infectieux.

Ces cultures proviennent d'un malade que nous avons opéré dans le service de notre maître M. F. Terrier.

Entré le 22 décembre dernier à l'hôpital Bichat, salle Jarjavay, ce malade, âgé de 43 ans, n'avait jamais rien éprouvé de spécial au niveau de la région anale, si ce n'est un léger prurit. De plus, il avait depuis longtemps remarqué à diverses reprises la présence de petites taches de sang sur la chemise.

La veille de son entrée, au matin, il avait ressenti un prurit un peu plus vif que de coutume et vers le soir, en se couchant, avait constaté la présence au niveau de la région anale d'une petite tumeur arrondie, dure et douloureuse. Cette tumeur, au dire du malade, s'était développée, pour ainsi dire, d'une manière aiguë et avait atteint son volume presque d'emblée.

Comme le lendemain elle ne s'était nullement modifiée, le malade vient consulter à l'hôpital. Nous le voyons à ce moment.

Il existe sur la partie latérale droite de l'anus une tumeur arrondie, du volume d'une noisette, d'aspect cutané sur sa face externe, bleuâtre, lisse sur sa face interne, regardant le canal anal. La peau est violacée, tendue, amincie sur son sommet. La tumeur est dure et douloureuse au toucher. Il n'y a pas la moindre rougeur, pas le moindre empâtement périphérique.

Le canal anal est libre ; il n'y a pas de contracture du sphincter. En un mot, il s'agit bien évidemment de la lésion connue sous le nom d'*hémorrhoïde externe turgescente*. A travers une petite eschare faite par le thermocautère, nous ponctionnons la tumeur, mais ne pouvons en aspirer que difficilement quelques gouttes de sang. Comme toujours, en pareil cas, la tumeur est remplie par un caillot.

Nous excisons ensuite au bistouri l'hémorrhoïde et réunissons par trois points de suture au crin. Pendant cette excision, nous pouvons constater que le caillot qui remplit la tumeur se continue plus haut dans les veines qui en partent, le fond de la plaie nous montrant deux veines thrombosées. Pansement iodoformé. Les douleurs cessent immédiatement et le malade sort quelques jours après guéri, la réunion s'étant faite dans toute l'étendue de la petite plaie opératoire.

Nous vous montrons ici des cultures faites avec le sang retiré par la ponction, en même temps que nous vous présentons des coupes du caillot, mis dans l'alcool et durci immédiatement après l'opération. Comme il est facile de vous en

assurer en regardant ces divers tubes et en examinant les préparations, il s'agit là de cultures pures de *B. coli*.

Sur les coupes du caillot, traitées par la méthode de Kühne, vous voyez de plus qu'il existe par places des bacilles le plus souvent groupés. Ces bacilles occupent tantôt la partie périphérique, tantôt la partie centrale du caillot.

Au contraire, des cultures du sang pris dans les vaisseaux de prolapsus hémorrhoïdaire non enflammé ne nous ont rien donné et sont restées stériles. Il semble donc que la pénétration du *bacterium coli* soit la cause de l'inflammation de l'hémorrhoïde. De nouvelles recherches sont toutefois nécessaires pour établir que nous ne nous sommes pas trouvés en présence d'un cas isolé.

Les autres tubes que nous vous présentons, ont trait à des cultures du pus d'une suppuration développée autour d'un rétrécissement syphilitique ano-rectal. Recueilli dans une pipette stérilisée et ensemencé, après dilution préalable, sur gélatine dans des boîtes de Pétri, afin de séparer, le cas échéant, les espèces microbiennes, ce pus ne nous a donné qu'un seul et même microbe ; donc les réactions vis-à-vis des méthodes colorantes et des divers milieux de culture sont, comme vous pouvez le voir, celles du *bacterium coli*.

M. Létienne fait remarquer que la communication de M. Hartmann vient à l'appui de celle faite il y a quelques mois par M. Quénu sur la nature infectieuse des sciatiques variqueuses et des hémorrhoïdes. Elle concorde aussi avec les faits observés par M. Hanot d'hépatites infectieuses consécutives à l'inoculation d'agents microbiens au niveau d'hémorrhoïdes.

M. Hartmann croit qu'il n'y a aucune corrélation à établir entre sa communication et celle de M. Quénu. Celui-ci a suggéré l'idée que les hémorrhoïdes étaient le résultat d'une phlébite infectieuse. C'est là une hypothèse sur la valeur de laquelle M. Hartmann ne peut se prononcer. Ce qu'il a étudié, c'est un point spécial de l'histoire des hémorrhoïdes. Il a démontré que l'hémorrhoïde devenait turgescente et thrombosée à la suite de la pénétration dans son intérieur du bacterium coli. Il ajoute qu'au contraire ni sur des cou-

pes, ni par des cultures il n'a pu trouver d'organisme infectieux dans les hémorrhoïdes flétries, non plus que dans le prolapsus hémorrhoïdaire.

Kyste dermoïde de la région cervico-présternale médiane, par F.-L. GENOUVILLE, interne des hôpitaux, aide d'anatomie à la Faculté.

J'ai l'honneur de présenter à la Société anatomique la photographie d'une malade récemment opérée à Necker, par M. le professeur Le Dentu. Cette malade portait, comme on le sait, une tumeur du volume d'une grosse orange, et qui siégeait à la partie inférieure de la région cervicale médiane, empiétant sur la région stomacale. La tumeur fut diagnostiquée, kyste congénital par M. Le Dentu, et le diagnostic fut confirmé d'abord macroscopiquement lors de l'opération, et ensuite histologiquement par l'examen pratiqué par M. le Dr Fabre Domergue. Voici d'ailleurs les détails de l'observation et de l'examen histologique.

Marie S..., 27 ans, originaire de la Corrèze, entre à l'hôpital Necker le 6 janvier 1893; rien à noter dans ses antécédents héréditaires ou collatéraux, si ce n'est qu'elle est originaire d'un pays où le goitre est fréquent; néanmoins, à son dire, il n'y a pas de goitreux dans sa famille. La tumeur que la malade porte à la partie inférieure du cou semble avoir paru à l'époque de ses premières règles; tout au moins est-ce au moment de sa « formation » que la malade en rapporte le début, à l'âge de 13 ans.

La tumeur, née immédiatement au-dessous de la fourchette sternale, atteignit rapidement le volume d'une noix; puis elle paraît être restée sensiblement stationnaire.

La malade se marie à 20 ans; nouvelle poussée d'accroissement de la tumeur, qui acquiert le volume d'une petite mandarine, puis s'arrête de nouveau.

La malade a trois enfants; le dernier il y a un an; elle le nourrit encore. Au cours de ce dernier allaitement il y a 7 mois, s'est produite une nouvelle poussée.

Actuellement, au commencement de janvier 1893, la tumeur a le volume d'une grosse orange : elle mesure exactement 14 centimètres verticalement, et 15 centimètres transversalement, avec une circonférence de 30 centimètres.

Au point de vue de son siège, facile à constater sur la figure 4, la tumeur est d'abord rigoureusement médiane et symétrique : elle est arrondie, sans bosselures, et est située assez exactement à cheval sur la fourchette sternale, débordant à peu près également du côté de la région cervicale et au-devant de la première pièce du sternum. A la partie supérieure elle ne dépasse guère le premier anneau de la trachée. La tumeur est sessile, nullement pédiculée; elle est en outre mate et opaque. La peau est normale et point adhérente à la surface. La palpation est indolore.

La consistance est un peu variable suivant les moments où on l'examine : tantôt dure et rénitente, tantôt plus molle et presque légère-

ment dépressible, mais jamais réductible. Ces changements de consistance n'ont aucun rapport avec la tension vasculaire, car 1° la malade n'a jamais remarqué, autrefois, que sa tumeur fût plus dure ou plus volumineuse à l'époque des règles; 2° les efforts n'ont aucune influence sur la consistance. Il semble plutôt que ces variations soient en rapport avec la température, et en particulier quand la tumeur est exposée à l'air, par suite d'un examen prolongé, elle devient un peu plus rénitente.

La tumeur est mobile dans le sens transversal; un peu moins, mais notablement encore dans le sens vertical. Elle suit un peu les mouvements de déglutition, mais d'une façon peu accentuée, et presque contestable par moments.

On sent à la partie supérieure de la tumeur, de chaque côté du larynx, deux brides profondes qui semblent très faibles, et qui semblent maintenir très légèrement la tumeur en place.

Au point de vue général, la malade est d'une très bonne santé; elle nourrit son enfant, âgé d'un an, très bien portant.

Elle accuse seulement un peu de nervosisme depuis la dernière poussée de la tumeur. Elle accuse aussi, par moments, une légère tendance à l'exophtalmie. Enfin elle se plaint de ressentir par moments des palpitations de cœur. Néanmoins l'auscultation de cet organe n'y décèle aucune lésion, pas plus que du côté des poumons.

Les traitements essayés jusqu'ici par la malade se bornent à quelques badigeonnages de teinture d'iode et à l'application de pommades iodurées.

A la suite de l'examen clinique de cette femme, M. le professeur Le Dentu écarte absolument l'idée d'un goitre; il écarte également le lipome qui serait plus mou; il arrive enfin, par exclusion, au diagnostic de kyste congénital de la région cervicale médiane, variété très rare. Quant à un prolongement rétro-sternal, il faut, dit-il, en envisager l'éventualité, ce peut être une surprise au cours de l'opération, mais l'examen physique de la tumeur ne nous révèle absolument rien de ce côté.

Opération le 13 janvier. Incision sur la ligne médiane. La peau et le tissu sous-cutané se détachent facilement. Sur les côtés on voit les deux chefs sternaux du muscle sterno-mastoïdien : on les détache facilement. Bientôt la tumeur ne tient plus qu'au niveau du creux sus-sternal.

On voit alors qu'il n'y a pas de prolongement profond : la tumeur est sphérique. Au fond de la plaie, on voit battre le tronc veineux brachio-céphalique gauche, derrière le sternum.

Aucun vaisseau important n'entrait en connexion avec la tumeur. Suture au crin de Florence. On laisse un petit drain dans la cavité laissée par l'enlèvement du kyste.

En somme, opération des plus simples, et qui n'a pas duré, sutures comprises, plus d'un 1/4 d'heure.

Les suites opératoires des plus simples :

Le 3e jour le drain est retiré. Les fils sont enlevés le 11e jour, et la plaie recouverte de collodion salolé. Le lendemain la malade quitte le service.

Un détail curieux est à noter, c'est que, comme nous l'avons dit, la malade était nourrice. Or, elle n'a cessé d'allaiter que pendant la journée de l'opération, et elle donnait le sein dès le soir même. Dès lors, elle a repris l'allaitement comme si de rien n'était.

Pendant l'opération, on avait déjà constaté que la tumeur était bien un kyste congénital : macroscopiquement c'était bien un kyste dermoïde, à contenu sébacé, mais sans poils, ni organes épithéliaux définis. La pièce, portée au laboratoire de la clinique chirurgicale de Necker (service de M. le professeur Le Dentu), a été examinée histologiquement par MM. Fabre-Domergue et Télocan, qui ont bien voulu nous communiquer le résultat de leur examen, dans les termes suivants :

« Le contenu du kyste est une masse jaunâtre, homogène, un peu « onctueuse.

« L'examen microscopique y montre de petits amas irréguliers de « nature graisseuse et des cellules épidermoïdes, aplaties et desqua- « mées.

« La paroi est assez mince, une fois vidée elle est revenue sur elle- « même et présente de nombreux plis. Par endroits des masses assez « volumineuses du contenu y sont restées adhérentes mais s'en déta- « chent très facilement.

« Sur des coupes de cette paroi on distingue très nettement deux « couches :

« 1° Une couche périphérique formée d'un tissu conjonctif dense « assez vasculaire.

« 2° Une zone interne constituée par des cellules épithéliales et « semblable au corps muqueux de Malpighi : comme dans ce dernier on « voit les cellules globuleuses dans les couches profondes, s'aplatir « progressivement et subir l'évolution épidermique.

« L'épaisseur de cette zone cellulaire est bien minime.
« En somme, la structure de la paroi de ce kyste est très simple : « dans les différents points examinés, nous l'avons toujours trouvée « identique : nous n'avons rien trouvé qui rappelât l'existence de pa- « pilles ou d'éléments glandulaires. »

Réflexions. — Comme on le voit, c'est bien un kyste congénital dermoïde auquel nous avions affaire. Or, si pareille tumeur est chose banale en elle-même, le cas nous a paru intéressant à signaler en raison du siège occupé par le kyste.

En effet, ainsi que M. le Dentu nous le fit remarquer au cours d'une récente clinique, les cas de kystes congénitaux du cou sont rares : encore faut-il distinguer les kystes latéraux, dont on connaît 12 cas, des kystes médians, dont on ne connaît que 6 cas, dont plusieurs avec prolongement rétrosternal. Au point de vue du contenu, les kystes latéraux contenaient quelquefois des poils, mais les kystes médians n'en ont jamais contenu jusqu'ici, et le cas que nous rapportons ici n'en contenait pas davantage.

En somme cette tumeur, en tant que kyste dermoïde de la région cervico-sternale médiane est une rareté : c'est à ce titre que nous la présentons.

Double anévrysme de la crosse de l'aorte. Ouverture de l'un dans la trachée, par MM. Faure-Miller, interne des hôpitaux, et Cottet, externe des hôpitaux.

Les pièces que nous avons l'honneur de présenter à la Société anatomique proviennent d'un homme, âgé de 45 ans, exerçant la profession de journalier, entré à l'hôpital Lariboisière dans le service du Dr Guérin-Roze, le 2 novembre 1892, et mort le 11 janvier 1893, de la rupture d'un anévrysme qui ne put être que soupçonné pendant la vie.

A son entrée dans le service, le malade avait des hémoptysies peu abondantes et se plaignait d'une oppression continue. Depuis dix mois, il éprouvait de la gêne respiratoire, toussait souvent et crachait un peu de sang de loin en loin. Il se trouvait très affaibli et avait le teint très anémié. Il ne présentait, du reste, ni lésion ni antécédents syphilitiques.

A l'auscultation, on trouva le bruit respiratoire diminué avec des signes de congestion légère, surtout au sommet gauche où il y avait de la respiration rude avec un peu de submatité.

Le cœur était un peu hypertrophié et les bruits étaient exagérés ; *mais il n'y avait ni dédoublement ni souffle tant au cœur qu'à l'aorte.*

Cependant on sentait, à la palpation, dans la fossette sus-sternale, des battements assez expansifs avec un léger frémissement. *Il n'y avait pas de retard du pouls radial.*

Diagnostic. — Début de tuberculose pulmonaire. Mais un examen bactériologique resta négatif.

Les hémoptysies se prolongèrent peu abondantes pendant une dizaine de jours, puis cessèrent.

Mais, dans la soirée du 20 décembre, de violents accès de dyspnée se déclarèrent. Il y avait du cornage et un souffle très fort aux deux sommets des poumons avec de nombreux râles de congestions. Il y avait aussi de l'aphonie et l'on constata à l'examen laryngologique une paralysie de la corde vocale gauche. Le malade se plaignait en outre de pesanteur douloureuse du bras gauche. *Il n'y avait pas de dilatation papillaire.*

L'auscultation du cœur n'apprit rien de nouveau.

Le diagnostic hésita alors entre un anévrysme de la crosse et une compression de la trachée par adénopathie tuberculeuse bronchique.

Traitement : Iodure de potassium à la dose de 2 gr. par jour.

L'état du malade ne tarda pas à s'améliorer ; l'oppression avait beaucoup diminué, lorsque, dans la nuit du 10 au 11 janvier, le malade succomba étouffé par une hémoptysie foudroyante.

AUTOPSIE. — En rabattant vers la tête le plastron costo-sternal, on trouva la face postérieure de la poignée sternale adhérant intimement à une masse qu'on reconnut aussitôt pour un *anévrysme de la crosse.* Force fut d'en sectionner la paroi antérieure pour détacher le sternum dont le tissu osseux était intact.

En ramenant en avant la trachée et l'œsophage sectionnés au-dessous du larynx, on incisa une poche vasculaire : *c'était un deuxième anévrysme de la face postérieure de l'aorte descendante,* siégeant au niveau de la 5e vertèbre dorsale et ayant creusé dans le corps de celle-ci une excavation hémisphérique du volume d'une noisette.

L'examen des organes retirés de la cage thoracique fournit les renseignements suivants :

1° *Anévrysme de la crosse* : Cet anévrysme, du volume d'environ une fois et demie le poing, occupe toute la face supérieure de la portion horizontale de la crosse. L'aorte ascendante s'ouvre largement dans cette cavité, tandis qu'un repli de la paroi masque l'orifice de l'aorte descendante.

Les parois de cette poche sont irrégulières, anfractueuses, et présentent l'aspect bien connu de tous les anévrysmes.

Le tronc brachio-céphalique, la carotide primitive et l'artère sous-clavière gauche naissent de la paroi gauche, de l'anévrysme et contractent avec cette paroi des rapports très intimes sur une hauteur de 7 à 8 centimètres.

Sur la face gauche de la tumeur, entre la carotide primitive et la sous-clavière gauche, descend le pneumogastrique duquel se détache l'anse du nerf récurrent gauche. Celui-ci ne tarde pas à s'enfoncer entre la face inférieure de l'aorte et la bronche gauche dans un tissu résistant qui le comprime. Un peu avant ce point, le nerf présente un étalement, un épaississement qui semble le produit d'un processus inflammatoire par compression.

Quant à la trachée, elle est aplatie latéralement et fortement déjetée à droite.

On voit très nettement la communication qui s'est établie entre elle et l'anévrysme, et qui a donné lieu à l'hémoptysie foudroyante. Cette communication s'est produite par suite d'adhérences entre la paroi anévrysmale et la trachée, le tissu fibreux comblant les intervalles des trois derniers cerceaux cartilagineux ayant disparu par ulcération.

Remarquons que les valvules sygmoïdes de l'aorte n'ont pas paru insuffisantes.

2° *Poumons.* — Le poumon droit était à peu près sain. Mais le poumon gauche présentait des adhérences pleurales de la base, et, dans le sommet congestionné, on trouvait quelques noyaux indurés, ce qui concordait d'ailleurs avec les résultats de l'examen clinique.

Les autres organes ne présentaient rien de particulier à noter.

Réflexions. — Nous avons cru intéressant de présenter l'observation de ce malade avec les pièces anatomiques pour les motifs suivants : Malgré la présence d'une poche anévrysmale, dont l'une volumineuse, absence presque complète de signes pathognomoniques. Et cependant ces poches sont anciennes, comme le prouve l'ostéite raréfiante de la 5e vertèbre dorsale.

Il est vraiment remarquable que, malgré ses rapports étendus et intimes avec les organes vasculaires et nerveux de la région, cet anévrysme ne se soit pas manifesté par des symptômes autres que la compression de la trachée et du nerf récurrent gauche, et encore celle-ci survenue dans les derniers jours de la maladie.

M. Thibierge s'étonne, puisqu'on a constaté pendant la vie la compression du nerf récurrent et l'existence d'une tumeur pulsatile dans le creux sus-sternal, qu'on n'ait pu faire le diagnostic.

M. Cornil fait remarquer que la vertèbre usée a une surface absolument lisse ; à ce niveau l'artère malade ne se compose que de tissu fibreux ; rien ne rappelle plus la structure artérielle.

Ostéite de l'omoplate. Résection complète de l'os.

M. Thévenard présente une omoplate réséquée par M. Duplay à la Charité. Il existe au niveau du bord spinal, à l'union de l'épine de ce bord, une perforation, laissant passer l'index, causée par une ostéite bien localisée dans cette région. Le malade présentait un abcès

en bissac situé sous la peau de la région dorsale et dans la fosse sous-scapulaire, d'où la difficulté de découvrir la lésion osseuse. Aussi fit-on trois opérations : 1° une ouverture de l'abcès avec grattage ; 2° un raclage des fongosités ; 3° découverte de la lésion osseuse et résection de l'omoplate. Le malade aujourd'hui est en bonne santé.

M. Hartmann demande pourquoi on a fait une résection totale de l'omoplate pour une lésion aussi limitée.

M. Thévenard répond que le diagnostic porté n'avait pas été très précis et que l'on n'a constaté la limitation des lésions qu'une fois l'os enlevé.

Abcès périnéphrétique. Lymphadénome primitif de la rate, par M. Tison, médecin de l'hospice St-Joseph.

Il s'agit d'une femme de 65 ans, qui présentait à la palpation de la paroi abdominale une tumeur volumineuse dont le siège ne put être précisé. A l'autopsie, on trouva le rein droit au-dessus d'une vaste poche purulente, il s'agissait d'un abcès périnéphrétique.

M. Cornil a fait l'examen histologique de cette pièce. Il a d'abord examiné le tissu de la rate, qui par places avait conservé sa coloration rouge et ailleurs montrait des points blanchâtres. Ces portions rouges existaient surtout au niveau de la surface de l'organe. Sur une coupe, intéressant la capsule et pratiquée au niveau des régions rouges, on voyait un tissu réticulé d'apparence absolument normale. Dans les points blancs qui paraissaient cancéreux, il existait aussi un tissu réticulé, mais avec de petites cellules rondes dans les intervalles du réseau, c'est-à-dire que la structure était à peu près la même, sauf l'abondance plus grande des cellules rondes : les cellules ainsi accumulées donnaient lieu à cet aspect blanchâtre particulier. Il y avait des noyaux ronds, ovoïdes ou présentant l'aspect de noyaux multiples dans une même cellule. Mais on ne voyait pas d'éléments ressemblant à des cellules épithéliales, ou des cellules épithélioïdes.

La paroi stomacale paraissait à l'œil nu infiltrée de cancer : le tissu du péritoine était épaissi, bourré de nodules blanchâtres. Dans les parties saillantes de la muqueuse stomacale, on remarquait des points grisâtres, comme s'il y avait eu là une mortification superficielle. L'examen microscopique montrait dans ces régions la même abondance de petites cellules. Il n'y avait toujours ni cellules épithéliales, ni cellules épithélioïdes. A un fort grossissement, dans certains de ces îlots, on constatait une dégénérescence graisseuse complète des cellules, indiquant leur ramollissement progressif.

Le diagnostic est difficile. S'agit-il d'un sarcome à petites cellules ou d'un lymphadénome ? La néoplasie ayant débuté par la rate, M. Cornil croit plus volontiers à un lymphadénome primitif de la rate.

Séance du 27 janvier 1893

Présidence de M. Cornil.

Tumeurs épithéliales de la peau, par le professeur Cornil.

La première tumeur a été enlevée par M. Schwartz. Il s'agissait d'une tumeur datant de la naissance, d'un nævus pigmenté, assez volumineux, assez saillant, à la surface duquel s'était développée une petite grosseur. M. Schwartz avait fait le diagnostic d'épithélioma développé sur un nævus.

Sur les coupes, on observe les détails suivants : On voit, dans les papilles arborisées, les vaisseaux et le tissu conjonctif remplis de pigment noir. Le même pigment se retrouve dans la partie superficielle de l'épiderme.

La partie centrale de la petite tumeur recouverte par l'épiderme est un épithélioma : elle se continue par un pédicule vasculaire avec

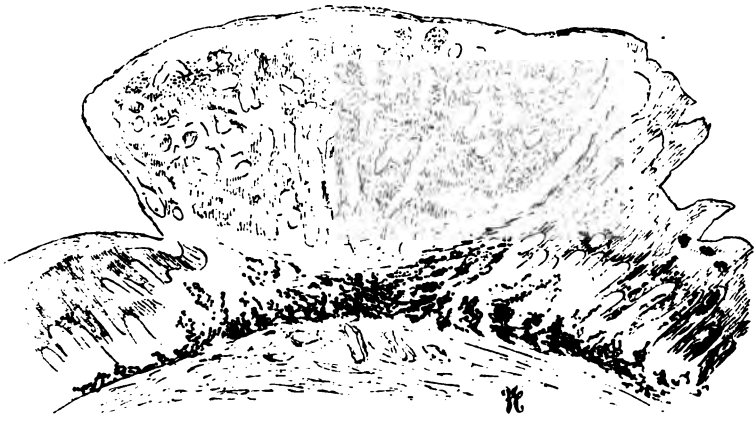

Epithélioma cutané développé sur un nævus.

les vaisseaux profonds. Le pigment noir existe au-dessous de la tumeur, mais il n'y a pas un grain de pigment dans la tumeur nouvelle. Celle-ci est formée d'alvéoles contenant des traînées d'épithélium pavimenteux ; elle est très vacularisée.

Ainsi cet épithélioma s'était développé aux dépens du corps muqueux de Malpighi et ne s'était infiltré en aucun point du pigment qui existait dans les couches superficielles où il avait pris naissance.

Il n'y avait donc pas là d'épithélioma pigmenté, comme l'avait un instant pensé M. Schwartz. Est-ce à dire cependant que, s'il y a récidive la néoplasie nouvelle ne contiendra pas de pigment? On n'en peut rien savoir. Dans les tumeurs mélaniques, en effet, les parties récentes, jeunes, peuvent ne pas contenir de pigment, et peut-être

ici l'absence de granulations pigmentaires tient-elle précisément au peu d'ancienneté de la tumeur. On est toutefois en droit d'espérer, pour le cas actuel, que la récidive n'aura pas lieu, car le nævus a été enlevé en totalité avec la petite néoplasie qu'il portait.

La seconde tumeur a été enlevée par M. Berger. Il s'agissait d'un gros champignon à pédicule épais partant de la peau. L'examen histologique a démontré que c'était un épithéliome mélanique, fait rare, car généralement les tumeurs mélaniques sont des sarcomes. La surface épidermique était amincie au niveau de la partie saillante de la néoplasie. Au-dessous, on voyait des îlots d'épithélioma tubulé séparés par des faisceaux conjonctifs. Il n'y avait pas de globes épidermiques. Dans certaines cellules épithéliales, on trouvait de temps à autre des granulations pigmentaires. Quelques-unes en étaient remplies. Il y avait aussi du pigment dans le tissu conjonctif de la tumeur jusqu'au-dessous de l'épiderme.

Forme anormale du poumon chez un homme mort de néphrite interstitielle après œdème généralisé, par DUFOURNIER, interne des hôpitaux.

Il s'agit d'un homme, âgé de 49 ans, entré dans le service de M. le Dr Constantin Paul, le 5 septembre 1892.

Il se plaint d'essoufflement, de dyspnée, ses pieds sont enflés et l'examen de son urine décèle la présence d'une grande quantité d'albumine.

Après différentes alternatives, l'œdème devient en peu de jours, à partir du 20 décembre, tellement considérable que le 22 décembre on est obligé de faire aux jambes et au scrotum des pointes de feu grâce auxquelles il s'écoule pendant trois jours un liquide abondant.

Le malade désenflé tombe dans un état semi-comateux dès les premiers jours de janvier et meurt le 24 janvier 1893.

AUTOPSIE. — On trouve du liquide en grande abondance dans l'abdomen et la poitrine. Les *reins* sont petits, granuleux, couverts de petits kystes.

Après avoir retiré les organes thoraciques non adhérents au sommet, sauf par un point figuré sur le dessin, le *cœur* volumineux est enlevé.

Les *poumons* sont œdémateux, mais ce qui frappe l'attention c'est le poumon gauche, plus petit qu'il n'est communément.

Le hile est situé plus bas que normalement ; le bord antérieur présente en haut un prolongement fibreux fixé à la paroi thoracique interne au niveau de la 2e côte gauche.

Plus bas, on observe un prolongement non adhérent, terminé en pointe, d'une longueur de 5 à 6 centim. Au dehors de cette saillie conique, une large échancrure.

La base se trouve donc moins considérable que ce sommet. L'ensemble du poumon offre une forme tout à fait anormale.

M. CORNIL explique que ces faits d'atrophie des poumons avec modifications dans la forme de l'organe résultent de pleurésies chroniques ; cette conformation étrange est due à des compressions successives par un liquide dont la quantite a varié pendant l'évolution de la maladie.

Ulcère simple de l'estomac simulant un cancer. Signes de sténose pylorique. Gastro-entérostomie. Mort, par MM. JAYLE et THIERCELIN, internes des hôpitaux.

D..., âgé de 46 ans. En 1889, le malade commença à souffrir de l'estomac ; les digestions devinrent pénibles, des vomissements survinrent et peu à peu l'état des forces déclina.

Au commencement de 1892, il entre dans le service de M. le professeur Hayem qui constate tous les signes d'une gastrite s'accompagnant de dilatation stomacale due sans doute à une sténose pylorique. En septembre il se trouve dans le service de M. Gingeot : une hématémèse accompagnée de mélæna survient à cette époque, ce qui, joint à la cachexie et à la teinte terreuse du malade, fait songer à un cancer de l'estomac.

En octobre, il revient chez M. Hayem : l'estomac est considérablement dilaté et s'étend jusqu'à mi-chemin de l'ombilic au pubis. Des vomissements abondants surviennent dès qu'on néglige de pratiquer les lavages stomacaux. Le malade étant à jeun, sans introduire de l'eau dans l'estomac, on put retirer par la sonde de 1 litre à 1 litre 1/2 de liquide qui y séjournait depuis la veille. L'analyse du suc gastrique révèle à chaque examen l'existence d'acide chlorhydrique, même en quantité exagérée.

La santé générale déclina de plus en plus, l'amaigrissement devint considérable, le malade se cachectisa et la sténose pylorique paraissant être la cause de tout le mal, la gastro-entérostomie fut décidée.

Opération, pratiquée par M. le Dr Monod, le 19 janvier 1893. L'estomac du malade avait été lavé la veille et le matin même de l'opération. Incision médiane d'environ 15 centimètres commençant à 4 centim. au-dessous de l'appendice xiphoïde. L'estomac, considérablement dilaté, se présente de lui-même. La main plongée sous le foie constate une induration mal limitée sur le pylore. La recherche de la première portion du jéjunum est assez facile : l'intestin est attiré en haut par devant le côlon et appliqué à la grande courbure ; la partie qui va être suturée est environ à 20 centim. de l'angle duodéno-jéjunal. Un premier plan de sutures séro-séreuses à points séparés sur une longueur de 8 centim. ; un deuxième de même nature. L'estomac et l'intestin sont alors ouverts au thermocautère sur une longueur de 4 à 5 centim. Des sutures muco-muqueuses réunissent la muqueuse gastrique à l'intestinale, en arrière d'abord, puis en avant. Durant le temps de l'opération, il n'y a eu ni hémorrhagie, ni issue de matières stomacales ou intestinales. Un premier plan de sutures séro-séreuses puis un deuxième complètent l'opération. Suture de la paroi abdominale.

Durée de l'opération : 2 heures et quelques minutes.

Suites opératoires. — Le 19 au soir le malade est bien. Pas de vomissement chloroformique. Langue bonne, pouls ferme. T. axillaire = 37°,6. A pris un demi-verre de champagne glacé dans son après-midi.

La nuit du 19 au 20 est bonne. Le malade a absorbé beaucoup de glace

Le 20, vers 10 heures 1/2 du matin, un vomissement abondant de liquide noirâtre, près d'un demi-litre. L'état général se modifie à partir de ce moment : le pouls monte à 100 et le malade devient inquiet. Le ventre est peu ballonné, pas très douloureux ; pas de selles. Les urines sont peu abondantes, mais il en a toujours été ainsi. Pas d'albumine.

L'après-midi le malade décline rapidement ; des accès de suffocation surviennent, le pouls devient incomptable, les extrémités se refroidissent. T. axillaire = 38°,5 le soir.

Mort à minuit sans l'apparition de nouveaux phénomènes.

AUTOPSIE. — Immédiatement après la mort, on a pu constater l'existence d'adhérences à peine formées entre le péritoine pariétal à la face antérieure de l'estomac et de l'intestin au niveau de la gastro-entérostomie. Quelques adhérences encore entre les anses intestinales voisines. Pas d'épanchement intra-péritonéal ; à peine un peu de sérosité sanguinolente.

Ouverture de l'estomac au-dessus de la suture gastro-intestinale et ablation d'une partie de la paroi : il sort à flot un liquide noirâtre.

L'autopsie complète est faite le 22 au matin.

L'estomac occupait tout l'hypochondre gauche et débordait largement la ligne médiane à droite. La ligne de suture est parfaite et on remarque qu'en avant et en arrière les surfaces péritonéale de l'intestin et de l'estomac sont unies au-devant d'elle par des adhérences, si bien qu'il faut décoller les séreuses sur l'étendue de quelques millimètres pour voir les points de suture.

Une adhérence intime existe entre l'estomac et le foie et il faut réséquer une partie de ce dernier pour procéder à l'ablation complète de la cavité stomacale.

L'estomac une fois ouvert, on constate au niveau de la petite courbure une large lésion dont voici les principaux caractères : de forme oblongue, son grand axe est perpendiculaire à celui de la petite courbure et mesure 12 cent. ; sa plus grande largeur atteint 4 centimètres. Sa surface est lisse, d'un blanc mat et tranche sur la muqueuse. Les bords en sont nets :

La muqueuse stomacale semble s'arrêter à leur niveau.

Le bord droit longe le pylore et la muqueuse forme là une saillie de 6 à 7 millim. de haut sur une longueur de 2 à 3 centimètres. Au-dessus de l'orifice pylorique la saillie disparaît. Le bord gauche est également à peine marqué à sa partie supérieure, mais à sa partie inférieure il se creuse d'une ulcération fistulaire de 3 à 4 cent. de long. La muqueuse stomacale forme là encore une saillie qui va rejoindre celle du côté droit, circonscrivant ainsi la lésion par en bas et la dominant de 6 à 7 millim.

Sur la moitié de son étendue, la lésion est adhérente au foie.

La coupe, qui est d'un blanc jaunâtre, montre que cette adhérence est intime et qu'en certains points le tissu pathologique pousse de petits prolongements dans la substance hépatique. A ce niveau l'épaisseur de la lésion est de 1 centimètre, tandis qu'au niveau du tissu cellulaire rétro-stomacal elle ne dépasse pas 1 millim. En raclant la surface de coupe, on n'obtient pas de suc ; la pointe du bistouri ne pénètre pas dans l'épaisseur du tissu qui est élastique et le doigt constate mieux encore cette sensation d'élasticité. Le tissu cellulaire rétro-stomacal est plus dense que d'ordinaire ; il est parcouru par des tractus fibreux d'aspect blanc nacré.

Le pylore n'est pas rétréci. Mais en remettant l'estomac en position, on remarque que le bort saillant de la muqueuse signalé plus haut vient en partie obturer cet orifice.

Le *foie* pèse 1250 gr. ; gras, atteint de cirrhose.

Reins : 340 gr. les deux : un peu pâles. Pas de lésions apparentes.

Cœur un peu mou et surchargé de graisse.

Poumons : un peu de pleurésie sèche. Quelques tubercules crétacés.

EXAMEN HISTOLOGIQUE. — Les coupes montrent l'absence de la muqueuse au niveau de la lésion, ce que faisait prévoir l'examen macroscopique. Elles prouvent en outre qu'il s'agit bien de tissu fibreux : on ne trouve, en effet, que des faisceaux fibreux au milieu desquels existent de nombreuses cellules de tissu conjonctif. Ce diagnostic histologique a été vérifié par MM. les professeurs Hayem et Cornil.

RÉFLEXIONS. — Durant la vie le diagnostic avait été fort difficile. L'hématémèse du mois de septembre et la cachexie progressive et continue plaidaient en faveur d'un cancer du pylore. Le seul signe, et nous tenons à le faire remarquer, qui ne cadrait point avec l'idée de néoplasme, était la présence constante d'acide chlorhydrique en quantité même exagérée.

A l'autopsie la difficulté ne fut pas tranchée de suite. La gastrite chronique s'accompagnait d'une lésion qui pouvait être un ulcère cicatrisé de dimensions anormales, mais qui ressemblait aussi à un squirrhe en plaques. L'absence de suc cancéreux, l'élasticité du tissu, la délimitation nette de la lésion étaient tout autant de signes importants en faveur de l'ulcère simple, mais l'examen microscopique seul a nettement démontré l'existence de ce dernier.

L'ulcération du bord gauche a dû être le point de départ de l'hématémèse de septembre, mais nous n'avons trouvé aucun vaisseau ulcéré à ce niveau.

La dilatation stomacale était due aux lésions de gastrite chronique ou à la sténose partielle produite par le rebord saillant de la muqueuse au niveau du pylore. Étant donné le développement de la grosse tubérosité de l'estomac, l'orifice pylorique se trouvait situé à la partie supérieure droite de la cavité stomacale, condition qui, s'ajoutant au rétrécissement, favorisait la stagnation des liquides.

L'intervention chirurgicale était donc le seul moyen d'amener la guérison. L'autopsie a démontré que la bouche stomaco-intestinale était bien située et que les sutures avaient parfaitement tenu, bien que le malade ait vomi 23 heures après l'opération. L'échec doit être attribué en partie à la longueur de l'opération, en partie à la cachexie du malade. Bien que malheureux, ce fait est en faveur de la méthode : la guérison eût, en effet, été parfaite, dès que les liquides n'auraient plus stagné dans l'estomac. Quand les procédés

opératoires se seront perfectionnés, on ira plus vite et les chances d'infection et de choc seront moins grandes. Enfin il est permis d'espérer que l'on n'opérera pas toujours de parfaits cachectiques.

Hernie inguinale gauche de la trompe. Salpingite correspondante. Kélotomie et ablation de la trompe malade et de l'ovaire. Guérison, par le Dr AIMÉ GUINARD. Pièces présentées par M. DUDEFOY, interne à l'hôpital Tenon.

La nommée F. H..., âgée de 24 ans, rentre le 24 janvier 1893 dans la salle Richard Wallace, à l'hôpital Tenon. Cette jeune femme est d'aspect robuste : elle a toujours habité la campagne dans le département du Cher, ce n'est que depuis un an qu'elle est à Paris. Nous n'insisterons que sur ses antécédents génitaux. Elle a été réglée pour la première fois à l'âge de 16 ans. La menstruation n'a jamais été bien réglée : elle s'accompagnait toujours de phénomènes nerveux, de crises nerveuses au cours desquelles, suivant son expression, « il fallait quatre hommes pour la tenir ». Elle perdait du sang à chaque époque menstruelle abondamment et pendant 8 jours. Il y a 4 ans, elle a accouché après trois jours de douleurs, l'accouchement a été très difficile, on s'est servi du forceps. Néanmoins, 8 jours après la délivrance, elle reprenait ses occupations de fille de ferme. Au bout de 3 semaines, elle commençait à souffrir du ventre, et elle s'apercevait qu'elle portait dans la région inguinale une tuméfaction venue spontanément, sans que son apparition pût être rapportée à un effort quelconque. Cette tuméfaction était douloureuse à la pression seulement, mais depuis un an, elle est devenue beaucoup plus sensible, et ce sont les douleurs incessantes dont elle est le siège ainsi que son augmentation progressive de volume qui engagent la malade à entrer à l'hôpital. Ajoutons que depuis son accouchement, cette jeune femme a constamment un écoulement séro-purulent par le vagin, et que les règles sont beaucoup moins abondantes et durent beaucoup moins qu'auparavant (3 jours au lieu de huit).

A son entrée, nous constatons une tuméfaction considérable de la région inguinale gauche, sans changement de couleur à la peau. On peut plisser la peau au-devant de la tumeur, mais il est difficile d'explorer cette tumeur à cause des violentes douleurs que la moindre pression provoque à ce niveau.

En introduisant avec précaution l'index dans le canal inguinal, on trouve une seconde tumeur qui semble tenir à la première par un tractus et dont la pression est aussi très douloureuse. Cette dernière tumeur donne exactement la sensation qu'on a chez l'homme lorsqu'on explore un testicule retenu en haut du canal inguinal. L'impulsion de la toux se fait sentir surtout sur la tumeur supérieure qui bombe alors fortement dans le canal inguinal.

Nous fondant surtout sur la douleur si vive de l'exploration, nous arrivons par exclusion au diagnostic de hernie de la trompe et de l'ovaire.

La kélotomie est pratiquée le 27 janvier 1893. Nous arrivons avec peine sur une masse très saignante allongée en boudin. Le sac péri-

tonéal est très adhérent à la tumeur. En le décollant avec l'ongle, on finit par arriver à la cavité abdominale. M. Guinard introduit alors un doigt dans le bassin et reconnaît la corne utérine gauche. En remontant du côté de l'anneau inguinal, il attire la portion saine de la trompe et passe un fil double au travers de ce pédicule qui relie la tumeur à l'utérus. Section de ce pédicule au thermocautère en dehors de la ligature. Pour libérer de même la tumeur sur son extrémité opposée, M. Guinard est conduit à attirer l'ovaire qui est à peu près doublé de volume, mais qui n'est pas adhérent au péritoine. Il fait un pédicule comme précédemment, au-dessous de l'ovaire, et la tumeur s'énuclée alors facilement. Suture et résection du sac péritonéal, suture des piliers de l'orifice inguinal et des parois du canal. Sutures de la peau. Pansement ordinaire.

Examen des pièces. — L'ovaire est doublé de volume d'un gros pois. La trompe est du volume d'un gros boudin. C'est de la salpingite parenchymateuse ; on trouve à la coupe 3 abcès séparés l'un de l'autre. La ligature porte sur une portion saine de la trompe qui est oblitérée au point où elle pénétrait dans le trajet inguinal. Huit jours après, la malade est en bonne voie de guérison.

Réflexions. — On peut rapprocher cette observation exceptionnelle de celle qui a été présentée par le docteur Turgis à la Société de chirurgie, dans la séance du 1er février 1893. La région inguinale chez la malade de M. Turgis s'était violemment enflammée. M. Turgis croyant à un abcès avait donné un coup de bistouri et pendant un an, la malade eut tous les mois ses règles par l'orifice inguinal. Il est probable qu'il s'agissait comme dans le cas précédent d'une salpingite suppurée, avec cette différence que la collection salpingienne s'était ouverte dans le canal inguinal.

L'infection de la *trompe remonte* assurément à l'époque de l'accouchement, mais il est impossible de dire si la hernie de la trompe existait avant l'infection, et si c'est précisément la situation vicieuse de la trompe qui a favorisé cette infection, ou si, au contraire, la trompe était dejà malade quand elle s'est herniée.

M. Broca. — Si l'on veut parler de la fréquence de la hernie des annexes, il faut distinguer les hernies tubo-ovariennes et celles de la trompe seule. Les premières sont loin d'être exceptionnelles, et Lucas-Championnière y insiste.

Récemment j'en ai observé un exemple chez une fille de 4 ans qu'en décembre dernier j'ai soumise à la cure radicale, à l'hôpital Trousseau. Cette enfant, dont les antécédents héréditaires sont nuls, portait à droite une hernie inguinale

depuis l'âge de 8 mois ; jusqu'à l'âge de 3 ans elle porta un bandage élastique et l'on crut avoir obtenu ainsi la guérison ; elle ne souffrait en effet aucunement et on ne voyait aucune tumeur à la région inguinale. Un mois avant son entrée à l'hôpital, à la suite d'une quinte de toux, la hernie de droite reparut, et en même temps l'enfant se plaignit pour la première fois de souffrir également du côté gauche. A l'entrée, je constatai une hernie inguinale évidente à droite, où elle avait pendant la toux le volume d'une noix, beaucoup plus petite à droite.

Le 8 décembre, je fis la cure radicale de la hernie droite. Je trouvai hors de l'anneau externe un sac que je disséquai jusqu'à l'anneau interne, après avoir fendu la paroi antérieure du canal inguinal. Ce canal fut reconstitué par trois points de suture perdue en capiton, à la soie. Je suturai sans drainage et fis un pansement au collodion. La réaction fut absolument nulle et la température rectale ne dépassa pas 37°,4.

Le 8 janvier, la plaie étant absolument cicatrisée, j'opérai du côté opposé, c'est-à-dire à droite, et je trouvai, hors de l'anneau externe, un sac qui, comme celui de droite, était vide. Mais en remontant dans le canal inguinal je trouvai dans la partie postérieure du sac, près de l'anneau interne, la trompe et au-dessous d'elle l'ovaire. Ces organes étant sains, je ne songeai pas à les réséquer, mais je continuai le décollement du sac jusque dans le ventre, je liai ce sac au-dessous des viscères herniés que je réduisis, et je terminai par une suture perdue exacte du canal inguinal. Réunion sans drainage, pansement au collodion, et la température, cette fois encore, ne dépassa pas 37°,4.

Les hernies inguinales tubaires ou tubo-ovariennes sont presque toujours congénitales, et cela explique leur plus grande fréquence à droite, le canal de Nuck, — comme le canal péritonéo-vaginal chez l'homme, — ayant tendance à rester béant plus souvent à droite qu'à gauche.

Le mode de formation des hernies tubaires qui se font dans l'anneau crural est moins aisé à comprendre et dans son récent travail, Lejars reste dans le doute sur leur mécanisme. J'en ai observé un cas il y a déjà deux ans, et je le mentionne d'autant plus qu'il s'agit d'une hernie crurale de la trompe seule, à gauche; or, dans les 9 cas de hernies

tubaires que vient de rassembler Lejars, le côté droit est noté 5 fois, et dans les 4 autres cas on garde le silence sur le côté malade. Il ne faudrait pas trop se hâter de poser en règle la plus grande fréquence de ces hernies à droite, car, pour l'anneau crural, on ne voit pas trop la cause de cette prédominance ; ce n'est pas un motif pour qu'elle n'existe pas, mais elle n'est pas encore, vu le petit nombre de faits, hors de contestation.

Mon observation est celle d'une femme de 40 ans environ, auprès de laquelle j'ai été appelé d'urgence à l'hospice d'Ivry, le 14 janvier 1891, à 1 heure du matin. Cette femme avait déjà eu, un mois auparavant, des accidents analogues, pour lesquels elle avait refusé de se laisser opérer par notre collègue et ami Ch. Nélaton, alors titulaire du service ; ces accidents avaient cédé au taxis. Quand j'arrivai, je trouvai une hernie crurale gauche de volume moyen, ne présentant à l'examen rien de particulier. Elle était étranglée depuis 36 heures et aucune tentative de taxis n'avait eu lieu. Je n'en fis pas davantage et la malade étant chloroformée, je procédai immédiatement à la kélotomie. Après incision d'un sac peu lipomateux, je vis s'écouler du liquide en notable quantité et j'arrivai sur une anse étranglée d'intestin grêle. Cet intestin était en bon état, seulement congestionné et il était flanqué à son côté interne de la trompe, aisément reconnaissable à son pavillon, dirigé en bas. Après débridement en bas et en dedans, j'attirai l'intestin que je réduisis après vérification soigneuse de son intégrité ; puis j'examinai la trompe, qui était rose et n'adhérait pas au sac et je la réduisis. Je n'eus pas à m'en repentir et la malade, qui bénéficia d'une réunion immédiate apyrétique, put se lever le 31 janvier et quitter l'hôpital quelques jours après entièrement guérie. J'ajoute que j'avais fait la cure radicale par dissection du sac.

Ce fait me conduirait à être moins radical que M. Lejars, qui conseille, ou à peu près, de faire de parti pris, dans ces cas, l'extirpation de la trompe herniée.

Suppuration de l'utérus, par AUCLAIR, interne des hôpitaux.

H..., Marie, 52 ans, entre le 14 janvier 1893, à l'Hôtel-Dieu, service de M. Thibierge.

Antécédents personnels. — Bien portante jusqu'à il y a 8 mois.

Un soir, la malade prend froid, se couche et le lendemain ne peut se lever. Les deux membres inférieurs étaient paralysés. Depuis, accentuation de la paralysie.

État actuel. — Décubitus dorsal; la malade est un peu inclinée à gauche cependant. Les deux membres inférieurs sont presque complètement paralysés.

La malade peut faire quelques mouvements des orteils et du pied, mais ne peut remuer les jambes.

Paraplégie flasque. Douleurs très violentes et par crises, dans les fesses, les cuisses et les talons.

Ces douleurs paraissent être plus vives alternativement dans un membre ou dans l'autre. La sensibilité au tact, à la douleur provoquée et à la température paraît peu touchée; renseignements fort vagues du reste, vu l'état de cachexie de la malade.

Les réflexes rotuliens sont abolis, la malade a depuis un mois de l'incontinence d'urine et des matières fécales.

Infiltration énorme des deux membres inférieurs et de la partie inférieure du tronc, la pression détermine facilement le godet, les téguments sont pâles.

L'œdème est plus accentué sur le côté où se couche habituellement la malade. Eschare peu étendue au sacrum. Aucune déformation du rachis. Amaigrissement considérable. Dégout pour tous les aliments surtout pour la viande. Nausées fréquentes mais sans vomissements.

Teint pâle, cachectique.

Pommettes légèrement colorées. On ne trouve nulle part des nodosités ou des tumeurs; ni dans les organes profonds, ni dans les seins, ni dans les téguments.

L'œdème énorme de la région abdominale inférieure en gêne la palpation.

Les touchers vaginal et rectal ne sont pas faits.

La malade affirme du reste n'avoir jamais rien présenté d'anormal de ce côté.

Diagnostic : *Cancer intra-rachidien* siégeant au niveau de la région lombaire; peut-être *névrite périphérique*.

Autopsie. — Rien dans les *poumons* ni au *cœur*.

La *colonne vertébrale*, les *méninges*, la *moelle* sont saines. Le *foie* est muscade. L'*estomac* est normal.

A l'ouverture de l'abdomen, masse volumineuse remplissant tout le bassin et comprimant le *plexus sacré* et les vaisseaux *hypogastriques*. La tumeur paraît être médiocre et avoir eu pour point de départ le *corps* de *l'utérus*.

Ovaires, trompes et utérus sont confondus, et il est difficile de dire ce qui dans la tumeur appartient à l'un ou à l'autre.

Détachée de ses adhérences au bassin, à la vessie et au rectum, la tumeur a le volume d'une tête de fœtus à terme. Elle est molle, pâteuse par places; ailleurs plus consistante et recouverte d'une paroi chondroïde. La section montre des masses ramollies, puriformes avec suc abondant, miscible à l'eau.

L'examen macroscopique est impuissant à démontrer exactement la nature de la tumeur et son origine exacte : *ovaires* ou *utérus*.

M. LEGRY a fait l'examen histologique de la pièce. La coque qui entoure de toutes parts la tumeur est constituée par du tissu utérin. A mesure qu'on se rapproche du centre on voit les fibres musculaires dissociées par les globules de pus. Il s'agit donc de l'envahissement de la paroi utérine par une suppuration dont le point de départ reste inconnu.

Cancer du poumon gauche ; généralisation. Pleurésie purulente à pneumocoques, par GASTON WALCH, interne des hôpitaux.

J'ai l'honneur de présenter à la Société l'observation d'un homme ayant succombé à un cancer du poumon gauche.

Une pleurésie purulente survint pendant l'évolution de la maladie. Cette complication fut regardée comme étant l'affection primitive et masqua complètement le cancer.

Le nommé H. L..., couvreur, âgé de 30 ans, se présente à l'hôpital Laënnec le 16 novembre ; il est admis d'urgence dans le service du Dr Ferrand. Le malade respire très difficilement, et se plaint d'une douleur pongitive très violente au niveau du mamelon gauche.

17 novembre. Les phénomènes asphyxiques se sont atténués, la douleur est également très affaiblie. Interrogé, le malade dit n'avoir fait antérieurement aucune maladie.

Au mois de mai 1891 il a été soigné chez lui pour une pleurésie. Il ne fut pas pratiqué de thoracentèse.

La convalescence de cette première atteinte fut très longue et depuis le malade à aucun moment ne recouvra une santé parfaite. Depuis il a eu fréquemment des accès de quinte de toux ; il a un peu maigri, mais jusqu'à ces jours derniers l'appétit était conservé.

A l'examen du thorax on note les signes suivants :

A la percussion le poumon gauche est mat, en arrière vers sa portion moyenne, sur une étendue de 8 à 10 centim.

A l'aucultation, absence de murmure vésiculaire à ce niveau, souffle rude et prolongé à l'expiration. Diminution des vibrations thoraciques. Au-dessus et au-dessous de cette région le murmure respiratoire est un peu affaibli par rapport au côté sain.

Rien de particulier dans les autres organes.

La température est de 40° ; le pouls est petit, fréquent. La respiration pénible, précipitée.

Le 19. La température est de 37°. L'état général présente une amélioration sensible ; l'appétit revient.

Les signes stéthoscopiques sont les mêmes.

Les deux jours suivants, oscillations de la température entre 37 et 38°.

Le 21. La température monte brusquement à 40°. Pendant les jours qui suivent la température présente une évolution irrégulière difficile à expliquer. Elle descend à 37° en deux ou trois jours et remonte à 40° en deux ou trois jours également.

On constate alors des sueurs visqueuses profuses, le malade a un teint terreux. Le souffle augmente d'intensité. Le Dr Ferrand pratique la thoracentèse qui donne issue à un demi-verre de pus verdâtre.

Les jours suivants la fièvre n'ayant pas cédé, on se décide à pratiquer l'empyème.

J'incise la paroi thoracique dans le 7e espace intercostal en dedans de la pointe de l'omoplate.

Il ne s'écoule qu'une quantité minime de pus. Drainage.

L'examen microscopique du pus me révèle la présence de pneumocoques en grand nombre. Des cultures sur gélose donnent du pneumocoque pur.

Mon collègue Veillon inocule plusieurs cobayes qui succombent au bout de 24 heures à l'infection pneumococcique.

Après l'empyème la fièvre ne cède pas ; l'état général devient alarmant.

Le 22. Brusquement le malade tombe dans la prostration la plus complète. La respiration devient très pénible. Mort le 26 novembre.

AUTOPSIE. — A l'ouverture du thorax on trouve le *péricarde* distendu par un litre environ d'un liquide clair, citrin.

Le *poumon gauche* apparaît sous forme d'une masse dure, accolée aux côtes avec lesquelles il a contracté des adhérences impossibles à rompre. On ne peut enlever le poumon sans le dilacérer. A la coupe, le poumon présente l'aspect lardacé ; par le raclage on obtient un liquide laiteux.

Le médiastin postérieur est peu envahi. Les ganglions bronchiques sont dégénérés mais ne compriment pas les organes environnants.

Péricarde. — Noyaux cancéreux, quelques-uns du volume d'un pois.

Poumon droit. — Noyau au sommet, du volume d'une noix.

Foie. — Farci de petits noyaux cancéreux.

Reins. — Volumineux, congestionnés. Pas de dégénérescence cancéreuse.

EXAMEN HISTOLOGIQUE. — Pratiqué par mon collègue Thérèse, qui reconnaît qu'il s'agit d'un sarcome médullaire.

FÉVRIER

—

Séance du 3 *février* 1893

Hématocèle pelvienne ouverte dans l'intestin grêle et dans le rectum, par MM. LEGUEU et REBLAUB.

Voici les organes pelviens d'une malade, morte dans le service de M. Guyon, à Necker : vous y trouvez une large poche, en communication avec l'intestin grêle et le rectum. D'après les signes cliniques, nous nous attendions à trouver un cancer du rectum : l'erreur de diagnostic a donc été absolument complète, et les conditions qui, dans ce cas, ont facilité l'erreur ou l'ont rendue inévitable, nous ont paru suffisamment intéressantes pour être relatées.

La malade était âgée de 49 ans : elle entrait à l'hôpital il y a trois semaines pour des troubles instestinaux assez mal caractérisés ; elle était à ce moment déjà dans un état prononcé d'affaiblissement.

Les premiers symptômes qui avaient attiré son attention remontaient à près de quatre ans : à cette époque, elle avait commencé à avoir des envies fréquentes d'aller à la selle ; malgré ces besoins impérieux, elle était très constipée et obligée à de violents efforts, qui n'amenaient qu'une très petite quantité de matières ovillées. Au bout de quelques jours cependant de peine et d'effort, elle finissait par avoir une selle abondante sans diarrhée. Puis la constipation se reproduisait ; et c'était encore une fois une période de troubles, d'efforts et de douleurs.

Il y a dix mois, elle remarqua un jour dans ses selles une certaine quantité de glaires, de mucosités filantes, visqueuses et fétides. Elle était prise en même temps de douleurs dans le ventre ; les besoins d'aller à la selle se manifestaient presque toutes les cinq minutes, et étaient suivis de l'expulsion de ces mucosités, souvent sanguinolentes. Les matières fécales malgré cela n'étaient rendues qu'à l'aide de purgatifs.

Après une crise de six semaines, pendant lesquelles tous ces troubles se manifestèrent au maximum, elle essaya de reprendre son travail, mais ce fut en vain. Les coliques intestinales, une fièvre intermittente, la perte des forces, et un amaigrissement déjà accentué la

condamnaient à l'inaction et la forçaient de reprendre le lit. Depuis ce moment, elle ne s'est pas relevée, et après des alternatives diverses, pendant lesquelles elle fut soignée pour une salpingite, elle entrait à l'hôpital.

C'est dans ces conditions qu'elle se présenta à notre examen, pâle, jaune, amaigrie, affaiblie. Les alternatives antérieures de constipation et de débâcles ont fait place depuis huit jours à une diarrhée presque continuelle; il y a même incontinence des matières, et les selles liquides, noires, peu ou pas sanguinolentes ont une odeur très fétide. Du côté de la vessie, il n'y a que peu de troubles fonctionnels; il y a eu autrefois un peu d'incontinence d'urine dans la station verticale, mais ce fut de courte durée, et aujourd'hui, il y a seulement un peu de faiblesse vésicale; pour la miction, l'effort est nécessaire, mais il n'y a ni douleurs, ni fréquence, et les urines sont claires.

L'appétit est perdu : l'estomac est devenu intolérant, et presque tous les matins surviennent des vomissements bilieux, qui fatiguent beaucoup la malade. Il y a en même temps de la fièvre, rémittente et continue.

L'examen nous a donné les renseignements que voici : au palper abdominal on trouve, remontant à 4 travers de doigt au-dessus de la symphyse, une masse arrondie, lisse, régulière maisfixe : c'est l'utérus augmenté de volume, élevé et immobilisé : il est facile de s'en assurer par le toucher vaginal.

Le rectum est sain dans les dix derniers centimètres de son étendue, il y a rien ni dans la paroi, ni à sa surface qui ne soit absolument normal. Mais en remontant plus haut le doigt, on arrive à sentir une masse molle, friable, occupant la cavité de l'intestin, et l'obturant en partie ; en promenant le doigt sur tout le pourtour de l'intestin, on sentait, quoique plus vaguement, des épaississements et des irrégularités sur la paroi intestinale. Mais il fallait observer dans une région haut située, et les sensations devenaient à ce niveau plus vagues, et moins précises. Néanmoins il semblait évident, qu'il y avait une tumeur maligne du rectum, siégeant à 10 ou 12 centimètres au-dessus de l'anus, et n'oblitérant que partiellement le calibre intestinal.

La tumeur ne semblait pas mobile : l'utérus était enclavé par la tumeur ou par les adhérences qui l'enveloppaient, car il était absolument immobile, et il était impossible de les faire mouvoir l'un contre l'autre. De plus, la palpation abdominale révélait en arrière de l'utérus une rénitence diffuse, une sorte de plastron qui nous donnait l'impression d'adhérences solidarisant les organes pelviens pour en faire une seule masse.

Le diagnostic porté fut celui de cancer du rectum avec adhérences étendues : toute opération était contre-indiquée par l'étendue des lésions et par l'état général.

La malade mourut au bout de quelque temps, sans avoir présenté aucun autre phénomène digne d'attirer l'attention.

AUTOPSIE. — Les organes pelviens ayant été enlevés dans leur ensemble, et sans modifier leurs connexions, nous voyons en arrière de l'utérus et à droite une vaste cavité limitée par les organes voisins refoulés et en communication avec l'intestin grêle et le gros intestin. Cette cavité est bien pelvienne par son siège : elle est située immédiatement en arrière de l'utérus, qu'elle déborde légèremeni à droite.

L'utérus forme ainsi sa paroi antérieure. A droite elle a pour paroi le tissu cellulaire ou le péritoine du petit bassin ; à gauche, la paroi du rectum lui est accolée. En haut, elle est fermée par des adhérences intestinales. Deux perforations la mettent en communication avec l'intestin : en haut, sur la paroi supérieure une anse d'intestin est largement perforée en plusieurs endroits, de sorte que la totalité des matières intestinales devait passer par cet orifice. En bas, une autre perforation met en communication le foyer et le rectum. Sur une bonne partie de sa circonférence, la paroi rectale est détruite. Le niveau de la perforation siège environ à 8 ou 10 centim. au-dessus de l'anus ; c'est la limite à peu près de ce que le doigt peut atteindre et c'est à travers cet orifice que le doigt pénétrait comme dans une partie altérée du rectum. L'extrémite supérieure de cette portion de l'intestin est cependant absolument intacte.

La cavité renfermait des matières diluées, noirâtres, d'odeur très fétide ; il existe en plusieurs points des végétations d'apparence polypeuse : l'une d'elles a un volume plus considérable que les autres, c'est une masse pédiculée, frangée et villeuse à sa surface, ramollie et suppurée à son centre.

Nous n'avons noté rien de particulier sur les autres viscères : les annexes du côté gauche sont indemnes. Du côté droit, l'ovaire et la trompe sont fusionnés par des adhérences : il y a entre l'ovaire et la trompe un kyste séreux, les deux organes sont au contact de la poche, mais sans relation avec la cavité.

Réflexions. — Telle est l'histoire de la malade, tel est le détail de l'autopsie : il nous semble qu'au point de vue clinique et anatomique nous pouvons en tirer quelques déductions pratiques.

Et d'abord le diagnostic ne se présentait pas ici dans des conditions faciles, et l'erreur a été complète. Les troubles seulement intestinaux dont la malade se plaignait attiraient notre attention du côté du rectum, et, comme nous l'avons dit, les doigts s'enfonçaient naturellement et sans transition dans la poche, où se sentaient les fongosités que nous prenions pour un cancer. Dans le passé de cette malade d'ailleurs, il n'y avait que bien peu de chose, et à part cette expulsion rapide de mucosités glaireuses, qui s'était manifestée il y a quelque dix mois, rien ne pouvait faire supposer l'existence ancienne d'une cavité juxta-intestinale et secondairement ouverte dans l'intestin. L'erreur était presque inévitable ; c'est d'ailleurs la seconde fois que nous voyons ainsi l'ouverture dans une cavité naturelle d'une collection voisine simuler le cancer de cette cavité. L'un de nous a eu déjà l'occasion de parler ici même d'une malade morte avec les symptômes et le diagnostic de tumeur de la

vessie, et qui n'avait qu'une appendicitè ancienne préutérine ouverte dans la vessie. Ces deux faits sont de tous points analogues et méritent d'être rapprochés.

Quant à la nature de cette collection, elle était discutable avant l'examen histologique. On pouvait penser à de la tuberculose, à de la péritonite chronique ; mais l'hypothèse la plus vraisemblable était celle d'une hématocèle rétro-utérine. L'examen histologique a révélé en effet la présence d'éléments sanguins en grande quantité et de fibrine sur la paroi, et le diagnostic anatomique ne peut présenter de doute.

Ulcérations intestinales d'origine dysentérique, par M. M. Marie.

Les pièces que nous avons l'honneur de présenter à la Société anatomique proviennent d'un homme, âgé de 64 ans, entré dans le service, de M. Cornil quelques jours avant le 1er février, dans un état complet d'épuisement. Il présentait une diarrhée très intense et assez fétide. On pensa alors à un cancer du rectum, mais le toucher rectal ne fut pas pratiqué, à cause de l'état du malade. Il fut aussi impossible d'obtenir aucun renseignement sur ses antécédents pathologiques, ni la date et le mode de début de sa maladie actuelle.

Il mourut quelques jours plus tard, et à l'autopsie, au lieu d'un cancer du rectum, on trouva des ulcérations intestinales, que, par leur siège et leur configuration, on doit rapporter à la dysenterie. L'état des autres organes présentait peu d'intérêt. Seule la prostate était très grosse.

L'hypertrophie portait sur tous les lobes indistinctement. Par le raclage de la coupe de la prostate on retirait une très petite quantité d'un suc blanchâtre qui pouvait faire croire à un néoplasme de cet organe. L'examen microscopique ne confirma pas cette vue. On trouva simplement une hypertrophie de tous les tissus, surtout des glandes qui étaient très multipliées et de grandeur différente.

Les ulcérations, que nous avons trouvées et que nous présentons, siègent exclusivement sur le rectum, l'S iliaque, le côlon descendant et s'arrêtent à l'angle formé par le côlon transverse avec le côlon descendant. On n'en trouve pas dans l'intestin grêle, ni dans le cæcum, ni dans le côlon ascendant et transverse. La muqueuse de ces différentes portions du tube digestif est du reste tout à fait normale. Ces ulcérations commencent à environ 3 ou 4 centim. de l'anus, elles sont très rapprochées les unes des autres, et présentent leur maximum de confluence au niveau de l'S iliaque. A ce niveau, elles sont à peine séparées par un espace de 1 à 2 centim.

Leur forme est très variable; elles sont presque toutes transversales. Quelques-unes très petites sont longitudinales, elles relient alors 2 ulcérations transversales superposées. Le point de jonction de ces deux ulcérations est plus ou moins déchiqueté et donne alors un aspect étoilé.

Leur longueur est très variable ; il en est qui ne mesurent que 1 à 2 cent., d'autres occupent une grande partie de la circonférence de l'intestin. Elles sont en général très peu larges, et se montrent sous forme de fentes. Mais dans certains points, surtout au niveau des étoiles, que nous avons signalées, il y a quelques instants, ce sont de véritables pertes de substance de 1 cent. et plus de largeur.

Au niveau de ces dépressions on voit la muqueuse saine se limiter assez brusquement par un bord net. L'ulcération lui succède de 1 à 2 millimètres environ de profondeur.

La coloration blanchâtre de l'intestin disparaît complètement et au niveau de la perte de substance, elle est remplacée par une pigmentation noirâtre très accentuée. La surface interne de l'intestin est comme zébrée de lignes transversales noires. En quelques endroits, la pigmentation noire est moins accentuée et mélangée d'un peu de rouge. Ces points correspondent à des ulcérations moins anciennes.

Dans l'intervalle des ulcérations, la muqueuse intestinale est blanchâtre et d'apparence normale. Mais en palpant entre deux doigts toute la paroi on sent qu'elle est plus épaisse qu'à l'ordinaire, elle est un peu tuméfiée, œdématiée. Du reste les saillies et les dépressions qui hérissent normalement la face interne de l'intestin, ont complètement disparu et, n'étaient les ulcérations, la muqueuse serait complètement lisse.

A quelle origine rapporter ces ulcérations ? On ne peut songer ici à des ulcérations typhiques ; car on ne les rencontre pas au point d'élection de ces dernières : à la fin de l'iléon et au niveau du cæcum. De plus elles n'en ont pas l'aspect, car, comme nous le verrons à l'examen microscopique, elles n'ont pas pour origine les follicules clos.

On ne peut songer non plus à des ulcérations d'origine tuberculeuse. Le point d'élection de ces dernières est aussi au niveau de l'iléon et du cæcum, et ce qui est leur caractéristique c'est la granulation tuberculeuse. Ce sont là autant de points qui manquent dans notre cas.

Au contraire le siège, la confluence de ces ulcérations au niveau du rectum et du côlon descendant plaident en faveur de l'origine dysentérique, et malgré l'absence de renseignements fournis par le malade, on peut affirmer cette origine.

Nous avons fait quelques examens microscopiques de la muqueuse. Nous l'avons coupée longitudinalement, de façon à avoir sur la préparation des points ulcérés et, dans leur intervalle, des ponts de muqueuse saine.

Au niveau de la muqueuse saine, on voit les glandes de Lieberkühn, qui paraissent normales. Elles sont peut-être un peu augmentées de nombre. Leur cul-de-sac est entouré par du tissu conjonctif très enflammé présentant dans son intérieur un très grand nombre de petites cellules rondes migratrices.

Sur les bords de l'ulcération, on voit rapidement les glandes diminuer de hauteur. On en trouve une ou deux qui ne présentent plus que leur moitié inférieure. Plus loin on voit subsister simplement quelques culs-de-sac, toujours noyés au milieu d'un nombre considérable de petites cellules migratrices.

Tout au centre de l'ulcération, il n'y a plus aucun vestige de glan-

des ; les culs-de-sac ont complètement disparu. Immédiatement au-dessus de la muscularis mucosæ on voit une couche de tissu conjonctif renfermant un grand nombre de cellules pigmentées.

Entre les glandes conservées de la muqueuse, le tissu conjonctif qui les sépare est infiltré de petites cellules rondes et très épaissi. Le tissu conjonctif de la muqueuse qui constitue la base des ulcérations est également infiltré de cellules migratrices.

La musculaire muqueuse est un peu augmentée de volume, mais elle est surtout dissociée et infiltrée par des cellules rondes. Elle présente son maximum d'altérations au niveau des ulcérations.

Le tissu cellulaire lâche sous-muqueux est très hypertrophié, riche en cellules et parcouru par de nombreux vaisseaux sanguins dilatés et remplis de globules.

La couche musculaire et le tissu sous-péritonéal sont à peu près normaux, cependant dans ce dernier on trouve un peu plus de graisse que normalement.

Ces altérations sont aussi intéressantes, car nous ne retrouvons pas dans notre cas d'ulcérations ayant pour origine et pour siège les follicules clos.

Au lieu de former une petite excavation arrondie sous-muqueuse, communiquant avec la cavité intestinale, seulement par un petit orifice qui laisse sourdre un peu de pus comme cela se voit dans les ulcérations folliculaires, les ulcérations que nous venons de décrire ne dépassent pas en profondeur la muscularis mucosæ et ne forment jamais d'excavation purulente. La portion glandulaire de la muqueuse seule est atteinte.

Sarcome de la jambe, par M. Chapt, interne des hôpitaux.

M. Chapt présente la jambe d'un homme de 43 ans qu'on a amputé la veille pour une volumineuse tumeur. Celle-ci était apparue à la surface des téguments, il y a environ quatre mois ; un médecin, la prenant pour un abcès, fit une longue incision, mais il ne sortit qu'un liquide sanguinolent. Cette opération activa l'évolution de la tumeur qui en quatre mois envahit toute la région postérieure. Les lèvres de l'incision présentaient des bourgeons charnus mous saignant au moindre contact.

La pièce disséquée, montra que la tumeur n'avait envahi que les parties molles, muscles et tissu cellulaire; la tête du péroné, l'extrémité supérieure du tibia ne présentent aucun point douteux. Cette tumeur molle est parsemée de nombreux îlots hémorrhagiques.

Cancer de l'intestin, par M. Vauverts.

M. Vauverts présente l'intestin d'un homme de 54 ans,

mort dans le service de M. Roger. Ce malade ne présentait comme symptômes qu'une diarrhée fétide liée à un état cachectique très avancé. Il n'existait aucun phénomène douloureux. Cependant l'autopsie démontra qu'il existait un cancer du cæcum et de la fin de l'intestin grêle, et qu'une ulcération intestinale présentait à son centre une perforation bien visible qui avait déterminé une péritonite mortelle.

Épingle à cheveux extraite de la vessie par les voies naturelles, par M. Aimé Guinard, chirurgien des hôpitaux.

J'ai été appelé le 1er février à Montlhéry, auprès d'une jeune fille de 13 ans qui s'était introduit une épingle à cheveux dans la vessie. Cette enfant, extrêmement développée pour son âge, avait les organes génitaux externes déformés par l'onanisme. Le canal de l'urèthre admettait facilement l'introduction du petit doigt. Je fis chloroformer la malade, je tentai l'extraction de l'aiguille avec toutes sortes de pinces. N'ayant à ma disposition qu'un arsenal défectueux, je demandai un vulgaire tire-bouton, et je pus, avec le crochet de ce tire-bouton introduit dans la vessie, saisir l'épingle par son anse et l'extraire avec la plus grande facilité. Je signale ce fait surtout pour appeler l'attention sur le mode d'extraction avec un instrument qui se trouve partout. Cela peut rendre service, comme dans ce cas particulier, quand on n'a pas sous la main les crochets spéciaux qu'on trouve chez les fabricants d'instruments de chirurgie.

Séance du 10 *février* 1893 (1).

Présidence de M. Cornil

Rupture fissurale spontanée de l'aorte ascendante. Hémorrhagie dans le péricarde, par de Massary, interne des hôpitaux.

Le nommé P..., 64 ans, journalier, se présentait le jeudi 2 février 1893 à l'hôpital Broussais, pour être admis dans le service de M. Chauffard.

(1) Rectification. — Une erreur de mise en page, a fait supprimer quelques lignes de la deuxième présentation de M. Tison, relative au lymphadénome primitif de la rate (page 78). Avant l'examen histologique de M. Cornil, il faut intercaler les lignes suivantes :

M. Tison relate l'observation d'un malade qui présentait une tumeur paraissant siéger au niveau de la petite courbure de l'estomac. A l'autopsie on trouva une énorme masse comprenant la rate hypertrophiée et l'estomac dont les parois lui étaient adhérentes.

Il était en train de demander à un garçon les formalités nécessaires pour être admis comme chronique, quand, brusquement, sans effort, sans émotion morale, il tombe et meurt.

Autopsie. — Les *poumons* sont enlevés séparément.

Il existe du côté gauche des adhérences pleurales assez résistantes. Le poumon droit pèse 830 gr. Le poumon gauche pèse 800 gr. Ils sont tous les deux emphysémateux.

Le *péricarde* n'est pas distendu, mais il est étalé en surface. Sa coloration est bleuâtre. A l'ouverture du péricarde des caillots sanguins apparaissent ; ils sont surtout dans les points les plus déclives, derrière le cœur ; ils sont recueillis en totalité, leur poids = 370 gr. Le feuillet pariétal du péricarde est absolument sain.

Le *cœur*, la crosse de l'aorte, l'artère pulmonaire jusqu'à sa bifurcation sont alors enlevés. La gaine commune à l'artère pulmonaire, à l'aorte, que fournit le péricarde viscéral avant sa réflexion, est soulevée par des caillots sanguins qui apparaissent par transparence. En arrière et à gauche de l'aorte existe une déchirure du péricarde viscéral qui fait communiquer la cavité péricardique avec la cavité que les caillots ont creusée dans le tissu cellulaire extra-péricardique. A l'ouverture du cœur on constate qu'il est vide de sang.

L'aorte présente des plaques jaunes d'athérome et au milieu de ces plaques existe une fissure en forme de γ, d'une longueur de 1 cent. à peu près. Cette fissure siège à un 1/2 cent. au-dessus du bord libre d'une valvule sigmoïde relevée. Cette fissure intéresse toutes les parois de l'aorte. Les plaques d'athérome sont nombreuses ; elles siègent sur l'aorte, au-dessus des valvules sigmoïdes ; une traînée de plaques se prolonge jusqu'aux embouchures des gros vaisseaux de la convexité.

Il existe d'autres dépôts athéromateux sur les valvules aortiques, sur les valves de la mitrale.

Les parois du ventricule gauche sont hypertrophiées. Le cœur droit est normal, de même que l'artère pulmonaire.

Les autres organes sont normaux. Le *foie* est congestionné, pèse 1,700 gr. Les *reins* ont une substance corticale d'épaisseur peu diminuée. Le poids de chaque rein = 180 gr.

Le *cerveau* est normal.

En résumé, il y a eu :

1° Rupture fissurale de l'aorte au niveau de plaques jaunes d'athérome.

2° Épanchement de sang dans le tissu cellulaire qu'entoure l'aorte et l'artère pulmonaire;

3° Perforation du péricarde viscéral et irruption du sang dans la cavité péricardique.

Tumeur réunissant la symphyse du menton à la voûte palatine, par A. Broca.

La pièce qui fait l'objet de cette présentation m'a été remise ar le Dr Guéniot. Il s'agit d'une anomalie constatée dans cavité buccale d'un nouveau-né. On voit une tumeur réu-

nissant les deux maxillaires et partant de la partie postérieure de la symphyse du menton pour aboutir à la voûte palatine. Il en est résulté une bifidité de la langue. Cette tumeur est velue extérieurement; elle sera disséquée et étudiée avec soin.

Note sur la présence de micro-organismes dans les hémorrhoïdes thrombosées, par M. Quénu.

Au cours d'une étude anatomo-pathologique des hémorrhoïdes, nous nous sommes demandé quelle part l'infection prenait à leur pathogénie ou à la pathogénie de leurs complications. Dès le mois d'octobre 1892, nous soumettions à l'examen bactériologique diverses pièces de notre service: les examens faits par notre interne M. Carrel restèrent négatifs, tant qu'il s'agit d'hémorrhoïdes non compliquées. Au contraire, chez un malade, S..., opéré le 18 juin pour des hémorrhoïdes ulcérées, l'examen fait par M. Malappert décela l'existence de staphylocoques à la face interne d'un vaisseau thrombosé et dans le tissu de granulation périvasculaire.

Chez un autre malade, C..., auquel nous enlevâmes tout un demi-bourrelet d'hémorrhoïdes procidentes et irréductibles (décembre 1892), M. le Dr Lesage constata « la présence de staphylocoques en petit nombre, à la périphérie du caillot ». Par les méthodes de Kühne et Löffler, il ne put déceler la présence du bacterium coli.

Nous croyons ainsi être les premiers à avoir recherché et vérifié la nature microbienne des thromboses hémorrhoïdaires. Le 20 janvier, MM. Hartmann et Lieffring sont venus nous montrer la présence du bacterium coli dans un cas de phlébite hémorrhoïdaire. A notre tour et après eux, nous apportons la preuve que cette bactérie joue un rôle important dans les complications hémorrhoïdaires.

Voici en deux mots l'observation du malade:

B..., âgé de 40 ans, entre à l'hôpital Cochin, le 24 janvier 1893, pour des démangeaisons et quelques cuissons anales dont le début remonte à 6 mois.

Dans ces derniers jours, il a été pris de douleurs très vives pendant et après la défécation. Nous constatons l'existence d'un demi-bourrelet hémorrhoïdaire atteint d'inflammation, la muqueuse de l'anus est un peu distendue, luisante, douloureuse au toucher.

Sous le chloroforme, et après un lavage minutieux des parties, l'hémorrhoïde est d'abord incisée afin de recueillir les caillots direc-

tement dans un tube stérilisé; l'hémorrhoïde est ensuite enlevée en totalité et recueillie dans un autre tube.

Voici la note qui nous a été remise par M. Lesage :

« La culture du caillot contenu dans la tumeur hémorrhoïdaire démontre la présence :

1° Du bacterum coli commune;

2° Du staphylococcus albus. Au premier abord, le premier paraît plus abondant que le second, si on se fie au nombre des points de culture; mais dans cette comparaison numérique, il faut tenir compte du pouvoir végétant faible du staphylococcus que l'on rencontre fréquemment dans la région anale.

L'expérimentation montre que ce bactérium coli présente les caractères du microbe virulent. A faible dose, il tue en effet la souris inoculée sous la peau, et le lapin inoculé dans la veine de l'oreille. Dans le cas particulier, ce microbe paraît avoir acquis des propriétés de virulence qu'il ne possède pas à l'état normal.

L'expérimentation du staphylococcus albus n'a produit que des résultats négatifs.

D'ailleurs ce microbe possède un faible pouvoir de végétabilité. »

Dans un second cas, il s'agit d'une hémorrhoïde externe thrombosée depuis quelques jours, ne présentant au point de vue clinique aucun phénomène inflammatoire.

Le malade, âgé d'une trentaine d'années, n'éprouve qu'un peu de gêne dans certains mouvements, mais aucune douleur pendant ou après la défécation. La petite tumeur, grosse comme une petite noisette, est arrondie, tout à fait au dehors de l'orifice anal, rénitente non réductible, non douloureuse à la pression ; aucune rougeur de la peau, ni trace de gonflement autour de l'hémorrhoïde.

Après un nettoyage minutieux de la région et anesthésie cocaïnique, la tumeur est incisée avec un bistouri stérilisé et le contenu cruorique recueilli directement dans un tube stérilisé immédiatement bouché. Ensuite j'achève de vider le contenu et de laver les parois du sac avec du sublimé; celles-ci sont suturées et réunies par première intention.

Note de M. Lesage. — « La culture montre la présence de deux petites colonies de bacterium coli. Si l'on compare avec la pièce précédente, on est frappé de la rareté de ce microbe dans le second cas, point de staphylocoque. »

Arthrite tuberculeuse du genou droit. Examen histologique, par M. Dufour, interne des hôpitaux.

Nous disions, à la fin de l'observation parue dans les *Bulletins de la Société anatomique* au mois de décembre 1892, qu'il fallait attendre un examen histologique pour se pro-

noncer sur la nature de l'arthrite qui faisait l'objet de notre communication.

Sur les préparations que nous avons présentées à la Société anatomique dans sa séance du 10 février 1893, on voit très nettement sur l'une d'elles des follicules tuberculeux ; sur d'autres, des portions caséeuses dans lesquelles il est possible de reconnaître la forme initiale des granulations.

Le tissu embryonnaire a envahi l'os, poussant des prolongements dans son intérieur ; c'est du véritable tissu fongueux. L'os est de plus le siège de phénomènes d'ostéite condensante. Il nous est donc permis maintenant de conclure à la nature tuberculeuse de cette affection articulaire.

Emphysème sous-cutané généralisé dans un cas de diphtérie des voies aériennes chez l'adulte, par A. PINEAU, ancien interne des hôpitaux.

Je désire communiquer à la Société, une observation d'emphysème sous-cutané survenu dans des circonstances qui n'ont pas été signalées jusqu'ici, je veux dire dans la diphtérie des voies respiratoires.

L'étendue des lésions trouvées à l'autopsie chez notre malade (fausses membranes recouvrant toute la surface du larynx et de la trachée, bronchite pseudo-membraneuse généralisée et étendue jusqu'aux bronchioles terminales dans les deux poumons, en outre, broncho-pneumonie du lobe inférieur gauche) et, par suite, la difficulté qu'éprouvait l'air à circulier dans des conduits presque complètement obstrués, réalisaient les conditions les plus favorables à la production d'un tel accident. On conçoit aisément qu'un lambeau de fausse membrane partiellement décollé et jouant le rôle de clapet soit disposé de telle sorte que sans nuire à l'inspiration, il oppose un obstacle plus ou moins complet à l'expiration. A un moment donné, l'excès de pression qui en résulte déterminera la rupture alvéolaire qui donne lieu au pneumo-thorax si la plèvre est libre, à l'emphysème sous-cutané, s'il existait des adhérences pleurales antérieures.

Or, des lésions diphtériques telles que celles que nous venons de dire, sont fréquentes chez l'adulte et chez l'enfant. Aussi ai-je été fort surpris de ne trouver mentionné nulle part, l'emphysème sous-cutané comme complication de la diph-

térie broncho-pulmonaire. Que les ouvrages classiques n'en parlent pas, cela se conçoit, car il s'agit en somme d'un accident qui ne peut être qu'exceptionnel, mais je ne sache pas qu'il existe un fait analogue dans la littérature médicale ; c'est ce qui m'a engagé à vous faire part de celui-ci.

OBSERVATION. — Il s'agit d'un individu de 20 ans, serrurier, de constitution robuste, entré le dimanche 21 janvier 1893, à 3 heures du soir, salle Jenner, n° 44, dans le service de M. le professeur Jaccoud, à la Pitié.

Il est en proie à une oppression excessive ; la voix est presque complètement éteinte. Il nous apprend qu'il est malade depuis une quinzaine de jours, et que sa maladie a commencé par un mal de gorge : il a été en contact à cette époque avec un enfant atteint de croup. Ces jours-ci il a expectoré des fausses membranes, constatées par le médecin qui le soignait en ville.

En prenant le pouls, je suis surpris de percevoir une crépitation tout à fait caractéristique de l'emphysème sous-cutané. Il est facile de constater que l'infiltration gazeuse occupe une grande étendue dont voici exactement les limites : on perçoit la crépitation sur toute la région thoracique antérieure et postérieure ; on peut même constater une légère voussure au niveau de la région sus-mammaire droite ; partout ailleurs, il n'y a pas de déformation. En bas et en avant l'emphysème descend sur la paroi abdominale jusqu'à une ligne transversale passant par l'ombilic ; en arrière, il descend jusque dans les régions lombaires, un peu plus bas à droite qu'à gauche. En haut il occupe tout le cou ; ses limites supérieures sont marquées par la pointe du menton en avant, le bord inférieur du maxillaire inférieur sur les côtés, la naissance des cheveux en arrière. Il occupe enfin les deux membres supérieurs où il descend jusqu'aux poignets.

La percussion et l'auscultation des poumons sont rendus très difficiles par la présence de cet emphysème. On peut cependant constater de la matité en arrière au niveau de la base gauche. Partout ailleurs, en particulier aux sommets, aussi bien en avant qu'en arrière, la sonorité est normale. Le murmure vésiculaire est partout extrêmement affaibli ; ni râles, ni souffle.

Il n'y a pas de signes de pneumothorax. La muqueuse du pharynx ne présente qu'une rougeur diffuse, sans fausses membranes. La température axillaire est de 38°,9.

Interrogé sur ce qu'il a éprouvé ces jours derniers (en raison de l'emphysème constaté), le malade nous apprend que la nuit dernière, (du 20 au 21 janvier), il a été réveillé par une quinte de toux suivie de douleurs très vives dans toute la poitrine, aussi bien à droite qu'à gauche, sans localisation précise ; c'est depuis ce moment qu'il est devenu oppressé au point que nous observons. Il a constaté également que la partie antérieure du thorax, à droite, s'était mise à enfler (début de l'emphysème sous cutané) ; ce gonflement aurait diminué actuellement. Mort la nuit suivante, à 7 heures du matin, soit 16 heures après l'entrée.

AUTOPSIE. — Sujet remarquablement musclé. A l'ouverture du

thorax on constate dans la cavité pleurale gauche l'existence d'un demi-litre environ de liquide séro-fibrineux, transparent. Pas trace d'adhérence du *poumon gauche*. Celui-ci présente une hépatisation totale du lobe inférieur, hépatisation rouge à la coupe. Au niveau de la section des bronches, fausses membranes doublant la muqueuse bronchique jusque dans les plus petites ramifications et remontant sans interruption jusqu'aux grosses bronches et à la trachée.

A la coupe du hile du poumon, on retrouve dans les bronches droite et gauche la même doublure pseudo-membraneuse, tubulée. En exerçant avec ménagement des tractions sur cette fausse membrane de la bronche gauche, on peut obtenir un arbre pseudo-membraneux, ramifié, qui représente le moule de l'arbre bronchique; il existe une lumière centrale. Emphysème du sommet du lobe supérieur gauche.

Le *poumon droit* ne présente d'adhérence avec la plèvre costale que sur un point limité grand comme une pièce de cinq francs, situé au niveau de la région sus-mammaire, au-dessus et en dehors du mamelon. Après avoir détaché cette adhérence, ce qui se fait assez facilement, sans déchirure, on constate que la plèvre pulmonaire à ce niveau est soulevée par des bulles d'air, sur une étendue qui n'atteint pas les limites de la plaque d'adhérence. Même constatation du côté de la plèvre costale correspondante à ce point, qui est également décollée par des bulles gazeuses. C'est donc en ce point que s'est faite la perforation pulmonaire qui a déterminé l'emphysème sous-cutané. L'adhérence des deux feuillets de la plèvre à ce niveau explique l'absence de pneumo-thorax, l'air ayant passé directement du parenchyme pulmonaire dans le tissu cellulaire sous-pleural, puis dans le tissu sous-cutané. (Nous n'avons pas employé la méthode de l'immersion et de l'insufflation, parce que nous voulions faire des recherches bactériologiques sur ces poumons; d'ailleurs la constatation directe du siège de l'effraction était assez précise et probante pour rendre cette méthode superflue.)

Le poumon droit ne présente aucune lésion de son lobe supérieur; mais toutes les parois bronchiques des lobes moyen et inférieur sont revêtues jusqu'à leurs plus fines ramifications d'un exsudat pseudo-membraneux, au même degré d'extension que du côté gauche.

Pas d'épanchement dans la *plèvre* droite.

Les fausses membranes remontent jusque dans les voies aériennes supérieures. Toute la surface de la trachée et de la muqueuse laryngée est recouverte d'une couche pseudo-membraneuse sans aucune solution de continuité. En détachant cette fausse membrane, on constate une inflammation très vive de la muqueuse sous-jacente qui est violacée.

Cœur petit, contracté énergiquement en systole ; cavité ventriculaire gauche effacée, sans caillots. Traces d'athérome sur l'aorte ; rien aux valvules mitrale ou aortique.

Péricarde sain. *Foie* volumineux, congestionné. *Rate* de volume normal, congestion intense.

Les *reins* présentent également des lésions asphyxiques; ils sont violacés. Pas d'autres lésions.

Examen bactériologique. — L'exsudat pulmonaire, prélevé au niveau du foyer hépatisé, ne montre aucun micro-organisme, en préparations colorées.

Des cultures ont été faites au moment de l'autopsie avec le suc du foyer broncho-pneumonique, avec les fausses membranes bronchiques et avec le suc du foyer broncho-pneumonique, avec le suc du poumon droit. Ces cultures faites sur milieux variés (sérum liquide, sérum gélatinisé, bouillon de viande, gélose, gélatine) ont fourni les résultats suivants :

1° Présence du *bacille de Loëffler* en plus ou moins grande abondance dans le foyer broncho-pneumonique et dans l'exsudat bronchique ;

2° L'exsudat broncho-pneumonique a fourni (en outre du bacille de Loeffler) :

Du *pneumocoque*, vérifié par isolement sur gélose ;

Du *streptocoque*, en magnifiques chaînettes, vérifié également par isolement sur gélose et sur gélatine ;

Du *B. coli* ; vérification par culture sur gélatine qui a donné une végétation pauvre, peu épaisse ;

Enfin du *staphylocoque blanc*.

3° Dans les cultures du suc pulmonaire droit on ne retrouvait que le staphylocoque blanc.

Les coupes microscopiques portant sur le lobe inférieur du poumon gauche montrent qu'il s'agit d'une broncho-pneumonie à forme *fibrino-hémorrhagique* ; les alvéoles sont remplis d'un coagulum fibrineux, bien mis en évidence par la méthode de Weigert, et d'une grande quantité de globules rouges. Les lésions sont confluentes.

Sur la coupe des petites bronches on retrouve l'exsudat diphtérique, qui pénètre jusque dans la bronche du lobule.

Réflexions. — 1° Laissant de côté les causes d'*ordre traumatique* direct qui constituent l'étiologie habituelle de l'emphysème sous-cutané, il ne reste qu'un bien petit nombre de conditions dans lesquelles on peut voir arriver cet accident. Il ne s'observe guère en effet, — en dehors des cas survenus pendant les efforts de l'accouchement, — que dans le cours des *affections thoraciques* aiguës ou chroniques, notamment chez l'enfant ; chez l'adulte il est exceptionnel.

Chez l'*enfant*, l'emphysème sous-cutané survenant dans le cours des affections aiguës de poitrine n'est pas excessivement rare, puisque M. Galliard, dans son mémoire sur ce sujet spécial (*Arch. de méd.*, 1880), a pu en réunir 26 cas, recueillis tant en France qu'à l'étranger. On en a publié depuis beaucoup d'autres exemples dont un des plus récents a été communiqué à la Société médicale des hôpitaux (2 mars 1889) par M. Huchard ; il s'agit d'un enfant de quatre ans qui était atteint de pneumonie.

Mais, chose curieuse, dans aucun de ces cas il ne s'agit de diphtérie, maladie à laquelle l'enfance paie cependant un

si large tribut. Ce sont tous des enfants atteints de coqueluche, de broncho-pneumonie, de pneumonie, ou de tuberculose aiguë. Il est banal de trouver à l'autopsie des petits diphtériques des lésions d'emphysème pulmonaire, mais on n'a jamais signalé l'emphysème sous-cutané. Nous ne faisons pas rentrer en effet dans l'ordre de faits qui nous occupe l'observation de Senator (*Berlin. klin. Woch.*, 1887) qui, chez un jeune garçon atteint d'angine diphtérique, vit apparaître de l'emphysème du cou et de la partie supérieure du thorax, car Senator lui-même pense que l'effraction s'est faite au niveau d'une ulcération de la gorge ; d'ailleurs absence de vérification anatomique.

2° L'emphysème sous-cutané est beaucoup plus rare chez *l'adulte*. Dans les 26 cas rassemblés par M. Galliard il s'agit de petis malades dont le plus âgé avait 7 ans. Lui-même cite une observation personnelle ayant trait à un enfant de 14 ans, et il fait remarquer que son malade est le seul à dépasser la limite habituelle ; il le considère comme une exception.

Il existe cependant un certain nombre de faits relatifs à des adultes : il s'agit dans la majorité des cas de *tuberculeux pulmonaires*, soit au début, soit à la période caverneuse. Déjà en 1862, Herrenschmidt, dans sa thèse (Paris) rapportait sept observations qu'il a pu réunir de sources diverses, et concernant des tuberculeux.

Saussol ajoute aux précédentes, une nouvelle observation tout à fait analogue (Thèse de Montpellier, 1881).

En 1876, cas de Galli : emphysème sous-cutané généralisé consécutif à l'ouverture d'une caverne pulmonaire dans un espace intercostal chez une fille de 17 ans (*Rivista clin. di Bologna*).

En 1880, cas de André Petit, observé chez un tuberculeux de 31 ans, et dû à l'effraction d'une cavernule (*Bull. de la Soc. anat.*).

En 1885, Fræntzel rapporte deux cas survenus tous deux dans le cours de la tuberculose pulmonaire (*Société de méd. int. de Berlin*).

En 1889, cas de Shelswell, observé chez un tuberculeux (*Lancet*).

A côté de la tuberculose pulmonaire qui fournit le contingent le plus important à l'étiologie de l'emphysème sous-

cutané chez l'adulte, nous avons pu rassembler les autres observations suivantes :

En 1871, un fait recueilli à l'hôpital de Rochefort : emphysème sous-cutané survenu dans le cours d'une fièvre typhoïde, sans autres lésions pulmonaires que de l'emphysème et un peu de congestion aux deux bases (cité dans Thèse de Roux, 1872).

En 1881, observation de Saussol où l'emphysème sous-cutané est survenu chez un vieil emphysémateux âgé de 50 ans (thèse de Montpellier).

En 1882, cas de Mercklen, observé dans le cours d'une fièvre typhoïde compliquée de broncho-pneumonie chez une jeune fille de 18 ans (*Bull. Soc. clinique*).

En 1887, Kums publie une observation d'emphysème du cou et de la face survenu dans le cours d'une bronchite capillaire (*Ann. Soc. de méd. d'Anvers*).

En 1892, cas de Belli et Rebaudi, consécutif à une broncho-pneumonie dans le cours de fièvre typhoïde grave (*La Riforma medica*, 8 fév.).

En 1892 également, cas d'Isidor, consécutif à un emphysème pulmonaire (*Bull. Soc. anat.*).

Cela fait donc en tout dix-neuf cas (vingt avec le nôtre) actuellement connus d'emphysème sous-cutané consécutif à des affections de l'appareil broncho-pulmonaire chez l'adulte. Les 2/3 s'observent dans le cours de la tuberculose pulmonaire (treize cas sur vingt). Dans les sept autres observations il s'agissait :

Broncho-pneumonie ou congestion pulmonaire dans la fièvre typhoïde : 4 cas.

Emphysème pulmonaire pur et simple : 2 cas (Saussol, 1881 ; Isidor, 1892).

Enfin une fois (dans notre observation) diphtérie des voies aériennes (1).

3° Immédiatement à côté des faits précédents, et s'expliquant probablement par un mécanisme analogue, on doit

(1) HÉAN, dans sa thèse récente (Paris, janvier 1893) cite deux cas d'emphysème sous-cutané dans la laryngo-trachéite pseudo membraneuse, qui seraient dus à Bartels et à Rauchfuss, mais sans détails et sans indication bibliographique. Nous n'avons pu retrouver la source de ces publications, c'est pourquoi nous mentionnons simplement ces faits, ne sachant s'ils doivent rentrer dans la catégorie de ceux qui nous occupent, s'il s'agit, en un mot, de rupture alvéolaire ou de rupture laryngée.

placer l'emphysème sous-cutané qui se montre parfois dans le *choléra*. Déjà signalé par Traube (1857), observé par Frænzel (1866, 1873), il a fait l'objet d'une étude récente de M. Galliard (*Sem. méd.*, 21 sept. 1892) qui a pu en observer un cas pendant la dernière épidémie que nous venons de traverser. Toutes les lésions pulmonaires se bornaient à une légère congestion des bases, et à un emphysème alvéolaire notable qui a été le premier stade de l'emphysème généralisé.

4° Notre observation présente encore quelques points à signaler, mais comme notre but était surtout d'attirer l'attention sur l'emphysème sous-cutané, nous nous bornerons à les énumérer :

a) Broncho-pneumonie à forme pseudo-lobaire, occupant tout un lobe, sans foyer broncho-pneumonique dans le reste des poumons, alors que la bronchite pseudo-membraneuse était généralisée. L'exsudat alvéolaire était purement *fibrino-hémorrhagique*.

b) Présence dans le foyer broncho-pneumonique du bacille de Loeffler, du pneumocoque, du streptocoque, du B. coli, et du staphylocoque blanc. La constatation du bacille de Loeffler s'explique par l'extension de la bronchite pseudo-membraneuse jusqu'aux bronchioles terminales. *Infection secondaire* par le pneumocoque et le streptocoque ayant déterminé l'inflammation lobulaire.

c) *Pleurésie* gauche avec épanchement séro-fibrineux ; la pleurésie est exceptionnelle dans la diphtérie. Elle s'explique ici par la présence du foyer broncho-pneumonique siégeant du même côté, et elle reconnaît pour cause les mêmes agents d'infection secondaire (pneumocoque ou streptocoque), et non le bacille de Loeffler.

Séance du 17 *février* 1893.

PRÉSIDENCE DE M. CORNIL.

Double kyste séreux de la rate, par A. GOUGET, interne des hôpitaux.

Un homme de 46 ans, journalier, entre en janvier à la Charité, dans

le service de M. le professeur Brouardel, suppléé par M. Bourcy. Sans autres antécédents que des habitudes éthyliques, il a, depuis plusieurs mois, la respiration courte, il s'essouffle au moindre effort; en même temps, il se plaint d'une sensation permanente de constriction à la base du thorax. Voyant ces troubles augmenter depuis quelques semaines, et ses jambes et son ventre enfler, il s'est décidé à entrer à l'hôpital.

A l'examen, il présente au complet tous les signes de l'asystolie : dyspnée continue, cyanose, turgescence des jugulaires, urines foncées et rares, œdème des jambes avec ascite abondante. En faisant varier le décubitus, on se rend compte que l'épanchement péritonéal se déplace difficilement : la cavité abdominale est donc cloisonnée par des fausses membranes fibrineuses. Au cœur, on trouve à la base un double souffle très fort, et un léger souffle systolique à la pointe. La radiale est nettement athéromateuse. Dans les poumons, quelques râles de congestion.

Une ponction de l'abdomen donne issue à 13 litres de sérosité, et permet de mieux sentir par le palper les organes abdominaux. Le foie est volumineux et douloureux à la pression; la rate paraît également un peu augmentée de volume, ce que l'on met naturellement sur le compte de la stase sanguine.

Après une période d'amélioration marquée due à la digitale, l'ascite se reproduit rapidement. Une seconde ponction ne soulage guère le malade qui meurt dans le collapsus, le 9 février.

Autopsie. — Le *cœur* est hypertrophié et dilaté, avec des plaques calcifiées déformant l'orifice aortique et se succédant sur presque toute la longueur de l'aorte thoracique. En revanche, l'orifice mitral est absolument sain. A l'ouverture du ventre, il s'écoule une certaine quantité de liquide citrin; les viscères se trouvent cachés sous un revêtement fibrineux dont partent çà et là quelques brides d'ailleurs peu résistantes, qui vont gagner la paroi. Le *foie* est volumineux, gorgé de sang, assez mou à la coupe. Les *reins* sont congestionnés.

Enfin, après décortication de la carapace fibrineuse qui enveloppe la *rate*, cet organe apparaît un peu augmenté de volume dans son ensemble, sans saillie à sa surface; mais l'on remarque immédiatement, sur sa face externe, vers le tiers supérieur, une zone dont la fluctuation est *visible*, rien qu'à l'ondulation de sa surface au moindre mouvement imprimé à la rate. Une incision pratiquée à ce niveau mène, après évacuation d'un liquide citrin, dans une poche régulièrement arrondie, uniloculaire, dont la paroi, blanc grisâtre, est tapissée par places de filaments fibrineux. Un peu au-dessous de cette cavité qui atteint le volume d'un gros œuf de poule, s'en trouve une seconde, beaucoup plus petite, du volume d'une noisette, renfermant un liquide exactement semblable à celui de la première, et présentant la même paroi blanchâtre, avec les mêmes filaments de fibrine. Dans aucune, il n'y a de traces d'hydatides. Enfin ces deux poches, qui ne sont séparées que par une bande de tissu splénique épaisse d'un centimètre environ, présentent encore ce caractère commun que leur paroi est directement constituée sur une faible partie de son étendue, par la capsule épaissie, sans interposition de parenchyme splénique. Quant à ce dernier, il présente une couleur rouge vif, et une consistance normale.

L'examen des autres organes ne révèle rien d'intéressant, à part un épaississement localisé de la plèvre gauche, vers son tiers supérieur, avec adhérence à la paroi. Sur une coupe, cette plaque se montre constituée, à son centre, par un magma caséiforme dont nous n'avons pu déterminer exactement la nature. Les poumons sont congestionnés, sans tubercules.

Nous avons fait plusieurs coupes sur des fragments des deux kystes, comprenant à la fois la partie sous-capsulaire et la zone immédiatement adjacente. Sur ces coupes, la capsule se montre très épaissie ; les fibres lamineuses sont très serrées, et les noyaux rares. Au-dessous, on voit une couche presque continue de fibres musculaires lisses. Vient ensuite, sur une partie seulement de la coupe, le tissu splénique sensiblement normal, mais dont les vaisseaux sont bourrés de globules sanguins. Enfin la zone interne, qui représente la paroi propre du kyste, est formée de fibres conjonctives beaucoup plus lâches qu'au niveau de la capsule, un peu tassées seulement au voisinage de la cavité. Çà et là se montrent, vers la surface de cette dernière zone, quelques agglomérations de cristaux jaune orangé d'hématoïdine. Il n'y a pas de revêtement épithélial.

Réflexions. — Il s'agit, en somme, de deux kystes séreux de la rate, affection rare, puisqu'on n'en connaît guère que 4 exemples, si l'on ne tient compte que des kystes séreux *vrais* : encore sont-ils profondément dissemblables.

1° Il faut d'abord distinguer des kystes multiples et de très petit volume, véritables kystes miliaires, tantôt isolés, tantôt agglomérés. Andral est le seul auteur qui en fasse mention : il les compare aux kystes du col utérin.

2° Vient ensuite une observation de kyste multiloculaire, due à Leudet (1853). Les cloisons fibreuses étaient revêtues d'épithélium pavimenteux.

3° Les deux dernières observations ont trait à des kystes uniloculaires. Ce sont celles de Marcano et Féréol (1874) et celle de Förster. Dans celle-ci, la paroi présentait une dureté spéciale, cartilaginiforme.

Si nous ajoutons notre observation aux précédentes, nous voyons que le volume du kyste est très variable, depuis un pois (cas d'Andral) jusqu'à un œuf et même plus. Quant au siège, il est tantôt central (cas de Leudet), tantôt périphérique, comme dans notre cas (nous ne parlons pas, bien entendu, des kystes périphériques). Enfin la rate est tantôt de volume normal, tantôt hypertrophiée.

Il est évident qu'il s'agit là de cas disparates. La pathogénie peut-elle fournir la raison de ces différences d'aspect ? Besnier (Dict. encycl., 1874) admet deux variétés d'origine.

D'après lui, les petits kystes multiloculaires et les kystes miliaires intra-parenchymateux se développeraient à la manière des kystes de l'ovaire : il faudrait alors les considérer comme une variété d'adénomes (Quénu). Quant aux grands kystes uniloculaires, ils seraient secondaires, consécutifs à un foyer hémorrhagique, lui-même dû sans doute à une ancienne contusion (Jeannel). Ce serait, par conséquent, une variété de kystes hématiques.

Cette dernière pathogénie semble d'autant plus acceptable que les kystes séro-sanguins de la rate sont à peu près aussi fréquents, ou, pour mieux dire, ne sont pas plus rares que les kystes séreux vrais. C'est à cette variété que se rapportent le cas de Livois (1838) et celui de Péan et Magdelain (1868), que l'on range généralement, à tort, parmi les kystes séreux. En effet, dans l'observation de Livois, le kyste renfermait un liquide rougeâtre, et contenait une grande quantité d'une matière rosée filamenteuse qui avait la plus grande analogie avec la fibrine ». Dans celle de Péan et Magdelain, le liquide était « épais, brun jaunâtre, et contenait une proportion très considérable d'albumine, de leucocytes, et de globules sanguins à différents degrés d'altération... » A ces deux cas, il faut joindre ceux de Crédé, Thornton, et Spencer Wells, cités par M. Terrier, enfin celui de M. Terrier lui-même, communiqué en novembre dernier à la Société de chirurgie. Dans sa communication, M. Terrier insiste sur le siège ordinaire de ces kystes au niveau de la face externe, immédiatement au-dessous de la capsule, et sur leur développement habituel à la suite d'une contusion de l'hypochondre gauche. Il les attribue à un décollement localisé de la capsule splénique.

Déjà, par la disposition uniloculaire des deux kystes, comme par leur siège sous-capsulaire et l'absence de revêtement épithélial, notre cas se rapproche des précédents. Mais la présence de quelques cristaux d'hématoïdine permet d'en affirmer l'origine hématique : seulement, ici, la matière colorante du sang s'est à peu près entièrement résorbée. L'origine hématique de certains kystes séreux de la rate nous paraît donc établie sur une base solide.

Quant à la cause de l'épanchement sanguin, doit-elle être cherchée dans un traumatisme? Le malade n'avait signalé, dans ses antécédents morbides, aucune contusion de l'hypo-

chondre gauche, mais il est inutile de dire que nous n'avions pas songé à appeler son attention sur ce point. On peut seulement se demander si la congestion passive de la rate, due à l'affection cardiaque, n'a pu suffire à déterminer une double hémorrhagie, origine de ce double kyste. Il s'agirait, en somme, de kystes apoplectiques analogues à ceux qu'on rencontre dans le cerveau. Il nous semble qu'on s'expliquerait mieux ainsi, que par l'hypothèse d'un décollement traumatique de la capsule, l'existence d'un double foyer. Quant à son siège sous-capsulaire, il ne serait pas un obstacle à cette interprétation, si l'on s'en rapporte à ce que dit Besnier (*loc. cit.*), à propos de la congestion de la rate à foyers apoplectiques : « Très souvent, alors, le sang est contenu dans une poche formée en partie par le parenchyme splénique, en partie par la capsule décollée et soulevée. »

La théorie du *kyste apoplectique* nous paraît donc soutenable. Nous n'avons voulu d'ailleurs, que poser la question, sans prétendre à la trancher.

Infection par le pneumocoque. Méningite suppurée. Pleurésie purulente double. Endocardite mitrale, par A. PÉRON, interne des hôpitaux.

J'ai l'honneur de présenter les pièces provenant d'un enfant de 7 mois, mort dans le service de M. le Dr Sevestre, à l'hôpital Trousseau. Voici l'histoire du petit malade :

Les antécédents héréditaires et personnels sont très incomplets. Le père et la mère sont bien portants.

L'enfant, très gros à la naissance, a été élevé au sein pendant deux mois puis au biberon.

Il entre à l'hôpital parce qu'il vomit tout ce qu'il prend.

7 février. *Etat à l'entrée.* — L'enfant ne paraît pas malade, depuis longtemps. C'est un gros garçon robuste, potelé et qui n'est pas amaigri.

Il est assez agité, jette la tête de côté et d'autre sur son lit.

La face présente une légère teinte subictérique.

Les ailes du nez battent avec fréquence. Les cris sont forts et presque continuels. Rien dans la gorge.

Thorax. — A la base du côté droit, en arrière, on constate de la matité ; dans la fosse sous-épineuse et dans l'aisselle du même côté de la submatité. Dans ces différentes régions on entend à l'auscultation un souffle tubaire assez rude mélangé en haut à de gros râles sous-crépitants, presque gargouillants. Tout à fait à la partie inférieure du côté droit en arrière le souffle a un timbre moins rude, il devient voilé et les râles disparaissent.

On ne constate absolument rien dans les autres régions du thorax; le murmure vésiculaire est net.

Les battements du cœur sont précipités mais il n'y a pas de bruits anormaux. Le pouls est rapide et serré.

Rien à noter du côté du tube digestif. L'enfant n'a pas vomi depuis son entrée. L'abdomen n'est pas ballonné, pas douloureux à la pression.

Par la palpation ou la percussion, il est impossible de sentir ou de délimiter le foie ni la rate.

Les urines sont foncées car elles colorent la couche en rouge brique, mais il a été impossible d'en recueillir une quantité suffisante pour les examiner.

Température rectale : M. 39°,4; S. 40°.

En présence de cette lésion unilatérale on songe à la possibilité d'une pleurésie purulente et le jour même, avec toutes les précautions antiseptiques, on fait une ponction exploratrice avec la seringue de Strauss. On ramène 1/2 centimètre cube d'un liquide louche. On pratique alors immédiatement une ponction avec l'appareil Potain. Il s'écoule 18 gr. d'un liquide purulent très épais.

Traitement : 4 bains froids à 25°. Deux injections de caféine de 0,10 centigr. chacune dans les 24 heures. Potion de Todd.

Le 10. T. : M. 39°,2 ; S. 39°,5. L'état général devient mauvais. L'enfant maigrit.

Les yeux s'excavent. L'enfant porte la tête en arrière et il y a un peu de raideur de la nuque. Les cris sont moins fréquents, moins forts et plaintifs. La teinte subictérique s'est accentuée.

La dyspnée est encore très marquée.

L'examen du thorax, cependant, ne fait plus constater qu'une diminution de la sonorité à la base droite.

Le murmure vésiculaire est faible à ce niveau, mais il s'entend, il est couvert de temps en temps par quelques râles sous-crépitants fins.

T. : M. 38°,5; S. 39. L'enfant vomit à plusieurs reprises dans la matinée

La raideur de la nuque est très nette.

La respiration superficielle est très rapide, rend difficile l'auscultation. La percussion ne fait rien constater d'anormal.

Le 11. T. : M. 38°,6 ; S. 40°,2. L'enfant a présenté ce matin, dit la surveillante, une légère attaque de convulsions. Elle n'a pas remarqué que les mouvements fussent plus marqués d'un côté que de l'autre.

La langue est sèche et rôtie. La palpation de l'abdomen, surtout dans la région de la rate, paraît douloureuse car l'enfant inerte, pendant l'examen, pousse quelques cris plaintifs quand on palpe un peu profondément dans le flanc gauche. Pas de paralysies, ni à la face ni aux membres. Pupilles contractées et égales.

Le 12. T. : M. 39°,7 ; S. 40°. La teinte subictérique et l'opisthotonos se sont accentués, l'enfant se salit moins et n'urine presque plus.

Il meurt le 13 février, à 7 heures du soir.

AUTOPSIE, 37 heures après la mort.

Thorax. — La *plèvre droite* est recouverte d'une fausse membrane résistante jaune verdâtre, présentant des irrégularités qui rap-

pellent absolument l'aspect en « langue de chat » de certaines péricardites purulentes.

La cavité pleurale de ce côté ne contient que quelques grammes de pus.

Le *poumon* est comprimé, crépite mal. On ne *sent aucun noyau induré, ni à la surface ni à la profondeur.*

A la coupe on ne trouve aucun noyau broncho-pneumonique. Les bronches ne laissent pas sourdre de pus.

Sa surface de coupe comprimée laisse suinter de la sérosité mélangée de bulles d'air, en minime quantité et par de nombreux orifices vasculaires des gouttelettes de sang noirâtre.

Les ganglions du pédicule pulmonaire de ce côté ne sont pas hypertrophiés.

La *plèvre gauche* est recouverte d'une fausse membrane jaune lisse, surtout marquée dans la partie postérieure et au niveau de la plèvre diaphragmatique.

Il reste dans la cavité pleurale 4 à 5 cuillerées à soupe d'un pus jaune d'or *extrêmement épais.*

Le *poumon gauche, sans aucune lésion d'hépatisation*, présente à la palpation et à la coupe les mêmes lésions que le poumon droit.

Le *péricarde* contient quelques grammes de liquide citrin.

Le cœur, débarrassé des caillots, pèse 30 grammes, il a une teinte jaunâtre ; à l'ouverture du ventricule gauche on trouve sur le *bord libre* de la grande valve de la mitrale du côté de l'oreillette une 1/2 couronne de végétations recouvertes d'un caillot fibrineux, adhérent.

A ce niveau la valvule est rouge et cette rougeur ne disparaît pas sous un filet d'eau. Des lésions analogues se rencontrent sur la petite valve où elles sont cependant moins marquées.

Les valvules sigmoïdes et la surface interne de l'aorte thoracique ne présentent pas à l'œil nu trace d'altération.

A droite la valvule tricuspide paraît saine à l'œil nu.

L'oreillette droite et le ventricule sont remplis d'un caillot fibrineux d'origine post-mortem.

L'artère pulmonaire et les valvules sont saines.

Abdomen. — La rate est volumineuse : elle pèse 30 grammes, sa surface présente quelques plaques jaunâtres purulentes récentes. Sa consistance est ferme, le doigt ne s'enfonce pas dans l'intérieur de l'organe.

Foie : 300 grammes, d'un rouge noirâtre à sa surface, ne présente pas traces de périhépatite.

A la coupe on ne voit pas à l'œil nu trace de prolifération conjonctive. Sur les coupes l'organe a une teinte brun noirâtre uniforme et des vaisseaux sus-hépatiques coule un sang noir et poisseux. La bile est jaune pâle. La grande cavité péritonéale ne contient pas de liquide.

Rien à noter sur l'estomac, l'intestin, les organes pelviens.

Reins. — Pèsent chacun 35 grammes, leur coloration est jaune pâle. La décortication est facile, à la coupe la coloration rouge violacée des pyramides tranche nettement sur le fond pâle et jaune de la substance corticale. Les lésions sont identiques dans les deux reins.

Encéphale. — A l'ouverture du crâne, ce qui frappe est l'aspect des méninges, des lobes frontaux et sphénoïdaux qui semblent faire

hernie sur la face inférieure du lobe frontal ; sur la face interne et externe les méninges sont recouvertes d'un exsudat purulent d'un jaune clair s'étendant comme une nappe uniforme au-dessus des sillons. Quelques vaisseaux sanguins séparent cette plaque et autour d'eux les lésions sont plus marquées encore ; une bordure d'une couleur jaune plus franche accompagne ces ramifications vasculaires.

Des lésions identiques s'observent à la droite des deux lobes sphénoïdaux.

Quelques plaques de méningite se rencontrent aussi au voisinage du pli courbe sur le cervelet, à ses faces inférieures et supérieures, mais les lésions des lobes occipitaux et de l'étage inférieur sont d'une façon générale *beaucoup moins marquées* que celles des lobes frontaux. A la base en particulier on ne trouve pas de plaques purulentes sur le trajet des nerfs bulbaires ou pédonculaires.

Dans les points des fosses centrales correspondant aux méninges envahies il reste, après l'ablation du cerveau, des fausses membranes ayant les mêmes caractères objectifs que celles qui recouvrent la surface du cerveau.

Les sinus de la dure-mère ne sont pas thrombosés.

A la coupe de l'encéphale on ne trouve pas autre chose que de la congestion généralisée.

Les ventricules contiennent une assez grande quantité d'un liquide séreux.

La moelle n'a rien présenté à noter à l'œil nu.

Les caisses du tympan ne contiennent pas de pus. Il en est de même des fosses nasales.

Des lamelles faites avec du pus pris sur le cerveau et dans les cavités pleurales, avec la pulpe de la rate, ont montré des pneumocoques en très grande abondance.

Ce pneumocoque *qui* existe à *l'état isolé* dans *toutes les préparation* fond le Gram.

Nous avons donc eu affaire à une infection par le diplocoque de Talamon-Fränkel, dont la porte d'entrée n'a pu être nettement déterminée.

Anévrysme volumineux de l'aorte. Pas de phénomènes de compression. Pas d'hypertrophie cardiaque, par J. TOUCHARD, interne des hôpitaux.

Le nommé Del..., âgé de 50 ans, entré le 5 mars 1892, salle St-Augustin à l'Hôtel-Dieu, dans le service du Dr Bucquoy.

Pas de syphilis. Excès alcooliques. Il y a deux ans le malade a éprouvé une douleur très vive au niveau du cœur à la suite d'un violent effort ; c'est depuis ce temps qu'il a commencé à sentir de l'oppression surtout pendant la marche. Huit mois après, douleurs vives au niveau de la base du cœur survenant par accès et s'irradiant dans le bras droit. C'est à ce moment qu'il entre dans le service du Dr Bucquoy où l'on constate une voussure au niveau de la partie interne du 2e espace intercostal droit, empiétant sur le 3e et le 4e espace. Cette tumeur fait une assez forte saillie, a le volume d'une mandarine et est animée de battements. On entend à ce point un double battement mais pas de souffle. Bruits du cœur normaux.

Pas de phénomènes de compression en dehors d'une légère stase sanguine dans le tronc veineux brachio-céphalique. De temps à autre, accès d'angine de poitrine. Meurt brusquement le 13 février.

AUTOPSIE. — Cœur sain non hypertrophié. Anévrysme très volumineux siégeant dans la portion ascendante de l'aorte. La dilatation commence immédiatement au-dessus des valvules sigmoïdes qui sont saines. Toutes les tuniques de l'aorte concourent à la formation du sac, la paroi interne est formée par l'endartère, parsemée çà et là de plaques athéromateuses. Au fond de cette poche on voit des stratifications de fibrine, à couches concentriques qui la remplissent presque complètement et diminuent d'autant le volume de la poche. Aorte très athéromateuse.

Il est étonnant qu'un anévryme si volumineux ne soit pas accompagné d'hypertrophie du cœur et que les phénomènes de compression n'aient pas été plus marqués. On n'a en effet observé pendant la vie que des phénomènes d'angine de poitrine et une légère stase sanguine dans le tronc veineux brachio-céphalique. Cette absence d'hypertrophie cardiaque est due probablement au caillot volumineux et ancien qui remplissait l'anévrysme.

Néphrite aiguë. Abcès du testicule, par M. DURANTE, interne des hôpitaux.

Malade entré dans le service du Dr Raymond à Lariboisière. Agé de 26 ans, avait comme seuls antécédents pathologiques une péritonite survenue sans cause il y a 3 ans et ayant parfaitement guéri. Ni alcoolisme, ni syphilis, ni même blennorrhagie antérieure.

Il entre dans le service pour une néphrite aiguë intense avec albumine en abondance, sans que l'on puisse trouver une cause à cette lésion rénale. Les poumons présentent un œdème généralisé mais sans localisation particulière aux sommets.

Du côté du testicule droit on rencontre une tumeur irrégulière du volume d'une noix, dure, non fluctuante, siégeant à la queue de l'épididyme et ayant apparu quelque temps avant les accidents urémiques.

Le malade succombe au bout de deux semaines aux progrès d'une urémie à forme dyspnéique avec élévation de température les deux derniers jours.

A l'autopsie on constate l'existence de la néphrite aiguë intense qui emporte le malade. Les poumons ne présentent pas trace de tubercules, mais il y a à droite une pleurésie purulente récente avec liquide vert comme du pus franc. Le cœur est sain. Dans le péritoine, quelques anciennes adhérences dans les fosses iliaques.

Le testicule droit, enfin, incisé, montre que la tumeur observée pendant la vie n'était autre qu'un abcès siégeant dans la queue de l'épididyme et renfermant un pus franc de couleur verte. Des lamelles faites avec ce pus ont permis de déceler la présence de petits bacilles

très courts, résistant à la décoloration par le Gram ; mais il n'a malheureusement pas été possible de faire des cultures. Des coupes de la paroi de l'abcès n'ont montré que du tissu inflammatoire, sans traces de tubercules.

Il semble probable qu'il y a eu autrefois une péritonite due, peut-être, au bacterium coli. Celle-ci ayant guéri, l'agent infectieux serait demeuré latent et aurait déterminé en se localisant plus tard, l'abcès testiculaire d'abord, puis la néphrite infectieuse, à laquelle a succombé le malade.

L'observation détaillée sera donnée ultérieurement avec l'examen complet de coupes.

Tuberculose pulmonaire et des capsules surrénales. Mort subite après opération de fistule à l'anus, par M. Binot, interne des hôpitaux.

Les pièces que j'ai l'honneur de présenter à la Société anatomique proviennent du service de M. Ch. Nélaton à l'hôpital Tenon.

Louis H..., 42 ans, tuberculeux pulmonaire au 2e degré, mais en assez bon état général, présentant une fistule à l'anus de 3 cent. de haut, sous-muqueuse et siégeant au-dessous du sphincter. Elle fut opérée par excision le 10 février. Le soir de l'opération, le malade est parfaitement calme et sans fièvre.

Le lendemain matin en entrant dans le service, la surveillante le trouve très tranquille après une bonne nuit de sommeil, la peau n'est pas chaude. A 7 h. 1/4, brusquement le malade pousse un cri, puis est pris de grande convulsions pendant 1/4 d'heure ; on constate un peu d'écume aux lèvres, mais la langue n'est pas mordue. A 8 h. la crise est complètement finie et le malade urine sous lui. A mon arrivée dans le service, je le trouve dans un état de prostration extrême, sans contracture et il me reconnaît à peine, le thermomètre marque 40° dans l'aisselle. Je panse la plaie qui est en parfait état, la gaze est à peine teintée de sang.

A 2 h. 1/4 le malade pousse un cri, puis on assiste à une attaque en tout semblable à celle du matin, à la suite de laquelle il urine sous lui abondamment. L'interne de garde appelé le trouva inerte, dans le coma et il meurt sans réaction à 3 heures.

Autopsie. — Quelques tubercules caséeux aux deux sommets, rien au *cœur*, pas de caillot dans l'artère pulmonaire ni dans ses branches. Le *cerveau* et le bulbe examinés avec soin et coupés sont normaux. L'*intestin* n'est pas congestionné, la *rate* et le *foie* sont sains ainsi que les reins qui sont légèrement congestionnés.

Les capsules surrénales qui atteignent chacune le volume d'une mandarine présentent dans leur intérieur des tubercules caséeux variant entre le volume d'un poids et celui d'une forte noisette, elles ne sont pas adhérentes aux reins.

En présence de cette mort brusque, consécutive à deux attaques d'épilepsie bizarre, et comme il ne semble pas que l'on puisse incriminer le tétanos ou la septicémie aiguë, nous

nous demandons si la tuberculose constatée des capsules surrénales ne peut-être invoquée comme cause de la mort consécutivement au léger traumatisme opératoire.

Ajoutons que le malade présentait une teinte notablement bronzée constatée après l'autopsie, mais qui de son vivant n'avait pas été suffisante pour éveiller l'attention.

Ictère chronique par rétention biliaire due à un rétrécissement du canal cholédoque. Atrophie de la vésicule biliaire. Insuffisance hépatique, par M. FERNAND BEZANÇON, interne des hôpitaux.

Cette femme, âgée de 63 ans, aurait été prise il y a neuf mois, dans le cours d'une bonne santé, d'ictère qui aurait débuté brusquement sans douleur ni phénomènes généraux. L'ictère depuis cette époque aurait toujours persisté. A son entrée à l'hôpital Laënnec, service de M. Dreyfus-Brisac, la malade est très amaigrie ; la peau sèche, écailleuse, est colorée en jaune verdâtre par la bile ; les muqueuses sont nettement ictériques ; ses membres inférieurs présentent un peu d'œdème dépressible. Le ventre est ballonné, et l'on constate beaucoup de tympanisme avec un peu d'ascite. Le foie est difficilement perceptible, cependant il semble augmenté de volume surtout dans la région épigastrique, mais l'on ne perçoit aucune inégalité, aucune tumeur appréciable.

Cependant on constate une cicatrice dans la région de la vésicule biliaire, cicatrice qui est la trace d'une laparotomie faite il y a quelques mois par M. Picqué, qui ne trouvant rien, au dire de la malade, aurait refermé l'abdomen sans pousser plus loin l'opération.

Les poumons, surtout le gauche, présentent de la congestion des bases. Le cœur ne semble pas augmenté de volume, on perçoit un bruit de souffle systolique à maximum à l'appendice xiphoïde. Le pouls est régulier, la malade est sans fièvre.

Les urines sont très colorées et présentent, lorsqu'on ajoute de l'acide nitrique, la réaction de l'ictère biliphéique, elles contiennent de l'albumine en quantité notable. L'urée est tombée au taux de 11 grammes par litre et la malade n'urine guère plus de 500 grammes par jour. Les selles sont en partie décolorées. La malade est dans un état semi-comateux et répond difficilement aux questions.

Pendant quelques jours l'état reste stationnaire ; cependant l'ictère semble augmenter d'intensité, les urines sont de plus en plus foncées, les matières complètement décolorées. La malade a à plusieurs reprises des hémoptysies, elle ne prend aucune alimentation et a un peu de délire nocturne.

L'ascite augmente, de même que l'œdème des membres inférieurs, la quantité d'urine tombe à 2 et 300 grammes, et la couleur de celle-ci est vert foncé comme si l'on avait sous les yeux de la bile pure. La température oscille toujours autour de 37°.

La malade meurt dans le même état, sans avoir présenté d'autre symptôme qu'une légère élévation de la température, 38°,6 dans les

quelques heures qui ont précédé la mort, et une hémorrhagie abondante de la paroi antéro-latérale de l'abdomen.

Cette hémorrhagie a débuté deux jours avant la mort ; on percevait alors dans la partie latérale droite de l'abdomen, au-dessous du rebord des fausses côtes, une sorte d'empâtement diffus avec quelques bosselures, la peau ne portait pas trace d'ecchymose.

Le lendemain l'empâtement s'étendait du rebord des fausses côtes à la symphyse pubienne, il avait une direction générale oblique et commençait à déborder la ligne médiane au niveau de l'ombilic. Comme la veille il n'y avait pas trace d'ecchymose.

En présence de ces faits cliniques le diagnostic avait été *ictère catarrhal chronique* ; le début brusque des accidents aurait pu faire songer à de la lithiase, mais l'absence absolue de douleur, et surtout la recherche négative de M. Picqué nous avaient fait éliminer cette hypothèse. Ce début brusque des accidents nous avait fait aussi éliminer l'hypothèse d'une compression des voies d'excrétion de la bile soit par une tumeur hépatique, soit par un cancer des voies biliaires, soit par une tumeur de la tête du pancréas.

Autopsie. — *Poumon.* Un peu d'emphysème avec atélectasie des bases. Quelques tubercules crétifiés.

Plèvre. — Léger épanchement coloré en jaune par la bile.

Cœur. — Poids 230 grammes. Insuffisance fonctionnelle de la valvule mitrale et de la valvule tricuspide (13 centimètres).

Les valves sont légèrement épaissies. Un peu d'athérome aortique. Valvules suffisantes. Ventricule gauche, paroi d'aspect normal. Ventricule droit, paroi sensiblement diminuée d'épaisseur.

Paroi abdominale. — Toute la partie latérale droite de la paroi antérieure est augmentée de volume ; elle atteint 6 centimètres d'épaisseur à la partie inférieure.

Une section de cette paroi montre au-dessous de la peau d'énormes caillots, au milieu desquels il est difficile de trouver trace de muscle. L'hémorrhagie semble cependant s'être faite en arrière du grand oblique. A l'ouverture du péritoine, il s'échappe un litre de liquide coloré par la bile.

La *rate* pèse 400 grammes, elle est entourée d'une coque de périsplénite.

Le *rein* est de volume à peu près normal, il semble que le parenchyme soit diminué d'étendue au profit de la région du bassinet et des calices qui est remplie de tissu adipeux. La substance corticale a son épaisseur normale, mais il semble qu'il y ait diminution de la substance médullaire. Ces deux substances se différencient très mal, elles sont colorées en jaune par la bile et présentent des petites ecchymoses.

L'*estomac*, très congestionné, contient du sang noirâtre. L'*intestin* présente sur plusieurs points des ecchymoses. Le *pancréas* est normal.

Le *foie* pèse 1750 grammes, il présente à sa surface des brides de périhépatite. Sa couleur générale est jaunâtre, marbrée de vert, il semble que les marbrures verdâtres enserrent les parties jaunes qui sont plus saillantes.

A la coupe le foie est peu résistant, il ne crie pas sous le scalpel, il est un peu granuleux, les granulations ont environ 1 à 2 millim. de diamètre, elles semblent entourées par les zones verdâtres.

Il est très difficile de trouver la vésicule biliaire, cependant au

niveau de la loge de celle-ci, on finit par trouver quelques petits calculs de cholestérine, enchâtonnés par la vésicule atrophiée et revenue sur elle-même.

Si l'on pénètre dans les voies biliaires par l'intestin on voit que

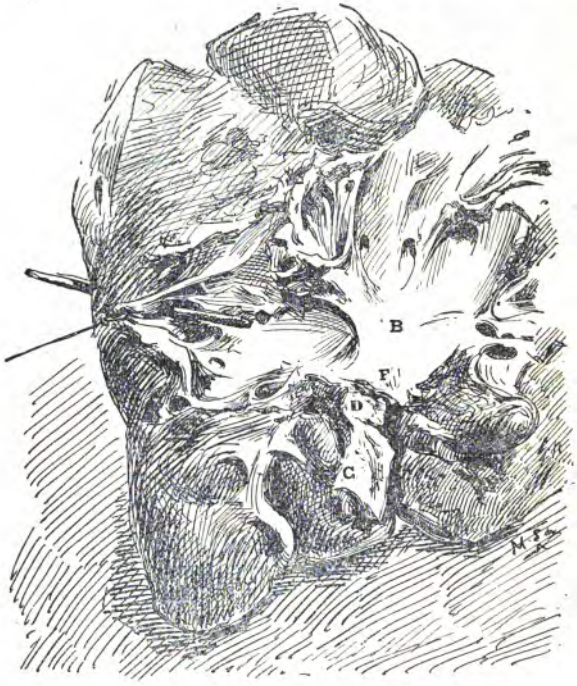

B. Voies biliaires dilatées. — C. Canal cholédoque. — D. Orifice du canal cystique. — F. Bande fibreuse.

toute la partie inférieure du canal cholédoque est normale, mais la sonde cannelée est arrêtée à sa partie supérieure. A ce niveau la section nous a montré une bride fibreuse au milieu de laquelle nous avons retrouvé l'orifice rétréci du canal cystique. Au-dessous de la bride le canal cholédoque a son aspect normal et plissé.

Au-dessus de la bride l'aspect change complètement, on tombe dans une cavité comparable en tous points au bassinet, cavité principale dans laquelle s'ouvrent des cavités secondaires extrêmement dilatées et se ramifiant dans le foie comme le montre la planche ci-contre. L'aspect des parois de ces cavités est caractéristique, il est lavé, lisse, brillant. Le contenu de la poche est un liquide transparent qui s'est écoulé à l'incision de bride. Il n'y a pas dans toutes ces parties trace de calcul.

Nous nous trouvons donc en présence d'une rétro-dilatation des voies biliaires supérieures, au-dessus du point d'abouchement du cystique dans l'hépatique. C'est le canal hépatique principal et ses divisions qui donnent l'aspect cavitaire que nous avons décrit. Quant à la *vésicule*, par suite de l'atrésie de son orifice de sécrétion elle s'est atrophiée, comme le fait a été souvent signalé à la suite de l'oblitération du cholédoque par un calcul (Courvoisier, Terrier).

L'*étude bactériologique* du foie et de la rate nous a montré la présence du bacterium coli commune à l'état de pureté, mais comme les examens de coupes que nous avons pratiqués ne nous ont montré que quelques rares bacilles, nous avons pensé qu'il ne fallait voir dans la présence de ce microbe qu'une infection ultime dans les quelques heures qui ont précédé la mort.

Le *foie* présente l'aspect suivant sur des coupes colorées à l'hématoxyline et au carmin. Dilatation des capillaires qui rayonnent de la veine sus-hépatique avec atrésie des trabécules hépatiques sur ce point. Conservation du rapport de volume normal entre les capillaires et les cellules dans toute la région qui entoure l'espace porte ; en somme, aspect de foie muscade. Au niveau de l'espace porte, il existe une sclérose très accusée.

A un plus fort grossissement, on voit que le protoplasma des cellules de la zone péri-sus-hépatique ne prend plus les réactifs colorants, seul le noyau prend encore l'hématoxyline. Sur un grand nombre de points il y a de la dégénérescence graisseuse de la cellule ; enfin, entre les cellules on trouve de place en place des petites concrétions biliaires calculeuses ; dans quelques cellules on trouve un peu de pigment biliaire.

Dans les cellules qui entourent l'espace porte il y a intégrité du protoplasma, mais abondance de pigment biliaire. Dans l'espace porte, sclérose, avec phlébite portale peu marquée, légère desquamation épithéliale des canalicules biliaires, autour desquels on ne trouve pas d'infiltration embryonnaire appréciable.

Rate. — Un peu d'épaississement des travées, un peu d'endopériartérite.

Canal cholédoque. — Normal, sauf desquamation des cellules des acini glandulaires

Bande fibreuse : L'épithélium se voit encore par places, sans altération appréciable, mais le derme de la muqueuse est considérablement épaissi, il y a infiltration extrêmement abondante de cellules rondes. Les glandes acineuses sont remplies de cellules revenues au type embryonnaire. La musculeuse est peu modifiée, la fibreuse un peu épaissie.

Vésicule biliaire. — Absence d'épithélium, tunique fibreuse très hypertrophiée, quelques traces de musculeuse et de culs-de-sac glandulaires.

Cœur. — Pas de sclérose, dégénérescence pigmentaire périnucléaire, parfois généralisée à toute la fibre.

Rein. — Sclérose périartérielle, périglomérulaire et péritubulaire assez prononcée ; sur certains points, atrophie fibreuse du glomérule ; dans quelques glomérules léger exsudat intra-capsulaire. Congestion légère des capillaires. Tubes contournés, nécrose de coagulation. L'épithélium de Heidenhain ne prend plus l'acide picrique, le noyau

ne prend plus l'hématoxyline, la cellule a parfois un aspect un peu grenu, et est colorée en vert par du pigment; dans la lumière quelques cylindres hématiques et colloïdes. Pas de lésion des tubes droits.

Hématome. — Le sang a dissocié les muscles de la paroi et à la coupe on voit nettement les fibres dissociées une à une par les globules sanguins. Ces fibres sont les unes peu altérées, les autres atteintes de nécrose, leur noyau se colore mal, la striation a disparu, elles sont très réfringentes.

Réflexions. — Nous nous sommes trouvé en présence d'un de ces cas rares d'ictère chronique, où l'obstruction ne peut être rattachée ni à la lithiase, ni à un cancer primitif de la tête du pancréas, ni à un cancer primitif du cholédoque ou de l'ampoule de Vater. La seule cause de l'obstruction était cette bride fibreuse saillante, portant sur le point d'abouchement du canal cystique et du canal hépatique dans le cholédoque.

Les accidents ont d'ailleurs été les mêmes que dans l'obstruction calculeuse, il s'est fait au-dessus de l'obstacle une rétro-dilatation des voies biliaires, le canal hépatique s'est démesurément agrandi au point de former une véritable poche dans laquelle s'ouvraient à la manière des calices dans le bassinet, les branches de division très dilatées de ce canal hépatique.

Cette poche était remplie de liquide transparent comme dans les cas d'hydropisie de la vésicule biliaire à la suite de l'obstruction calculeuse du canal cystique. Dans ce cas la vésicule s'était atrophiée, absolument encore comme dans les cas d'obstruction calculeuse du cholédoque.

Quelle est maintenant la cause de ce rétrécissement ? c'est ce qu'il est impossible de préciser et nous sommes réduit à des hypothèses ; la plus vraisemblable nous paraît être la suivante : comme la malade avait encore dans sa vésicule atrophiée des traces de concrétions ayant la réaction de la cholestérine, on peut admettre qu'autrefois une de ces concrétions en passant du canal cystique dans le cholédoque a éraillé la muqueuse juste au point d'abouchement du cystique et de l'hépatique, d'où irritation et épaississement de la muqueuse, avec rétrécissement consécutif du conduit.

Les cas de rétrécissement du canal cholédoque sont dus le plus souvent, en dehors de la lithiase, au cancer primitif de la tête du pancréas, ou au cancer primitif des voies biliaires, cancer du cholédoque, cancer de l'ampoule de

Vater, etc.; dans quelques observations, on retrouve cependant signalé un rétrécissement fibreux, qui seul peut expliquer l'ictère et les accidents d'obstruction observés.

Nous ne citerons que deux observations de Seyffert et de Ahlfeld, cités par Terrier dans son mémoire sur la cholédochostomie (*Revue de chirurgie*, février 1893).

Dans ces deux cas d'ictère chronique avec rétention biliaire, on ne trouva pas de calcul, mais il est spécifié que le canal cholédoque était un peu rétréci.

Dans un grand nombre d'opérations pratiquées sur la vésicule biliaire on n'a pas trouvé de cause expliquant l'ictère et la rétention de la bile, ces cas doivent être rapprochés du nôtre et l'état du canal cholédoque devra être recherché avec soin lorsqu'il se présentera des observations d'ictère chronique avec rétention sans cause appréciable.

M. Hartmann. — L'hypothèse qui me paraît la plus rationnelle pour expliquer le rétrécissement du cholédoque présenté par M. Bezançon est celle d'un rétrécissement cicatriciel, lié à la lésion du canal par l'arrivée d'un calcul descendu de la vésicule. Le rétrécissement annulaire correspond exactement à l'abouchement du canal cystique.

Cette pièce nous permet de constater une fois de plus la vérité de la grande distinction établie par notre maître Terrier dans les lésions de la vésicule au cours des ictères par rétention. Tandis que dans les occlusions du cholédoque liées à une tumeur du pancréas il y a dilatation de la vésicule, dans les oblitérations par calcul il y a souvent rétraction fibreuse et presque disparition de la vésicule enfermée dans des masses fibreuses. C'est un fait que j'ai eu à diverses reprises l'occasion de vérifier anatomiquement. Ici, il s'agit d'un rétrécissement fibreux, de lésions inflammatoires et lithiasiques, la vésicule a pour ainsi dire disparu. Ce fait confirme la règle.

Un second point intéressant consiste dans le développement énorme qu'a pris le canal hépatique, développement tel qu'à première vue on l'avait pris pour la vésicule. C'est là une constatation importante et que nous tenons à relever parce qu'elle nous montre que, dans les cas où elle est indiquée, celui-ci en était un, l'hépatico-entérostomie qui semblerait absurde si l'on ne songeait qu'aux voies normales

est, au contraire, aussi facile et aussi simple que la cholécystentérostomie, le canal prenant dans ces cas un développement énorme.

Adipose cardiaque.

M. Vassal présente le cœur d'une femme de 71 ans morte de pneumonie dans le service de M. Sapelier à l'asile de Nanterre. Le cœur était petit et présentait sous le péricarde viscéral une couche de graisse abondante, surtout à droite, d'une épaisseur d'un 1/2 centim. environ; le myocarde situé en dessous était sain. Il ne s'agit donc pas de dégénérescence graisseuse, mais d'adipose péricardique.

Pierres du poumon.

M. Vassal présente les poumons d'un homme mort, dans le même service, d'hémorrhagie cérébrale. On y trouve des concrétions arborisées, de nature calcaire, ne suivant pas les bronches.

Élections :

M. René Matton est nommé membre correspondant.
M. Pineau pose sa candidature au titre de membre adjoint.

Séance du 24 février 1893.

Présidence de M. Cornil

Traumatisme cérébral. Marche irrégulière des phénomènes cliniques. Déviation conjuguée de la tête et des yeux; nombreuses attaques épileptiformes subintrantes; prédominance des troubles moteurs à gauche. Déchirure du lobe cérébelleux droit, double hémorrhagie du lobe frontal droit; pas de lésions dans les sphères motrices, par le Dr Legrain, médecin en chef à l'asile de Ville-Evrard.

Le lundi 13 février, un peu avant 7 heures du matin, Mlle B..., âgée de 62 ans, est violemment poussée par une autre malade et fait

une chute, tombant de toute sa hauteur sur le parquet, directement sur la région occipitale. Plaie verticale de cinq centimètres de hauteur située un peu à droite de la ligne médiane et intéressant tout le tégument.

La malade est relevée immédiatement; *elle n'a pas perdu connaissance;* et, sans autre symptôme qu'un peu d'étourdissement, sans troubles de la locomotion, sans perte de l'équilibre, elle vaque à ses occupations habituelles, causant à son entourage; elle écrit et déjeune convenablement. Vers 9 heures, *deux heures par conséquent après la chute,* on la voit pâlir et on la couche sans tarder. Elle tombe alors dans un état demi-comateux; presque en même temps la *tête tourne sur son axe vers la gauche,* la face regardant un peu en haut. Les *yeux se convulsent dans le même sens,* léger nystagmus vertical. La tête et les yeux restent fixés; bien qu'assez mollement, dans cette position, à laquelle ils reviennent lorsqu'ils ont été sans effort ramenés sur la ligne médiane.

Simultanément le bras se contracture légèrement; demi-flexion de l'avant-bras sur le bras. Il n'y a trace de flaccité nulle part; les traits sont déviés à gauche. De temps en temps se manifestent dans le bras quelques secousses convulsives simples peu intenses, très espacée les unes des autres.

La respiration est régulière; pas d'élévation thermique; pouls lent, mais régulier. Artères très dures. Une demi-heure après commence une série d'*attaques épileptiformes* débutant par la face (à gauche), secouant violemment le *côté gauche* où les convulsions restent toujours prédominantes, puis se généralisant à tout le corps. Pendant la crise, la déviation conjuguée cesse, mais après la crise la tête et les yeux reprennent leur situation première. Ecume sanguinolente aux lèvres. En une demi-heure 15 attaques se succèdent. Puis la malade tombe dans un *état soporeux* qui dure quelques heures pendant lesquelles une émission sanguine est pratiquée à la nuque. Au bout de ce temps, la déviation cesse, ainsi que le coma; la malade *reprend peu à peu l'usage de ses sens et de ses mouvements.*

Le soir à 7 heures, je la trouve dans son état habituel, sans prostration des forces, *sans obnubilation* plus marquée de l'intelligence, *sans aucun signe de paralysie.* La peau est un peu chaude et le pouls vibrant.

Mardi 14 février. Après une nuit sans incident elle reçoit dans la matinée la visite d'un parent qui déclare ne l'avoir pas vue aussi bien depuis longtemps. Elle se lève dans la journée; on ne remarque aucun symptôme de paralysie. La nuit suivante, un peu d'insommie et d'agitation ; elle arrache son pansement.

Mercredi 15. Aucun incident marquant jusqu'à 9 h. du soir, où commencent à se dérouler les derniers incidents qui précèdent la mort.

A 9 h., tout à coup, attaque épileptiforme : convulsions généralisées mais débutant par la face à gauche et prédominant du côté gauche.

Repos de deux heures, pendant lesquelles on note de nouveau la déviation conjuguée de la tête et des yeux à gauche ; en outre, la malade semble ramassée sur elle-même du côté gauche, les genoux sont fortement fléchis ; il existe une tendance marquée à s'enrouler du côté gauche, tellement que l'infirmière a dû placer de ce côté une couverture enroulée pour empêcher la malade de tomber.

A 11 h., série d'attaques épileptiformes, convulsions généralisées,

déviation des traits à gauche ; secousses dans les membres inférieurs avec mouvements alternatifs de flexion et d'extension. Pendant la crise, la tête oscille à droite et à gauche ; après la crise, elle reste un instant fixée à droite, puis retombe à gauche. Les attaques durent jusqu'à 2 heures du matin Etat soporeux, respiration pénible, stertoreuse. Température 39°. A 3 h. nouvelle série de crises. On en a compté jusque-là 30 à 35.

16 février. Le matin, coma, face vultueuse, lèvres cyanosées. Pupilles dilatées, égales. Pouls vibrant, à 68. Température 40°. Même état toute la journée. Vers le soir, nouvelles crises, courtes mais nombreuses, subintrantes, qui ne cessent pas jusqu'au moment de la mort (6 h. du matin). Depuis le 15 au soir, on a compté 93 crises épileptiformes.

Autopsie. — Plaie du cuir chevelu pénétrant jusqu'à l'épicrâne où siège une ecchymose de 3 travers de doigt. On ne constate pas de fracture. Après l'enlèvement de la calotte, écoulement assez abondant d'un liquide sero-sanguinolent qui provient surtout de la région cérébelleuse où siège un amas sanguin (rupture probable d'un sinus).

Pas d'épanchement sanguin sous la dure-mère, à la périphérie des hémisphères. Mais le cervelet tout entier baigne dans le sang ; il existe des caillots notamment au niveau du lobe droit.

En détachant le cerveau d'avant en arrière, on constate dans la région frontale la présence de quelques caillots à droite. La base des hémisphères repose ensuite dans une abondante sérosité sanguinolente, sans coagulum, collectée surtout au pourtour des pédoncules et du mésocéphale, et s'infiltrant très loin jusqu'au canal rachidien. Pas de fracture de la base.

Les pédoncules sont mous, friables sans lésion visible à l'œil nu.

Cervelet. — Le lobe droit présente une plaie verticale, de 3 cent. de longueur, siégeant en arrière à un travers de doigt du lobe médian, en un point qui correspond à la plaie du cuir chevelu, c'est-à-dire au point de chute. Cette plaie a les caractères d'une plaie par effraction ; ses bords sont déchiquetés et saillissent au dehors comme si le lobe avait éclaté sous l'influence d'une poussée venue de sa profondeur. Elle intéresse toute l'écorce ; au fond apparaît la substance blanche toute piquetée de sang et ramollie.

A la face inférieure, très en dehors, deux très petits foyers méningés de congestion apoplectique.

Cerveau. *Enveloppes. Etat de la pie-mère.* — Cette membrane est le siège de lésions vasculaires dont l'aspect et la disposition méritent le détail.

Aspect. — Il consiste dans une dilatation capillaire intense présentant trois degrés suivant les points. A un premier degré, tous les ramuscules principaux se dessinent très nettement, formant un lacis gracieux. A un second degré, les ramuscules de 2e et 3e ordre sont également dilatés et forment, dans l'ensemble, comme un foyer de congestion intense, occupant parfois plusieurs circonvolutions. Enfin à un 3e degré la congestion plus intense aboutit à un véritable foyer d'apoplexie capillaire sans qu'il y ait pourtant hémorrhagie.

Siège. — Cette lésion règne également sur les deux hémisphères qu'elle ceint comme d'une couronne comprenant tout le pourtour qui sépare les faces externe et inférieure, remontant sur la face externe

à une hauteur de 2 à 3 travers de doigt et s'étendant à la face inférieure sur une étendue un peu moindre.

Les lésions maxima se trouvent : dans l'hémisphère gauche, au niveau des 2e et 3e temporales, à la base de la pariétale ascendante; dans l'hémisphère droit (où en général la lésion est plus accentuée qu'à gauche), à la partie postérieure de la 2e temporale, et dans tout le sillon séparant la 1re de la seconde, au niveau du pli courbe, à la partie moyenne de la frontale ascendante, vers l'extrémité antérieure des trois frontales, et à la pointe du lobe occipital. A la face interne toute la région postérieure est congestionnée et surtout la partie postérieure de la circonvolution du corps calleux.

Partout ailleurs la méninge est normale et particulièrement dans les régions dites motrices, sauf au niveau du paracentral gauche où existe un tout petit foyer d'apoplexie capillaire.

Toutes ces lésions n'intéressent que la méninge qui se décortique facilement, laissant à nu une écorce dépourvue extérieurement des signes de congestion.

Vaisseaux. — Athéromateux.

Hémisphère gauche. — Rien à noter.

Hémisphère droit. — *Deux foyers hémorrhagiques* dans le lobe frontal. L'un, le plus volumineux, est situé à l'extrémité même de l'axe de percussion (plaie de tête, plaie cérébelleuse et plaie cérébrale sont sur une même ligne et dans un même plan), à la pointe même du lobe qu'il a détruite entièrement. On dirait que cette pointe a éclaté de dedans en dehors. La plaie est anfractueuse, en entonnoir, parcourue par des brides de tissu sain ; ses bords sont déchiquetés et irréguliers. Volume d'une noix. La couche corticale et le centre ovale sont tous deux intéressés sur une profondeur de 2 à 3 centim. Au fond la substance blanche apparaît fortement piquetée de sang. Ce foyer en comprend deux en réalité qui semblent communiquer; un lambeau de pli de passage les sépare.

Deuxième foyer, visible à la face inférieure du lobe longitudinal, il longe le bord interne même de l'hémisphère ; il est creusé aux dépens du gyrus sur une longueur de 4 cent. et sur une profondeur d'un cent. Un caillot fait issue de ce foyer qui n'a pas l'aspect du précédent. Ses caractères sont plutôt apoplectiques. Pas de piqueté sanguin, ni anfractuosités, ni déchiquetage.

A 4 cent. en dehors de ce foyer, petite ecchymose noirâtre de la grosseur d'une lentille.

Bulbe. — Lésions communes dans les traumatismes crâniens. Piqueté hémorrhagique épendymaire échelonné sur toute la hauteur du ventricule. Pas de déchirures des organes, pas d'éclatement.

Réflexions. — Sous l'influence du choc, il s'est produit sur toute la périphérie du contenu crânien, et surtout suivant un plan presque horizontal, passant par l'axe de percussion, une forte poussée sanguine. Aux extrémités de cet axe, la poussée s'est traduite par deux déchirures : cérébelleuse et frontale (le gros foyer frontal, malgré son volume, ressemble bien plutôt à un foyer d'attrition qu'à un foyer

hémorrhagique). Ailleurs, elle s'est traduite par la congestion et l'apoplexie capillaire d'autant plus visibles qu'on se rapproche des pointes des lobes. Ce sont là des lésions nettement traumatiques.

L'hémorrhagie sous-frontale a-t-elle la même origine ? C'est possible, mais elle ne semble pas dépendre directement de l'action traumatique. Elle n'est peut-être pas contemporaine du choc. Mais, préparée par la poussée congestive d'une part, et d'autre part favorisée par l'état athéromateux des vaisseaux chez une femme âgée, elle n'est peut-être apparue que plus tard, à la façon d'une véritable hémorrhagie cérébrale.

Les détails cliniques trouvent-ils leur explication dans les lésions nécroscopiques? L'intérêt de l'observation est triple :

1° La *marche* de la maladie est bizarre : les désordres révélateurs du traumatisme n'apparaissent que deux heures après la chute; ils disparaissent une première fois après avoir duré quelques heures pour ne reparaître que 57 heures après, laissant dans l'intervalle la malade dans une situation peu éloignée de la normale. L'explication de ces faits est difficile. L'apparition des premiers accidents est peut-être due à la compression du cervelet par le sang, compression qui se serait établie lentement, le sang ne provenant que des capillaires de l'écorce. Quant à la seconde série de phénomènes, en tout semblables aux premiers, seraient-ils le fait d'une encéphalite traumatique ou auraient-ils été réveillés par l'hémorrhagie sous-frontale que nous avons supposée postérieure au traumatisme ?

2° *Déviation conjuguée* de la tête et des yeux du côté gauche, c'est-à-dire du côté opposé au siège des lésions sans hémiplégie. Cette déviation paraît avoir été liée ici (voir ses caractères dans l'observation) plutôt à un processus destructif (paralytique) qu'à un processus irritatif, bien qu'elle ait existé du même côté que les accès épileptiformes dont elle pourrait paraître une réduction (elle cessait pendant la crise et la tête semblait être plus volontiers entraînée à droite). Aucune des régions habituellement lésées dans les observations de déviation ne se trouve atteinte ici (centres moteurs de la tête et des yeux, mésocéphale ; les pédoncules baignaient dans une sérosité sanguinolente, mais pas de

coagulum compresseur ; d'ailleurs, le symptôme unilatéral semblerait devoir répondre à une lésion unilatérale ; il n'y a pas eu d'hémiplégie. Ne faut-il pas, par exclusion, mettre le syndrome sous la dépendance de la lésion destructive du cervelet, et, par suite, faire jouer à cet organe un rôle moteur qu'on lui a peu reconnu jusqu'à présent ?

3° *Attaques épileptiformes*. Elles ont joué un rôle capital, elles ont été générales, mais ont été constamment prédominantes à gauche, et dépendent, par suite, c'est probable, d'une lésion circonscrite. Elles sont enfin un trouble excito-moteur, d'ordre essentiellement irritatif. Leur explication est bien difficile. Les régions motrices sont saines, au moins en apparence ; on n'y voit pas de phénomènes inflammatoires, pas d'adhérences méningées. Les tractus moteurs sont partout indemnes. Faut-il incriminer encore une encéphalite que rien ne démontre (pourquoi, en tout cas, des crises prédominantes du côté gauche du corps ?), ou bien vaut-il mieux, par exclusion, attribuer le fait à l'action du cervelet (bien qu'il n'y existe que des lésions destructives, il peut s'être produit à la périphérie du trauma un processus d'irritation d'ordre réparateur ; les caillots sanguins peuvent avoir joué le rôle de corps irritant, à la facon des corps étrangers ; enfin, le cervelet, enserré dans sa gaine duremérienne, était sans doute comprimé par l'épanchement) ? Il faudrait encore ici supposer au cervelet une action motrice.

Ou bien, le cervelet restant organe sensible aurait-il été, comme tel, l'origine d'une aura sensitive, autrement dit l'origine d'un axe réflexe aboutissant aux muscles convulsés, les circonvolutions motrices étant le point de réflexion ?

Tout en servant à l'étude des traumatismes cérébraux, il est possible que la présente observation serve en outre à l'histoire de la physiologie si peu connue du cervelet.

La coupe des hémisphères ne révèle aucune lésion en foyer, ni aucune lésion de nature irritative. L'hémorrhagie sous-frontale qui avait paru posséder des caractères apoplectiques est en tout semblable à l'autre hémorrhagie ; c'est donc une contusion comme elle. Les foyers en sont circonscrits par une zone criblée de piqueté sanguin, noirâtre, d'autant plus condensé qu'on se rapproche davantage de la partie détruite. Même aspect au niveau de la contusion cérébelleuse.

La substance blanche tout entière est teintée d'un beau rose, tout comme si le cerveau avait macéré dans une solution carminée. Sur ce fond teinté se détachent çà et là les vaisseaux capillaires dilatés et gorgés de sang.

Pas de foyers congestifs dans l'écorce dont la coloration est assez uniformément foncée partout.

Même aspect de toutes les régions intimes du cervelet.

Molluscum pendulum de la vulve inséré sur la grande lèvre gauche et ayant subi un commencement de sphacèle, par A. ORRILLARD, interne à l'hôpital St-Louis.

La malade qui fait le sujet de cette observation est une jeune fille vierge de 27 ans, exerçant la profession de demoiselle de magasin. Elle entre à l'hôpital St-Louis le 16 décembre 1892, salle Gosselin, n° 25.

Antécédents héréditaires. — On n'y trouve rien de spécial à noter du côté de ses parents. Elle dit avoir perdu plusieurs frères et sœurs, mais elle n'y a attaché, dit-elle, aucune importance et ne peut en dire le nombre.

Elle a une sœur bien portante de 34 ans, qui a subi en janvier 1892, l'ablation d'une petite tumeur (paraissant non pédiculée d'après les renseignements) et insérée sur la grande lèvre gauche.

Antécédents personnels. — Notre malade n'a jamais été souffrante. Réglée à 14 ans, ses époques se sont succédé régulièrement chaque mois jusqu'à aujourd'hui, n'entraînant aucun trouble, aucun malaise. L'examen de tous ses organes est négatif, on ne trouve aucuue tare pathologique si ce n'est une émotivité extrême rendant l'examen et l'interrogatoire des plus difficiles. Il n'y a cependant rien qui puisse faire poser le diagnostic d'hystérie.

Il est impossible de savoir exactement quand et comment l'affection a débuté ; la malade, peu soigneuse d'elle-même, est incapable de donner le moindre renseignement à cet égard. Elle en fait remonter le début à 6 ou 7 ans, mais elle ne peut préciser davantage.

Elle s'est aperçue à cette époque qu'il existait sur la grande lèvre du côté gauche une petite tumeur dure non douloureuse et non pédiculée ne la gênant absolument en rien. Peu à peu cette « *bosse* » a grossi et a commencé à se pédiculiser. L'accroissement semble s'être fait régulièrement sans poussée et n'avoir jamais amené de gêne pour la malade. En même temps que lui se produisait la pédiculisation parfaite de la tumeur.

Tel était l'état de la lésion jusqu'il y a 3 semaines. A ce moment est apparue vers la face inférieure de la tumeur une petite tache d'abord brune puis noirâtre, large au début comme une pièce de 50 centimes. Cette plaque s'est peu à peu étendue, a atteint presque les dimensions d'une pièce de 5 francs et huit jours après l'apparition de ce phénomène il s'est produit un orifice par lequel s'est écoulé de la sanie sentant horriblement mauvais et du sang pur (?)

La malade est restée 15 jours avec cet écoulement qui persistait et finissait par la gêner, aussi se décida-t-elle à entrer à l'hôpital.

La vulve une fois découverte on voit appendue à la grande lèvre gauche par un pédicule cylindrique une tumeur du volume d'une orange. Pendant la marche cette tumeur oscille absolument à la façon d'un pendule et lorsque la malade vient à s'asseoir elle est obligée de prendre certaines précautions pour éviter de l'écraser. Lorsqu'elle est couchée la tumeur est appliquée sur le plan du lit et le pédicule alors non tendu décrit des sinuosités.

Nous examinerons successivement les 2 parties constituantes de la tumeur, le pédicule et la partie renflée.

Le pédicule est long de 10 centim. Sa forme présente deux dispositions différentes : en haut au niveau de son insertion à la grande lèvre il est aplati latéralement et présente comme point d'insertion toute la hauteur de la grande lèvre qu'il semble continuer. Cette forme se retrouve dans tout son tiers supérieur. Ses 2 tiers inférieurs au contraire, sont absolument cylindriques et rappellent au point de vue du volume celui d'une bougie. Sur tout ce pédicule, la peau a le même aspect qu'au niveau de la grande lèvre : elle est épaisse, pigmentée, présente des rides irrégulières sur toute sa hauteur. On y retrouve aussi des poils en assez grande quantité, mais assez espacés les uns des autres. Elle ressemble parfaitement à la peau du scrotum.

Ce pedicule s'implante par son extrémité inférieure à peu près exactement au pôle d'une tumeur ayant la forme d'une sphère aplatie. Celle-ci est constituée par une masse nettement lobulée, dont les lobulations vont en augmentant de volume à mesure qu'elles s'approchent de l'extrémité inférieure. De plus, on trouve plusieurs sillons très accusés formant chacun une ligne brisée et séparant en plusieurs lobes l'ensemble de la tumeur. La peau qui la recouvre est plus mince, dépourvue de rides et de poils, a une teinte rouge vineux intense, et adhère aux parties profondes.

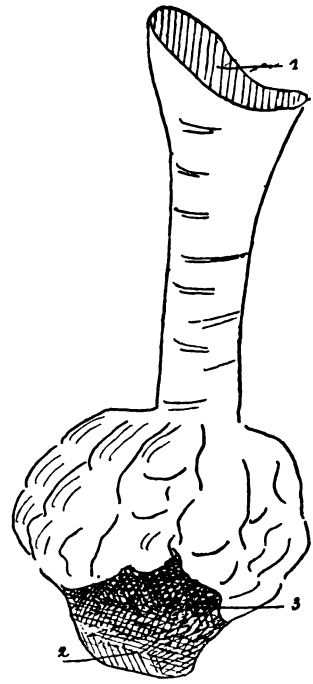

Molluscum pendulum de la vulve.

1. Coupe de l'insertion à la grande lèvre. — 2. Plaque de sphacèle détachée sur une partie de sa périphérie. — 3. Cavité creusée au centre de la tumeur.

Au niveau du pôle inférieur existe une plaque de sphacèle large comme 5 francs environ et détachée sur 1/3 de sa circonférence environ. Epaisse de 5 millim. environ elle obture une cavité cylindrique profonde de 1 centim. 1/2 environ et ayant comme forme celle

d'un baril. C'est de là que s'écoule un liquide sanieux et jaunâtre d'odeur infecte.

A la coupe, la tumeur est dure, crie sous le couteau et présente un aspect fibroïde d'un blanc mat. Il y a un léger œdème de tout le tissu.

La circonférence de cette tumeur est de 22 centimètres.

La sensibilité existe sur le pédicule, mais est très obtuse au niveau de la tumeur. Il n'y a du reste aucune douleur spontanée et ni les mouvements imprimés ni la pression ne déterminent de phénomènes douloureux. La palpation au niveau du pédicule fait percevoir les battements d'artères paraissant avoir un assez gros volume.

Les ganglions inguinaux ne sont pas engorgés ni d'un côté ni de l'autre.

En présence de ces symptômes, le diagnostic posé a été celui de Molluscum pendulum et l'ablation a été immédiatement proposée à la malade.

L'opération fut pratiquée le 17 décembre 1892. Anesthésie par le chloroforme. La malade rasée et préparée est placée dans la position dorso-lombaire. Deux incisions longitudinales circonscrivent le point d'insertion de la tumeur qui est rapidement enlevée. On place deux ligatures sur les artères nourricières ; il reste alors une plaie longitudinale analogue à celle qui serait produite par le dédoublement d'une grande lèvre normale. Suture aux crins de Florence qui furent enlevés au 8e jour. Deux jours après la malade guérie quittait l'hôpital.

Réflexions. — Cette pièce nous a paru intéressante non pas à cause du diagnostic qui ne pouvait laisser aucun doute mais à cause de la rareté relative de l'affection.

L'histoire clinique en a été fort bien résumée dans un article de M. Marfan paru dans les *Archives de Tocologie* de 1882 et dans deux thèses de la Faculté de Paris, celle de M. Barry (1884) et celle de M. Chérot (1892). Aussi ne feronsnous que signaler les détails un peu spéciaux qu'a présentés notre observation.

Au point de vue étiologique, l'hérédité signalée dans quelques observations ne donne ici aucun renseignement, si ce n'est l'existence d'une petite tumeur vulvaire chez la sœur de la malade. Malheureusement il n'a pas été possible d'avoir à ce sujet tous les renseignements désirables.

Hebra a signalé un développement incomplet physique et intellectuel comme cause prédisposante. Il serait peut-être préférable de considérer ces symptômes comme une simple coïncidence ; en tout cas disons que chez notre malade les facultés intellectuelles sont certainement au-dessous de la moyenne.

L'existence de l'hymen absolument intact permet, comme

dans le cas de M. Marfan (*Société anatomique*, 1882), d'éliminer les infections blennorrhagique et puerpérale. Et du reste on ne trouve ici aucune cause d'irritation locale.

Au point de vue anatomique pur, nous signalerons la longueur extrême du pédicule (10 centimètres) et la forme à peu près sphérique de la tumeur qui y était appendue. D'après les observations, ces sortes de tumeur sont le plus souvent piriforme.

La palpation ne donnait pas du tout la sensation d'une poche vide, comme il est dit dans certaines observations et comme semble le représenter une pièce du musée de l'hôpital Saint-Louis.

MM. Lagrange et Duret dans une observation de la thèse de Barry citent des augmentations de volume répondant aux règles ; nous n'avons rien observé de semblable chez notre malade où l'accroissement de la tumeur s'est fait d'une façon lente et régulière.

Parmi les accidents auxquels peuvent donner lieu de semblables tumeurs, M. Marfan cite seulement l'hémorrhagie et l'inflammation. Il y a, nous croyons, lieu d'y ajouter une troisième complication qui à la rigueur pourrait peut-être être considérée comme un degré de la maladie. Nous voulons parler du sphacèle de la tumeur. Cet accident était déjà signalé par M. le professeur Hardy dans son article Molluscum du *Nouveau Dictionnaire de médecine et chirurgie pratiques* (t. XXIII). « Par une pression exercée sur le pédicule, par suite du tiraillement dépendant du poids de la tumeur, la circulation peut être interrompue et une gangrène partielle ou totale peut se développer. J'ai vu quelques exemples de cet accident, entraînant la chute et la disparition de certaines tumeurs. » Nous avons trouvé 2 exemples de Molluscum pendulum de la vulve avec nécrobiose : la première a trait à un cas observé par Pozzi dans lequel existait une perte de substance occupant le centre de la tumeur et y formant cavité (observation I de la thèse de Barry) ; la seconde publiée par Blocq dans le *Progrès médical* de 1884 ne cite qu'une perte de substance superficielle sur la périphérie du molluscum.

Chez notre malade le sphacèle était relativement considérable puisqu'il a en partie détruit la tumeur en la réduisant à une coque. Il est évident qu'il ne peut être mis que sur le

compte des tiraillements constants exercés sur le pédicule et aussi probablement aux phénomènes de torsion qui devaient fatalement se produire dans la marche. Observons de plus que cet accident est survenu à une époque de l'année où notre malade par son métier de demoiselle de magasin était obligée de rester 12 heures debout et que constamment elle était forcée de monter ou de descendre des escaliers.

Notons aussi l'absence absolue de retentissement du côté de ses ganglions inguinaux.

Notre excellent collègue et ami Souplet a bien voulu se charger de faire l'examen histologique d'un morceau de la tumeur. Après séjour de quinze jours dans la liqueur de Müller et immersion dans l'alcool à 90° prolongée pendant 1 mois on pratiqua des coupes de la tumeur. Celles-ci furent colorées au picro-carmin de Orth et à la solution d'acide picrique puis passées à l'essence de girofle et montées dans le baume de Canada. Voici les résultats de l'examen :

La peau amincie contient fort peu de glandes. Elle se continue par une transition insensible avec l'hypoderme et par son intermédiaire avec le reste de la tumeur.

Sur la surface des coupes, on trouve de très nombreuses fibres conjonctives mélangées à de très rares fibres élastiques. Aucune fibre musculaire.

Les vaisseaux sont excessivement nombreux et tous perméables ; ils sont dilatés et on peut en suivre qui vont de la profondeur de la tumeur jusque dans l'épiderme où ils se perdent. Ceux-là sont assez volnmineux pour être visibles à l'œil nu sur une coupe.

Autour de ces divers éléments on retrouve de petites cellules jeunes, mais celles-ci sont nettement accumulées au pourtour des vaisseaux et aussi sur les couches épidermiques.

Cette diapédèse très nette a été la conséquence de l'inflammation qui a succédé à l'infection de l'eschare.

Au point de vue histologique la tumeur en question rentre donc dans les fibromes du derme.

A propos du traitement, il est bien évident qu'actuellement l'ablation au bistouri suivie de la ligature des vaisseaux et de la suture des deux lèvres de la plaie est le procédé de choix.

Plaie du cerveau par balle de revolver, par ALBERT MOUCHET, interne des hôpitaux.

Les pièces que nous avons l'honneur de présenter à la Société anatomique proviennent d'un individu qui s'est tiré un coup de revol-

ver dans la tempe droite et que nous avons eu l'occasion d'observer dans le service de notre maître, M. le professeur Duplay.

Voici en quelques mots le tableau clinique que cet individu a offert pendant les 24 heures qu'il a continué à vivre.

L'orifice d'entrée de la balle était situé dans la région temporale droite, à 2 travers de doigt en arrière de l'apophyse orbitaire externe, et à la même distance au-dessus de l'arcade zygomatique — léger écoulement sanguin par la plaie.

A son arrivée dans le service, le malade était dans la résolution la plus complète, les membres retombent inertes sur le lit.

Pas de paralysie d'une moitié du corps, pas de contractures. La sensibilité est diminuée, mais non abolie.

Le malade est dans le coma. Sa respiration est encore régulière, et pas notablement augmentée de fréquence, le pouls ne marque que 66 à la minute. Les pupilles sont inégales, celle du côté gauche est un peu dilatée ; il y a des deux côtés perte du réflexe lumineux.

Pendant les premières heures, le malade a des évacuations involontaires de matières fécales mais non d'urine. Par le cathétérisme, on ne retire de la vessie qu'une vingtaine de grammes d'urine trouble, sans sucre ni albumine, riche en urates que l'acide nitrique et la chaleur dissolvent facilement. Quelques vomissements alimentaires.

Deux heures plus tard, quand nous le revoyons avec notre chef de clinique, M. Demoulin, la respiration a augmenté de fréquence, il y a jusqu'à 40 inspirations par minute, elle revient en même temps irrégulière et prend à peu près le rythme de Cheine-Stokes, il y a des périodes de pause respiratoire durant une quinzaine de secondes et suivies de reprises croissants pendant un nombre de secondes à peu près égal. La température commence à monter à 38°,6 ; 88 pulsations à la minute.

Le lendemain matin le coma est aussi marqué, la température est montée à 40°, le pouls a 150 pulsations, la respiration est fréquente, stertoreuse, mais plus régulière que la veille au soir, sueurs abondantes. Le malade a eu plusieurs nouvelles évacuations alvines, il urine constamment sous lui, les pupilles sont égales, très contractées.

A 4 heures de l'après-midi, enfin, au moment de sa mort, la température monte à 42°,4, le pouls reste aussi fréquent, le myosis est très accentué, les pupilles sont punctiformes.

L'AUTOPSIE, pratiquée le lendemain. Elle permet de constater les lésions suivantes : Immédiatement en regard de la plaie cutanée se trouve la perforation de l'écaille temporale à 2 travers de doigt au-desous de la ligne courbe temporale supérieure. Il y a un léger épanchement sanguin à la surface externe de la dure-mère entre cette membrane et l'os ; l'hémorrhagie paraît être provenue d'une branche de l'artère méningée moyenne. Sous la dure-mère, il y a une hémorrhagie considérable sur toute l'étendue de l'hémisphère droit, à la base comme à la convexité.

Sur l'hémisphère gauche l'épanchement sanguin n'existe que dans la zone rolandique. La balle était entrée par le pied de la 3e circonvolution frontale droite ; dans l'orifice où on peut introduire le pouce, on trouve plusieurs esquilles osseuses. Sur l'hémisphère gauche on observe l'orifice de sortie au niveau du lobule du pli courbe à 1 travers de doigt en arrière de la pariétale ascendante, à 2 travers de

doigt au-dessus de la terminaison de la scissure sylvienne. A cet endroit on voit et on sent la balle faire saillie à la surface du cerveau; cette balle aplatie par le choc contre l'écaille temporale, a sa partie étalée la plus profonde. Il existe un épanchement pie-mérien abondant dans toute la partie supérieure du lobe pariétal au-dessus de l'orifice de sortie, se poursuivant un peu sur la face interne de l'hémisphère cérébral gauche en arrière du lobe para-central.

Le corps calleux a été dilacéré à sa partie moyenne.

Rien dans le *bulbe* ni dans le 4e *ventricule*, légère vascularisation du *cervelet*.

En somme, il résulte de cette observation qu'il n'y a pas eu après l'accident un seul symptôme clinique présenté par le malade qui ait pu engager le chirurgien à intervenir, l'autopsie nous a d'ailleurs prouvé quelle aurait été la parfaite inutilité thérapeutique d'une pareille intervention.

Hémorrhagie du foie chez une éclamptique morte d'hémorrhagie ventriculaire, par A. Ranglaret, interne des hôpitaux.

La nommée M...., Marie, âgée de 25 ans, ménagère, entre le 9 février 1893 à l'Hôtel-Dieu, dans le service de M. le Dr Ferrand, salle Ste-Anne, lit no 17. Les antécédents héréditaires et collatéraux de cette malade ne présentent rien de spécial à signaler.

Comme antécédents personnels, il n'y a pas non plus de maladie grave à relever. Quatre grossesses antérieures ont été menées à terme sans accidents. Le travail, les suites de couches n'ont présenté aucune particularité. De plus, les quatre enfants sont tous bien portants.

Vers la fin de janvier, cette femme qui en est à sa cinquième grossesse et au septième mois, s'expose au froid. Il en résulte une bronchite qui s'améliore rapidement après cinq ou six jours, néanmoins la malade reste dans un état de somnolence assez marquée. Le médecin qui la soigne trouve un peu d'albumine dans ses urines. Enfin le 7 février, M. Ferrand est appelé auprès d'elle et la trouve dans un état de coma complet. Ce coma était survenu progressivement, ayant succédé, sans crises convulsives d'aucune sorte, à l'état somnolent dont nous avons parlé. C'est dans cet état comateux que le 9 février la malade entre à l'Hôtel-Dieu.

Examen de la malade à son entrée, le 9 février 1893 : c'est une femme assez forte, plutôt grasse que maigre; le facies est pâle et décoloré.

La malade est dans un état d'abattement considérable, c'est la continuation du coma.

Les pupilles sont également dilatées. Les battements de cœur sont sourds, sans souffle ni dédoublement; le pouls est dépressible un peu lent. L'abdomen est celui d'une femme enceinte de 7 ou 8 mois. On entend difficilement les battements fœtaux, néanmoins on les entend. Il y a de l'incontinence des matières fécales et des urines. La peau est plutôt froide et sèche. La temp. est de 36°. Comme traitement on

lui donne un lavement purgatif, et des cataplasmes sinapisés sur la région des reins.

Le 10 février. La temp. reste à 36°. Même état général.

Dans les poumons on ne trouve aucun bruit anormal. La malade ayant peu uriné et l'hypogastre paraissant tendu on sonde la malade. On ne retire qu'une petite quantité d'une urine très colorée. Cette urine traitée par l'acide nitrique donne un léger trouble d'albumine et un disque d'acide urique. La recherche de l'albumine par la chaleur après acidification donne un résultat positif.

Le 11. La temp. est toujours au-dessous de la normale, 36°. L'état général est moins mauvais, la malade semble sortie de son coma ; elle répond aux questions qu'on lui pose ; elle boit elle-même ; néanmoins elle reste dans un état subcomateux, dans une sorte de somnolence dont on ne la tire que par les demande qu'on lui fait.

Il n'y a pas de modification dans l'état du cœur, des poumons et de l'utérus gravide.

Les pupilles restent dilatées inégalement.

L'incontinence des matières et des urines persiste.

Les 12 et 13. L'amélioration précédente a fait des progrès ; la temp. est remontée à 37°. La malade n'est plus dans cet état de torpeur indifférent avec lequel nous l'avons laissée la veille. Elle cause elle-même, elle nous dit qu'elle a un peu moins mal à la tête, qu'elle va mieux.

Le 15. L'état subcomateux semble réapparaître, la malade est plus endormie.

La temp. est redescendue à 36°.

Le 16. Le coma le plus complet a fait sa réapparition. Il n'a été précédé d'aucune crise convulsive. Cependant, la Mère de la salle raconte que la veille, en retournant la malade pour la changer, elle a remarqué quelques mouvements convulsifs dans ses paupières et ses membres supérieurs. Ces mouvements ont duré à peine quelques secondes. En ce moment, la respiration est bruyante, stertoreuse ; il y a du hoquet, de l'incontinence des lavements. Le ventre est dur, légèrement tendu ; on sent les mouvements fœtaux. La face est légèrement cyanosée, les veines jugulaires gonflées.

A 11 heures 1/2, saignée de 220 gr. au pli du coude. Dans l'après-midi, le coma persiste et la malade meurt le soir, à 7 heures.

Autopsie, le 18 février, 36 heures après la mort de la malade. Tout l'intérêt de l'autopsie se concentre sur trois organes : les reins, le foie, le cerveau.

Le *cœur* ne présente pas de lésions bien caractéristiques, il est un peu graisseux, mais ses valvules sont saines.

Les *poumons* n'ont également rien de spécial, si ce n'est une assez forte congestion aux bases.

Le péritoine et la rate sont sains, cette dernière paraît un peu plus volumineuse qu'à l'état normal.

L'*utérus* contient un fœtus du sexe féminin normalement conformé.

Il ne paraît y avoir aucune inflammation péri-utérine. Le placenta est normal et normalement situé.

Reins. — Ils sont très congestionnés. La capsule se décortique assez facilement. A gauche cependant, cette capsule entraîne une

petite quantité de substance corticale. La consistance de ces reins est un peu molle. A la coupe, rien d'apparent, si ce n'est la congestion intense colorant en rouge foncé les pyramides de Malpighi.

Les calices, les bassinets, ne présentent rien d'anormal. On ne trouve pas trace, en un mot, de néphrite ancienne.

Foie. — Volume normal. Un peu ramolli, pâle et graisseux à la coupe. Une coupe pratiquée vers la partie moyenne du lobe droit met à nu la présence, dans l'intérieur même du parenchyme glandulaire, d'un noyau hémorrhagique ayant à peu près le volume d'une mandarine. Ce noyau paraît uniquement constitué par du sang épanché depuis déjà un certain temps, car il a un aspect noirâtre de caillots cruoriques et fibrineux, déjà en voie de transformation. Nous n'y trouvons pas trace de foyer purulent.

Cerveau.—Contient à gauche deux foyers d'hémorrhagie. Le premier superficiel, méningien est tout petit et siège au niveau du pied de la circonvolution pariétale ascendante gauche. Le sang qui contient ce petit foyer, du volume d'une petite noisette, est noir et en caillot. Le deuxième foyer beaucoup plus étendu siège dans le ventricule latéral. Après la deuxième coupe de Pitres, le ventricule qui devait être absolument rempli de sang se vide et permet de constater qu'il s'agit là d'une hémorrhagie foudroyante. Le sang qui s'écoule, en effet, de la corne frontale du ventricule est rouge, semi-liquide et le caillot encore mal constitué. Les noyaux gris centraux et la capsule interne sont normaux. Il en est de même d'ailleurs du cerveau droit qui est absolument sain.

Examen histologique du foie. — Pas de sclérose autour des espaces portes.

La veine-porte est normale ainsi que le canalicule biliaire. La veine sus-hépatique béante est entourée dans certains lobules d'un léger cercle fibreux. Les cellules hépatiques au lieu d'avoir leur forme polyédrique, sont plutôt arrondies. Le noyau est difficile à voir, et le protoplasma rempli d'un grand nombre de granulations qui sont des matières colorantes de la bile. Dans certaines cellules on voit d'assez grosses vésicules graisseuses très nettement colorées par l'acide osmique.

En résumé : nous trouvons ici quelques altérations qui relèvent du foie cardiaque, ce sont les bandes de sclérose et la dilatatian des capillaires sanguins. Il y a en outre l'altération de la cellule hépatique (forme globuleuse, noyau difficile à apercevoir, protoplasma chargé de matière colorante).

Réflexions. — Ce cas me paraît intéressant à plusieurs points de vue. D'abord au point de vue clinique : Nous nous trouvons en présence d'une femme dont la première manifestaiion éclamptique a été le coma. Si nous en cherchons l'explication anatomique, nous la trouvons, ce me semble dans ce fait, c'est que cette malade a fait d'emblée de l'insuffisance rénale et hépatique. De l'insuffisance rénale, nous en avons la preuve, dans l'anurie et l'albuminurie observées

pendant la vie. L'insuffisance hépatique nous est démontrée par cette altération de la cellule hépatique et par la présence de cet infarctus volumineux et déjà ancien, que nous trouvons dans le lobe droit de la glande.

Un autre fait intéressant à relever dans l'histoire clinique de cette malade, c'est l'absence de fièvre, et l'absence de crises épileptiformes, bien que nous ayons trouvé deux foyers d'hémorrhagie, l'un vaste et considérable dans le ventricule gauche, l'autre plus petit sous les méninges.

Au point de vue anatomique pur, c'est là un de ces cas d'hémorrhagie hépatique étudiés, en Allemagne, par Jurgens et Virchow, en France, par M. Pilliet. Toutefois, les cas étudiés par M. Pilliet, se rapportent surtout à de petites hémorrhagies partielles, sous-capsulaires ou parenchymateuses. Il y avait plutôt pointillé hémorrhagique, comme il le dit lui-même, que foyer véritable. Ici, au contraire, nous avons un foyer hémorrhagique et nous n'en avons qu'un seul. Les autres parties du foie sont absolument indemnes de toute hémorrhagie. Néanmoins, il est certain, que nous avons à faire à un cas analogue à ceux de M Pilliet et relevant à coup sûr de la même cause : l'éclampsie. Ainsi pourrions-nous soulever ici la même discussion pathogénique, et nous, nous demander si nous avons à faire à une infection microbienne, à une cause mécanique, à une influence chimique, pour expliquer cette double hémorrhagie ventriculaire et hépatique. La recherche des microbes dans le foie, n'a pas été faite, mais étant donnée l'absence totale de fièvre, (puisque notre malade a présenté surtout de l'hypothermie), le peu d'altération de la cellule hépatique, je crois qu'on peut facilement éliminer la théorie microbienne. L'hypothèse mécanique, possible pour les cas de M. Pilliet, puisque les malades étaient accouchées, est inacceptable ici, puisque notre malade était encore enceinte.

Reste donc l'hypothèse chimique qui consiste à incriminer l'altération seule du sang. Cette hypothèse, qui est d'ailleurs parfaitement en rapport avec les théories récentes de Rivière et Auvard sur la pathogénie de l'éclampsie, nous rend parfaitement compte de tous les faits observés. L'éclampsie ne serait qu'une anto-intoxication résultant « d'un arrêt d'élimination organique et plus particulièrement des éliminations rénales et hépatiques ».

M. Poirier. — Je puis ajouter un détail intéressant à l'observation de M. Ranglaret. Ayant eu l'occasion de disséquer avec soin l'articulation bipubienne de cette femme, j'ai trouvé sur la partie inférieure des muscles droits de l'abdomen, et dans le tissu cellulaire pré et rétro-pubien de nombreux petits foyers hémorrhagiques, dont le volume variait de celui d'une tête d'épingle à celui d'une lentille. Il paraît vraisemblable, que ces petits foyers se sont produits sous l'influence de l'état général.

J'ajoute que l'articulation bipubienne sur cette femme, morte au 7e mois de sa grossesse, se présentait à l'état d'*arthrodie parfaite*. Et je rappelle, car ces faits sont un peu oubliés à l'heure actuelle, que l'articulation bipubienne qui se présente d'ordinaire chez l'homme et chez la femme à l'état de *symphyse*, avec ou sans fente articulaire, se transforme en une *arthrodie parfaite*, dans les derniers mois de la grossesse. C'est Tenon qui a établi, en 1774, ces deux manières d'être si différentes de l'union des pubis entre eux.

Tumeur du testicule chez l'enfant.

M. Manson présente une tumeur polykystique du testicule enlevée la veille par M. Broca à un enfant de 16 mois. La particularité intéressante était une hydrocèle vaginale volumineuse, si bien même que l'opération fut entreprise comme simple cure radicale d'hydrocèle. Le cordon contenait des veines volumineuses, mais ne paraissait pas infiltré de néoplasme. Extérieurement la tumeur, qui pèse 58 gr. et est grosse comme un œuf de poule, présente de volumineuses bosselures polykystiques transparentes.

M. Poirier. — Pendant mon internat aux Enfants Assistés chez M. de Saint-Germain, j'ai vu deux tumeurs du testicule chez de jeunes enfants; l'une était moins grosse que celle-ci, l'autre était d'un volume double.

Cancer du thymus, du poumon et du foie. Paralysie de la corde vocale gauche. Voix bitonale. Symptômes laryngés et cachexie seuls signes cliniques de l'évolution morbide, par M. Michel Dansac, interne des hôpitaux.

La pièce que nous avons l'honneur de présenter vient d'un malade

âgé de 55 ans, décédé dans le service de M. le Dr Gouguenheim, à l'hôpital de Lariboisière, salle Lasègue, lit 15 (1).

Per..., L. jardinier, entre à la consultation de laryngologie, le 16 décembre 1892, pour des troubles de phonation, seuls signes qui attirent son attention.

L'interrogatoire du malade ne donne aucun renseignement étiologique précis. Son père est mort d'accident, sa mère décédée du choléra.

A 23 ans il eut une pleurésie; ponction suivie de guérison rapide. On ne trouve chez lui aucun stigmate d'alcoolisme et de syphilis.

Depuis le mois d'avril il éprouve des éblouissements et une lassitude, avec diminution des forces. Au mois d'octobre, en soulevant un fardeau pour le charger sur son épaule, « ce dernier aurait porté à faux », expression du malade. Au même moment douleurs, vives dans *toute la région cervicale sous-hyoïdienne* s'irradiant au creux suc-claviculaire et au membre supérieur. Les douleurs cervicales deviennent constantes, avec recrudescence pendant l'effort, le cri, la toux.

Au commencement de novembre, sensation de corps étranger dans les voies aériennes supérieures, localisé par le patient à la partie inférieure du cartilage cricoïde. Enrouement et dysphonie, essoufflement, marche impossible; céphalalgie predominante à gauche et en arrière. Apparition d'une masse rétro-sterno-claviculaire très antérieure appliquée immédiatement en arrière de la clavicule.

Etat à l'entrée. Malade d'aspect cachectique très amaigri.

Voix bitonale classique de Krishaber. A l'examen laryngoscopique, modification anatomique des tissus ou des cordes, mais paralysie complète de la corde gauche, qui apparaît en abduction forcée et immobile.

L'état général du malade, la présence d'une masse anormale rétrosternale saillant à la région sous-hyoïdienne au-dessus du sternum, animée de battements rythmiques systoliques, sans expansion, font recevoir le malade. La palpation montre une masse sous-cutanée, à l'union des régions cervicales sous-hyoïdienne et sus-claviculaire, plongeant en bas derrière le bord gauche du sternum. Pas de déformation thoracique, ni de dilatation des veines sous-cutanées de la région. En aucun point du corps malgré les recherches les plus attentives, il n'existe d'adénopathie. Matité précordiale augmentée en haut, s'étendant surtout à gauche jusqu'à l'articulation sterno-claviculaire. Bruits du cœur normaux, renforcés au niveau de la fourchette sternale. Frémissement léger carotidien systolique. Pas de dichrotisme, pas d'asynchronisme des différents pouls carotidien, radial, fémoral. Aucun signe pulmonaire fonctionnel ou physique, pas d'expectoration, pas de matité anormale, pas de souffle. Légère diminution de sonorité dans le 2e et le premier espace droit tout près du sternum.

Cachexie progressive, anorexie, œdème progressif, sans troubles quantitatifs ou qualitatifs des urines. Mort le 31 janvier. En somme, les signes laryngés avec la cachexie terminale ont *seuls caractérisé cliniquement l'état morbide.*

AUTOPSIE. — Après incision de la peau au 1/3 inférieur de la région

(1) L'observation est rédigée d'après les notes de M. Thürner, externe du service.

sous-hyoïdienne et ablation prudente du sternum, apparaît une tumeur du médiastin médiane et antérieure directement appliquée à la face postérieure du sternum sans pourtant contracter d'adhérences avec ce dernier.

Elle semble logée dans l'aponévrose cervico-péricardique, sa limite supérieure commence à deux centim. 1/2 au-dessous du bord inférieur de la glande thyroïde, et sa partie inférieure se termine au 1/3 supérieur du feuillet pariétal du péricarde, un peu au-dessous du hile du poumon refoulé, en arrière ainsi que les gros vaisseaux. Cette tumeur acquiert son maximum d'épaisseur au niveau des 2e et 1er espace intercostaux, déborde légèrement à droite le bord gauche du sternum.

En passant la main entre sa partie inférieure et la plèvre on voit qu'elle plonge en arrière du côte du hile.

Elle n'est pas *unique* mais constituée par deux parties réunies sur la ligne médiane par l'aponévrose cervico-péricardique très épaissie. Les lobes de la tumeur s'écartent au niveau du hile, là où la tumeur paraît se réfléchir en arrière.

La trachée, l'œsophage, l'aorte et les vaisseaux de la portion supérieure de la crosse, le cœur, sont enveloppés dans le tissu cellulo-aponévrotique, contenant la masse et faisant suite au péricarde très épaissi en haut. La masse ainsi composée est libre de toute adhérence avec les plèvres. Section du hile du poumon au ras de la plèvre médiastine.

Section des attaches supérieures du larynx à la région sus-hyoïdienne. Section de l'insertion diaphragmatique du péricarde.

On enlève ainsi une masse contenant le larynx, la trachée et les bronches, le hile du poumon, le cœur, le péricarde et la tumeur. En sculptant au ciseau et au bistouri la masse, on isole les différentes parties. On voit alors que la tumeur proprement dite est composée de deux lobes allongés épais de 3 centim. environ, accolés presque sur la ligne médiane, divergeant au niveau du hile.

Ils sont reliés à la partie *tout à fait antérieure* de ce dernier, se recourbent en bas et en arrière, pour adhérer à la partie externe du hile à la masse prétrachéo-bronchique, dans sa partie la plus *externe et la plus antérieure.*

A droite, elle recouvre donc par sa face postérieure la veine cave supérieure.

A gauche, elle recouvre complètement et directement la face antéro-externe de la crosse, et les ganglions prétrachéo-bronchiques gauches.

Contractant des adhérences et s'unissant à ces derniers, elle adhère à la concavité de la crosse au point où se fait la réflexion du *récurrent gauche*, comprimé et rougeâtre, aplati, présentant des lésions nettes macroscopiques de névrite diffuse.

Plus haut la face postérieure de ces masses recouvrent les pneumogastriques, les troncs artériels brachio-céphaliques, carotide primitive gauche et sous-clavière gauche, les troncs veineux brachio-céphaliques, auxquels elle adhère par un tissu cellulaire épaissi et ferme.

Les récurrents une fois dans le médiastin postérieur n'ont aucune relation avec la tumeur, les chaînes ganglionnaires récurrentielles n'existent pas. Il n'y a pas d'adénite sus-claviculaire ni cervicale.

La masse n'a pas non plus la situation et les rapports du groupe ganglionnaire rétro-sterno-claviculaire de Barety, plus profond en arrière des vaisseaux en continuité avec les chaînes récurrentielles et les ganglions péribronchiques, interbronchiques et prétrachéo-bronchiques.

Elle n'entre pas plus en rapport, sauf à sa partie cervicale, avec la trachée. En aucun point elle ne touche à l'œsophage.

La base du poumon gauche présentait des noyaux cancéreux gros comme une noisette. Dans aucun des deux poumons il n'y a de lésions tuberculeuses.

Ils sont légèrement congestionnés. Le tissu du lobe infecté est ferme. Les ganglions prétrachéo-bronchiques sont tuméfiés, noirâtres. La coupe laisse sourdre un liquide épais *d'aspect puriforme* avec masses granuleuses.

Le *foie* présente au *lobe droit*, dans un espace très limité, des noyaux cancéreux jaunâtres. Il est normal dans tous les autres points.

Tous les autres organes sont sains.

Réflexions. — La situation et les rapports si nets de la masse anormale nous font croire qu'il s'agit d'un thymus. L'aspect des lobes est celui d'une glande, rosée, ferme, lobulée à sa partie supérieure. Plus bas elle présente des foyers ramollis, laissant issue à un liquide épais et blanchâtre comme à la section des ganglions. Bien qu'il n'y ait pas d'adhérences pleurales et médiastines, bien que le péricarde ne soit épaissi que dans une zone limitée à son cinquième supérieur environ, faits anatomiques qui distinguent notre cas des tumeurs médiastines primitives d'origine thymique décrites par M. Letulle, nous croyons fermement que le *thymus* est ici l'organe constituant la *masse néoplasique*.. Les coupes faites rapidement à main levée nous ont montré qu'il s'agissait d'une tumeur épithéliale. Est-elle primitive ou secondaire ? C'est ce que démontrera l'examen histologique.

Intervention opératoire suivie d'une amélioration d'une certaine durée dans un cas de cancer de l'œsophage avec noyaux secondaires dans le foie, par M. Poirier, chef des travaux anatomiques.

M. Poirier présente les pièces provenant de l'autopsie d'un homme qu'il avait opéré au mois de juillet dernier et qui lui avait été adressé comme atteint de cancer de l'estomac. M. Poirier incisa la paroi abdominale, explora l'estomac et ne trouva rien, sauf peut-être un peu d'induration du pylore. Recommençant une deuxième fois son examen, il rencontra, sur la face convexe du foie, un noyau cancéreux qu'il enleva. Revenant alors à l'estomac et trouvant l'induration pylorique plus manifeste, il incisa, dilata le pylore, qui n'offrait pas de tumeur cancéreuse, mais était contracturé. Les suites de l'opéra-

tion furent des plus simples : le malade commença rapidement à s'alimenter. Il sortait le seizième jour, complètement guéri de l'intervention.

Tout alla bien pendant deux mois. Puis l'amaigrissement revint à nouveau, il y eut de la gêne de la déglutition, et le malade mourut avec les signes de la cachexie cancéreuse.

On a trouvé à l'autopsie un cancer de l'œsophage qui s'était ouvert dans les bronches : il y avait de la péricardite. Le foie contenait des noyaux cancéreux. Il faut noter, au point de vue pratique, la cicatrisation parfaite du parenchyme hépatique au niveau du noyau extirpé. L'incision pylorique se reconnaît sous forme de trajet linéaire extrêmement régulier.

Péricardite et pleurésie enkystée purulentes, par M. DEGUÉRET, interne des hôpitaux, et MORTAGNE, externe des hôpitaux.

G..., Etienne, 18 ans, maçon. Entré le 8 janvier 1893, salle Bouley, lit n° 8, hôpital Necker, service de M. Rigal. Ce malade est pris le 4 janvier, en pleine santé, d'un violent frisson et d'un point de côté, suivis bientôt d'une fièvre intense, etc., de toux et d'expectoration sanguinolente.

A son entrée, le 9 janvier, on trouva du côté droit à la partie moyenne du poumon des signes de pneumonie : souffle bronchique et râles crépitants.

Rien de notable du côté du cœur. Pouls satisfaisant. Pas d'albumine.

Temp. 38°,8. L'état général paraît bon.

Traitement. Ventouses scarifiées ; Todd. Tartre stibié 0,40 centigr.

L'évolution du foyer pneumonique suit son cours normal. Des râles de retour apparaissent le 12 janvier. Mais l'état général ne se modifie pas parallèlement aux lésions locales ; il va plutôt s'aggravant. La temp. reste élevée ; il y a de l'insomnie, de la stupeur.

Le 13. Constatation d'un nouveau foyer d'induration pneumonique à la base gauche en arrière. Temp. 40°.

Le 15. Apparition d'un frottement péricardique dans toute l'étendue de la séreuse avec frémissement cataire à la pointe, et bruit de galop assez vague.

Pas de troubles cardiaques marqués. Peu d'oppression.

Pas de douleur sur le trajet des phréniques.

Traitement. 8 ventouses scarifiées, 4 gr. de salicylate de soude.

Le 16. Du côté du poumon droit, résolution parfaite de l'ancien foyer pneumonique. A la base gauche persistance du souffle et des râles.

Pas de modifications appréciables du côté du péricarde.

Le 18. Le frottement péricardique s'atténue.

Le 19. Il a disparu. Battements du cœur sourds. Pouls faible et fréquent. Les jours suivants les phénomènes cardio-péricardiques vont s'accentuant progressivement. Les battements cardiaques sont de plus en plus sourds, le pouls de plus en plus faible, une oppression assez vive tourmente le malade, l'état général s'aggrave.

Le 28. L'état est le suivant : oppression extrême, bouffissure de la

face, tendance à la cyanose, pouls faible, à peine perceptible, battements du cœur très sourds. La matité précordiale est considérablement accrue; elle remonte jusqu'à la 2e côte, déborde à droite le bord correspondant du sternum, atteint à gauche la ligne axillaire, et se termine en bas vers la 7e côte. Les contractions du cœur sont perçues sur la partie latérale gauche de cette zone avec netteté; la pointe du cœur bat fort au-dessus de la limite inférieure de la matité; un mouvement ondulatoire des plus nets est imprimé à la paroi thoracique par les contractions du cœur.

A la base du poumon gauche, des reliquats de pneumonie se traduisant par de la rudesse respiratoire et des râles sous-crépitants.

M. Rigal considérant comme probable l'existence d'un épanchement péricardique pratique une ponction exploratrice dans le 4e espace intercostal, en dedans du mamelon. Il retire du liquide purulent. Une ponction évacuatrice est aussitôt faite au même point et on extrait 1600 gr. de liquide séro-purulent. L'amélioration est immédiate. L'oppression est moindre. Le pouls reprend de la force et de l'ampleur. L'examen bactériologique révèle l'existence du pneumocoque à l'exclusion de tout autre agent infectieux. Cet examen a été fait par M. Potier, interne du service. En présence de la grande quantité de liquide évacué, M. Rigal doute de la réalité d'un épanchement péricardique. Il croit plutôt à l'existence d'un épanchement pleural circonscrit, toutes réserves étant faites d'ailleurs sur l'état du péricarde. Le 30. Les battements du cœur sont encore sourds. La zone de matité précordiale n'est pas modifiée. Elle se prolonge en arrière et se continue sans démarcation avec la matité pulmonaire. A la face du poumon gauche matité absolue, diminution des vibrations thoraciques et du murmure vesiculaire, quelques râles sous-crépitants. Conservation de l'espace de Traube.

Une série de ponctions exploratrices fut pratiquée : l'une en arrière à la base du poumon gauche, qui reste négative ; une seconde faite sur la paroi latérale du thorax au 6e espace donne du liquide séro-purulent, certainement d'origine pleurale. Une 3e faite en avant dans la 5e espace en dehors du mamelon, donne le même liquide séro-purulent. Il faut donc admettre que l'épanchement a gagné la grande cavité pleurale. On retire 1500 gr. d'un liquide séro-purulent moins dense et moins forcé que celui de la 1re ponction. Reste à déterminer s'il y a continuité entre l'épanchement de la grande cavité pleurale et l'épanchement intra ou extra-péricardique évacué le 28 janvier.

2 Février. Le malade est dans un état de dyspnée extrême. Lèvres cyanosées. Visage bouffi. Nulle trace d'œdème sur les autres parties du corps. Pouls faible, très arythmique. Caractères du pouls paradoxal. Battements du cœur nets, mais faibles. Mouvements d'ondulation de la région précordiale. Matité de la région péricordiale et de toute la région thoracique latérale gauche, sauf au niveau de l'espace de Traube qui conserve sa sonorité normale. Le murmure vésiculaire est aboli. De plus, en arrière, dans toute l'étendue du poumon on, perçoit un souffle l'expiration, de la pectoriloquie aphone, de l'égophonie avec disparition des vibrations thoraciques. Grâce à l'élasticité parfaite des artères chez cet individu jeune, les circulations locales restent bonnes, le foie n'est pas gros. Albuminurie légère.

Aucun doute ne saurait subsister. On est en présence d'un épanche-

ment considérable de la cavité pleurale. On se prépare à faire l'empyème; une ponction exploratrice ayant donné un liquide à peu près transparent et limpide, et dénoté ainsi une tendance accusée de la plèvre vers l'état aseptique, on se contente de faire l'évacuation du liquide par aspiration. 2 lit. 3/4 d'un liquide presque citrin sont extraits.

Le 4. Amélioration médiocre. Dans toute l'étendue du poumon gauche en arrière, frottements et râles humides; pas de souffle; ni égophonie ni pectoriloquie aphone. Donc l'évacuation a été totale. En avant respiration obscure et râles sous-crépitants. Par contre, la matité reste absolue au niveau de cette zone précordiale que nous avons précédemment limitée. Les battements du cœur sont toujours faibles.

Le 6. L'état s'aggrave, devient alarmant. Pouls parodoxal, 160 pulsations. Mouvements d'ondulation toujours nets dans une portion circonscrite de la zone de matité précordiale.

La persistance de ces mouvements d'ondulation associée à l'ensemble des troubles fonctionnels du cœur fait porter le diagnostic de symphyse cardiaque avec dilatation de toutes les cavités cardiaques. Pronostic sévère.

Le 13. L'état pulmonaire est stationnaire. Le liquide ne se reproduit pas. Le pronostic est de plus en plus sombre.

Le 19. Après une très longue agonie, le malade s'éteint avec tous les signes de collapsus cardiaque.

AUTOPSIE. — *Thorax*. Le plastron sterno-costal fait corps avec la plèvre gauche; toute tentative de décollement est vaine. Des ponctions multiples sont faites avec le bistouri avant toute effraction et du pus s'écoule en abondance au niveau des 5e et 6e espaces intercostaux gauche, à 10 centim. environ en dehors du sternum.

Après ablation de la paroi costale, on constate à la partie antérieure de la cavité pleurale gauche une poche d'où s'échappe environ un litre de liquide. Les parois sont tapissées par un exsudat fibrino-purulent. La plèvre médiastine est considérablement épaissie et inséparable du péricarde. Le kyste pleural recouvre une grande partie du péricarde et s'étend à 6 centim. environ du bord gauche du sternum.

Le reste de la cavité pleurale ne contient pas de liquide. Mais sur toute son étendue la séreuse est tapissée par un épais exsudat fibrino-purulent.

Le *poumon* sous-jacent est fortement rétracté et totalement atelectasié. Du côté droit, intégrité à peu près parfaite de la plèvre. On note seulement quelques tractus celluleux peu résistants au niveau du lobe moyen. Le poumon est légèrement congestionné. Il ne subsiste pas la moindre trace de l'induration pulmonaire constatée lors de l'entrée du malade.

Avant toute incision, le péricarde se présente avec des dimensions énormes. Il bombe fortement du côté de l'abdomen. A l'incision un flot de pus s'échappe. Il est soigneusement recueilli. C'est un pus épais et non fétide. On note 1850 grammes. La *cavité péricardique* est libre sur la plus grande partie de son étendue. Les deux feuillets sont tapissés par un exsudat fibrino-purulent. En un seul point il y a symphyse; cette adhérence partielle assigne au cœur une position anormale qui explique certains symptômes observés pendant la vie,

et en particulier la perception des mouvements d'expansion et de retrait du myocarde. En effet cet organe, au lieu d'être refoulé profondément en arrière, est porté en avant et à gauche. La partie antérieure du ventricule gauche est sondée par des adhérences fibreuses au feuillet pariétal au niveau des 3e et 4e espaces intercostaux.

Myocarde atrophié, flasque et pâle. *Endocarde* sain. *Aorte* et *artère pulmonaires* saines.

Foie gros et congestionné. *Rein* congestionné. *Rate* molle, non hypertrophiée.

Réflexions. — Cette observation présente un intérêt clinique et un intérêt anatomique.

1° Au point de vue anatomique, nous ferons ressortir la capacité excessive du péricarde qui contenait 1850 grammes de pus.

2° Au point de vue clinique, elle montre quelle peut être la complexité des symptômes résultant de la coexistence et de la contiguité d'une pleurésie enkystée et d'une péricardite avec épanchement. M. Rigal, cherchant à l'aide d'une ponction exploratrice la preuve de l'existence d'un épanchement péricardique, pénètre dans une cavité d'où il extrait 1600 gr. de pus. Estimant qu'une quantité aussi considérable de pus ne saurait provenir du péricarde, il lui attribue une origine pleurale.

A l'autopsie, devant la double constatation d'une pleurésie purulente enkystée masquant en partie le péricarde et d'un épanchement dans le péricarde de 1850 gr. de pus, M. Rigal n'ose plus prendre parti. Si la provenance pleurale du liquide aspiré semble probable, elle n'est pas certaine. Il serait possible que le trocart eût pénétré dans le péricarde, car les ponctions étaient faites franchement et profondément.

MARS

—

Séance du 3 mars 1893.

PRÉSIDENCE DE M. CORNIL

Dysenterie. Abcès rétro-hépatique ouvert dans la plèvre et le poumon droit et dans le duodénum. Abcès hépatiques multiples, par M. JAYLE, interne des hôpitaux.

R..., Jean, 29 ans, ébéniste, entré le 5 janvier 1893, salle Louis, n° 11, à l'hôpital Saint-Antoine, dans le service de M. Letulle.

Pas d'antécédents héréditaires. Comme antécédents personnels, fièvre typhoïde à l'âge de dix ans, dout il ne lui est rien resté.

A 23 ans, syphilis au régiment; pas de traitement rigoureux.

En avril 1890, blessure intéressant le scrotum : il se produisit une hernie du testicule et il reste une cicatrice. N'a jamais quitté la France.

D'après ce que raconte le malade, il aurait été pris au commencement de septembre 1892, d'une diarrhée qui lui dura quelques jours, mais d'après sa femme il aurait eu à cette époque trois selles sanglantes assez abondantes. Après cette diarrhée, survint de la constipation : il y avait du sang dans ses selles et il tachait sa chemise dans l'intervalle; ténesme anal et épreintes suivies d'émission de sang mélangé à de l'humeur.

Cet état dura jusqu'au mois de novembre; le malade ne mange plus, ses forces diminuent et l'amaigrissement devient considérable.

Le 5 novembre en faisant un effort, une pointe de hernie qu'il avait depuis longtemps se transforme en hernie inguinale droite. Il est alors forcé d'interrompre son travail et de se coucher; il reste plusieurs jours courbaturé.

Pendant ce temps, les selles sanglantes avaient diminué. Elles avaient même disparu quand le malade fut pris d'un point de côté vagne, alternativement localisé à droite et à gauche, mais qui semblerait s'être irradié le long du phrénique. Bientôt il ne peut plus se coucher du côté gauche.

Vers le 15 décembre, le malade dit avoir été pris de frissons pendant une huitaine de jours. Il toussait un peu le matin.

Le 2 janvier il est obligé de se lever pour aller donner une signature ; en revenant il a très froid et ressent un violent point de côté à

droite. Rentré chez lui, la dyspnée le prend et le lendemain il rend du sang par la bouche en toussant.

Le 5, entrée à l'hôpital. A l'examen on trouve au poumon de la submatité, à la base droite, et de la diminution du murmure respiratoire. Rien au cœur. Pendant le mois de janvier, le malade rend tous les jours 4 ou 5 crachoirs de crachats sanglants et purulents, plus ou moins épais, de couleur marron. La temp. atteint 39°, ou 39°,5 tous les soirs avec rémission de plus d'un degré le matin. Pour expliquer ces vomiques, M. Letulle pense à un abcès du foie; l'examen des crachats est pratiqué, mais il ne dénote pas la présence de bile.

1er Février. Le malade a toujours des vomiques abondantes, mais elles s'épaississent et deviennent plus sanglantes. La temp. est à 37°,8 le matin à 38°,2 le soir.

Le diagnostic est hésitant entre abcès du foie, pleurésie diaphragmatique.

Auscultation : En arrière, on entend des gargouillements sous la pointe de l'omoplate droite. En avant, la respiration est soufflante en dehors du mamelon droit. A la percussion, sonorité exagérée de toute la poitrine descendant jusqu'au rebord des fausses côtes en avant. Pas de matité en arrière. Le foie déborde les fausses côtes de plusieurs travers de doigt. Rien au cœur. Urines normales.

Le 6. Fièvre augmentée, état général toujours mauvais, Temp. atteint 39° ce soir.

Le 11. Après une auscultation attentive on trouve des râles muqueux retentissants dans le 6e espace, sous le bord du grand dorsal, et une respiration soufflante sans gargouillements dans le 3e espace. On fait à ce niveau, à 5 centim. en dehors du mamelon droit, une ponction avec la seringue de Pravaz. Pas de résultat. Grandes oscillations de température.

Le 13. La fièvre étant tombée, on remarque que la chute de la température a déjà coïncidé avec une vomique plus abondante, comme si une poche se vidait.

Le 15. Les crachats ont peu à peu changé d'aspect; ils sont légèrement purulents.

Auscultation : Respiration soufflante dans toute la partie moyenne de la poitrine.

On fait en avant une ponction dans le 7e espace intercostal tout à fait en dehors. Peu après la pénétration de l'aiguille de Potain sous les téguments, il se produit une légère aspiration d'air, puis l'aiguille pénètre dans un tissu plein. Il ne sort rien. En retirant l'aiguille il sort quelques gouttes de sang, puis il se fait une nouvelle aspiration d'air plus abondante. Le soir le malade est pris de vomissements de sang qui lui arrive à flots dans la bouche. Toute la nuit les crachats sont sanglants.

Le 16. Le matin il a une selle sanglante d'environ un litre. Il expectore deux ou trois crachats purulents. On l'ausculte, et on cherche s'il n'y a pas de signes de pneumo-thorax, mais on ne trouve rien, la respiration est toujours soufflante à droite. La fièvre est tombée. La temp. est à 36°,8 ce matin, 37°,5 ce soir.

Le 17. Le malade n'a eu, la veille, ni selles ni crachats sanglants. Quelques crachats purulents. Il est très affaibli, mais ne souffre pas. Temp. 37°,4 le matin, 38° le soir.

Le 18. Les crachats ont été plus abondants : un demi-crachoir. Ils sont toujours nettement purulents. Pas de température. Percussion : En arrière, il y a une zone de matité qui correspond au lobe moyen du poumon droit. Auscultation : Respiration soufflante, un peu de gargouillement au même niveau.

Le 20. Auscultation : souffle en arrière le long du bord spinal de l'omoplate.

Le malade est très affaibli. On pratique deux ponctions dans les 4e et 5e espaces intercostaux, la première avec la seringue de Pravaz, la 2e avec le trocart. Il ne sort qu'un peu de sang et d'air, de la même manière que le 5 février. Après la 2e ponction, le malade a quelques crachats sanglants ; il continue à en expectorer pendant la journée.

Le 21. Décès à 6 heures du matin. La temp. ne dépassait plus 38° depuis le 17.

Autopsie. — L'ouverture de l'abdomen démontre que le péritoine est sain et le foie fortement abaissé et repoussé un peu en avant. Après ablation de la paroi thoracique antérieure on constate l'intégrité complète de la plèvre et du poumon gauches, ainsi que du péricarde. Du côté droit existent au contraire de très grosses lésions. Le poumon est adhérent sur une très large surface au diaphragme : son lobe inférieur latéralement déchiqueté baigne dans un pus grisâtre qui provient d'une poche sous-diaphragmatique et rétro-hépatique dont on trouve facilement la large ouverture en arrière du poumon. La plèvre pariétale est épaissie et adhérente, et est séparée à sa partie inférieure du feuillet viscéral par un espace de deux à trois centimètres que remplissait du pus et de l'air avant l'ouverture du thorax. Le poumon était donc revenu sur lui-même en partie et sur la moitié de sa hauteur entouré d'air et de pus. Grâce à des adhérences pleurales qui limitaient la collection, la moitié supérieure du poumon est moins atteinte : le sommet est même à peu près sain.

Au-dessous du diaphragme et en arrière du foie se trouve une vaste poche purulente dont nous venons de voir l'ouverture supérieure dans la plèvre droite. Cet abcès dont on étudie mieux les rapports après l'ablation en bloc de tous les viscères est situé au-dessous et en arrière du foie qu'il a fait basculer en avant et en bas. La presque totalité de la face inférieure du lobe droit, le lobe de Spiegel, la partie postérieure du lobe carré, une portion très limitée du lobe gauche sont en rapport direct avec le foyer purulent : la surface hépatique présente à ce niveau un aspect tomenteux et une couleur gris verdâtre qui tranche nettement avec le ton jaune rougeâtre du tissu sain. Ainsi se trouve limitée en avant par la face inférieure du foie, la collection purulente sous-diaphragmatique. En arrière elle répond à la face antérieure de l'aorte, de la veine cave, plus à gauche de l'œsophage ; à droite et en bas toute la portion du rein, normalement en rapport avec la facette rénale du foie, se trouve limiter l'abcès. En bas, celui-ci est circonscrit par des adhérences établies entre le foie et le rein, au niveau du bord antérieur de la facette rénale hépatique, et plus en dedans par le duodénum et le tissu cellulaire ambiant. Le bord supérieur du duodénum présente une ulcération dont l'ouverture admet la pulpe de l'index et dont l'aspect rappelle celui d'un anus contre nature. La muqueuse est évasée de dedans en dehors. Enfin, en haut l'abcès, limité en avant par les adhérences qu'a con-

tractées le foie avec le diaphragme, s'ouvre largement dans la plèvre. L'orifice de communication présente environ huit centimètres de large et il est difficile d'en préciser le siège : on peut dire simplement qu'il est situé au-devant de l'aorte et de l'œsophage ; quant à la veine cave, limitant d'abord en arrière la collection, elle les contourne de façon à venir se placer en avant pour se jeter dans l'oreillette droite. Le feuillet externe du péricarde se trouve à ce niveau, en contact avec la collection purulente.

En résumé, il s'agit d'un abcès diaphragmatique et rétro-hépatique qui a repoussé le foie en avant et l'a fait basculer de façon à ce que sa face inférieure devienne postérieure ; en haut il s'ouvre largement dans la plèvre et puis dans le poumon ; en bas il communique avec le duodénum.

La coupe verticale du poumon montre que le tiers inférieur est transformé en un véritable tissu purulent ; il existe principalement une caverne du volume d'une petite noix qui s'ouvre directement d'une part dans la plèvre et d'autre part dans une bronche. Les lésions, bien que très accentuées, sont à un degré moindre au niveau du tiers moyen et au sommet on trouve du tissu sain.

Cette même coupe permet de voir qu'il y a une fusion intime entre la face inférieure du poumon, le diaphragme et le foie. Elle montre en outre qu'il n'existe pas d'abcès hépatique s'ouvrant directement dans le poumon.

En sectionnant le foie on trouve en son centre un abcès du volume et de la forme d'une orange, d'aspect jaunâtre, à contenu purulent un peu granuleux et dont la paroi déchiquetée n'est nullement distincte ; en arrière on en découvre deux autres des dimensions d'une noix et offrant les mêmes caractères. Enfin à la face antérieure on aperçoit deux petits abcès superficiels de la grosseur d'une noisette : la capsule n'est pas épaissie à leur niveau. Aucun de ces abcès ne communique avec le foyer purulent rétro-hépatique : le plus rapproché en est distant d'environ deux centimètres. On peut ajouter que le tissu hépatique présente une dégénérescence graisseuse assez accentuée.

Le duodénum est à son tour sectionné afin de mieux étudier l'ulcération. Celle-ci siège à 4 centim. environ du pylore et occupe le bord supérieur de l'intestin. Elle ne presente aucun des caractères de l'ulcère simple. La muqueuse évasée de dedans en dehors semble avoir été attirée sur la poche purulente par un processus inflammatoire qui a d'abord ulcéré la tunique externe, puis la musculeuse et enfin la muqueuse elle-même.

La *rate* pèse 450 gr. et à part son volume ne présente rien de particulier.

Les *reins* sont à peu près sains : leur poid est respectivement de 170 gr. pour le rein gauche et de 160 gr. pour le rein droit.

Tube intestinal. — Le petit intestin est rétracté ; le duodénum contient du pus ; le jéjunum et l'iléon sont à peu près vides et ne renferment que leur contenu ordinaire. Le gros intestin est bourré de matières, surtout dans sa seconde moitié. Ainsi s'explique l'absence de selles purulentes, d'autant mieux que le malade n'absorbait presque rien dans les derniers jours, et que l'ouverture de la collection dans le duodénum n'a dû se faire qu'à la période ultime de l'affection.

La muqueuse du petit intestin n'offre aucune lésion. Sur celle du

gros intestin au contraire, on trouve les ulcérations classiques de la dysenterie. On en compte six qui toutes occupent le cæcum, le côlon ascendant et le côlon transverse : il n'en existe pas sur le côlon descendant, l'S iliaque et le rectum. La première siège au niveau de l'ouverture de l'appendice cæcal, les autres sont distantes l'une de l'autre de 10 à 15 centimètres. Irrégulièrement ovalaires, elles mesurent jusqu'à 2 centim 1/2 sur 2 environ et offrent une partie centrale gris noirâtre et un bord décollé formé par la muqueuse. Elles sont surélevées et présentent une induration marquée. Sur une coupe on voit que la portion centrale ou plaque de sphacèle tend à gagner les parties voisines sous-muqueuses au delà des bords de l'ulcération ; on constate en outre la disparition complète de la muqueuse, l'infiltration de la sous-muqueuse et même de la tunique musculaire par le processus gangréneux. La séreuse est seule nettement respectée.

L'*estomac* contient des matières alimentaires et ne présente aucune lésion.

Réflexions. — L'intérêt clinique qu'a présenté le malade qui fait le sujet de cette observation était considérable à cause de la difficulté du diagnostic qui n'a pu être porté. Après mon maître, M. Letulle, je ferai remarquer les hémoptysies qui ont marqué le début des phénomènes pulmonaires et qui ont existé durant tout le cours de l'affection, franches ou plus souvent associées à une expectoration purulente. Tout aussi remarquables sont les signes physiques : à la percussion on notait une sonorité exagérée de toute la paroi thoracique droite jusqu'au rebord des fausses côtes, comme elle existe dans le pneumo-thorax. A l'auscultation l'oreille ne percevait aucun des signes de ce dernier. On n'entendait rien à la base ; une respiration soufflante est signalée à plusieurs reprises vers la partie moyenne du poumon et le 15 février elle est très nettement perçue en arrière. Si à ces symptômes on ajoute l'abaissement du foie, on comprendra combien difficile était le diagnostic. Celui-ci resta hésitant jusqu'à la mort entre abcès du foie ouvert dans le poumon, pleurésie diaphragmatique et abcès sous-phrénique, également ouvert dans les bronches.

L'étude anatomo-pathologique est non moins intéressante que l'étude clinique. Il s'agit en effet de pièces dont l'interprétation est difficile d'autant plus qu'il s'agit d'une affection fort rare.

Le premier point à établir est que la collection est d'origine manifestement extra-hépatique. L'examen attentif montre que les abcès intra-hépatiques ne communiquent en aucun point avec l'abcès rétro-hépatique. En second lieu si la face infé-

rieure du foie a été plus ou moins érodée par le pus, on voit très nettement à la coupe l'épaississement de la capsule de Glisson qui n'est nulle part interrompu. Le lobe de Spiegel qui présente dans ce cas la forme assez fréquente d'une languette libre en arrière pouvait laisser quelque doute: à la coupe, on retrouve la capsule de Glisson très épaissie. De l'avis de tous ceux qui ont examiné la pièce avec soin, il n'y a aucun doute à avoir sur le siège et l'origine de la collection.

Je n'insiste pas sur le point de savoir si l'abcès n'est pas consécutif à la rupture d'un ulcère du duodénum. Toute l'histoire clinique est contre cette hypothèse. De plus, l'ulcération n'a aucun des caractères de l'ulcère du duodénum : il s'agit bien d'un processus ulcératif ayant amené la perforation de dehors en dedans et l'éversion consécutive de la muqueuse.

Nous sommes donc en présence d'une collection suppurée rétro-hépatique d'origine dysentérique et non secondaire à la rupture d'un abcès du foie. Cette complication est très rare et les quelques recherches que j'ai faites à ce sujet ne m'ont permis de rassembler que les 4 cas suivants :

1° Dysenterie. Périhépatite suppurée. — Edward Bruen, *New-York med. and surg. Journal*, 1884.

Abcès contenant environ un litre de pus louable entre le diaphragme et le foie. Foie normal.

2° Dysenterie. Abcès sus-hépatique ouvert dans le poumon droit. — Waters, *British med. Jour.* 1877, t. II, p. 721.

Poumon droit adhérent par son lobe inférieur. Entre celui-ci et le foie, collection de matières sanieuses muco-purulentes. Le foie offrait à ce niveau une dépression de huit centimètres de large sur 2 c.c. 7 de profondeur. Substance du foie normale. L'abcès se continuait à travers le diaphragme avec une grande cavité dans le lobe inférieur du poumon, rempli de muco-pus et communiquant avec les bronches.

3° Dysenterie. Abcès sus-hépatique ouvert dans le poumon droit. Poumon droit très adhérent en avant et en arrière, enflammé à la base: bronches remplies de liquide purulent mélangé à du sang. Capsule du foie épaissie. Entre elle et la paroi abdominale, abcès communiquant avec le poumon droit à travers une perforation du diaphragme.

4° Dysenterie. Périhépatite suppurée. — Morehead. *Clinical researches of Diseases in India.* Obs. 229. — Sac

purulent circonscrit entre le foie et la concavité des fausses côtes droites. Il existe aussi deux abcès dans le lobe droit près du diaphragme. Ulcérations du gros intestin.

Morehead ne pense pas qu il s'agisse de collection due à la rupture d'un abcès du foie.

Ces quelques cas, auxquels des recherches plus longues permettraient sans doute d'en ajouter d'autres, établissent nettement la possibilité, comme complications de la dysenterie, d'abcès périhépatiques n'étant pas dus à la rupture d'un abcès intra-hépatique. Dans deux d'entre eux, l'ouverture de la collection dans le poumon est notée. La rupture de la poche dans le duodénum n'est pas signalée : j'ajoute même que je n'ai pas trouvé mentionné cette complication dans les nombreuses observations de périhépatite suppurée de causes diverses que j'ai parcourues. C'est donc une terminaison exceptionnelle.

En résumé, le malade qui fait le sujet de cette courte étude était porteur d'un abcès rétro-hépatique ouvert en haut dans la plèvre droite et le poumon correspondant, en bas dans le duodénum. Il existait en outre des abcès intra-hépatiques.

Pouvait-on sauver ce malade ? Si le diagnostic avait été fait et si l'abcès rétro-hépatique constituait à un moment donné la seule lésion, l'intervention chirurgicale eût donné sans doute un heureux résultat. Mais il faut avouer qu'il est difficile de dire si les abcès intra-hépatiques sont survenus secondairement par rapport à la première collection.

Le seul enseignement qu'il faut retirer de ce cas au point de vue chirurgical est que l'on ne saurait faire trop de ponctions, ainsi que le recommandent particulièrement les chirurgiens anglais. Si au lieu de trois, dix ou douze ponctions avaient été pratiquées chez notre malade, on eût certainement trouvé la collection. Par suite un traitement rationnel eût pu être institué.

Quant à la laparotomie, elle n'eût donné aucun résultat ; du reste en cas d'abcès hépatique ou périhépatique il vaut mieux inciser sur un trocart qui a préalablement fait connaître la situation exacte de la collection.

M. Broca. — J'allais précisément demander à M. Letulle pour quels motifs il avait éliminé l'idée d'une perforation duodénale primitive. Je suis loin de vouloir défendre cette opi-

nion, mais je ne sais pas si la chronicité du foyer purulent a toute la valeur que lui donne M. Letulle à cet égard. Il est certain que la plupart des perforations duodénales causent des péritonites suraiguës, mais ne pourraient-elles pas, comme quelques rares perforations stomacales par ulcère, causer des péritonites enkystées à évolution lente? Et ce qui a lieu pour l'estomac a lieu aussi pour le cæcum, et je me souviens d'avoir opéré il y a de cela 4 ans une fillette chez laquelle, n'ayant pas assisté aux accidents initiaux et en outre peu au courant à cette époque de la question de l'appendicité, j'avais souscrit au diagnostic de péritonite tuberculeuse, porté par un chirurgien des hôpitaux. J'ai fait la laparotomie plus de deux mois après le début des accidents : il s'agissait d'un énorme foyer intra-péritonéal par perforation de l'appendice.

Endocardite végétante et ulcéreuse des sigmoïdes aortiques, de l'oreillette et du ventricule gauche, secondaire à une pneumonie franche, par M. LANTZENBERG, interne des hôpitaux.

D. Ph..., journalier, 65 ans, entre le 7 février 1893, à l'hôpital St-Antoine, dans le service de M. Gaucher, salle Marjolin, n° 20.

Le 2 février 1893, il a éprouvé un frisson intense de deux heures de durée. A la suite point de côté à droite, vomissements, toux, expectoration jaunâtre, faiblesse générale, fièvre. Malgré ces symptômes, le malade ne s'est pas alité avant le 5 février, seulement de temps à autre il interrompait son travail et allait se reposer dans une grange.

Le 5. Au moment d'être placé sur un brancard, le malade tombe sur la hanche droite et depuis cette époque souffre et est gêné pour marcher.

Le 8 A l'entrée on constate en arrière à la partie moyenne du poumon droit, matité, gros foyer pneumonique avec souffle tubaire et râles crépitants. Respiration normale à gauche. Crachats rouillés caractéristiques. Les battements du cœur sont réguliers. Quelques vésicules d'herpès labial. Sciatique droite. Léger nuage d'albumine dans les urines.

Temp., matin 38°,5 soir 39°,4.

Traitement : Tood, Caféine. Kermès. Sulfate de quinine.

Le 9. Temp. m. 38°,2, s. 39°,2. Vésicatoire à droite.

Le 10. Temp. m. 38°,5, s. 38°,6.

Le 12. La pneumonie paraît évoluer régulièrement. La température, au-dessus de 39° la veille, tombe à 37°,4, on perçoit des râles us-crépitants à droite, congestion de la base gauche.

Le 17. La température reste au-dessus de 38° le soir ; hier elle a teint 39°,4, ce matin 37°. Les lésions pulmonaires ne rétrocèdent s, on entend le souffle tubaire dans toute la hauteur du poumon oit, râles sous-crépitants des deux bases. La fièvre n'est pas en

rapport avec l'état des poumons. Cependant l'auscultation du cœur ne dénote rien, on ne trouve pas de complications. Traitement : Bagnols. Todd. Café, etc.

Le 20. La température après avoir oscillé autour de 37° a dépassé 38°. A l'auscultation du foyer aortique on entend un souffle diastolique, à timbre musical très net. Cette endocardite infectieuse explique la persistance de la fièvre. Trait. : Iodure de sodium 1 gr.

Le 22. Le souffle aortique a diminué d'intensité et perdu son timbre musical. Le pouls est plus faible à gauche qu'à droite. Au thorax on entend des râles humides dans la hauteur des deux poumons. Les douleurs existent toujours sur le trajet du nerf sciatique droit ; le malade s'assied difficilement dans son lit. Temp., m. 37°, s. 38°,2.

Le 23. Temp., m. 37°,2 ; soir 38°,5.

Abattement général. Les battements du cœur et le souffle aortique masqués par les bruits pleuro-pulmonaires ne peuvent être entendus. Mort dans la nuit à quatre heures du matin.

AUTOPSIE. — *Foie* muscade. *Rate :* Traces de périsplénite, pas d'infarctus. *Reins :* Lésions de néphrite infectieuse.

Plèvres. — Quelques fausses membranes fibrineuses à la base du poumon droit.

Poumons. — Hépatisation rouge de tout le poumon droit ; un fragment du parenchyme plonge au fond de l'eau ; au poumon gauche emphysème du sommet et congestion hyperhémique de la base.

Cœur. — Quelques plaques laiteuses isolées de péricardite sur la face antérieure un peu graisseuse.

Dans l'oreillette gauche, on trouve empiétant sur l'orifice mitral une végétation de couleur grisâtre du volume d'une lentille. Elle est implantée sur l'endocarde auriculaire au-dessus de la grande valve aortique, à environ deux millimètres de la zone fibreuse. La base a à peu près un centimètre de long, deux millimètres de large, sa hauteur d'un millimètre cache une partie de l'orifice auriculo-ventriculaire. Sur la face axiale de la végétation existe une petite érosion, la face pariétale est irrégulière, excavée, anfractueuse.

Sur la face axiale des sigmoïdes aortiques existent de petites végétations de coloration jaunâtre. Sur le bord libre de l'une d'elles et empiétant sur le bord adhérent commun à deux valvules existe une végétation plus volumineuse et plus diffuse que celle de l'oreillette gauche. Difficile à mesurer, elle a sa plus grande épaisseur, soit trois millimètres, sur une partie du bord tranchant de la vulve.

C'est à cette masse principale qu'est rattachée une traînée de végétations plus petites, grisâtres, friables, qui ont envahi le bord adhérent de cette valvule et celui d'une valvule voisine. Un petit caillot fibrineux se trouve sur cette végétation.

Au-dessous de la valvule la plus intacte des trois sigmoïdes aortiques, sur les parois du canal aortique, à trois millimètres au-dessous de cette valvule existe une ulcération ou plutôt une érosion de l'endocarde de forme ovalaire et de cinq millimètres de hauteur.

Rien au cœur droit. Athérome de l'origine de l'aorte et des coronaires.

Ulcération de la portion laryngienne du pharynx chez un individu atteint de cancer du pylore, ancien rachitique dégénéré, ayant une augmentation de volume des parties molles des mains et des orteils, par M. BIGEARD, interne provisoire.

H..., Jacques, 46 ans, chaudronnier, entré le 7 février 1893, à l'Hôtel-Dieu (annexe), salle St-Pierre, n° 3, service de M. Georges Thibierge.

En ce qui concerne ses antécédents héréditaires, sa mère est morte d'une bronchite, son père est vivant, deux de ses sœurs sont mortes de méningite à 12 et à 13 ans, une autre sœur est une dégénérée sujette aux bronchites.

Le malade n'a pas de passé pathologique lointain. Il tousse et sent ses forces diminuer depuis un an, l'amaigrissement et l'affaiblissement se sont accentués depuis trois mois, et depuis trois semaines incapacité de tout travail.

Il est entré à l'hôpital à cause de *vomissements incoercibles* qui, depuis trois mois, apparaissent aussitôt qu'il a mangé. Aucun aliment n'est toléré, les vomissements alimentaires d'abord, sont ensuite visqueux et adhérents, ils sentent très mauvais. Quand il a fait parfois de grands efforts, il y a quelques petits filets de sang à travers le liquide visqueux, mais jamais d'hématémèse ni de mélæna. Pas de régurgitations. La déglutition se fait bien, sans douleurs, pas de dysphagie. Jamais il n'a eu de douleurs au niveau du cou spontanément ou pendant la déglutition, on constate seulement une douleur localisée au creux épigastrique.

Le malade ne mange pas de viande, il l'avale facilement sans douleur, mais il ne l'aime pas, il demande de l'alcool. Inanition à peu près totale en raison des vomissements. Jamais les aliments ne font irruption dans les voies respiratoires. La voix est normale, un peu affaiblie dans les derniers jours de la vie. Il ne ressentit à aucun moment de douleurs dans les oreilles.

A la palpation du cou, le corps thyroïde se sent assez bien, il n'y a pas de dilatation du conduit œsophagien. Sur les parties latérales du cou, on ne sent pas de tumeur, le larynx est mobilisable sur la colonne vertébrale ; il n'y a pas d'adénopathie cervicale.

Dans les antécédents on ne trouve aucune trace de brûlures et de corps étrangers introduits dans le pharynx. L'insomnie est absolue. L'haleine est très mauvaise, la dentition est défectueuse. La douleur au creux épigastrique est la seule sensation douloureuse que ressent le malade.

Alcoolisme sûr, surtout absinthisme. Pas de syphilis. Râles de bronchite généralisée.

La teinte du malade n'est pas jaune paille, il est amaigri, mais de l'amaigrissement des alcooliques. Le facies est un peu immobile, les yeux excavés, la saillie des pommettes contraste avec les creux des régions temporales et sous-orbitaires. Les apophyses zygomatiques se détachent très nettement entre les dépressions.

La tête ne paraît pas augmentée de volume, la face est très amaigrie sans déformation des os ; il n'y a pas d'asymétrie faciale. Les os

maxillaires supérieurs et inférieurs sont normaux sauf une conformation ogivale peu prononcée de la voûte palatine ; les dents sont normales.

Les oreilles sont grandes, non collées au crâne, ni trop détachées, leur conformation est normale à gauche ; à droite un peu d'irrégularité dans l'helix.

Le thorax est globuleux dans sa partie supérieure, le sternum est un peu enfoncé surtout en bas, la dernière pièce du sternum forme une dépression.

Le thorax est évasé à sa partie inférieure, enfoncé au niveau des 5e, 6e, 7e espaces intercostaux, plus bas les côtes se relèvent. L'enfoncement porte surtout sur le côté droit.

Aux deux mains, les doigts sont volumineux, ne présentent pas l'aspect en boudin de l'acromégalie, les parties molles sont flasques, les doigts sont aplatis latéralement par pression réciproque, les ongles à leur partie libre ont une sorte d'encoche analogue à celle qu'on trouve dans les dents d'Hutchinson, encoche qui paraît résulter de leur usure ; ils sont aplatis.

Les orteils présentent une déformation analogue à celle des doigts, mais le volume des phalanges ne semble pas augmenté.

La portion métacarpienne des mains et métatarsienne des pieds ne présente aucune déformation. Les tibias ont des traces de rachitisme, pas très accentuées, et pourtant apparentes.

Mort le 1er mars, par suite des progrès de l'inanition.

AUTOPSIE. — Pas de tuberculose dans aucun organe, il y a une congestion intense à la base du poumon gauche, à droite les lésions sont moins accusées.

Cancer du pylore d'une étendue de cinq centimètres et *ulcérations pharyngées* sur lesquelles nous reviendrons.

Le *cœur* est petit, flasque, son poids est égal à 220 grammes, nous n'y voyons aucune lésion.

Le *foie* a la couleur muscade. Les reins sont normaux. Sur la face externe de la rate il y a une plaque de périsplénite, de la largeur d'une pièce d'un franc, le tissu de cet organe est assez ferme.

Le *crâne* est épais, très dur. L'épaississement porte surtout sur l'occipital, bien en dehors de la protubérance occipitale interne.

La *dure-mère* est extrêmement adhérente sur la ligne médiane à la boite osseuse, pourtant il n'y a pas d'épaississement de cette membrane, elle est normale.

Les circonvolutions cérébrales sont bien plissées et assez profondes. Les artères de la base ne sont pas athéromateuses.

Il n'y a pas d'hypertrophie du corps pituitaire ; nous ne trouvons pas de traces du thymus, et les capsules surrénales pèsent à elles deux 12 grammes.

Les deux ulcérations du pharynx se correspondent, elles siègent sur la ligne médiane, l'une sur la paroi antérieure du pharynx et occupant toute la hauteur des cartilages aryténoïdes, l'autre sur un point diamétralement opposé et reposant sur la paroi postérieure du pharynx. Ce sont des ulcérations ovalaires, allongées dans le sens vertical, rappelant une pièce de 10 francs, bleuâtres vers la périphérie, sans saillies. Le fond est recouvert, surtout celui de la paroi antérieure, d'une substance blanchâtre qu'on détache sur les bords de l'ulcération et qui est adhérente dans le reste de son étendue.

C'est une sorte de bourbillon consistant, mesurant deux millimètres d'épaisseur, en rapport immédiat avec les cartilages aryténoïdes et cricoïdes et leur adhérant. A la glotte et aux replis aryténo-épiglot-

tiques il n'y a pas d'œdème, nous ne trouvons aucune lésion au pharynx. La partie inférieure de l'œsophage présente des varices peu prononcées. Il n'y a acune altération du côté de la colonne vertébrale, ni du côté des amygdales, ou du pharynx buccal et nasal.

Les ganglions intertrachéo-bronchiques et sus-bronchiques sont noirâtres, volumineux, on en retrouve quelques-uns noirâtres aussi le long du pharynx de la grosseur d'un noyau de cerise.

L'examen histologique de M. Letulle établit la nature néoplasique de la lésion pylorique; quant aux ulcérations pharyngiennes, il conclut qu'elles ont dû être produites par un agent caustique.

Examen microscopique, par le Dr M. Letulle. — Une coupe passant par la partie moyenne de la tumeur pylorique, montre qu'il existe une dégénérescence cancéreuse de la muqueuse gastrique infiltrée largement dans l'épaisseur de la sous-muqueuse.

Le cancer s'est infiltré sous forme de traînées épithéliomateuses séparées les unes des autres par d'énormes couches de tissu fibro-elastique. Un grand nombre des vaisseaux sous-muqueux sont atteints d'endartérite végétante hyperplasique. Le tissu élastique de ces vaisseaux est souvent hyperplasié. Les parties superficielles de la muqueuse gastrique dans le voisinage de la tumeur sont extrêmement dilatées, sur nombre de points.

Les canaux glandulaires sont souvent aussi très allongés, et la muscularis mucosæ encore intacte, c'est-à-dire non perforée par les boyaux épithéliomateux, est également très hyperplasiée. On rencontre sur nombre de points les glandes muqueuses de la région pylorique intactes.

La couche musculaire extrêmement hypertrophiée commence sur quelques points à être dissociée par les trainées épithéliomateuses accompagnées de bandelettes scléreuses vivement colorées par le picro-carmin.

Les 2 ulcérations du pharynx décrites dans l'observation sont indemnes de tout processus néoplasique. Il s'agit d'une eschare de la muqueuse pharyngienne, pénétrant profondément jusqu'au niveau des cartilages du larynx. Sur les bords de cette ulcération les parties de la muqueuse conservées présentent des glandes muqueuses chroniquement enflammées et la couche sous-muqueuse sclérosée montre un grand nombre d'artérioles atteintes d'endartérite végétante ayant oblitéré la lumière d'un grand nombre de vaisseaux.

M. Cornil pense qu'il s'agit d'un agent caustique; la forme de l'ulcération et sa couleur ne ressemblent en rien aux ulcérations néoplasiques de la région. Quant à la lésion du pylore il n'affirmerait pas sans examen microscopique qu'il s'agit d'un cancer; on n'obtient pas de suc lactescent au raclage; il a d'ailleurs observé des scléroses pyloriques formant des anneaux aussi épais.

M. Dagron demande si la dissection rétro-pharyngienne a été faite avec soin, s'il n'existait ni ganglion volumineux ni vertèbre malade derrière le pharynx; les deux ulcérations absolument superposables pourraient ainsi s'expliquer : comprimée entre deux corps résistants, puisque les cartilages aryténoïdes se trouvent juste en avant de l'ulcération antérieure, la muqueuse du pharynx se serait sphacélée.

M. Thibierge déclare qu'il n'existait rien d'anormal derrière le pharynx.

M. Letulle rappelle que M. Moutard-Martin a présenté à la Société un anneau pylorique scléreux, mais qui n'atteignait pas les dimensions de celui qui est présenté aujourd'hui. Il pencherait volontiers pour une tumeur néoplasique,

Tumeur du testicule.

M. Cornil donne le résultat histologique de la tumeur testiculaire présentée par M. Manson à la précédente séance. Il y trouve divers éléments. Il y a d'abord des kystes plus ou moins volumineux con-

tenant un liquide muqueux, opaque; la paroi présente des cellules cylindriques à contenu muqueux sur une seule couche, ayant pour base des papilles très régulières. On y trouve aussi des noyaux cartilagineux entourés par du périchondre à lamelles tassées et très nettes. On y voit encore des follicules pileux et des glandes sébacées, des faisceaux de fibres musculaires lisses. Il est possible qu'en d'autres points on trouvera d'autres tissus : il s'agit donc d'une inclusion fœtale qui aurait pris la place du testicule.

Hernie ombilicale avec sac propéritonéal.

M. Savariaud présente un sac herniaire que M. Quénu a excisé en faisant une cure radicale de hernie ombilicale à une femme âgée de 47 ans. Celle-ci presentait des antécédents interessants : son père, son frère, sa fille sont des hernieux. Les premiers accidents datent de 12 ans ; la malade se plaignait de douleurs localisées à l'ombilic, de vomissements, de diarrhée. A son entrée, on constate une hernie ombilicale irréductible, douloureuse en certains points ; les muscles droits sont très écartés l'un de l'autre. Quand on essaie de réduire la hernie, le doigt pénètre dans son orifice et cependant il existe encore une anse intestinale non réduite, comme le démontrent la percussion et la palpation.

L'opération de la cure radicale révèle un sac très épais ; à l'intérieur plusieurs anses intestinales ont une adhérence au sac par une bride du volume d'une plume d'oie et ressemblant assez à un diverticule de l'intestin. On rompt cette adhérence, on réduit tout l'intestin hernié, puis on résèque le sac. Quand on examine celui-ci, on voit qu'il existe près de la circonférence d'excision un orifice communiquant dans un nouveau cul-de-sac, il s'agit d'un diverticule propéritonéal. On a ainsi l'explication de la sonorité et du gargouillement obtenus après l'évacuation du principal sac lorsqu'on pratiquait le taxis avant l'opération.

Les hernies ombilicales à sac propéritonéal sont très rares. Ce cas serait le quatrième. On pourrait ici discuter l'origine ; s'agit-il d'un sac propéritonéal primitif ou d'une hernie ombilicale ayant perdu ses rapports ?

Séance du 10 *mars* 1893.

Présidence de M. Delbet

Nouvelle contribution à l'étude du rôle du bacterium coli dans les affections de la région ano-rectale,

par Henri Hartmann et Emile Lieffring.

Lorsque le 20 janvier dernier nous vous avons présenté ses coupes et des cultures établissant l'existence dans une

hémorrhoïde externe enflammée de colonies de bacterium coli que nous ne retrouvions pas dans des hémorrhoïdes à l'état flasque, nous vous disions que ce bacterium coli était peut-être l'agent pathogène de l'inflammation hémorrhoïdienne ; mais, en présence de ce cas jusqu'alors isolé, nous appellions de nouvelles recherches, ne nous croyant pas en droit de conclure d'une manière définitive.

Les faits n'ont pas tardé à confirmer ce que nous avions avancé.

Dans la séance du 10 février, M. Quénu est venu vous dire que de son côté il poursuivait des recherches sur ce point, qu'il possédait même des coupes d'hémorrhoïdes étranglées sur lesquelles on voyait des staphylocoques. Depuis la communication que nous vous avons faite, il a, à notre exemple, eu recours aux procédés habituels de culture et a obtenu des résultats identiques aux nôtres. Le 24 janvier, 4 jours après notre communication, se retrouvant en présence d'un cas d'hémorrhoïde enflammée, il recueillait avec les précautions d'usage un peu de sang et le confiait à M. Lesage qui y constatait du bacterium coli et des staphylocoques. Quelques jours plus tard, dans un deuxième cas de thrombose hémorrhoïdaire, il n'obtenait que des cultures pures de bacterium coli.

Aujourd'hui, nous vous apportons à notre tour de nouveau le résultat de recherches faites dans un cas d'hémorrhoïde interne, procidente et enflammée, comme en jauvier dernier. Il s'agit d'un malade que nous avons observé et opéré dans le service de notre maître, le professeur Terrier.

Observation I. — Cet homme, âgé de 55 ans, journalier, entrait le 13 février 1893 à l'hôpital Bichat, salle Jarjavay. Il n'avait eu, pendant tout le cours de sa vie, qu'une seule poussée hémorrhoïdienne vers l'âge de 20 ans, poussée qui avait nécessité un séjour d'une semaine environ à l'hôpital Saint-Antoine, où il avait été traité par des bains répétés.

Jamais, depuis cette époque, il n'avait eu de douleurs, ni d'écoulements sanguins par l'anus.

C'est le 11 février que la poussée actuelle a débuté.

Le 14 février, lorsque nous l'examinons, nous constatons que la marge de l'anus est à droite le siège d'un bourrelet œdémateux qui couvre et cache de ce côté l'orifice anal. Lorsqu'on attire un peu ce bourrelet en dehors, on voit que sur sa face interne il prend l'aspect

muqueux, on y reconnaît les colonnes et les nids que présente normalement la muqueuse du canal anal. Immédiatement au-dessus de ces saillies colonnaires et de ces dépressions existe une tumeur du volume d'un gros pois chiche, douloureuse, ferme, un peu rénitente, d'une coloration rouge, un peu plus foncée, noirâtre à son point le plus saillant. La muqueuse avoisinante est saine. Le canal anal est libre. Il s'agit bien évidemment d'une *hémorrhoïde interne enflammée, procidente et non étranglée.*

Le malade est analgésié par trois inhalations de bromure d'éthyle. Apres avoir touché un point avec le thermocautère, nous ponctionnons à travers l'eschare l'hémorrhoïde et recueillons dans une pipette stérilisée quelques gouttes de sang. Faisant ensuite une ligature de la base de l'hémorrhoïde avec deux fils en x, passés avec l'aiguille de Reverdin, nous excisons d'un coup de ciseaux la tumeur et touchons le pédicule au thermo-cautère. Le pédicule réduit, un drain est placé dans l'anus.

Le 15, le gonflement de la marge a disparu, le malade ne souffre plus, sa température est normale et le 22 il sort complètement guéri.

Le sang, recueilli dans la pipette, a été immédiatement dilué dans du bouillon, puis ensemencé dans des boîtes de Petri. Les cultures ont été, comme vous pouvez le voir, des *cultures pures de bacterium coli.*

Laissant de côté les premiers faits de M. Quénu, sans valeur, cet observateur ayant négligé de faire des cultures et s'étant contenté de rechercher sur des coupes le bacterium coli que l'on n'y trouve que très difficilement, et réunissant à nos deux observations les deux faits étudiés, postérieurement à notre communication, par M. Quénu à l'aide des procédés habituels de culture, nous voyons que dans quatre cas d'hémorrhoïdes enflammées et thrombosées, quatre fois on a trouvé du bacterium coli, trois fois à l'état pur, une fois associé à des staphylocoques. Il semble donc bien que le *bacterium coli soit l'agent pathogène habituel de la phlébite hémorrhoïdaire.*

Si maintenant nous mettons en regard des résultats fournis par les recherches bactériologiques faites avec le sang des hémorrhoïdes, ceux que donne l'examen du pus des abcès de l'anus, nous arrivons à des résultats différents.

Le bacterium coli existe dans certains abcès de l'anus. Dasset, Muscutatello, nous-mêmes l'y avons constaté, comme ous vous le disions le 20 janvier dernier. MM. Lannelonie et Achard, dans le numéro du 26 janvier du *Bulletin médical*, ont de leur côté publié deux observations d'abcès ans lesquels les procédés habituels de culture ne leur ont

montré que du bacterium coli. Mais ce n'est pas là l'ordinaire. MM. Lannelongue et Achard notent du reste que, chez leurs malades, l'organisme était affaibli, débilité ; nous relevons de plus, à la lecture de leurs observations, que l'un d'eux était un tuberculeux pulmonaire avéré, avait de la diarrhée, que l'autre était depuis une rougeole à demi cachectique avec de l'impétigo, etc. Nous sommes donc en droit de supposer qu'il ne s'agissait peut être que d'abcès tuberculeux secondairement envahis par le bacterium coli, étant donné que ces observateurs ont omis de faire la recherche expérimentale de la tuberculose locale Ce qui nous fait hasarder cette hypothèse, c'est que nos observations montrent que le bacille tuberculeux peut exister dans ces abcès alors même que rien ou presque rien ne fait soupçonner chez le malade l'existence de la tuberculose.

Obs. II. — T..., 29 ans, a été traité en ville, il y a environ trois semaines, pour un abcès de la région anale qui s'est ouvert à l'intérieur spontanément au bout d'une huitaine de jours. Depuis ce moment il constate qu'il rend par l'anus un peu de pus qui tache la chemise. Le 1er décembre il est pris de douleurs pendant la défécation et le soir de rétention d'urine pour laquelle il entre à l'hôpital, dans le service de notre maître le professeur Terrier, le 28 novembre 1892. Cette rétention ne dure que 48 heures.

Le père est mort de tuberculose pulmonaire, une sœur de méningite tuberculeuse ; lui-même tousse depuis longtemps, a craché le sang et a eu, à l'âge de 23 ans, une tumeur tibio-tarsienne droite terminée par ankylose.

En l'examinant nous constatons qu'il existe à gauche de l'anus, au niveau des plis radiés, une petite induration et même à la vue une légère tuméfaction sous le moindre orifice fistuleux. Au toucher rectal on trouve au niveau de la partie gauche de la prostate une partie indurée au milieu de laquelle le doigt reconnaît un orifice fistuleux. Aucun écoulement par l'urèthre. Pas de fréquence des mictions, rien dans les urines. Craquements secs aux deux sommets.

Le 8 décembre, après avoir anesthésié le malade suivant notre procédé habituel (bromure d'éthyle, puis chloroforme), nous incisons la peau au niveau du cul-de-sac juxta anal, puis chargeant tout le trajet fistuleux sur une sonde cannelée nous le sectionnons. Curettage des fongosités qui le tapissent et qui forme à la partie supérieure une petite cavité juxta-prostatique. Thermocautérisation. Ouate iodoformée. Drain dans l'anus.

Le 4 février 1893 le malade sort incomplètement cicatrisé, mais ne souffrant pas et n'ayant aucun trouble du côté du rectum.

L'examen bactériologique ne nous a donné que du bacterium coli à l'état de culture pure. Le cobaye inoculé le 11 est mort de froid le 25 décembre. Au niveau du point d'inoculation existe une petite ulcération lenticulaire qui a toutes les apparences d'une ulceration tuberculeuse.

Obs. III. — F..., âgé de 26 ans, forgeron, est entré à l'hôpital Bichat, salle Jarjavay, dans le service de M. le professeur Terrier, notre maître. A l'âge de deux ans il fut atteint de broncho-pneumonie ; en 1886, au Tonkin et en Algérie, il eut la malaria, la dysenterie et une bronchite grave qui l'amenèrent rapidement à une cachexie profonde ; une convalescence de 5 mois lui permit de reprendre le service militaire. Aujourd'hui le malade a le facies pâli, anémique, tousse régulièrement le matin, et présente une respiration rude au sommet gauche, avec une légère matité à ce niveau. Jamais il n'a eu d'hémoptysies.

Dans les antécédents héréditaires nous relevons chez le père une affection pulmonaire qui l'emporte au bout de deux mois et demi. La mère, depuis 30 ans, souffre d'une bronchite chronique.

Le 27 décembre dernier, notre malade ressentit au niveau de l'anus une violente démangeaison qui se changea bien vite en une douleur intolérable, accompagnée de fièvre et d'insomnie, et le détermina à entrer à l'hôpital.

A sa réception il était porteur, à la marge de l'anus en arrière et à droite, d'une tuméfaction rouge, douloureuse et fluctuante, en un mot d'un abcès pré-anal sous-cutané-muqueux, à marche aiguë, survenu sans cause appréciable (absence de lésions locales et de troubles fonctionnels du côté de l'intestin). L'incision, sous l'anesthésie au bromure d'éthyle, amena une prompte guérison qui s'est maintenue jusqu'à ce jour.

Le pus recueilli avec les précautions requises et ensemencé d'après les méthodes appropriées, nous donna des cultures de *bacterium coli*. Un cobaye inoculé, mort de froid au dixième jour, présentait une petite ulcération lenticulaire d'apparence tuberculeuse.

Obs. IV. — S..., 40 ans, entre le 21 décembre 1892 à l'hôpital Bichat dans le service de notre maître, le professeur Terrier.

Ce malade, qui présente depuis 1889 des accidents pulmonaires, diarrhéique depuis plusieurs années, est sujet depuis 1887 à des abcès à répétition au pourtour de l'anus. C'est huit jours avant son entrée qu'il a ressenti des douleurs assez vives et vu apparaître une tuméfaction considérable de la région ouverte spontanément depuis deux jours. Il existe un vaste décollement occupant la partie gauche de l'anus s'étendant en avant dans le périnée, à gauche jusqu'à la racine de la verge, à droite un peu moins loin, encadrant d'autre part la moitié antérieure du côté droit de l'anus. A gauche de celui-ci, ulcération à bords decollés, conduisant dans le clapier sous-jacent. A droite, orifice fistuleux à bords un peu ulcéreux.

Le malade présente des signes de tuberculose pulmonaire au 3e degré.

Le 27 décembre, après anesthésie par le bromure d'éthyle, puis le chloroforme, nous incisons tous les clapiers, grattons les fongosités, terminant par une réunion partielle des trajets et la cautérisation du reste.

Le malade sort le 15 février très amélioré ; les parties réunies le sont en presque totalité restées ; le reste s'est partiellement cicatrisé ; le malade ne souffre plus, n'a plus de fièvre et quitte l'hôpital très amélioré.

Le 8 mars, nous revoyons le malade ; il a considérablement en-

graissé et les plaies opératoires sont presque complètement cicatrisées.

L'examen bactériologique du pus y a montré des streptocoques, du staphylocoque doré, pas de bacterium coli.

Le cobaye inoculé a été sacrifié le 2 mars 1893. Il porte un abcès tuberculeux au niveau des points inoculés. Les ganglions inguinaux sont caséeux. Tuberculose viscérale généralisée (rate, foie, poumons, etc.).

Obs. V. — N..., 33 ans, entre le 8 février 1892 à l'hôpital Bichat, dans le service de notre maître, le professeur Terrier, pour un abcès de l'anus. Ce malade, qui n'avait jamais rien éprouvé du côté de l'anus, a commencé à souffrir en allant à la garde-robe vers le milieu de décembre. Les selles étaient douloureuses et, dans leur intervalle, il faisait des efforts qui n'arrivaient qu'à expulser un peu de sang. La tuméfaction extérieure n'a commencé à paraître qu'il y a une quinzaine de jours. Rien à noter dans les antécédents.

Actuellement, on constate à gauche, sur la marge de l'anus, une tuméfaction qui s'étend sur la fesse, occupant toute la largeur de la fesse ischio-rectale. Cette tuméfaction arrondie est recouverte d'une peau d'un rouge un peu foncé et se perd dans le canal anal. Elle est fluctuante excepté à sa limite où l'on trouve une zone plus dure, comme empâtée. Au toucher rectal, on trouve dans le canal anal une ulcération à bords un peu indurés, en forme de fente verticale sans tuméfaction à son niveau. Au-dessus du sphincter, la paroi rectale est à gauche soulevée dans presque toute sa largeur, par une tuméfaction arrondie, empâtée, non fluctuante, remontant en haut à peu près à la limite de ce qu'atteint le doigt. La muqueuse à son niveau est lisse, normale et la paroi rectale semble simplement soulevée par elle. Par le palper bimanuel, on constate que cette tuméfaction rectale, qui n'existe pas dans le canal anal, se continue avec celle que l'on trouve extérieurement dans la fosse ischio-rectale. L'existence de l'ulcération anale et de la suppuration sous-cutanée muqueuse de la région sous-sphinctérienne, jointe à l'intégrité des tuniques rectales au niveau de la tuméfaction qui les soulève, nous fait faire le diagnostic d'*abcès sous-cutanéo-muqueux de la marge de l'anus avec suppuration consécutive de la fosse ischio-rectale.*

La température varie de 38°,2 à 38°,6. Pas de tuberculose pulmonaire appréciable. Malade d'apparence extérieure robuste.

Le 10 février 1893, après anesthésie par le bromure d'éthyle, nous incisions la peau et la muqueuse anale au thermocautère dans toute l'étendue de la tuméfaction. Immédiatement, la saillie rectale disparaît.

Le foyer se comble régulièrement et actuellement, 8 mars, le malade ne présente plus qu'une plaie superficielle en voie de cicatrisation.

L'examen bactériologique ne montre que du bacterium coli à l'état de culture pure.

Le 3 mars, nous sacrifions le cobaye inoculé. Il existe, sous la paroi abdominale, un abcès caséeux. Les ganglions correspondants sont hypertrophiés, non caséifiés. La rate hypertrophiée présente à sa surface des granulations grisâtres. Des lamelles faites avec le pus nous ont montré des bacilles tuberculeux.

Obs. VI. — B..., 48 ans, se présente le 24 février à la consultation de l'hôpital Bichat. Ce malade, qui n'a jamais souffert antérieurement de l'anus, a ressenti il y a cinq à six jours des démangeaisons, puis une petite induration préanale. Celle-ci s'est rapidement accrue, en même temps que survenaient des symptômes fébriles nets (céphalée, chaleur, inappétence, insomnie).

La marge de l'anus est, en avant et à gauche, le siège d'un empâtement phlegmoneux, fluctuation au centre. La peau du pli interfessier est légèrement eczémateuse. Au toucher rectal on retrouve au-dessous du sphincter la tuméfaction qui bombe dans le rectum. Le tout est douloureux.

L'incision donne issue à du pus jaunâtre bien lié. Cicatrisation rapide.

L'examen bactériologique a donné du staphylocoque doré en culture pure. Nous communiquerons ultérieurement les résultats de l'inoculation au cobaye.

En résumé, sur six abcès périanaux, nous ne trouvons que dans deux cas, le bacterium coli à l'état isolé, encore devons-nous dire que dans un de ces deux cas, il s'agissait peut-être de tuberculose, le cobaye inoculé étant mort de froid, nous ne pouvons savoir ce qu'aurait donné l'inoculation ; dans deux autres il était associé au bacille tuberculeux ; dans deux enfin il manquait totalement ; dans ces deux derniers cas il y avait soit des bacilles tuberculeux associés à des streptocoques et à des staphylocoques, soit du staphylocoque doré à l'état pur.

Constant et le plus souvent isolé (trois fois sur quatre) dans les phlébites hémorrhoïdaires, le bacterium coli ne nous apparaît donc que d'une manière inconstante dans les abcès à l'anus, encore n'y est-il le plus souvent qu'associé à d'autres agents pathogènes, le bacille tuberculeux le plus souvent.

Il semble donc que s'il pénètre facilement les hémorrhoïdes et y détermine l'apparition de phénomènes inflammatoires, de phlébite, il n'agit que, dans certaines conditions, sur le tissu cellulaire pour y déterminer la suppuration. MM. Lannelongue et Achard écrivaient très justement dans l'article que nous avons cité : « On ne saurait trop insister sur les conditions de terrain, lorsqu'il s'agit du bacterium coli, microbe accidentellement pathogène contre lequel l'organisme sain lutte toujours avec avantage ». Nous ajoutons que, d'après nos observations, le plus souvent dans les abcès anaux à bacterium coli, il n'y a pas simplement dimi-

nution locale de la résistance du tissu par suite de la déchéance générale, mais qu'il y a lésion locale par suite de la présence du bacille tuberculeux; en un mot, l'*abcès à bacterium coli de la région anale* ne nous paraît devoir être *le plus souvent* que *le résultat de l'infection secondaire d'un foyer tuberculeux.*

Anomalies musculaires de la région cervicale,

par M. VICTOR VEAU, prosecteur à l'Ecole de médecine de Dijon.

En préparant des pièces pour le cours de M. Maillard, professeur d'anatomie à l'Ecole de Dijon, j'ai rencontré dans la région cervicale plusieurs muscles sur lesquel je désire attirer l'attention de la Société.

Le sujet que j'avais à ma disposition était un homme de forte stature et bien musclé. Les anomalies qu'il m'a présentées sont au nombre de 3. Deux à gauche et une à droite.

I. — La première anomalie consiste en un muscle filiforme s'étendant de la partie externe de la clavicule à la partie interne du même os et au sternum.

L'insertion externe se fait par des fibres musculaires entremêlées de fibres aponévrotiques sur le bord postérieur de la clavicule, à quelques centimètres de son extrémité acromiale, *en arrière* du trapèze. De là ses fibres se dirigent en haut et en dedans en formant un pinceau cylindrique de 5 millim. de diamètre. Elles décrivent une courbe à concavité inférieure.

Après un trajet de 2 centim. le faisceau se résout en un petit tendon cylindrique de 2 millim. de diamètre qui, continuant la courbe première, arrive en contact avec la clavicule. Là il se divise en 2 parties.

a. La partie externe la plus considérable s'insère immédiatement sur la face supérieure de la clavicule à 3 centim. en dehors de son extrémité interne, *en arrière* de la portion cléido-mastoïdienne du sterno-cléido-mastoïdien qui sur ce sujet était divisé en 4 faisceaux sur toute son étendue.

b. La partie interne longe le bord antérieur de la clavicule et s'insère sur la face antérieure du sternum, *en arrière* du faisceau sterno-mastoïdien.

En résumé, la portion sus-claviculaire décrit un arc dont la corde représentée par la clavicule aurait 4 centim. et la flèche 1 centim. Dans cet arc passent la veine jugulaire externe et les filets sus-claviculaires du plexus cervical superficiel.

Le bord convexe de cette arcade donne attache à une aponévrose résistante qui est le feuillet profond de l'aponévrose cervicale superficielle. De plus, une partie des fibres du tendon interne se perd dans cette aponévrose.

II. — Le second muscle, situé du même côté est beaucoup plus volumineux. Il se compose d'un long faisceaux charnu occupant les parties latérales du cou. Il s'étend de la clavicule à la partie supérieure de la colonne cervicale.

Les insertions inférieures se font par des fibres charnues entremêlées de fibres aponévrotiques en arrière et en bas de l'insertion externe du premier muscle que je viens de décrire. Les fibres se dirigent en haut et en dedans sous forme d'un faisceau aplati large de 12 millim.

Après un trajet de 15 centim. ses fibres se divisent.

a. Une partie *superficielle et interne* s'insère sur une lame tendineuse résistante qui vient se confondre avec l'intersection aponévrotique du grand droit antérieur de la tête.

b. Une partie *superficielle et externe* très grêle s'insère sur un mince toile celluleuse qui se dirige en haut vers l'angulaire de l'omoplate, qu'elle comprend dans un dédoublement. Cette partie ne fait que renforcer l'aponévrose cervicale profonde.

c. La partie la *plus profonde*, la plus importante est plus considérable que les 2 autres réunies dont elle peut être séparée sur une longueur de 5 à 6 centim. Elle s'insère par un tendon cylindrique sur le tubercule antérieur de l'apophyse transverse de la 3e vertèbre cervicale.

III. — L'anomalie que j'ai trouvée du côté droit consistait en un mince faisceau charnu représentant le trajet des fibres internes du muscle cléido-sternal gauche.

Il s'insère en dedans sur le sternum en un point symétrique à l'insertion du muscle opposé, mais ici le muscle est charnu dès le début, il se dirige en haut et en dedans sous forme d'une mince lame aplatie large de 2 à 3 millim. D'abord étroitement appliqué sur le ligament cléido-sternal antérieur, il contourne la clavicule en hélice pour venir s'insérer sur le bord postérieur de celle-ci à 4 ou 5 centim. de son extrémité interne.

Réflexions. — Mon premier muscle en raison de sa situation (*en arrière* du sterno-mastoïdien et trapèze) semble être la réunion de deux muscles : le cléido-cervical de Rambaut et Carcassonne (1), le sterno-cervical de Gruber (2) Et encore l'insertion claviculaire du faisceau interne reste non décrite.

C'est encore à ce dernier muscle qu'il faudrait rattacher le faisceau sterno-claviculaire du côté gauche. Ce serait un sterno-cervical qui, au lieu de se perdre sur l'aponévrose cervicale s'arrête sur la clavicule.

M. Poirier a bien voulu me dire avoir plusieurs fois rencontré ces muscles.

Quant au grand muscle cervico-claviculaire, Testut (*Anomalie musculaires*, p. 102) refuserait d'en faire un faisceau

(1) Rambaut et Carcassonne. Faisceau anormal de la région sus-claiculaire. *Gaz. méd. Paris* 3e série, 1864, t. XIX.

(2) Gruber. Ueber einen Muscul. Sterno-facialis bei Menschen. *Bull. cad. imp. Saint-Pétersbourg*, 1872.

erratique des scalènes parce qu'il s'insère sur la clavicule. Il répondrait plutôt au levator claviculæ décrit par Gruber (3) quoique son insertion supérieure soit plus complexe et se fasse plus bas que dans le cas du célèbre professeur russe.

M. Hartmann demande si le premier muscle, qui s'étend d'un point à un autre de la clavicule, n'avait aucun rapport avec l'aponévrose moyenne. Il est peu admissible qu'un muscle aille d'un point d'un os à un autre point du même os, ainsi que ce tractus qu'on voit sur la pièce desséchée que présente M. Veau.

Rupture d'un tendon du pilier antérieur de la valvule mitrale. Insuffisance mitrale. Asystolie, par M. Jayle, interne des hôpitaux.

Reyn..., Victor. 39 ans, serrurier, entré le 6 octobre 1892 dans le service de M. le Dr Letulle à l'hôpital St-Antoine, salle Louis, n° 4.

Antécédents héréditaires. — Père mort à 74 ans. Mère morte à la suite de couches. Deux frères qui ont eu la fièvre typhoïde et sont bien portants depuis. Sœur morte à 43 ans d'une affection abdominale.

Antécédents personnels. — Fièvre typhoïde à 18 ans. Convalescence rapide. Pas d'autre maladie. Pas de rhumatisme. Depuis son service militaire le malade accuse une dyspnée considérable ; il était exempté déjà à ce moment de toutes les marches forcées. Marié en 1878. 3 enfants bien portants.

L'essoufflement dont se plaignait le malade depuis de longues années augmenta au commencement de 1892. Vers le 10 mars survient de l'œdème des malléoles, œdème qui disparaissait du reste sous l'influence du repos.

En mai, l'oppression et l'œdème des jambes forcèrent le malade à venir à St-Antoine ou il fut traité dans le service de M. le professeur Hayem. Exeat le 6 juillet, complètement remis.

En octobre, la dyspnée reparaît intense et l'œdème des malléoles est persistant. Entré salle Louis le 6 octobre. Auscultation : souffle systolique à la pointe.

1er novembre. Œdème des membres inférieurs et de la paroi abdominale. Ventre très douloureux surtout au niveau du foie qui déborde les fausses côtes. Pas d'ascite. Léger épanchement pleural droit.

Le 28. Thoracentèse ; on enlève 1000 gr. d'un liquide citrin.

Le 30. Mouchetures aux deux membres inférieurs avec le thermocautère.

10 décembre. L'épanchement pleural s'est reformé et nécessite une nouvelle ponction de 1 litre.

Le 12. Mouchetures nouvelles.

(3) Gruber Ein Musculus cleido epistrophicus bei Existenz des Musc. Cleido-mastoïdeus der Norm. *Arch. fur Anat. und. Phys.*, 1876, p. 739

Le 15. Amélioration considérable ; l'œdème des membres a disparu, la paroi abdominale devient souple. Quatre à cinq litres d'urine par jour. Le souffle systolique persiste toujours et en auscultant attentivement, on entend une sorte de roulement présystolique, ce qui fait diagnostiquer rétrécissement compliquant l'insuffisance.

5 janvier. Oppression reparaît. Œdème des membres inférieurs ; la paroi abdominale s'empâte et l'épanchement pleural commence à reparaître.

Le 13. Mouchetures aux deux jambes.

Le 14. Thoracentèse : 1300 gr. de liquide citrin.

Le 18. Amélioration nouvelle coïncidant avec une diurèse abondante ; le 18, 6 litres 700 ; le 19, 5 litres 250 ; le 20, 4 litres 250.

2 février. La quantité d'urine a diminué et l'œdème et l'oppression reparaissent. Analyse des urines : 2 gr. d'albumine par litre.

Le 6. Oppression très forte. Douleurs violentes dans les reins. Le foie déborde un peu le rebord des fausses côtes.

Nouvelles mouchetures.

Le 10. Légère amélioration. Un gramme d'albumine par litre d'urine.

Le 11. Thoracentèse. On retire 1,300 gr. de liquide.

Le 13. Douleurs abdominales vives ; la paroi de l'abdomen est toujours très tendue. Foie gros et douloureux.

Le 14. Pas d'amélioration. Les urines sont rares : 200 gr. par 24 heures. Mouchetures sur les jambes et les cuisses.

Le 17. L'administration de digitale fait uriner le malade et donne un peu d'amélioration.

Le 20. Les urines redeviennent rares et foncées. Albumine.

Le 24. L'oppression de la dyspnée sont considérables. Le malade ne peut plus supporter le lait.

Le 27. L'œdème est considérable : il a gagné la paroi abdominale. Urines rares : 250 gr. par 24 heures ; 1 gr. d'albumine par litre.

1er mars. Mort à 6 heures.

Autopsie. A l'autopsie du ventre il s'écoule une assez grande quantité de liquide ascitique. Péritoine sain. L'ablation de la paroi antérieure du thorax permet de constater l'existence d'un double épanchement pleural, environ un litre dans chaque plèvre.

Poumon droit : Vieilles adhérences au niveau du lobe moyen et à la base. Sommet sain. Le bord postérieur et surtout le lobe inférieur sont en état de carnisation. Tout à fait à la base on trouve un infarctus, des dimensions d'une noix, non entouré de lésions inflammatoires appréciables ; pas de fausses membranes à ce niveau.

Poumon gauche : Œdème notable du sommet sans traces de lésions tuberculeuses. Carnisation peu avancée du lobe inférieur. Bronches dilatées légèrement.

Cœur. Dilaté et flasque. La dilatation s'est faite surtout aux dépens du cœur droit : l'organe posé sur la table, il existe dix centimètres d'étendue entre le bord droit et le sillon interventriculaire antérieur.

Cœur gauche : quantité considérable de caillots cruoriques post mortem. L'orifice mitral est le siège d'une lésion d'insuffisance par suite de la rupture d'un tendon du pilier antérieur. Cette rupture est ancienne, mais néanmoins les deux bords du tendon sont facilement

reconnaissables. Le bout supérieur offre une longueur de un centimètre, présente une extrémité effilée et flotte au niveau de l'orifice. Le bout inférieur, plus petit, se reconnaît cependant très bien sur le pilier antérieur. La valve antérieure est épaissie sur toute son étendue et retractée surtout au niveau du tendon rompu. En reconstituant l'orifice on voit très nettement l'angle formé par la valve à cet endroit il en résulte que l'orifice mitral est béant et de forme triangulaire. L'orifice aortique n'est pas ouvert : état sain.

Cœur droit : à l'entrée de l'auricule droite quelques caillots ante mortem mais néanmoins peu anciens. Commencement d'adhérence et de ramollissement puriforme. Orifices sains. Notable hypertrophie des parois du ventricule droit.

Poids du cœur — 420 gr.

Péricarde sain.

Reins. En putréfaction. Capsule non adhérente : Capillaires dilatés. Rein droit : 225 gr. Rein gauche : 240 gr.

Foie cardiaque type. Poids : 1760.

Rate ferme : Poids : 275 gr.

Rétrécissement siégeant à la naissance de l'infundibulum de l'artère pulmonaire. Communication interventriculaire, par M. Jayle, interne des hôpitaux.

P. Yves, 24 ans, palefrenier, entré le 26 janvier 1893, salle Louis n° 14, à l'hôpital St-Antoine dans le service de M. Letulle.

Le malade, qui a toujours été bien portant et n'a jamais eu d'accès de dyspnée, entre pour une tuberculose pulmonaire à marche subaiguë dont il meurt le 3 mars 1893. L'auscultation du cœur a donné le résultat suivant :

Le 2 février. A la pointe : premier bruit prolongé. Au milieu du sternum, à partir du 2e espace intercostal, on perçoit un souffle très fort qui descend le long du sternum.

Le 8. Les signes d'auscultation ne se perçoivent pas avec autant de netteté. Bruit de galop. Le souffle le long du sternum existe toujours.

Autopsie. Lésions classiques de la tuberculose subaiguë. *Cœur :* péricarde sain. Le cœur gauche ne présente aucune lésion.

Cœur droit. — Au niveau de la naissance de l'infundibulum existe une bande fibreuse qui, commençant sur la paroi du septum remonte sur la paroi externe de la cavité ventriculaire pour atteindre le sommet de la cloison au niveau de l'union de la grande valve tricuspidienne avec la petite valve antérieure. Cette bandelette offre jusqu'à 4 et 5 millim. de largeur et forme un demi-anneau qui rétrécit très nettement la naissance de l'infundibulum. Au-dessus, ce dernier présente ses dimensions et son aspect ordinaires.

Au niveau de leur union, la valve externe et la petite valve antéro-interne offrent un peu d'épaississement et quelques adhérences à la paroi. Il en résulte un léger degré d'insuffisance.

En ce même point se voit un orifice d'environ 2 millim. de diamètre qui correspond à un second orifice situé entre deux des sigmoïdes aortiques, l'antérieure et la droite. Ce dernier orifice présente un as-

pect infundibuliforme. Les parois des orifices et du canal intermédiaire sont fibreuses. Pas d'altération des valvules sigmoïdes.

L'orifice et l'artère pulmonaires ne présentent aucune lésion.

En résumé : rétrécissement très net mais peu accentué siégeant à la naissance de l'infundibulum, léger degré d'insuffisance tricuspidienne Communication interventriculaire.

Il faut remarquer que celle-ci ne siège pas au lieu habituel, c'est-à-dire au niveau du quadrilatère fibreux qui forme la partie supérieure et médiane de la cloison interventriculaire, elle se trouve en avant.

Réflexions. — Le diagnostic n'a pas été fait et le bruit de souffle avait été rapporté à une endocardite concomitante. La température du malade qui atteignait 39°,5 ou 40° tous les soirs, la variabilité du timbre du souffle qui à un moment s'est accompagné de bruit de galop s'accordaient assez avec cette dernière hypothèse.

Il est bien difficile de dire à quelle époque remonte ce rétrécissement de l'infundibulum. L'obturation du trou de Botal et, le calibre normal de l'artère pulmonaire doivent, d'après M. Constantin Paul, éliminer l'hypothèse d'une origine fœtale. Je pense donc que les lésions constatées doivent être rattachées à une endocardite survenue pendant la première enfance à la suite d une des nombreuses maladies infectieuses dont cet âge a le privilège.

Chez ce malade l'affection n'a donné lieu à aucun signe fonctionnel et, comme la plupart des rétrécissements de l'artère pulmonaire, elle s'est terminée par la tuberculose.

Néoformations vasculaires dans les inflammations exsudatives des membranes séreuses, par le Dr M. Maurice Letulle.

Lorsqu'on veut suivre l'organisation d'une fausse membrane exsudée à la surface d'une membrane séreuse récemment enflammée, on arrive presque toujours ou trop tôt, avant le cinquième ou sixième jour de la maladie, ou trop tard, c'est-à-dire alors que la vascularisation de l'exsudat fibrineux est déjà fort avancée.

Avant le cinquième jour, l'inflammation exsudative a tassé contre la surface de la membrane desquamée des couches successives de fibrine lamellaire ou fibrillaire, et si la masse fibrineuse est gorgée d'éléments cellulaires et de globules rouges, ces éléments n'ont du moins encore aucune disposition spéciale, aucune ordination déterminée.

Plus tard, la néo-genèse vasculaire est d'ordinaire exubérante ; les capillaires de nouvelle formation, accumulés dans les couches les plus profondes de l'exsudat, sont dirigés plus ou moins perpendiculairement à la surface de la séreuse. Sur la plèvre, par exemple, ils apparaissent béants, distendus par les globules rouges, et leur paroi, d'une minceur excessive, se continue rarement à plein canal avec les vaisseaux propres demeurés normaux et beaucoup plus rares de la membrane. Ils s'envoient les uns aux autres des anastomoses, forment des réseaux capillaires ectasiés, entourés de travées connectives jeunes sillonnant la totalité de la néomembrane. Ils semblent de la sorte corroder les masses fibrineuses adjacentes.

Le mécanisme qui préside à cette végétation exubérante d'un tissu conjonctivo-vasculaire dans l'épaisseur des fausses membranes, ou pour mieux dire à la surface de la séreuse enflammée, offre encore une foule d'inconnues. Pour ne parler que de l'origine même des nouveaux capillaires produits ainsi, de toutes pièces, au sein d'un tissu nouveau, il faut avouer que l'on a rarement l'occasion de constater, *de visu*, la naissance des néo-cylindres capillaires. Je n'ai pas à rappeler ici les divers procédés soupçonnés par les différents auteurs. Ayant été amené à faire, depuis quelque temps, des recherches sur l'anatomie pathologique des inflammations des membranes séreuses, je puis assurer que l'ectasie pariétale des anses fondamentales de la membrane pas plus que la végétation, par pointes protoplasmiques, de ses endothéliums vasculaires fondamentaux ne suffisent pour expliquer l'exubérante néoformation vasculaire des exsudats.

Il faut, de toute nécessité, accepter que des éléments jeunes, venus par diapédèse ou produits par karyokinèse aux dépens des cellules endothéliales de la séreuse, sont chargés de faire, qui du tissu connectif nouveau, qui de nouveaux vaisseaux, dans l'épaisseur et tout d'abord dans la profondeur des fausses membranes fibrineuses.

A ce point de vue, la néo-vascularisation par l'intermédiaire de cellules vaso-formatives, ainsi que le soupçonnent Cornil et Ranvier, est, je pense, le procédé le plus fréquemment suivi ; c'est aussi, on doit le reconnaître, celui qui paraît le plus difficilement appréciable.

La pièce que je présente avec coupes et dessins colorés a trait, précisément, à ce mode de vascularisation. Voici une coupe de pleurésie aiguë développée autour d'un infarctus hémoptoïque du poumon chez un cardiaque. En certains points, l'exsudat néo-membraneux arrivé au douzième ou quinzième jour de la maladie, offre des îlots mal organisés. Les cellules conjonctives, qui séparent les couches fibrineuses de la surface de la plèvre, sont demeurées à l'état de cellules ramifiées, muqueuses, baignant dans un liquide vaguement fibrillaire, très transparent. Ces zones de tissu muqueux sous-néomembraneux sont pour la plupart invasculaires; en voici une sur les confins de laquelle existe un long cylindre, couché parallèlement à la surface de la plèvre viscérale dont il est séparé par une double couche de cellules épithélioïdes.

Ce cylindre est limité par une double paroi; on distingue, au centre, une cavité qui, sur deux points, contient des globules rouges; quatre ou cinq noyaux ovalaires, allongés parallèlement à l'axe de ce nouveau vaisseau, en longent les parois, dont ils semblent bien faire partie intégrante; à ses deux extrémités, ce cylindre néovasculaire est large, renflé en massue et contient un assez grand nombre de noyaux : les uns sont logés dans sa substance qui ne semble pas, au moins à droite, creusée encore en canal perméable; les autres sont déposés autour du bloc vaso-formatif. Dans sa partie moyenne, la cellule vaso-formative est d'une minceur extrême, de la largeur d'un globule rouge, et complètement vide.

Il me paraît incontestable qu'il s'agit d'une cellule vaso-formative arrêtée dans son développement et produite au voisinage d'une néo-membrane ayant subi elle-même une évolution muqueuse, autrement dit une néoformation défectueuse. Il est probable que c'est cette malformation relative du tissu conjonctivo-vasculaire qui nous a permis de saisir sur place la cellule vaso-formative encore à l'état naissant.

Suppuration pelvienne unilatérale. Ablation des annexes. Récidive du côté opposé, laparotomie. Mort. — Comparaison avec l'hystérectomie vaginale, par MM. MAUCLAIRE et PICHEVIN.

La malade âgée de 21 ans, entre une première fois dans le service de M. Le Dentu, remplacé par M. Nélaton en août 1891, pour une

salpingo-ovarite du côté gauche. L'ablation des annexes de ce côté est pratiquée, celles du côté opposé étant saines sont conservées. A la suite de cette opération la malade se trouva très soulagee pendant deux mois. Mais les douleurs reparurent bientôt du côté opposé, c'est-à-dire à droite, dans la région hypogastrique et devinrent intolérables, malgré le repos au lit. La malade rentre de nouveau dans le service, en novembre 1892.

Elle souffre continuellement et d'une façon atroce. Les crises douloureuses sont plus marquées au moment des règles.

L'examen local permet de reconnaître les signes suivants : Au palper abdominal on ne détermine aucune douleur et on ne sent aucune tuméfaction dans la fosse iliaque du côté gauche. A droite, au contraire la région de la fosse iliaque est excessivement douloureuse, on y trouve une tuméfaction assez volumineuse, mais à limites peu nettes et qui s'étend en dedans vers l'utérus. Le toucher vaginal détermine à gauche au niveau de la corne utérine une légère douleur. A droite, on sent une masse partant de l'utérus et se dirigeant vers le détroit supérieur.

En combinant le palper abdominal avec le toucher vaginal on sent qu'elle s'étend jusque dans la fosse iliaque. Elle est dure, placée très haut et dans le sens transversal. Elle est excessivement douloureuse à un simple attouchement.

Quant à l'utérus, il est en antéflexion, rien de particulier dans le cul-de-sac latéral gauche et dans le cul-de-sac postérieur.

La malade se plaint surtout des douleurs spontanées qu'elle éprouve et qui lui enlèvent son appétit et tout sommeil. Le soir, elle présente une température de 38° a 38°,5. Après l'entrée de la malade à l'hôpital, ces symptômes locaux et fonctionnels paraissent aussi intenses, malgré un repos absolu au lit, aussi la malade demande avec instance à être opérée.

Nous pratiquons la laparotomie et non l'hystérectomie vaginale étant donné le siège assez élevé de la tumeur. Le fond de l'utérus nous servant de guide, nous tombons à sa droite sur une masse occupant toute la partie latérale droite du petit bassin, elle est formée par une anse intestinale qui vient empiéter sur la corne droite de l'utérus à laquelle elle adhère. Cette anse s'étend ensuite transversalement au-dessus des annexes du côté droit, elle est complètement confondue avec elles et forme une masse irrégulière où à première vue il est impossible de reconnaître les limites de l'intestin et celles de la trompe dilatée.

Cette masse se continue transversalement vers le détroit supérieur où la tumeur adhère très solidement. Malgré la prudence mise à décoller la poche purulente celle-ci se crève et nous trouvons dans la masse dure qui sert de paroi à l'abcès, l'appendice iléo-cæcal entouré d'adhérences, mais absolument sain. Nous essayons ensuite d'isoler la poche salpingo-ovarienne de l'anse intestinale, mais après avoir détermine une déchirure de l'intestin, cette poche est laissée en place. Suture de l'intestin, lavage de la cavité péritonéale. Nettoyage et drainage des restes adhérents de la poche avec la gaze iodoformée.

Le soir température normale, pouls 90, quelques vomissements. Le lendemain, température normale, pouls 120, deux vomissements. Aggravation brusque de la malade pendant la nuit et mort le jour suivant.

Autopsie. — Nous trouvons les lésions suivantes : A gauche une anse intestinale passe sur la corne utérine et adhère intimement au pédicule tubaire. A droite, une anse de l'intestin grêle vient empiéter sur le fond de l'utérus, y est rattachée par de nombreuses et solides adhérences, cette anse se dirige transversalement de dedans en dehors et se confond avec la partie supérieure du ligament large droit qui est fibreux, dur, rénitent. Il est impossible de reconnaître la trompe et le

ligament rond et le ligament de l'ovaire. Ces organes sont absolument fusionnés et c'est par une dissection attentive qu'on arrive en sculptant les tissus à distinguer la trompe. L'anse intestinale s'étend jusqu'à la ceinture pelvienne en passant des insertions solides sur la partie supé-ieure du ligament large induré. A la partie la plus externe de ce lan fibreux, on trouve une masse de volume d'un œuf de dinde.)ans cette masse dure, sclérosée, très adhérente au squelette, se rouve une cavité anfractueuse capable de recevoir une petite noix. J'est dans cette cavité que se trouvait le liquide purulent, qui s'est écoulé pendant l'opération. Cette masse adhérait par sa partie anté

rieure à l'anse d'intestin déchirée et suturée. Elle était creusée d'une cavité correspondant au pavillon de la trompe et à l'ovaire, mais ces organes sont désorganisés, indurés, à peine reconnaissables après dissection. L'abcès siégeait donc loin de l'utérus, dont il était séparé par des anses intestinales; il adhérait au détroit supérieur au niveau du diamètre transversal de celui-ci. Le rectum adhérait à la face postérieure du corps de l'utérus, sur une étendue de un centimètre environ. Les anses intestinales voisines étaient congestionnées et adhérentes à la gaze iodoformée qui nous avait servi à faire le tamponnement. Rien de particulier à noter pour les autres viscères de la cavité abdominale.

Réflexions. — Nous avons pratiqué la laparotomie parce que les lésions étaient situées assez haut et que nous pensions plus facilement extirper cette poche par l'incision abdominale que par l'hystérectomie vaginale. Notre conduite s'est trouvée justifiée par le résultat de l'autopsie. En effet, par l'hystérectomie vaginale, nous aurions peut-être ouvert le rectum, et très probablement l'anse intestinale qui adhérait au pédicule tubaire gauche, et certainement celle qui faisait corps avec la partie supérieure du ligament large droit et avec le fond de l'utérus. Quant aux annexes malades nous n'aurions pas pu les extirper; l'abcès lui-même aurait dû être laissé en place car il était inaccesible aux doigts et aux instruments, bien qu'au toucher vaginal il ne parût pas siéger aussi haut. L'hystérectomie vaginale eût donc été inutile, insuffisante, dangereuse. Les lésions des annexes, n'étant plus entretenues, il est vrai par l'infection utérine, auraient continué à évoluer pour leur propre compte.

En résumé ce cas est intéressant, car il nous permet de conclure que la laparotomie restera toujours indiquée toutes les fois que les lésions annexielles sont haut situées et qu'elles ne forment pas autour de l'utérus des masses qui immobilisent cet organe et tendent à séparer la partie inférieure du bassin du reste de la cavité péritonéale.

Dans les cas douteux il est donc préférable de pratiquer tout d'abord la laparotomie, de s'assurer alors de l'étendue et du siège des lésions; puis, séance tenante, l'hystérectomie vaginale, avec ou sans morcellement, sera pratiquée, si elle seule peut permettre l'ablation ou l'ouverture des poches pelviennes suppurées.

M. Hartmann. — La pièce que vient de présenter M. Mauclaire est des plus intéressantes. Elle montre nettement que,

dans un pareil cas, l'hystérectomie vaginale n'aurait certainement pas ouvert le foyer suppuré, étant donné le grand éloignement de l'utérus mais que, par contre, elle aurait très probablement abouti à léser des anses d'intestin absolument adhérentes à cet organe. Ce fait d'une collection suppurée péri-utérine siégeant loin de l'utérus est loin d'être rare. M. Hartmann vient d'examiner à ce point de vue, pour un travail en préparation, 60 à 70 cas de suppuration pelvienne, empruntés soit à la pratique de son maître, le professeur Terrier, soit à la sienne. Dans le plus grand nombre des cas, le foyer suppuré, souvent unilatéral occupait la partie externe, de la trompe ou un espace compris entre son pavillon et un organe variable, ovaire ou intestin. Dans ces cas, l'hystérectomie est anatomo-pathologiquement contre-indiquée.

Le fait de la non ouverture des poches suppurées à la suite de l'hystérectomie n'est du reste pas seulement une hypothèse suggérée par l'étude anatomo-pathologique des cas observés. C'est un fait qui est arrivé à la plupart des hystérectomistes. Dans la première série d'hystérectomies publiées par M. Segond, nous voyons 16 hystérectomies pour lésions suppurées avec 4 morts. Dans une, l'autopsie a été faite et a établi que deux poches pleines de pus fétide n'avaient pas été ouvertes. Nous croyons savoir que le même fait est déjà arrivé à deux autres de nos maîtres qui n'ont pas encore publié leurs observations en détail. Aussi, d'une manière générale, sommes-nous disposé à rejeter comme irrationnelle l'hystérectomie dans les lésions suppurées des annexes. Ce n'est pas à dire que nous la regardions comme contre-indiquée dans toutes les suppurations péri-utérines. Il est en particulier des cas où nous pensons que c'est l'opération de choix, nous voulons parler des suppurations du tissu cellulaire des ligaments larges. Celles-ci liées à la pénétration dans les lymphatiques des streptocoques et des staphylocoques, contrairement aux salpingo-ovarites déterminées à l'ordinaire par des micro-organismes affectionnant les muqueuses, le gonocoque par exemple, sont le plus souvent d'ordre traumatique et succèdent soit à l'accouchement, soit à l'avortement. Elles ont au début une marche aiguë comme toutes les phlegmasies du tissu cellulaire; si elles n'entraînent pas la mort, et si elles ne sont pas incisées par le champignon, elles s'ouvrent spontanément dans le rectum,

pouvant alors prendre une marche chronique et persister indéfiniment. En elles est une indication de l'hystérectomie. Il est vrai que le diagnostic du siège est souvent assez difficile; il est toutefois évident dans un certain nombre de cas, par suite de l'envahissement sous forme d'induration cantonnée du tissu cellulaire péri-vaginal, en particulier de celui de la cloison recto-vaginale. L'erreur est du reste de peu d'importance au point de vue de l'intervention, car on ne confondra ces cas qu'avec certaines salpingites accompagnées de pelvi-péritonite, cas où l'hystérectomie peut supporter la comparaison avec la laparotomie.

Un deuxième point, que soulève la pièce présentée par M. Mauclaire, est celui de savoir s'il n'aurait pas été indiqué d'enlever dès la première opération les annexes des deux côtés. Bien que ce cas semble donner raison à cette manière de faire, nous croyons que la conduite suivie est la bonne, et que pour éviter la suppuration possible d'un ovaire sain il n'y a pas lieu de l'enlever. On pourrait, en raisonnant ainsi, aller un peu loin. Les faits montrent d'ailleurs que l'ovaire laissé n'est, dans l'immense majorité des cas, le point de départ d'aucune douleur, ni d'aucun accident. A cet égard, nous dirons que dans 7 cas opérés depuis 18 mois, 2 ans, 3 ans, 4 ans, 5 ans et même 5 ans et demi, et six ans, par mon maître M. Terrier, ou par moi, les annexes saines d'un côté et laissées en place n'ont jamais été le point de départ d'aucun accident.

M. Broca a, de même que M. Hartmann, constaté que, dans un certain nombre de cas, le foyer suppuré est loin de l'utérus; ce siège a même été le plus fréquent dans les cas, au nombre de 9, qu'il a opérés dans ces derniers temps.

M. Delbet. — J'ai de même constaté le siège éloigné de l'utérus d'un bon nombre de foyers suppurés, notion qui me semble plaider nettement en faveur de la voie abdominale. Les hystérectomistes conviennent du reste tellement que leur méthode n'ouvre pas les poches dans bon nombre de cas qu'ils en viennent déjà à dire qu'ils créent un canal dans lequel les collections pourront se crever tour à tour!

Quant au fait de l'abandon dans le ventre d'annexes saines dans les cas de suppuration unilatérale, cas plus fréquents

qu'on ne le dit, j'en ai résumé un grand nombre d'observations empruntés à divers chirurgiens dans un travail antérieur et j'ai pu établir que cette pratique permet assez souvent le développement d'une grossesse ultérieure.

Avec M. Hartmann, je crois que les phlegmons du tissu cellulaire ont, en général, une marche aiguë, mais je pense que, de certains cas rares, il est vrai, on peut dans les ligaments larges, comme dans le tissu cellulaire des autres régions, observer des phlegmons à marche chronique.

Note sur les abcès de la fosse ischio-rectale,

par Henri Hartmann

A propos de l'observation d'un des malades dont je parle dans le travail que je viens de vous communiquer avec M. Lieffring (obs. V), je désire insister sur le siège exact de l'abcès.

Il est facile de voir qu'il s'agit d'une collection occupant la fosse ischio-rectale. La tuméfaction appréciable au périnée sur la partie latérale de l'anus faisait une saillie notable dans le rectum au-dessus du sphincter ; la fluctuation pouvait être renvoyée du rectum dans le périnée et cependant il s'agissait d'un abcès originairement développé dans la région sous-cutanéo-muqueuse de l'anus. C'est là un fait que nous avons, à maintes reprises observé, et que l'on passe en général un peu sous silence. Nous y insistons parce que, dans l'excellent article récemment publié dans le Traité de chirurgie par notre collègue et ami Potherat, celui-ci, bien loin de regarder les abcès de la fosse ischio-rectale comme des inflammations périanales, les réunit aux abcès périrectaux, conseillant de faire l'incision du rectum dans toute la hauteur de l'abcès.

Chez notre malade nous nous sommes contenté de faire une section sous-cutanéo-muqueuse correspondant à la partie superficielle de l'abcès, ne cherchant nullement à ouvrir la tuméfaction rectale qui s'est affaissée du reste immédiatement. Le malade a guéri sans fistule comme tous ceux que nous avons opérés dans les mêmes conditions. Le simple fait qu'un abcès pointe dans le rectum au-dessus du sphincter ne suffit pas pour motiver la section des parois de ce canal. Nous dirons même que s'il est sans incon-

vénient, si même il y avantage à fendre dans toute la hauteur de l'abcès la paroi rectale lorsqu'on se trouve en présence d'une collection sous-muqueuse, il n'en est pas de même lorsque l'abcès extérieur au rectum ne fait que refouler devant lui sa paroi.

Il y a toutefois lieu d'établir entre les abcès de la fosse ischio-rectale, que nous appellerons volontiers, avec notre maître Farabeuf, ischio-anale, des distinctions, et il faut envisager à part :

1° Ceux qui envahissent la fosse ischio-rectale secondairement à une suppuration du canal anal, variété que nous vous signalons ici.

2° Ceux primitivement développés dans la fosse ischio-rectale, consécutifs par exemple à l'inflammation d'un épanchement sanguin. Nous en avons vu suivre un coup de pied.

3° Ceux qui envahissent la fosse ischio-rectale secondairement à une suppuration de l'espace pelvi-rectal supérieur.

Les premiers réclament l'incision de toute la portion sous-cutanéo-muqueuse de l'abcès, incision simple respectant le sphincter, c'est ce que nous avons fait chez notre malade. Les seconds doivent être traités par l'incision antéro-postérieure de tout le foyer.

Les derniers seuls nécessitent la section des tuniques rectales et des sphincters. Encore croyons-nous que, s'il n'y a pas de perforation préalable du rectum, la simple incision antéro-postérieure, suivie du débridement de la boutonnière du releveur peut suffire pour guérir un bon nombre de malades.

M. Delbet. — La communication de M. Hartmann prouve que l'on peut guérir sans fistule même les abcès de la fosse ischio-rectale sans toujours sectionner d'emblée le sphincter. Le mieux est dans ces cas de faire une longue incision antéro-postérieure parallèle au raphé péritonéal médian. J'ai guéri ainsi sans fistule, un homme chez lequel existait un phlegmon entourant le rectum et ayant envahi les deux fosses ischio-rectales.

M. Broca. — Je désire tout d'abord rectifier une phrase de M. Delbet, qui vient de nous dire que cela démontre l'indication de ne pas toujours fendre le rectum de parti pris,

même dans les abcès de la fosse ischio-rectale; or je crois que l'indication est précisément de toujours fendre le rectum d'emblée dans les abcès sous-muqueux, c'est-à-dire intra-sphinctériens, et jamais dans les abcès de la fosse ischio-rectale, c'est-à-dire extra-sphinctériens. Quant à la direction de l'incision, je suis absolument d'accord avec M. Delbet et j'ai coutume de faire une longue incision parallèle au raphé périnéal médian. Je me souviens en particulier d'un homme âgé, assez cachectique, que j'ai opéré en septembre 1890, à l'hôpital Tenon, pour un volumineux phlegmon gangréneux d'une des fosses ischio-rectales. La lésion n'était pas bilatérale comme dans le cas de M. Delbet et a guéri sans fistule avec une rapidité remarquable. Au reste, je n'ai pas inventé cette pratique, et si j'y ai eu recours c'est parce que j'ai entendu mon maître F. Terrier, la recommander devant la Société de chirurgie dans une discussion qui a eu lieu en 1887. Dans cette discussion, les orateurs, sauf M. Réclus, n'ont pas beaucoup insisté sur la situation de l'abcès relativement au sphincter. M. Reclus, toutefois a conclu que pour les abcès intra-sphinctériens l'incision simple (procédé de Foubert) peut suffire tandis que pour les extra-sphinctériens il faut fendre la paroi rectale (procédé de Faget). Or si je pense, comme M. Reclus, que les abcès de la fosse ischio-rectale sont beaucoup plus rares qu'on ne le croit souvent, la plupart des abcès péri-anaux étant intra-sphinctériens, je viens de dire que ma pratique opératoire est juste l'inverse de la sienne; je fends le rectum d'emblée pour les seconds et non point pour les premiers.

M. Hartmann dit qu'il s'est probablement mal fait comprendre. Il est exactement du même avis que MM. Delbet et Broca. Le seul point un peu spécial et sur lequel il a insisté consiste dans ce fait qu'il existe des abcès de la fosse ischio-rectale consécutifs à une suppuration primitivement sous-cutanéo-muqueuse de l'anus. Ces derniers, selon lui, doivent être traités exactement comme les abcès margellaires de l'anus.

Recherches critiques et expérimentales sur des compresses et éponges abandonnées dans la cavité péritonéale, par MM. JALAGUIER, chirurgien des hôpitaux, agrégé de la Faculté, et P. MAUCLAIRE, ancien interne, médaille d'or, prosecteur à la Faculté.

A propos de certaines observations cliniques quelque peu étonnantes au premier abord, nous avons fait les expériences suivantes sur des chiens et des lapins.

EXPÉRIENCES SUR DES CHIENS. — *Chien n° 1.* — Gros chien de forte taille. Le 3 avril 1892, nous pratiquons la laparotomie médiane et un morceau de gaze iodoformée de 15 centimètres de long sur 2 de large est placé immédiatement entre le grand épiploon et la paroi abdominale sans être propulsé profondément. Les jours suivants, pas de réaction. Réunion par première intention.

L'animal est sacrifié trois mois et demi plus tard. Nous trouvons *le fragment de compresse complètement ratatiné et formant une boule très résistante à la pression.* Il est entouré par de nombreuses adhérences très solides qui le pénètrent de toutes parts ; il paraît placé dans l'épaisseur même du grand épiploon. Rien de particulier à signaler dans le reste de la cavité péritonéale.

Chien n° 2. — Grande chienne terre-neuve de très forte taille. Le 10 avril, nous pratiquons la laparotomie et nous mettons trois compresses de gaze au salol dans la cavité abdominale : une première est placée très bas dans le cul-de-sac utéro-rectal ; une deuxième dans la fosse iliaque droite ; une troisième dans la fosse iliaque gauche, au milieu des anses intestinales.

Les jours suivants, rien d'autre à signaler qu'une suppuration des points de suture superficiels, l'animal ayant déchiré son pansement.

Nous nous apercevons alors seulement que la chienne est dans un état de grossesse. Six semaines après, elle met bas sept petits.

L'animal est sacrifié trois mois et demi plus tard. Nous ne trouvons plus de compresses dans les fosses iliaques ; mais le petit bassin est occupé par une masse irrégulière formée par des adhérences entourant la vessie et l'utérus. Nous soulevons alors l'S iliaque et, en passant derrière lui, nous cherchons à enlever le rectum en même temps que tous les organes du petit bassin ; mais le rectum aplati contre la concavité du sacrum par toute la masse située en avant de lui, a été laissé par mégarde, car l'S iliaque est sectionné au niveau de sa continuité avec le rectum. Il aurait fallu prendre tout le périnée antérieur et postérieur de bas en haut et raser toutes les parois du petit bassin; nous nous serions reconnus beaucoup plus facilement dans les rapports que présentaient entre eux les compresses et les organes pelviens.

En examinant la masse ainsi enlevée et en nous orientant grâce à la vessie et au vagin, nous trouvons *au milieu de la cavité utérine des mèches de gaze au salol.* Celles-ci sont situées en partie dans la cavité utérine et en partie dans une pseudo-poche creusée dans un paquet d'adhérences péritonéales entre l'utérus et la

vessie. Les parois de la cavité utérine présentent un centimètre et demi d'épaisseur et offrent à la coupe une coloration gris rougeâtre

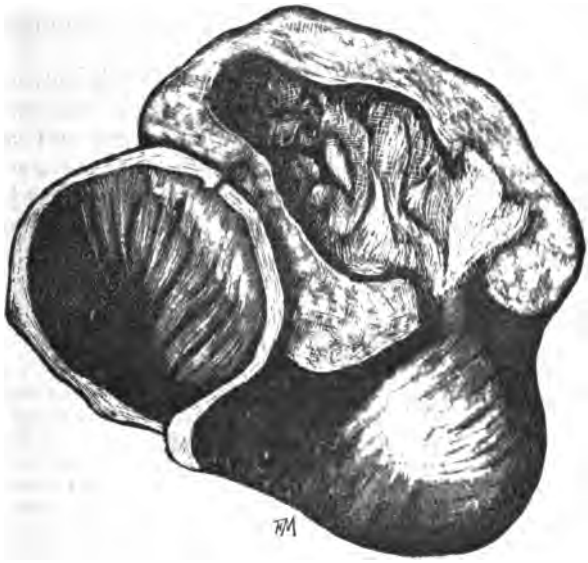

FIG. 1. — Compresse faisant saillie dans la cavité utérine.

rappelant celle du muscle utérin. Le fond de l'utérus a conservé sa forme et se reconnaît aisément.

M. le Dr Achard a eu l'extrême obligeance d'étudier, au point de vue histologique, un fragment de ce que nous avons considéré comme étant la paroi utérine et voici la note qu'il a bien voulu nous remettre :

On reconnaît des faisceaux de fibres lisses, mais ce qui domine, ce sont d'épaisses travées de tissu fibreux avec une infiltration embryonnaire très abondante. On trouve de plus en quelques endroits dans les interstices des faisceaux fibreux, des débris de brindilles de linge tout à fait semblables à celles que donnent les compresses et qui abondent trop souvent dans les préparations histologiques. Mais il est certain que lesdits débris proviennent bien de la pièce elle-même et non de l'air, car on y trouve adhérentes des traînées de globules blancs. Il est donc admissible que ce sont des débris de la compresse transportés par les lymphatiques, car ils se trouvent dans de larges espaces lymphatiques limités par l'écartement des faisceaux fibreux.

Pour expliquer ce résultat si inattendu de notre expérience, il faut admettre que les compresses situées dans les fosses iliaques sont descendues rejoindre celle qui avait été

placée dans le cul-de-sac de Douglas, et c'est évidemment quand l'utérus était à son maximum d'augmentation de volume qu'elles ont traversé la paroi utérine alors peu épaisse; mais il faut avouer que le mécanisme est bien difficile à comprendre.

Les adhérentes qui entouraient l'utérus expliquent, jusqu'à un certain point, la tendance à la sclérose qui a été notée à l'examen histologique. Ces mêmes adhérences qui appliquaient les compresses sur l'utérus ont pu, en se rétractant, forcer celle-ci à déprimer la paroi et à pénétrer dans la cavité de l'organe. Ou bien encore elles ont gêné l'accroissement du volume de l'utérus au point de déterminer en un point une rupture utérine, d'où pénétration facile des compresses. Ce sont là autant d'hypothèses un peu gratuites, il faut bien le reconnaître.

Expériences sur des lapins (tous âgés de quatre mois environ). — *Lapin n° 1.* — Laparotomie le 18 avril ; nous introduisons directement entre la masse intestinale et la paroi abdominale un morceau de gaze iodoformée, de 4 centimètres de long sur 2 de large. Les suites de l'opération ont été régulières, mais l'animal, un mois après, s'est échappé de sa cage et a disparu ; aussi nous ne rapportons cette expérience qu'au point de vue de la tolérance facile du corps étranger.

Lapin n° 2. — Le 18 avril, laparotomie médiane ; nous plaçons entre la masse intestinale et la paroi abdominale un morceau de gaze au salol que nous propulsons plus bas que la section de la paroi. Les suites de l'opération sont régulières. L'animal est sacrifié deux mois après.

A l'ouverture de l'abdomen, nous trouvons la gaze salolée *ratatinée et roulée en boule.* Elle est placée à cheval sur deux anses du gros intestin et répond presque au niveau de la section de la paroi abdominale ; elle a donc peu changé de place. Elle présente un aspect lisse, séreux ; elle est rouge à la périphérie, infiltrée par des vaisseaux sanguins qui sont développés dans les adhérences. Celles-ci, très résistantes, appliquent fortement la compresse contre la paroi intestinale.

La compresse a pris une forme discoïde à grand axe vertical ; les adhérences qui l'entourent lui forment une collerette très élégante et sont très résistantes, et enfin la consistance de la petite masse est très ferme. Le centre de la compresse a conservé sa coloration blanchâtre.

En ouvrant la cavité intestinale au niveau de la compresse, on voit que celle-ci ne fait aucune saillie dans la cavité du conduit.

Lapin n° 3. — Le 25 avril, nous pratiquons la laparotomie médiane et nous introduisons entre la masse intestinale et la paroi abdominale un morceau de gaze au salol que nous poussons très bas au milieu des anses intestinales. Les suites de l'opération sont régulières.

L'animal est sacrifié deux mois après. A l'ouverture de la cavité

FIG. 2. — Compresse maintenue à cheval sur deux anses intestinales par des adhérences péritonéales résistantes.

FIG. 3 — A, paroi abdominale ; B, compresse ; D, adhérences résistantes.

FIG. 4. — En haut de la figure on voit la compresse entourée d'adhérences multiples et pointant dans la cavité de l'intestin.

abdominale, nous trouvons la compresse *ratatinée et roulée en boule* et adhérente à la paroi abdominale à un centimètre plus bas que la section de la peau, elle est donc remontée légèrement. Elle est entourée de nombreuses adhérences dont quelques-unes présentent à l'œil nu plusieurs petits capillaires sanguins dilatés.

Lapin n° 4. — Laparotomie le 25 avril ; nous abandonnons dans la cavité abdominale un morceau de gaze iodoformée. L'animal est tué deux mois après et, comme dans les cas précédents, nous trouvons la compresse ratatinée sur elle-même, recouverte de nombreuses fausses membranes et adhérences qui la rattachent à une anse intestinale. *Elle fait une saillie légère dans la cavité de celle-ci.*

Lapin n° 5. — Même expérience le 1er mai, mais avec des fragments de compresse de toile ayant été bouillie. Autopsie deux mois après : la compresse est *ratatinée et roulée en boule.* Elle est comme enkystée entre deux anses du gros intestin auxquelles elle est rattachée par des adhérences solides et vasculaires. Elle adhère en même temps à la paroi abdominale. *En ouvrant la cavité intestinale, nous trouvons que la compresse fait une saillie énorme d'un bon centimètre* en repoussant la paroi de l'intestin qu'elle n'a pas encore traversé.

FIG. 5. — La cavité intestinale est représentée ouverte en haut et à droite. On voit la saillie déterminée par la compresse.

FIG. 6. — Compresse adhérente à l'appendice iléo-cæcal.

Lapin n° 6. — Même expérience que dans le cas précédent. L'animal est sacrifié deux mois après et, comme dans toutes les expériences, nous trouvons la compresse ratatinée et entourée d'adhérences très nombreuses. Elle adhère d'une part à la paroi abdominale et d'autre part elle est fixée en bas par une très grosse adhérence qui va se perdre sur la vessie. Quelques-unes de ces adhérences

sont vasculaires, et ce qu'il y a de particulier ici, c'est qu'il existe une petite poche entre la compresse et l'anse intestinale, poche limitée par des adhérences très solides. La compresse n'a que fort peu repoussé la paroi de l'intestin comme pour pénétrer dans sa cavité.

Lapin n° 7. — Même expérience le 1er mai. Autopsie deux mois après. A première vue on ne retrouve pas facilement la compresse. C'est une de celles qui ont le plus voyagé. Nous la rencontrons à la face postérieure du cæcum, collée à l'intestin grêle et au gros intestin par de solides adhérences qui présentent de petits capillaires sanguins dilatés et visibles à l'œil nu. La compresse est plaquée contre l'intestin, mais ne fait pas saillie, ce qui n'est pas surprenant, étant donnée sa situation.

Lapin n° 8. — Même expérience le 1er mai. Deux mois après, à l'autopsie, nous trouvons la compresse située très bas au milieu des anses intestinales auxquelles elle est reliée par des adhérences très nombreuses et très vasculaires; mais la compresse n'est pas plaquée contre l'intestin; aussi elle ne fait pas saillie dans la cavité. De plus, elle n'adhère pas à la paroi abdominale.

Expériences avec des éponges. — *Lapin n°* 9. — Même expérience le 8 septembre avec un fragment d'éponge stérilisée. Mort quatre jours après. A l'autopsie nous trouvons le fragment d'éponge très gonflé, entouré par de nombreuses adhérences qui le cachent et le rattachent à une anse de l'intestin grêle. Ces adhérences entourent complètement l'anse intestinale au point d'en oblitérer le calibre et nous pensons que l'animal est mort de péritonite, probablement par infection venue de l'éponge, et aussi, d'obstruction intestinale. En effet, toute la partie d'intestin située au-dessus du paquet formé par les membranes, le fragment d'éponge et les anses adhérentes est très dilatée, tandis que la partie inférieure du tube digestif est affaissée.

Lapins n°s 10 *et* 11. — Même expérience, mais avec deux fragments d'éponge pour le lapin n° 10 et trois pour le lapin n° 11. Mort six jours après. A l'autopsie nous trouvons les fragments d'éponge réunis en un seul paquet entouré par des adhérences peu solides. Au-dessous d'elles la masse intestinale est affaissée. Pas d'épanchement péritonéal ici non plus.

Lapin n° 12. — Le 8 septembre, même expérience, mais avec quatre fragments d'éponge. Mort 16 jours après. A l'autopsie nous trouvons un des fragments d'éponge recouvert d'adhérences nombreuses et plaqué contre une anse de l'intestin grêle qu'il enserre complètement. Un autre fragment comprenant les deux autres morceaux est collé sur deux anses intestinales de volume normal et fait dans la cavité de l'intestin une saillie de un cent. et demi environ en repoussant simplement la paroi; *elle occupe et remplit presque complètement deux cavités ou cellules du gros intestin.*

Lapin n° 13. — Même expérience le 15 septembre 1891 avec des fragments d'éponge. Cet animal, qui nous a servi à d'autres expériences rapportées plus loin, n'est sacrifié que le 10 janvier 1893. A l'autopsie nous cherchons en vain dans toute la cavité abdominale traces des fragments d'éponge introduits quatre mois auparavant. Il existe aucune adhérence entre les anses intestinales indiquant leur

passage ; en somme, nous ne remarquons rien d'anormal dans la cavité abdominale, malgré une recherche très attentive.

FIG. 7. — Éponge adhérente à la partie inférieure de l'intestin dont le calibre est très diminué.

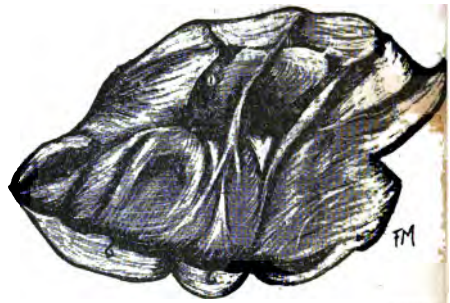

FIG. 8. — Intestin ouvert ; éponge occupa deux cellules du gros intestin en repoussa la paroi.

Ces expériences nous ont paru intéressantes à rapporter.

Chez le chien n° 1 le morceau de gaze iodoformée reste enkysté au milieu du grand épiploon qui l'a enveloppé de ses adhérences. Chez la chienne n° 2 les compresses se sont entourées d'adhérences et ont fini par pénétrer dans la cavité par un mécanisme bien difficile à comprendre, et sur lequel nous avons émis plus haut quelques hypothèses.

Chez les lapins, dans les expériences faites avec des morceaux de gaze soit au salol, soit à l'iodoforme ou bien encore avec des compresses simplement bouillies, il y a un fait général à noter, c'est la tendance du morceau de linge à se rouler en boule, pour prendre la forme d'un corps résistant ovoïde. Cette masse devenue régulière s'entoure d'adhérences qui l'étreignent de plus en plus et, en se rétractant, peuvent pousser le corps étranger vers la cavité intestinale. Nous avons vu, en effet, que si nos compresses sont parfois restées isolées au milieu des adhérences péritonéales, plus souvent elles se sont plaquées contre l'intestin, sur une ou plusieurs anses ; nous avons même vu la compresse repousser la paroi intestinale et faire une saillie de près d'un centimètre dans la cavité intestinale (*Lapin n° 5*).

On conçoit que les choses étant ainsi déposées la pénétration d'un corps étranger soit imminente ; il suffira, pour qu'elle s'accomplisse, qu'une ulcération se développe à la

muqueuse soulevée (peut-être par le fait du passage à frottement des matières fécales), ou bien qu'une infection, partie de l'intestin, envahisse les parois de la poche qui contient la compresse.

Il est regrettable que nous ayons tué nos lapins un mois trop tôt, car dans les cas où après deux mois, nous avons vu la compresse plaquée contre l'intestin et repoussant la paroi, nous aurions pu trouver une perforation.

Les expériences faites avec des fragments d'éponge, nous montrent que ceux-ci se gonflent énormément. Tantôt ils se résorbent ou s'éliminent par l'intestin (lapin n° 13), tantôt ils s'entourent d'adhérences; ils restent alors isolés au milieu d'un paquet de néomembranes, ou bien, au contraire et le plus souvent, ils sont appliqués contre la paroi intestinale qui, ici encore, se laisse déprimer par le corps étranger dont la consistance est augmentée. Les adhérences nous ont paru plus nombreuses, plus étendues que dans les expériences faites avec des compresses, ce qui permet d'expliquer pourquoi elles ont déterminé chez deux lapins des phénomènes d'obstruction intestinale.

D'autre part, en altérant les parois de l'intestin, ces adhérences, favorisent peut-être la sortie des microbes tels que le coli-bacille (1), comme cela a été démontré dans le cas de hernie étranglée, par exemple, quoique cependant, étant donnée la difficulté de désinfecter une éponge, nous préférions considérer celle-ci comme la cause de la péritonite.

Il est fâcheux que l'absence d'épanchement dans la cavité péritonéale ne nous ait pas permis de faire des cultures, mais la mort nous paraît être due soit à la péritonite par infection venue de l'éponge, soit à l'obstruction intestinale.

Ce n'est pas la première fois que l'on a abandonné dans le péritoine des corps étrangers. Hegar, cité par Rosenberger (*Arch. für klin. Chir.*, vol. 25, p. 77), avait introduit des fragments de muscle et de peau. Il fit en outre l'expérience suivante :

Un grand chien reçut dans la cavité abdominale à gauche un petit paquet de catgut et un de soie, de chacun 10 centimètres de long, et un morceau de muscle de lapin qui était resté soixante-neuf jours dans l'alcool absolu. La plaie fut guérie par première intention. Au bout de douze jours le chien fut tué. Entre l'épiploon et l'estomac on trouvait

(1) Voir MACAIGNE. *Le bacterium coli commune*, thèse Paris, 1892.

trois masses serrées et réunies ensemble. A un examen plus attentif on vit que ces trois masses étaient entourées par une membrane très forte et entre chacune d'elles se trouvaient des adhérences qui les séparaient les unes des autres. La masse de catgut était entourée complètement par du tissu conjonctif, tandis que la masse de soie ne l'était que d'un côté, l'autre côté se trouvait encore placé dans la cavité abdominale et imbibé de liquide. Le morceau de muscle était ramolli et n'avait que des attaches molles avec les parties voisines.

On trouva dans le liquide qui baignait la soie et dans celui qui entourait le muscle des bactéries et des microcoques ainsi que des cellules géantes d'une grandeur extraordinaire.

Chez un grand chat blanc, Rosenberger introduisit un morceau de muscle et un fragment de carcinome. A l'autopsie, 25 jours après, il trouva le morceau de muscle entouré par l'épiploon et des foyers de cancer dans celui-ci.

Thompson (Recherches expérimentales sur la formation d'adhérences dans la cavité abdominale après la laparatomie, *Centralblatt für Gynækologie,* 31 janvier 1891), introduisit un morceau de gaze stérilisée gros comme une fève. Au bout de huit jours il le trouva détruit en partie et entouré d'adhérences. Et, ayant surtout en vue les adhérences consécutives aux ligatures intra-abdominales, il ajoute qu'il faut que les corps étrangers aient un certain volume pour déterminer des adhérences. Dans une autre série d'expériences il introduisit dans le ventre d'un animal un petit morceau d'ouate imbibée d'une solution de sublimé à 1/1000, mais exprimée; dans trois cas l'animal mourut de péritonite; dans les autres cas il ne trouva pas d'adhérences à l'autopsie.

Dombrowski (*Arch. für klin. Chir.*, 1888, p. 745), étudiant la formation des adhérences péritonéales après les laparotomies, plaça chez un chien un morceau de gaze iodoformée de trois centimètres. de long tout contre le foie. Huit jours après, à l'autopsie, on trouva le morceau de gaze en grande partie enkysté par les adhérences venues du péritoine pariétal, comme l'avaient déjà décrit Wegner et Rosenberger.

Hamilton (*Edinburg med. Journ.*, 5 novembre 1881) fit de nombreuses greffes cutanées avec des fragments d'éponge qui s'organisèrent en partie. Il introduisit des fragments semblables dans la cavité péritonéale et trouva au bout de dix jours l'éponge adhérente aux anses intestinales; l'union

était même si intime qu'on eut grand'peine à les séparer. Il y avait un épanchement considérable de lymphe fibrineuse. Il coupa l'éponge et vit qu'elle présentait une couche de tissu nouveau seulement sur le bord qui était adhérent. Le reste de l'éponge était poreux et ne semblait pas avoir changé d'aspect. Dans les canaux de l'éponge il trouva de la fibrine et des leucocytes adhérents à des vaisseaux sanguins qui aurait permis à l'organisation de s'effectuer et de former du tissu cicatriciel (1).

Dans les cas où l'éponge avait adhéré à l'intestin, les couches musculeuses et muqueuse étaient intactes (au dixième jour seulement après l'opération). Seule la couche péritonéale était envahie par des vaisseaux sanguins très nombreux.

Chez quelques lapins se trouva des amas de pus caséeux envahissant les conduits de l'éponge.

Il est pas inutile de comparer ces résultats expérimentaux avec ce qui a été observé chez l'homme dans les cas connus d'oubli dans la cavité abdominale, soit d'éponges, soit de compresses, soit d'instruments. au cours d'une laparotomie.

Voici un cas de Briddon (*Med. News*, 21 février 1889).

Laparotomie pour un fibrome utérin. — Le lendemain de l'opération, l'état de la malade était assez satisfaisant, le pouls était cependant fréquent ; — légère fièvre, mais état général bon. Elle se plaignait d'une douleur abdominale assez vive.

Le quatrième jour, la malade qui avait été assez bien jusque-là, souffrit beaucoup plus et cependant il n'y avait ni distension ni sensibilité abdominale. L'état de la malade devint rapidement grave et elle mourut le sixième jour. A l'autopsie on ne trouva pas de distension de l'abdomen, ni d'accumulation anormale de gaz dans l'intestin, ni de péritonite généralisée ; — les reins étaient un peu plus gros que normalement. En détachant les intestins du mésentère à treize pieds au-dessous de l'estomac, on trouva une collection de pus localisée dans le mésentère. De ce point jusqu'au cæcum, le petit intestin et une partie du côlon étaient dans la cavité pelvienne et unis par un exsudat inflammatoire avec des fausses membranes et du pus dans le cul-de-sac de Douglas. Dans la fosse iliaque, près du cæcum, on trouva une éponge de 7 centimètres de diamètre ; elle était en grande partie encapsulée par l'exsudat inflammatoire. Le point de départ de l'inflammation était évidemment le corps étranger.

(1) M. Cassaët vient de publier à Bordeaux sa thèse sur l'absorption s corps solides étudiés surtout au point de vue histologique. N'ayant ı connaître son travail que par une courte analyse, nous ne savons pas l a fait des expériences sur le sort des corps étrangers dans la cavité eritonéale.

A la suite de cette communication, le Dr Sands dit qu'il a entendu parler d'un cas dans lequel, un ou deux jours après l'opération, il y eut des symptômes alarmants, on vit qu'il manquait une éponge ; on ouvrit de nouveau la cavité abdominale, on retira l'éponge et les symptômes graves disparurent.

Le président de la Société de gynécologie, à la suite de ces deux communications, affirma connaître une vingtaine de cas analogues, mais sans donner plus de détails.

Salis a rapporté l'observation suivante dans le *Centralblatt für Gynækologie*, 1892, nº 24.

La malade avait subi la laparotomie le 31 octobre 1890. En juillet 1891 elle se plaignit de douleurs hypogastriques du côté gauche. En octobre apparut un abcès de la cicatrice qui s'ouvrit le 7 novembre ; il s'en écoula un flot de pus fétide. Une fistule persista, puis, après dilatation et incision, on trouva une compresse de gaze qui fut extraite. Il y avait de plus une fistule de l'intestin grêle causée par cette compresse et qui se cicatrisa ultérieurement.

Voici les cas publiés en France et en Angleterre :

Cas de Pilate (Société de chirurgie, 23 mars 1892). — Ce fut au cours d'une myomectomie que la compresse fut oubliée dans le péritoine. Pendant les premiers jours il en résulta quelques symptômes légers de péritonite avec une température oscillant de 37°,5 à 38°,2 et la malade se remit bien, mais, quelque temps après, elle eut dans la région hépatique des douleurs attribuées à des coliques hépatiques, puis de nouvelles crises telles que, n'eût été un examen histologique très affirmatif, M. Pilate eût pensé à un cancer en voie de généralisation. Enfin au bout de six mois et demi, la malade rendit par le rectum une compresse entourée de matières fécales dures. Elle était pliée en quatre et mesurait 26 centimètres de long. A partir de ce moment les accidents disparurent.

Cas de M. Quénu (*Soc. de chir.*, 23 mars 1892). — Au cours d'une extirpation d'annexes, la chloroformisation donna lieu à une alerte qui nécessita la respiration artificielle. C'est à ce moment probablement qu'une compresse fut égarée dans la cavité péritonéale. L'opération terminée, les compresses furent comptées, mais l'on donna un chiffre faux. La malade succomba au quatrième jour, sans phénomènes infectieux, mais avec de la dyspnée. A l'autopsie on trouva la compresse roulée autour de l'intestin et tout à fait remontée dans l'abdomen. Autour d'elle il y avait seulement un peu de rougeur du péritoine.

Cas de M. Terrier (*Soc. de chir.*, 23 mars 1892). — Dans cette observation, c'est une éponge qui a été oubliée. Il en résulta une péritonite mortelle qui emporta la malade le troisième jour, ce qui était presque inévitable, étant donné ce fait que les éponges ne peuvent pas être stérilisées complètement.

Enfin *M. Michaux* a lu devant la *Société de chirurgie*, le 23 mars 1892, la curieuse observation d'une malade chez laquelle une longue bande de gaze iodoformee oubliée dans le péritoine au cours d'une opération pratiquee antérieurement par un autre chirurgien, avait pénétré dans l'intestin et avait nécessité pour être extraite une enterectomie. Cette observation encore inédite et sur laquelle l'un de nous a été chargé de faire un rapport devant la *Société de chirurgie*, sera très prochainement publiée. C'est du reste en vue de ce rapport que nos recherches expérimentales ont été entreprises.

De ces faits nous pouvons encore rapprocher les suivants :

Cas de M. Wright (*Brit. med. Journ.*, 21 mars 1892). — Laparotomie pour un double kyste ovarique. Une pince fut oubliée au niveau du foie. Ce n'est que beaucoup plus tard que la malade se plaignit d'une douleur et d'une tuméfaction située au niveau de la partie supérieure de l'utérus. C'est alors que, sept mois après l'operation, on retira, par une incision, une pince hémostatique oubliee. Une fistule stercorale qui se produisit finit par s'oblitérer.

Cas de M. Terrillon. — Il s'agit d'une pince qui fut éliminée huit mois apres l'opération.

Voici encore une observation de Riff (*Gaz. méd. de Strasbourg*, 1884, p. 104) qui nous a paru mériter d'être rapportee.

Une femme avait été opérée, huit semaines avant sa mort, pour une tumeur abdominale. A l'autopsie on trouva le peritoine parsemé de petites nodosites que l'on prit tout d'abord pour des muscles vrais, mais à l'examen histologique on constata au centre de chaque tubercule un petit bout d'éponge. Evidemment, lors de l'opération, des morceaux d'éponge s'étaient détachés, avaient irrité le péritoine et produit cette pseudo-tuberculose.

Ces observations nous montrent, que tantôt le corps étranger oublié détermine une péritonite mortelle, tantôt un abcès plus ou moins tardif par lequel peut sortir le corps du delit.

Dans ce dernier cas il faut faire jouer un grand rôle aux adhérences péritonéales qui entourent rapidement le corps étranger dès qu'il se trouve abandonné dans la cavité abdominale. Comme nous l'avons vu plus haut. Dombrowski, Thompson, ont étudié expérimentalement la formation de ces adhérences qui se produisent autour des ligatures ou des eschares intra-abdominales faites pendant la laparotomie ; quelques auteurs pensent que ces adhérences ne s'établissent qu'en cas d'infection ; nos expériences prouvent qu'elles se développent avec ou sans infection.

En résumé, à côté des observations de corps étrangers passant de la cavité intestinale dans le péritoine (1) qui sont bien connues, il faut admettre la possibilité du passage des corps étrangers tels que compresses et éponges de la cavité péritonéale dans l intestin.

Nous avons voulu comparer ces résultats obtenus du côté de la séreuse péritonéale avec ceux que nous donneraient des expériences faites sur la séreuse pleurale.

Sur un lapin, nous avons, dans une première expérience, introduit directement dans la cavite pleurale droite un fragment de gaze au salol. La plaie est fermee avec soin, surtout dans ses plans profonds. Malgré son pneumothorax, le lapin servit à l'opération et, huit jours après, nous trouvons le fragment de gaze ratatiné en boule et sous-cutané. Sur le même animal nous pratiquons une deuxième opération; dans la même plèvre nous introduisons un fragment de gaze que nous poussons très bas.

En même temps, du côté gauche, nous mettons dans la plèvre un fragment de gaze salolée L'animal est sacrifié dix jours après et à l'autopsie nous trouvons encore du côté gauche le fragment de gaze au salol revenu dans le tissu cellulaire sous-cutané. A droite, le fragment de gaze au salol est tombé à la partie inferieure de la cavité thoracique et y est resté entouré par d'assez nombreuses adhérences. Les deux poumons étaient revenus au contact de la paroi thoracique; les plèvres présentaient quelques adherences au niveau des points par où les compresses avaient été introduites dans le thorax.

Rosenberger avait dejà fait une expérience analogue. Il avait introduit un morceau de rein de lapin à travers un espace intercostal chez un chien. Au bout de 30 jours, à l'autopsie on ne trouva plus de trace du fragment de rein.

Au point de vue pathologique, chez l'homme, des corps étrangers laissés dans la cavité pleurale s'enkystent rapidement.

En effet, dans une observation présentée par M. Leudet à la Société anatomique, 1887, nous trouvons la description suivante des lésions trouvées à l'autopsie.

La cavité pleurale est remplie d'un sang noirâtre fétide. Des débris de poumons flottent dans ce liquide, on y trouve aussi plusieurs drains dont la longueur totale représente 1 m. 50. Le poumon correspondant est diminué de volume et recouvert par la plevre très épaissie. Il présente sur les deux tiers inférieurs de sa hauteur, une vaste cavité qui contenait les tubes. Cette cavité, d'un volume double de celui du poing, est formée en dedans, par le tissu séreux du poumon induré, recouvert d'une sorte de fausse membrane grisâtre ressemblant à une

(1) POULET. *Traité des corps étrangers.*

eschare et présentant de petits orifices communiquant avec les bronches ; cette cavité est formée en avant également par le tissu pulmonaire qui s'amincit de plus en plus jusque vers le milieu de la circonférence de la cavité. Là les deux lames du poumon sont réunies par la plèvre très épaisse formant une sorte de pont entre les deux extrémités. Les parois de la cavité, sauf une très petite surface, sont donc exclusivement formées par le poumon, il semble manifeste que par le contact les corps étrangers se soient creusé dans le poumon une vaste loge. Après ulcération de la plèvre pulmonaire, le poumon a fini par leur former une sorte de kyste.

Lemalade avait eu un abcès pleural, huit ans avant, et c'est à ce moment que les drains sont tombés dans la cavité pleurale.

M. Cornil trouve qu'il s'agit d'une véritable caverne creusée dans le poumon consécutivement à l'empyème et à l'introduction du corps étranger.

Nous voyons donc que dans la plèvre comme dans le péritoine, les corps étrangers ont la même tendance à se porter soit vers la peau, soit, en dedans, vers la cavité voisine et qu'ils y sont poussés, par les mouvements du thorax et du poumon pour les corps étrangers thoraciques, par les mouvements de l'abdomen et des anses intestinales pour les corps étrangers péritonéaux. Les adhérences qui se forment dans ces différents cas doivent, en se rétractant, jouer un rôle important.

En résumé, et pour conclure, nous croyons avoir établi :

1° La résorption possible des corps étrangers (Lapin n° 12).

2° Leur enkystement ;

3° La possibilité de la pénétration d'une compresse dans la cavité intestinale, car si nous n'avons pas pu observer le fait accompli, nous avons noté la saillie que fait la compresse en repoussant la paroi intestinale ; c'est le premier degré du phénomène dont la réalisation est pour nous, maintenant, hors de doute. D'ailleurs, la pénétration des compresses dans la cavité utérine, fait que nous avons pris sur le vif, rend la chose indéniable.

Nos expériences nous ont en outre montré l'importance des adhérences qui s'organisent autour des corps étrangers abandonnés dans la cavité abdominale ; il faut remarquer leur vascularité, leur solidité, la forme et la consistance ferme qu'elles donnent aux corps étrangers primitivement nous, et la tendance qu'elles ont par leur rétractilité à les pousser vers la cavité intestinale.

Enfin, nous avons pu voir comment se produisent ces phénomènes d'obstruction intestinale observés quelquefois en clinique.

Les adhérences à l'intestin d'une part, et à la paroi abdominale d'autre part, expliquent la tendance du corps étranger à sortir par la paroi en déterminant un abcès et, souvent, une fistule stercorale.

L'intestin tiraillé, altéré dans ses parois, doit, à notre avis, laisser passer quelques-uns des microbes qu'il contient et ainsi peuvent s'expliquer certains cas de péritonite infectieuse tardive. Si l'infection reste circonscrite autour du corps étranger, elle favorise sa migration dans l'intestin ou sa sortie à travers la paroi abdominale

Si l'infection ne reste pas circonscrite, elle engendre une péritonite généralisée plus ou moins précoce.

Quand cette péritonite survient, c'est au corps étranger qu'il faut attribuer l'infection, et avec les éponges le fait a été fréquent dans nos expériences, ce qui s'explique par la difficulté d'obtenir une stérilisation absolue de ces objets.

Du côté de la cavité pleurale les expériences et les faits cliniques paraissent concorder avec ce qui passe du côté de la cavité péritonéale ; nous pensons, toutefois, que des recherches plus complètes seraient nécessaires pour fixer définitivement ce point de physiologie pathologique.

M. Broca.— Cette tendance constatée par MM. Jalaguier et Mauclaire à migrer vers la cavité intestinale est intéressante, et certains faits cliniques la confirment. J'ai opéré en septembre dernier pour salpingite suppurée une femme dont j'ai tamponné le petit bassin à la gaze iodoformée et chez laquelle je n'ai pas pu faire ni même diriger moi-même les pansements consécutifs. Or, l'aide chargé de ce pansement a oublié une mèche de gaze iodoformée qui a été retirée il y a peu de temps, après environ 4 mois de séjonr, et dès le lendemain une fistule fécale s'établissait. Il est à remarquer que pendant le mois de septembre j'avais opéré six salpingites suppurées dont trois avec adhérences intestinales telles que j'avais déchiré et suturé l'intestin. Toutes trois ont guéri, sans fistules, les mèches de gaze ayant été retirées à temps. Et chez celle qui a eu cette fistule stercorale, je n'avais pas lésé l'intestin au cours de l'opération.

Cirrhose hépatique.

M. DURANTE montre le foie et la rate d'un homme de 26 ans mort dans le service de M. Raymond. Un ictère chronique, qui depuis a toujours persisté, s'était établi depuis quatre ans. On avait dû faire plusieurs ponctions. La rate est extrêmement volumineuse. Le foie hypertrophié aussi est cirrhotique. Les lésions ne cadrent ni avec la cirrhose de Laënnec ni avec la cirrhose hypertrophique de Hanot. L'examen histologique fera l'objet d'une communication ultérieure.

Examen histologique d'un cancer primitif du thymus avec cancer primitif du foie, par M. MICHEL DANSAC, interne des hôpitaux.

J'ai l'honneur de présenter à la Société les coupes pratiquées sur le thymus et le foie qui ont fait l'objet de ma dernière présentation (séance du 26 février).

Si la situation et les rapports de la tumeur ne peuvent laisser aucun doute sur sa nature, si macroscopiquement, il est évident qu'elle représente le thymus, l'examen histologique *seul* ne pourrait permettre d'affirmer la provenance des coupes microscopiques.

D'une part, en effet, les coupes du thymus anormal ne montrent au premier aspect, qu'*un tissu réticulé* envahi d'éléments cancéreux.

De l'autre, les coupes du foie révèlent un cancer primitif à épithélium cylindrique dans toute la netteté de ses lésions typiques.

Et cependant, les éléments épithéliaux du thymus, soit dans leur répartition, soit dans leurs formes cellulaires, ne *rappellent en rien* le cancer hépatique primitif.

L'examen méthodique des coupes pratiquées en 3 points déterminés permet de retrouver la marche des processus pathologiques.

Comme nous espérons le démontrer ici, il ne laisse aucun doute sur la nature de l'organe qui macroscopiquement en imposait pour le thymus, comme sur celle des lésions histologiques.

Coupes du thymus. — Les coupes portent sur les trois points suivants :

a) Portion ou extrémité supérieure, — coupes cervicales; — *b*) Portion située à l'union des parties cervicales et médiastines immédiatement en arrière de la fourchette sternale; — *c*) coupes sternales. Extrémité inférieure médiastine, là où le récurrent gauche était comprimé entre la face postérieure du thymus et la face antéro-externe de la crosse aortique.

a) Coupes cervicales. — Au centre de la coupe transversale, se trouve un orifice losangique à grand axe transversal. Ses limites sont irrégulières et comme festonnées. Les parois sont constituées par un tissu réticulé irréglier, parcouru de fibres conjonctives, formant des couches irrégulières concentriques à l'axe de l'organe. A la périphérie de ces parois se trouvent des cordons épithéliaux volumineux convergeant vers l'orifice. Il n'y a pas de vaisseaux à ce niveau.

La portion de la coupe comprise entre l'orifice central et la péri-

phérie est un tissu réticulé parcouru de fibres conjonctives. Les mailles tantôt laches, tantôt serrées, ovoïdes, circulaires ou allongées, renfermant des éléments épithéliaux volumineux, cuboïdes, ressemblant à des grosses cellules glandulaires, parfois polymorphes. Elles se colorent fortement par le carmin.

Un examen attentif fait reconnaître que leur disposition n'est pas irrégulière. Tantôt elles tapissent les mailles du réseau, cavités rappelant alors un tissu glandulaire. Tantôt elles parcourent transversalement la coupe du centre à la phériphérie, sous forme de cylindres renflés en massues à la partie externe. L'ensemble des cylindres représente alors des espèces de lobules irréguliers à base périphérique, à sommets convergeant vers le centre de l'organe, vers l'orifice. Tous ces boyaux épithéliaux sont comme étouffés, enserrés par un tissu plus conjonctif que réticulé, d'autant plus abondant et épais qu'on est plus près de la périphérie.

A ce niveau, les fibres conjonctives dominent, prenant une direction concentrique, soit autour des vaisseaux volumineux, soit autour des renlements terminaux des cylindres épithéliaux. Ces derniers peuvent être alors séparés, formant des îlots fortement colorés, arrondis, uniques ou réunis (3 à 5 dans le même îlot). Ils rappellent les *corps concentriques* décrits par tous les auteurs, corps franchement épithéliaux. Nombreux sur ces coupes ils occupent surtout la zone périphérique vasculaire, reliés aux vaisseaux par des traînées épithéliales comme nous allons le voir.

En effet, la plupart des vaisseaux coupés transversalement sont entourés de traînées épithéliales volumineuses qui s'appliquent contre leur tunique externe.

Souvent l'endothélium, les tuniques vasculaires et les éléments épithéliaux voisins prolifèrent, prenant une disposition concentrique très nette, tant dans le tissu vasculaire que dans la zone épithéliale qui engaine le vaisseau.

Il en resulte la formation d'une *autre espèce de corps concentrique, corps concentriques vasculaires*. La lumière du vaisseau est tantôt libre, tantôt remplie d'amas jaunâtre, d'aspect caséeux mais jamais on y trouve d'*éléments épithéliaux dégénérés*.

En somme, l'aspect de ces couches vasculaires concentriques est celui d'une veritable sclérose oblitérante proliférative tant à la périphérie qu'à la paroi interne du canal sanguin.

La gaine épithéliale est reliée par des prolongements avec les corps concentriques épithéliaux, ou avec les traînées epithéliales déjà décrites de la partie centrale.

Dans cette même zone, on trouve encore des amas de cellules lymphoïdes rondes, figurant des follicules clos. Toujours en groupes, ces derniers n'existent qu'au voisinage des gros vaisseaux, *mais jamais au centre* de la coupe, jamais *au milieu des masses épithéliales* dont elles se distinguent nettement.

Enfin, des lobules adipeux à base périphériques, contenant dans leurs mailles de rares cellules épitheliales, analogues à celles des boyaux précités, tantôt isolées, tantôt réunies, se voient dans la même zone. Ils sont séparés, soit par des zones conjonctives vasculaires, soit par les amas lymphoïdes. Ce dernier cas est plus rare.

Une fois pour toutes, nous dirons que les cellules épithéliales ne

ressemblent en aucune façon aux cellules cylindriques de la néoplasie hépatique, plus petites, nettement cylindriques et allongées, parfaitement distinctes des éléments épithéliaux du thymus.

b) Coupes cervicales moyennes ou sternales. — Comme nous l'avons dit, les coupes sont faites à l'union des poches médiastines et cervicales, en arrière de la fourchette sternale. Le canal central n'est plus reconnaissable. L'élement épithélial domine, soit sous forme de cylindre ou de massues, lobules, masses d'autant plus larges qu'on approche de la périphérie.

Un tissu réticulé et conjonctif mince, d'autant plus franchement conjonctif qu'on approche de la périphérie, isole les travées. Les fibres conjonctives comme les éléments réticulés tendent à former des parois circulaires peu épithéliales, renfermant les masses d'épithélium en tout point semblable à celui des coupes supérieures, ainsi se trouvent constitués des lobules irréguliers, isolés ou réunis en masse arrondie séparés par des travées conjonctives, simulant des alvéolés carcinomateux.

De ces parois conjonctives partent des travées cloisonnant le lobule, formant des mailles circulaires ou ovalaires renfermant des cellules épithéliales en prolifération, ou *des éléments jaunâtres dégénérés* qu'on pourrait prendre pour des *éléments sanguins, ou des foyers hémorrhagiques*. En réalité ce sont des cellules dégénérées, ou des cellules particulières sur lesquelles nous reviendrons dans un instant.

A la périphérie on retrouve des vaisseaux nombreux et de même aspect, mais les corps concentriques épithéliaux n'existent plus. On peut voir néanmoins des vaisseaux s'avancer vers le centre de l'organe sous forme de travées scléro-conjonctives, entourés d'éléments épithéliaux, ils paraissent souvent porter à leur extremité périphérique un corpuscule concentrique situé au *centre même du vaisseau*, relie aux masses épithéliales séreuses par les mêmes cordons épithéliaux perivasculaires déjà décrits.

Quelques amas lymphoïdes se retrouvent encore à la périphérie, mais plus rares.

c) Coupes médiastines inférieures. — L'aspect de la coupe est encore plus franchement épithélial. Entouré de masses cellulo-adipeuses et de rares fibres conjonctives plus accentuées néanmoins au pourtour des vaisseaux périphériques, le centre ne montre qu'un vague tissu réticulé parcouru dans tous les sens par des cordons, cylindres, et lobules épithéliaux.

Quelques cellules lymphoïdes s'observent tout à fait à la périphérie par les vaisseaux qui seuls rappellent la coupe sternale. Cette dernière établit la transition entre la portion mediastine et cervicale de l'organe, si disparates, on le voit.

Nulle part, il n'existe de corps concentriques. Mais la disposition lobulee est plus nette, les mailles plus grandes, et remplies de cellules granulées ou énormes en prolifération, à noyau fortement coloré par le carmin, comme celles sur lesquelles nous venons d'attirer l'attention plus haut.

Ces éléments cellulaires pourraient être confondus avec les éléments épithéliaux volumineux très abondants. Ils s'en distinguent pourtant d'une part par leur aspect et forme essentiellement polymorphe ; de l'autre, par leurs noyaux plus volumineux en pleine karyo-

kinèse uniques ou multiples dans une même cellule énorme paraissant contenir plusieurs cellules. La forme de ces cellules, leur affinité pour l'éosine, la forme des figures de mitose les rapprochent des cellules spléniques embryonnaires, *hématopoiétiques ;* là est le point *essentiel et particulier de l'examen histologique* que nous rapportons ici.

Dans les mailles réticulées on peut voir également de petits éléments lymphoïdes en traînées, qui parcourent les fibres du tissu fondamental.

Réflexions. — Nous ne pouvons dans le présent travail ou ne voulons nous étendre plus longuement sur ce point si important à tous points de vue.

Nous continuerons cette étude et publierons ultérieurement les résultats auxquels nous sommes déjà arrivés. Deux éléments constituent surtout la tumeur. L'un est l'épithélium du thymus, organe dérivé de l'ectoderme. L'autre est représenté par des cellules volumineuses, peut-être modifications ultérieures de *cellules estodermiques et épithéliales au début.* passagères chez le fœtus, permanentes à l'état pathologique.

Ces cellules volumineuses, fortement colorées par l'éosine, surtout après l'action des liquides A et B d'Abugence, à noyau karyokinétique parfaitement mis en relief par l'hémaxyline ou le vert de méthyle. bien distinctes des *leucocytes à grains éosinophiles* d'Erlich.

Elles ne sont ni des cellules épithéliales ou des globules rouges parfaits. Leur contour vague, leur protoplasma légèrement granuleux avec un ou plusieurs noyaux volumineux en mitose les rapproche des cellules *rouges à noyau*, des cellules hématopoiétiques embryonnaires à globules nucléés de la rate et du foie.

Dégénérées en certains points de la coupe, elles forment des masses éosinophiles à contours vagues *sans noyaux* à protoplasma granuleux qui tendent à disparaître, et ne sont pas des leucocytes éosinophiles. Nous penchons à adopter que ces cellules sont des érythrocytes, et de grands hématoblastes nucléés embryonnaires d'origine thymique, analogues aux mêmes éléments hépatiques ou spléniques de l'hématopoièse fœtale et embryonnaire.

Le thymus d'origine ectodermique serait-il un organe hématopoiétique embryonnaire dont la fonction disparaîtrait comme celle de la rate et du foie (nous parlons de la pro-

duction d'érythrocytes). Cette idée a déjà été émise ; cliniquement d'ailleurs, le thymus se développe anormalement dans les affections des organes lymphoïdes et hématopoiétiques, leucocythémie entre autres.

Les cellules éosinophiles ont été entrevues par Scheiffer qui en a distingué plusieurs espèces, dont une serait caractérisée par le noyau en mitose. Cet auteur, malheureusement, les a confondues en bloc avec les leucocytes, *erreur et confusion trop fréquentes aujourd'hui.*

En tous cas, la disposition du tissu retracté, la présence d'éléments épithéliaux particuliers, la tendance de l'organe à s'organiser en organe lymphoïde, tout concorde, nous le pensons, à bien démontrer qu'il s'agit bien ici d'un thymus cancéreux en pleine involution anormale.

L'organe qui normalement passe dans son développement par trois phases : 1° phase épithéliale ; 2° phase lymphoïde ; 3° phase scléro-conjonctive ou atrophique, est resté ici à la deuxième étape de son développement malgré l'âge du sujet (*65 ans*).

L'inégalité de développement et d'involution de haut en bas, explique pourquoi les corps concentriques n'existent qu'à la partie supérieure, la plus normale, à peu près au terme de son involution. Normalement ils apparaissent de haut en bas conformément à la marche d'involution de l'organe (Capo Bianco) et on les trouve déjà à la portion cervicale qu'il n'y en pas trace à la partie inférieure ou médiastine.

Quant au cancer hépatique, nous n'insisterons pas sur les lésions caractéristiques du cancer cylindrique primitif tout à fait au début.

Peut-être la *persistance de l'état embryonnaire* du thymus *a-t-elle favorisé ou déterminé* le développement de l'épithélioma.

Nous inclinons à le croire, car pour nous les *affections cancéreuses*, épithéliomas ou sarcomes *sont des affections essentiellement indépendantes de toute lésion parasitaire.* Tout au plus pourrait-on dire que, dans certains cas, la cause occasionnelle peut être un parasite et encore evrait-on être très réservé à ce sujet.

Le parasite, en effet, ne caractérisera jamais le cancer. e développement de noyaux secondaires rappelant les foyers rimitifs, la formation néoplasique toujours identique, quel

que soit l'organe atteint primitivement, la production d'éléments rappelant presque toujours un stade embryonnaire, et ramenant certains organes sinon *tout l'organisme à des fonctions et des échanges vitaux embryonnaires* (fonctions hématopoiétiques notamment) *incompatibles avec l'état adulte*, ne peuvent laisser à notre avis aucun doute sur *l'inefficacité étiologique* d'un parasite pour *développer la lésion et expliquer son évolution* anatomique. Ce point nous paraît le plus intéressant ici bien plus que la présence de deux cancers primitifs distincts chez le même sujet. La chose est certainement rare ; déjà M. Bard l'a mise en relief dans un travail important, et au fond rien ne peut contredire la possibilité de cas plus fréquents qu'on ne le croit. Mais nous tenons à insister sur le développement de *deux cancers chez un individu dont un organe était resté à l'état* EMBRYONNAIRE ; c'est donc vers ce but surtout que tendront mes recherches ultérieures.

Notre cas qui différait macroscopiquement des faits décrits par M. le Dr Letulle dans son remarquable mémoire des *Archives générales de médecine* (1), en diffère-t-il au point de vue histologique ?

Un seul point, en réalité, peut établir une distinction, c'est la présence des grandes cellules éosinophiles très abondantes dans les portions sternales et surtout médiastines de l'organe.

D'autre part, nous n'avions ni refoulement excentrique des poumons et du cœur, ni envahissement par contiguïté de l'une ou de l'autre plèvre médiastine ayant *débuté par la partie supérieure* secondairement à la *plèvre intacte dans notre cas.*

Et de fait, les noyaux cancéreux pulmonaires que nous avons signalés étaient des noyaux secondaires au cancer hépatique, composés de *cellules cylindriques*, ne laissant *aucun doute sur leur origine*, bien différentes des cellules épithéliales du thymus.

Mais en revanche la disparition des éléments décrits ici, concorde avec celle donnée par M. Letulle dans son travail, et nous ne saurions trop nous ranger à cette loi si nettement formulée par lui :

LETULLE. *Thymus et tumeurs malignes du médiastin*, p. 641, t. XXVI, 7e *série*, 1890.

« Le cancer, manifestation d'une vie monstrueuse et désordonnée des éléments épithéliaux, *menace sans cesse*, mais plus spécialement peut-être au moment de leur involution anatomo-physiologique, toutes les glandes de l'organisme. »

Séance du 17 *Mars* 1893.

Présidence de M. Cornil

Appendice iléo-cæcal s'ouvrant dans l'intestin grêle, par M. Thoyer.

Il s'agit d'une femme, entrée le 15 janvier dans le service de M. le Dr Babinski, Hôtel-Dieu annexe, avec tous les signes d'un cancer du rectum. Elle était dans un état cachectique très avancé ; aussi, le cancer reconnu par le toucher, on se contenta de prendre tous les soins possibles de propreté et d'antisepsie sans songer à faire entrer la malade dans un service de chrirurgie. On n'eut sur les antecédents personnels et sur les débuts de l'affection que des renseignements à peu pres nuls. La malade se renfermait dans un mutisme complet. La mort arriva le 16 mars.

Autopsie. — On trouva un cancer volumineux de la partie moyenne du rectum. Au-dessus de la tumeur le gros intestin était rempli de sang. En faisant remonter l'examen jusqu'à la partie initiale du gros intestin, on ne fut pas peu surpris de trouver la disposition suivante de l'appendice de l'iléon, disposition, particulière, qui fait l'objet de cette communication :

Le cæcum, l'appendice et la partie terminale de l'iléon étaient entourés de tractus fibreux très resistants, indépendants du meso. Ces adhérences dechirées avec les doigts, on s'aperçut que l'appendice presentait une longueur démesurée. De plus, on lui cherchait en vain une extremité libre. Ce ne fut qu'en le dégageant avec soin de la gangue cellulo-fibreuse qui l'entourait qu'on parvint à le suivre jusqu'en un point distant de son origine de 18 cent., et où il se bifurquait : *L'une des branches se dirigeait vers l'iléon dans lequel elle s'ouvrait à 6 ou 7 cent. de la valvule iléo-cæcale : l'autre s'abouchait après 2 cent. de trajet, dans une anse intestinale beaucoup plus éloignée du cæcum.*

Dans l'anneau formé par les deux branches de bifurcation de l'appendice et les anses intestinales comprises entre les deux points d'abouchement de ces branches, passaient des circonvolutions intestinales nombreuses qui auraient évidemment pu, le cas échéant, trouver dans cet anneau un agent d'étranglement.

Réflexions. — A quoi était due cette bizarre disposition ? une malformation congénitale ? Il n'y faut pas songer.

La présence des nombreux tractus fibreux qui encombraient la fosse iliaque droite nous indique qu'il a dû exister là quelque jour un foyer inflammatoire. Dans un passé plus ou moins éloigné il y a eu une appendicite : appendicite perforante dans laquelle la perforation aura déterminé une péritonite localisée.

L'appendice, qui était très long et recourbé en U, venait par son extrémité se loger derrière l'iléon et la circonvolution intestinale voisine; et ainsi s'explique comment au cours de la péritonite localisée l'appendice aura adhéré d'abord à l'intestin, puis communiqué avec lui, par un mécanisme bien connu, mais qui a produit ici une malformation tout à fait curieuse, et dont cet exemple est peut être unique.

Ulcère simple de l'estomac, par M. RECHT, interne à l'hôpital Rothschild.

La pièce que j'ai l'honneur de présenter à la Société anatomique est l'estomac d'une jeune fille, morte dans le service de M. le Dr Weill, à l'hôpital de Rothschild.

Cette jeune fille avait été soignée dans le service il y a deux ans pour de la chloro-anemie. Depuis sa sortie de l'hôpital elle a toujours travaillé, elle n'a jamais eu de maux d'estomac.

Le 20 janvier dernier, elle a été obligée de quitter son travail se sentant mal à son aise ; dans la nuit elle fut prise d'une violente douleur dans la région epigastrique. Le lendemain matin, vers onze heures, elle fut amenée à l'hôpital. Son pouls etait à peine perceptible, le corps était couvert de sueurs, facies abdominal, extrémités froides, pas de vomissements, elle etait allée à la selle dans la nuit. Douleurs abdominales dans tout l'abdomen. Entrée à l'hôpital à onze heures, cette malade est morte vers trois heures.

A l'AUTOPSIE, pratiquée le lendemain nous avons trouvé de la péritonite et une perforation siegeant à la paroi antérieure de l'estomac, dans la région moyenne.

Vue de l'extérieur, cette perforation paraît être faite à l'emporte-pièce ; si, au contraire, on l'examine après avoir ouvert l'estomac, on voit une sorte d'escalier qu'il faut descendre avant d'arriver à la perforation.

Nous avons eu affaire là, à un ulcère rond qui s'est ouvert dans le péritoine.

M. LETULLE rappelle les pièces analogues présentées par M. Walther à la Société en 1891. Il fait remarquer que ces affections ont une marche rapide. Il serait intéressant de connaître l'état des vaisseaux du système cœliaque qu'on accuse d'athérome dans les ulcères de l'estomac.

Métrorrhagie chez une vierge hémophile, par M. RECHT, interne a l'hôpital Rothschild.

J'ai l'honneur de présenter à la Société des caillots rendus par une malade du service de M. le docteur Weill, à l'hôpital de Rothschild. Ces caillots sont rendus par l'utérus, la malade en rend plusieurs dizaines par jour pendant un certain temps, puis elle reste quelques mois au bout desquels elle recommence. La forme de ces caillots, dont quelques-uns ont été conservés dans la liqueur de Müller, est telle qu'il semblerait qu'on a voulu prendre l'empreinte de la cavité utérine? De chaque côté est un filament qui sans nul doute se prolongeait dans la trompe.

La malade qui rend ces caillots n'a jamais été bien portante. Elle a eu plusieurs bronchites, plusieurs angines, le muguet, la scarlatine, la coqueluche, la fièvre typhoïde. Elle a été réglée une seule fois, à 15 ans, une autre fois à 16 ans, puis elle est restée tantôt 2 mois, tantôt 3 mois sans voir. La mère de la malade nous a raconté qu'étant petite elle perdait comme une femme.

Au moment de son entrée à l'hôpital, la malade nous a montré un de ces caillots qu'elle venait de perdre, nous avons pensé pendant un moment à un avortement. Quand nous avons examiné la malade, nous avons trouvé un hymen intact.

Quelques jours après son entrée, la malade a eu des selles sanguinolentes, des hémoptysies, des épistaxis qui nous ont obligé a faire plusieurs fois le tamponnement des fosses nasales; de plus, elle a eu du purpura et des ecchymoses sur toute la surface du corps. L'antipyrine, l'opium, le perchlorure de fer ont tour à tour été administrés sans résultat, puis a été essayé l'enveloppement froid et un beau jour tous les accidents se sont arrêtés.

La malade très anémiée, est restée dans le service, ses règles sont généralement abondantes et quand elle n'a pas ses règles à l'époque voulue elle a des épistaxis. Elle est restée plusieurs mois sans perdre de caillots; ce n'est que depuis quelques jours qu'elle a recommencé à en reperdre.

M. PILLIET pense qu'on ne saurait être affirmatif sur le diagnostic d'hémophilie; il faudrait auparavant reconnaître l'état de la muqueuse utérine : il se souvient avoir vu dans le service de M. Bouilly, à la Maternité, une vierge atteinte de métrorrhagies qui amenèrent la mort. L'autopsie révéla la présence d'un adénome intra-utérin, qui était la cause des hémorrhagies répétées.

Tuberculose latente des ganglions bronchiques réveillée à l'âge de 66 ans et ayant amené une perforation de l'œsophage avec gangrène pulmonaire consécutive, par PAUL LONDE, interne des hôpitaux.

Il s'agit d'une malade, âgée de 66 ans, ataxique, nommée Blanchem..., morte le 4 mars à la salle Cruveilhier, dans le service de M. Charcot.

Nous n'avons que peu de renseignements sur son histoire clinique. Elle était entrée le 7 janvier à l'infirmerie de l'hospice pour une broncho pneumonie. Le lendemain, on lui appliquait un vésicatoire à droite. La température qui avait été ce jour-là de 38°,8 le matin et de 39°,2 le soir, tomba progressivement les jours suivants, de façon à atteindre le degré normal le 12. A partir de ce moment, la malade sembla entrer en convalescence et pendant un mois il n'y eut aucune élévation de température. Pourtant les forces ne revenaient pas, il y avait un commencement d'eschare au sacrum et vers la fin de février, de nouveaux accidents éclatèrent. La fièvre réapparut avec la toux. La malade se plaignait d'une douleur rétrosternale. La diarrhée s'établit le 25, pour durer jusqu'à la veille de la mort. Puis survint une expectoration fétide purulente. Le facies très altéré annonçait une fin prochaine qui, en effet, ne se fit pas attendre. Ce dernier épisode n'avait pas duré plus de 10 à 12 jours.

Les signes physiques s'étaient modifiés rapidement. Avant la rechute il persistait des râles disséminés particulièrement à la base droite. Ces râles augmentèrent à ce moment et il s'y joignit du souffle à la base droite les derniers jours.

AUTOPSIE. *Poumon droit.* — Le poumon droit dégage une odeur gangréneuse. Son lobe inférieur forme un bloc volumineux et dur. Dépoli pleural à son niveau. Couleur grisâtre par places.

Une coupe antero-postérieure faite suivant le bord postérieur, ouvre à la partie inférieure de ce lobe une caverne fétide, grosse comme une noix, et remplie d'un déliquium purulent et liquide non homogène.

Dans son voisinage et un peu plus en arrière on trouve un autre foyer de gangrène de la grosseur d'une noisette.

Ce second foyer est rempli d'une matière molle, pultacée, semi-liquide. Tout alentour, le lobe inférieur du poumon droit est hépatisé, et dans le voisinage immédiat des points sphacélés il y a de l'hépatisation grise. Enfin sur cette coupe on voit encore des granulations jaunes ou grises en quantité relativement peu considérable. Rien de particulier au sommet.

Si sur cette coupe antéro-postérieure on fait une autre coupe perpendiculaire à la précédente et par conséquent transversale, toujours dans le sens de la longueur du poumon, de façon à étudier le hile, on observe les particularités suivantes :

Sur le trajet de la bifurcation inférieure de la bronche droite, ou plutôt de ses ramifications, s'échelonnent d'autres foyers gangréneux plus petits. Les parois de ces divisions bronchiques sont noirâtres et manifestement atteintes par le sphacèle.

L'altération des parois bronchiques remonte presque jusqu'à la bifurcation de la branche droite et là se trouve une cavité du volume d'une datte, en quelque sorte à cheval sur la plèvre médiastine et fuyant en avant de l'œsophage et au-dessus du péricarde pour atteindre la bronche gauche. Cette cavité occupe donc le siège des ganglions inter-trachéo-bronchiques dont on ne trouve pas d'autre vestige. Si alors on ouvre longitudinalement l'œsophage sur sa paroi postérieure, on voit sur ses parois antérieures une perforation du calibre de la sonde cannelée, précisément au niveau de la cavité précédente. Cette cavité est vide et noirâtre comme les parois bronchiques ; mais il existe sur ses parois noirâtres des points blanchâtres et saillants

ressemblant à des tubercules. Elle a évidemment servi d'intermédiaire entre l'œsophage et les conduits bronchiques. Quelle est la cause de la perforation? La paroi de l'œsophage ne présentait pas d'autres altérations que la perforation faite comme à l'emporte-pièce. On trouve seulement autour d'elle quelques granulations transparentes sur la muqueuse.

La perforation évidemment ne s'est pas faite de dedans en dehors par rapport à l'œsophage. Elle résulte d'une lésion qui a marché de dehors en dedans et cette lésion est une lésion tuberculeuse. Le parenchyme pulmonaire tout autour de la bifurcation inférieure de la bronche droite est farci de tubercules gris. Mais ces tubercules sont jeunes; ils sont le résultat d'une éruption récente. La perforation n'a pu être produite que par une tuberculose déjà ancienne.

Cette tuberculose ancienne existe. Il y a sous la bifurcation inférieure de la bronche droite un tubercule crétacé entouré d'une matière pulpeuse jaune. La masse entière a le volume d'un pois ; elle siège sans aucun doute dans les ganglions péribronchiques; elle est adjacente à la petite cavité qui communique avec l'œsophage, et cette cavité ne peut avoir été produite que par la fonte d'un ganglion caséeux qui s'est ouvert dans l'œsophage.

On peut donc reconstituer ainsi l'histoire de la lésion : tuberculose ganglionnaire ancienne latente; nouvelle poussée tuberculeuse dans le parenchyme et dans les ganglions, ramollissement de l'un d'eux et perforation de l'œsophage ; d'où gangrène pulmonaire consécutive.

Poumon gauche. — Ce qui confirme cette manière de voir, c'est qu'il n'y a pas de tuberculose pulmonaire, ni au sommet droit, ni au sommet gauche. Au sommet il y a quelques plaques cicatricielles de consistance cartilagineuse, comme on en voit souvent chez les vieillards, mais pas trace de tubercules. La base du poumon gauche est congestionnée.

Médiastin. — Il n'y a rien de particulier dans le médiastin au voisinage de la lésion. Rien dans le *péricarde.*

Cœur. — Dimensions et aspect normaux. Muscle dur, rouge. Valvule mitrale un peu boursouflée sur les bords. Pas d'insuffisance aortique quoique les valvules soient un peu rigides et épaissies. Aorte abdominale non athéromateuse.

Rate. — Petite et de consistance normale.

Reins. — Capsule un peu adhérente. Substance corticale peu épaisse, renfermant de chaque côté un ou deux grains jaunes.

Foie. — Un peu dur. Volume normal. Pas de calcul dans la vésicule.

Cerveau. — Pas ou peu d'athérome sur les artères de la base du cerveau. Pas de méningite, ni de granulations tuberculeuses sur les méninges.

Moelle. — Rien de particulier sur les méninges, sauf à la région cervicale où il existe un peu d'adhérence entre la dure-mère et la ie-mère, avec un léger épaississement de la dure-mère. Sclérose es cordons postérieurs.

En somme, il n'y a pas trace de tuberculose dans d'autres organes ue le poumon droit et les ganglions bronchiques, sauf peut-être ans les reins.

Réflexions. — Ce qui au point de vue de la tuberculose nous paraît intéressant à relever dans cette observation, c'est l'ensemble de faits suivants : tuberculose ancienne des ganglions péri-bronchiques et du médiastin ; poussée tuberculeuse aiguë limitée au pourtour du hile ; intégrité des sommets. Il s'agit, en un mot, d'une tuberculose latente localisée en un point très particulier et réveillée tout à coup à l'âge de 66 ans.

L'âge de cette tuberculose latente est difficile à préciser ; cependant son siège dans les ganglions du médiastin permet de supposer qu'elle remontait à l'enfance, peut-être même à la vie intra-utérine.

On sait, en effet, que cette localisation est fréquente dans l'enfance, et relativnment fréquente dans la tuberculose congénitale (cas de Berti). De Renzi, dans ses expériences sur la cobaye a trouvé, sur 12 petits atteints de tuberculose congénitale, 10 fois une localisation exclusive dans les ganglions bronchiques et médiastinaux (Kelsch).

Ce qui vient à l'appui de cette manière de voir, c'est que dans le cas actuel, malgré de nombreuses coupes pratiquées dans les poumons et notamment dans les sommets, il n'a pas été possible de trouver d'autre foyer tuberculeux. La tuberculose ne s'était développée qu'autour du tubercule crétacé unique siégeant au niveau des ganglions bronchiques droits. Que ce soit là un cas d'infection congénitale ou ultérieure, il paraît certain qu'il n'y a pas eu contamination par inhalation, et à ce titre cette observation mérite d'être rapprochée de celles que M. Kelsch a rapportées dernièrement à l'Académie de médecine (1).

« L'autopsie révèle chez ces sujets, dit-il (il s'agit de soldats), indépendamment de l'éruption granuleuse récente, des dégénérescences tuberculeuses antérieures des ganglions médiastinaux ou mésentériques ; ce sont les véritables foyers d'origine du virus, car le poumon et l'intestin, ces portes d'introduction habituelle de celui-ci quand il vient directement du dehors, sont exempts de toute lésion ulcérative. »

Plus loin : « Réduits au silence soit par enkystement solide, soit par la vigoureuse et persistante résistance de l'organisme, ces foyers peuvent rester latents pendant toute la vie ». C'est ce qui est arrivé chez notre malade, âgée de 66 ans, morte,

(1) Mémoire lu à l'*Académie de médecine*, le 7 février 1893.

il est vrai, des conséquences de sa tuberculose. Par son siège, notre cas nous a paru tout à fait confirmatif de ces idées depuis longtemps défendues avec véhémence par M. le professeur Verneuil.

Nous avons recherché s'il existait des observations semblables à la nôtre. Moureton dit (Thèse de Paris, 1863) que « la tuberculisation des ganglions chez les vieillards n'est pas très rare ». Parmi les observations qu'il note, deux nous paraissent surtout intéressantes, l'une due à M. Charcot, chez une femme de 80 ans « qui avait les ganglions bronchiques et mésentériques tuberculeux » ; l'autre à Viollet (1) « chez une femme de 79 ans, qui avait les ganglions mésentériques et lombaires devenus tuberculeux et formant une masse de tubercules crus comme dans le carreau des enfants ».

Quant à la cause occasionnelle de ce réveil de la tuberculose, elle a été une affection pulmonaire qu'on peut rattacher vraisemblablement à la grippe. Ils est probable que les accidents initiaux ont été indépendants de la tuberculose qui se serait établie pendant la convalescence. Ce qui nous porte à le croire, c'est la période d'apyrexie complète qui a suivi ces accidents initiaux.

M. Letulle fait remarquer la rareté de ces cas. Il a vu un homme vigoureux, âgé de 52 ans, mourir subitement ; l'estomac était rempli de sang ; la gastrorrhagie n'avait pu être expliquée, lorsqu'en disséquant avec soin l'œsophage on constata qu'il existait à la bifurcation de la trachée un ganglion tuberculeux qui avait ulcéré l'œsophage.

M. Hartmann a observé de même la perforation de l'œsophage par une collection venue d'un ganglion tuberculeux ; il n'a jamais vu de tuberculose primitive de l'œsophage mais en a rapporté quelques cas dans son article du Traité de chirurgie.

(1) *Bullet. de la Soc. anat.*, 1846, t. XXIV, p. 89.

Hernie ombilicale comprenant le grand épiploon, une partie de l'intestin grêle et l'appendice iléo-cæcal, avec abaissement du foie. Déplacement du rein droit. Athérome de la valvule tricuspidienne, par M. Léopold Lévi, interne des hôpitaux.

La nommée Cast..., Eugénie, couturière, âgée de 72 ans, est depuis cinq ans dans la salle des chroniques de M. le Dr Barth, à l'hôpital Broussais. Elle n'a jamais eu de grossesse.

Vers 1866, dans un mouvement violent, en sortant son père d'une baignoire, elle éprouva une sensation de craquement dans l'abdomen et vit apparaître une hernie qui depuis cette époque s'est accrue progressivement. Elle garda environ cinq ans le lit chez elle avant de venir à l'hôpital, où elle entra le 2 mai 1888.

Depuis ces cinq dernières années, elle n'a jamais attiré l'attention sur elle par des phénomènes aigus. Jamais elle n'a présenté de phénomène d'obstruction, ni d'inflammation intestinale. Elle reste couchée constamment dans le décubitus latéral gauche. Elle mange, dort bien, est constipée le plus souvent. De temps en temps sa constipation est interrompue par une débâcle. Dans les derniers temps l'appétit était diminué, la diarrhée installée, les urines peu abondantes, l'intelligence affaiblie, la température entre 36° et 37°.

La malade succomba le 10 mars.

Autopsie, pratiquée le 11 mars. — Les organes thoraciques offrent des lésions banales.

Je n'insisterai que sur l'athérome marqué de la tricuspide, concomitamment avec des lésions analogues de la mitrale et de l'aorte. C'est la septième fois que dans les examens du cœur droit, je trouve des lésions deux fois isolées de la tricuspide. Et deux fois le diagnostic de lésion de la valvule a pu être porté pendant la vie par suite de la rudesse du bruit du souffle tricuspide. Je me propose de faire à ce sujet un travail d'ensemble.

L'intérêt porte sur les organes abdominaux. A l'ouverture de l'abdomen, le *foie* basculé en avant remplit l'hypocondre droit, la région épigastrique, l'hypocondre gauche, la région ombilicale, maintenu par le ligament suspenseur très tendu, rattaché à la masse herniée. Il dépasse l'appendice xiphoïde de 12 cent., le rebord des fausses côtes de 10 cent. Par son lobe gauche replié, il couvre l'estomac tout à fait caché derrière lui.

Le *rein droit* est devenu superficiel. Il a son grand axe incliné obliquement de haut en bas et de droite à gauche, a son extrémité supérieure plus éloignée de la ligne médiane que l'inférieure.

Par sa partie moyenne il répond en avant à la dernière côte qu'il déborde à droite en haut, à gauche en bas.

Son bord interne se trouve accolé, affecte des rapports de contiguïté avec le bord antéro-inférieur du foie qui décrit une sorte de fer à cheval, d'angle obtus à sinus antérieur moulé sur le rein.

L'*appendice iléo-cæcal* fait partie de la hernie.

Le *cæcum* à cheval sur l'orifice a été entraîné vers la ligne médiane. Les ligaments du cæcum sont tendus.

Les organes sont sortis de la cavité abdominale.

Le *foie* présente une forme un peu particulière. Le lobe gauche qui était replié sur lui-même s'étale. Son diamètre transversal est de 28 cent. dans sa plus grande largeur, ce qui est exatement le chiffre moyen donné par M. Sappey pour ce diamètre.

Le bord antéro-inférieur présente une encoche très marquée à l'union des deux lobes, et du côté droit la disposition que nous avons décrite qui lui sert à encadrer le rein.

Les *reins* présentent des lésions de petit rein dégénéré.

Le *rein gauche* occupe sa portion normale, de même que la *rate*.

L'*estomac*, vertical est couché derrière le lobe gauche du foie. Sa courbe présente une circonférence de deux travers de doigt. Distendu au maximum, il a une capacité d'environ 1 litre 1/4. Toute la muqueuse stomacale présente un piqueté hémorrhagique.

En dehors de la hernie, le gros intestin mesure 70 cent., il est très aplati et a à peu près le volume du doigt. L'*intestin grêle* ne faisant pas partie de la hernie mesure 6 m. 50.

La *hernie* est considérable. Elle est ombilicale vraie. Elle s'est faite par la partie supérieure et inférieure de l'orifice. L'ouverture postérieure a une forme circulaire, présente un bord mince et laisse pénétrer facilement trois doigts. C'est le collet du sac par où entrent et sortent les anses intestinales. Au moment de l'autopsie, l'appendice iléo-cæcal faisait partie du contenu de la hernie. L'intestin grêle présente de haut en bas des portions libres, d'autres adhérentes. La portion d'intestin grêle libre est de 50 cent., la portion adhérente de 30 cent. Il existe, en outre, de l'épiploon adhérent dans le sac.

Réflexions. — Il faut relever que la malade n'a pas eu de grossesse et a fait une hernie ombilicale considérable, ce qui, par suite de son décubitus constamment latéral gauche, et par le fait de l'affaiblissement du coussinet intestinal, a déterminé un déplacement des viscères, du rein et du foie. Le déplacement du rein a entraîné une déformation particulière du foie. La présence de l'appendice iléo-cæcal dans la hernie mérite d'être signalée.

Enfin, malgré cette hernie considérable et les adhérences de l'intestin, jamais la malade n'a présenté de symptômes d'inflammation ou d'étranglement herniaire.

Mort subite chez un ataxique à la période d'incoordination motrice par rupture de la crosse de l'aorte ectasiée; épanchement sanguin (800 gr.) dans le péricarde. Hérédité cardiaque; syphilis; passé articulaire, par M. Léopold Lévi, interne des hôpitaux.

Le nommé Pierre Ch..., âgé de 56 ans, est entré le 21 avril 1892, ans le service de M. le Dr Barth, à l'hôpital Broussais.

On relève dans ses antécédents de famille, que son père est mort à 70 ans, d'une affection cardiaque.

Dans ses antécédents personnels, nous détachons une syphilis contractée en 1886, soignée à l'hôpital du Midi par M. Cusco, caractérisée par un chancre infectant, de la roséole, de l'alopécie, etc.

En 1889, il a fait un séjour de 5 mois dans le service de M. Damaschino, pour deux poussées successives de douleurs articulaires surtout marquées au coude et au poignet gauche, suivies d'une nouvelle poussée plus généralisée, car elle a envahi les petites articulations des mains, quand le malade était à l'asile de Vincennes. Cette dernière poussée a laissé à sa suite une déformation des phalanges, en particulier de l'annulaire gauche.

Il faut ajouter qu'après 15 jours de travail, le malade est soigné pour une arthrite tibio-tarsienne du côté droit dans le service de M. le Dr Nicaise, qui lui fait appliquer pendant 40 jours, un appareil silicaté. Cette affection a laissé à la suite une hypertrophie très marquée des malléoles irrégulières et comme bosselées. Les os du tarse sont également tuméfiés et des craquements rudes se produisent dans les mouvements provoqués de l'articulation tibio-tarsienne.

La maladie actuelle pour laquelle Ch... est soigné dans le service de M. le Dr Barth, depuis le 21 avril 1892 est l'ataxie locomotrice qui paraît avoir débuté en 1888 par des douleurs fulgurantes qui ont augmenté progressivement en intensité et en fréquence, siégeant d'abord dans les membres inférieurs, puis au thorax. Dans le courant de 1891 l'incoordination motrice a commencé à se manifester. A ce moment sont survenus des troubles de la mixtion. A l'examen on trouve les signes communs de la maladie. Abolition des réflexes, signe de Romberg, signe d'Argyle-Roberts, etc. Notons seulement de l'anosmie non totale, mais très marquée. Le malade ne perçoit que des odeurs très fortes.

Dès l'entrée du malade l'attention avait été attirée vers l'appareil circulatoire. Il se plaignait d'oppression, surtout après les repas, avec tendance à la syncope. Après une longue marche, la fatigue, il était exposé à présenter de l'œdème des membres inférieurs. Jamais il n'a ressenti les phénomènes de l'angine de poitrine. L'examen des vaisseaux fait reconnaître des artères athéromateuses flexueuses. Le pouls est régulier, dur, à 84, sans inégalité entre les deux radiales. Le cœur est manifestement hypertrophié, l'hypertrophie portant sur la ventricule gauche. La pointe bat vers la 6e côte sur la ligne mammaire. Le premier bruit à la pointe est parcheminé. A l'auscultation de la base, on constate dans la zone aortique, marqué au 2e temps un souffle intense prolongé à timbre aigu, qui se propage tout le long du sternum. Il existe des battements dans les artères du cou, un peu de dilatation des veines superficielles. On ne trouve ni pouls capillaire, ni double souffle crural de Duroziez. Les poumons donnent à l'auscultation les signes d'un emphysème marqué. Il existe de la dyspnée sous l'influence des efforts ou d'un trouble digestif même léger.

L'état du malade s'était peu modifié et son histoire n'avait rien présenté de particulier pendant son séjour à l'hôpital, quand le 13 mars 1893, le malade qui ne s'était plaint de rien, avait passé une bonne nuit, et riait avec ses voisins en allant le matin au cabinet, y est mort subitement dans un effort de défécation.

AUTOPSIE. — L'autopsie est pratiquée 26 heures après la mort. La *moelle* à l'œil nu présente au niveau du renflement lombaire et sut une grande étendue une teinte grisâtre, des cordons postérieurs qui confirme le diagnostic non douteux d'ataxie locomotrice.

Les *organes abdominaux* n'offrent que des lésions banales. Le *foie* pèse 1780 gr., est congestionné. Le *rein droit* pèse 150 gr.; le *rein gauche* 130 gr. La décortication est facile. Il n'existe pas de lesions manifestos, à l'œil nu, sur la coupe, sauf un léger état de congestion. La *rate* pèse 130 gr.

Dans la cavité thoracique on trouve : les *poumons*, très emphysémateux. Tout l'intérêt se porte sur l'appareil circulatoire.

Avant son ouverture le *péricarde* apparaît singulièrement distendu. L'excision donne issue à du sang liquide en grande quantité, avec d'assez rares caillots. Le sang liquide et les caillots pèsent environ 800 gr.

Sur le feuillet pariétal du péricarde, confondu avec le péricarde fibreux, on trouve une série de plaques de péricardite, l'une ellipsoïde à grand axe, mesurant 7 cent., de couleur jaunâtre, légèrement surélevée et bordée à sa périphérie de granulations transparentes, l'autre moins régulière présentant à sa périphérie des franges et quelques granulations. Cet état frangé est beaucoup plus marqué sur une sorte de végétation en forme de rosace, vasculaire et d'aspect gélatiniforme, qui correspond à une végétation analogue dont elle s'est détachée et qui siège à la face antérieure de l'aorte.

D'autres plaques, analognes à la première, se retrouvent sur le péricarde.

Le *cœur* présente une augmentation de volume assez considérable et une surcharge graisseuse marquée. On trouve des plaques de péricardite à la face postérieure de l'oreillette droite.

A l'ouverture, il est vide, et ne renferme aucun caillot. — Il n'y a pas de lésion de la tricuspidienne.

La paroi du ventricule gauche est hypertrophiée. Elle mesure 3 cent. La valvule mitrale est peu malade.

La lésion porte sur les *vaisseaux*.

L'*aorte*, considérablement dilatée est placée sur le même plan que l'artère pulmonaire qu'elle a rejetée tout à fait du côté gauche. Au niveau de sa face antérieure on trouve la villosité frangée déjà signalée. L'aorte est coupée suivant son bord droit convexe. Etalée elle présente une dilatation considérable, 13 cent de circonférence à 3 cent. du bord libre des valvules sigmoïdes de l'aorte, tandis qu'au niveau du bord libre des valvules, sa circonférence est de 8 cent. et de 7 cent. 1/2 après l'origine des vaisseaux.

On trouve des lésions d'athérome à des degrés divers d'évolution et enfin la déchirure que nous allons décrire, dans une portion d'aorte relativement moins malade.

Remarquons d'abord que l'athérome existe à l'origine et dans une ertaine étendue sur le tronc brachio-céphalique, la carotide et la sous-avière, qu'il se continue sur l'aorte thoracique, l'aorte abdominale, utes deux dilatées et présentant l'une et l'autre 7 cent. de circon-rence. Les coronaires sont libres à leur origine. Ajoutons que épreuve classique a montré qu'il n'existait pas d'insuffisance aor-que.

La déchirure a la forme d'un Y renversé.

Les branches portent l'une en avant, l'autre en arrière, la troisième en haut. Elles mesurent : la longue branche, 6 cent. 1/2 ; la branche antérieure, 5 cent.

Le point de rencontre des branches de l'Y est à 3 cent. du bord libre de la valvuve sigmoïde de l'aorte. Les parois des vaisseaux sont détachées dans toute leur étendue entre les branches angulaires et se relèvent comme une valve. Entre ces branches qui forment un angle aigu et la branche I il existe une partie où les tuniques sont respectées, formant un petit carré de quelques millimètres de bord.

La section, irrégulière par places, régulière par d'autres, confond d'une façon inégale les différentes tuniques du vaisseau. Les parties des branches de l'Y, sont l'une régulière, comme coupée au ciseau, l'autre irrégulière et superficielle. Au niveau de la 3e qui est la supérieure, après un petit resserrement, il existe une petite dilatation triangulaire.

En relevant la lame inférieure détachée, on trouve de nombreux caillots sanguins qui se sont infiltrés dans la gaine celluleuse des vaisseaux au-dessus et au-dessous de la lésion.

Le sang a gagné le tronc brachio-céphalique ; d'autre part l'artère pulmonaire, dont la gaine celluleuse est infiltrée de caillots.

C'est probablement au niveau du bord gauche de l'artère pulmonaire que s'est faite l'irruption du sang dans le péricarde. Il existe en effet, à 2 cent. au-dessus du sillon interauriculo-ventriculaire correspondant au bord gauche de l'artère pulmonaire, une partie déchiquetée avec des caillots sanguins que nous avons laissés en place.

Réflexions. — Cette présentation nous paraît tirer son intérêt :

1° De la rupture de l'aorte très étendue, comme par éclatement, siégeant en un point du vaisseau relativement moins malade que les parties voisines. L'invasion du sang dans le péricarde s'est faite en trois temps :

1° Il y a eu déchirure des trois tuniques de l'aorte;

2° Infiltration de la gaine celluleuse des vaisseaux;

3° Épanchement péricardique.

La quantité de l'épanchement, 800 gr., nous paraît devoir être soulignée.

Mais l'intérêt principal vient de ce que notre malade était tabétique.

2° La rupture de l'aorte au cours du tabes, n'est pas signalée dans les livres classiques et en particulier dans les leçons récentes de M. Marie sur les maladies de la moelle, où il étudie complètement l'ataxie.

J'ai trouvé cependant dans la thèse de Jaubert, 1881, sur les lésions cardiaques dans l'ataxie locomotrice, parmi 36 observations, un cas dont je puis rapprocher le mien, c'est un cas d'anévrysme disséquant que M. Féré a présenté à la Société anatomique, le 25 février 1881. Dans ce cas, la mort eut lieu subitement après le repas. Faut-il établir un rapport de cause à effet entre le tabes et l'ectasie de l'aorte ? De nombreuses opinions se sont fait jour pour expliquer les lésions cardio-vasculaires qu'on trouve chez les ataxiques.

Y a-t-il deux lésions évoluant séparément ?

Le tabes provoque-t-il l'autre lésion, soit par action directe de la moelle malade, opinion de M. Charcot, soit à titre d'affection douloureuse, opinion de M. Grasset.

M. Marie, après M. Raymond, pense que c'est à la syphilis qu'on doit rapporter les lésions des vaisseaux et la sclérose médullaire.

En faveur de cette opinion, nous rappellerons que notre malade était syphilitique, mais il présentait aussi une hérédité cardiaque.

Enfin, tardivement, il est vrai, après l'âge de 50 ans, il aurait été atteint de douleurs articulaires. L'âge, les déformations laissées après la poussée articulaire, les localisations ostéo-articulaires, nous font penser, en laissant de

côté la pensée d'un rhumatisme chronique et, puisque notre malade était déjà entré dans son tabes, que ces manifestations ont été tabétiques. D'ailleurs, le malade a présenté une arthropathie hypertrophiante probablement tabétique de l'arrière-pied droit.

3° Le dernier point que je désire indiquer, c'est la mort subite dans un tabes à la période d'incoordination.

La mort par le cœur dans l'ataxie avait frappé depuis longtemps MM. Charcot et Vulpian, le mode de terminaison par le cœur était fréquent pour ce dernier auteur.

J'ai trouvé la mort subite signalée dans la thèse de Jaubert, déjà citée.

M. Thibierge rappelle que, dans le journal l'*Encéphale*, il a publié une observation semblable en 1881. Il existait des lésions nettes du côté du cœur chez un tabétique; depuis il a revu un malade dans les mêmes conditions pathologiques.

Ostéomyélite de l'os iliaque, par M. Petit.

Emile P..., âgé de 14 ans, grand et vigoureux, n'a eu que la rougeole dans son enfance. Né en Seine-et-Marne, il n'habite Paris que depuis plusieurs mois ; il prétend avoir eu beaucoup à se surmener dans son métier de garçon épicier.

Il a été pris le 6 février au soir assez brusquement par des frissons et une fièvre intense, n'accusant les jours précédents que quelques malaises vagues auxquels il n'a prêté nulle attention.

La fièvre persistant, il entre à l'hôpital le 8 février, dans un état typhoïde et il est mis dans le service de médecine de M. Jules Simon, dont l'interne diagnostique une ostéomyélite probable de l'os iliaque gauche, étant donnés son aspect typhique, et surtout la douleur localisée dans la région de la hanche gauche, douleur spontanée très vive et à la pression ; c'était dans cette région qu'un mois auparavant il avait reçu un coup de pied violent.

On fait passer le malade en chirurgie le lendemain 9 février. Il nous arrive avec une fièvre intense, la température depuis la veille se maintenait à 40° ; l'aspect typhoïde est complet, la langue est sèche, rôtie, rouge à la pointe, le pouls est fréquent, mais non dicrote, le facies anxieux, un peu agité : l'adynamie très marquée, l'anorexie presque absolue. Cependant il n'a eu ni diarrhée, ni épistaxis depuis le début. Il se plaint d'insommie surtout provoquée par les douleurs qu'il ressent dans sa hanche. Il y a du gargouillement dans les fosses iliaques, mais aucun météorisme et pas d'hypertrophie de la rate; rien du côté du cœur ni des poumons.

Il accuse une vive douleur diffuse dans toute la région de la hanche gauche et de la partie supéro externe de la cuisse, entrecoupée, d'exacerbations aiguës venant à l'occasion du moindre mouvement. Le maximum de cette douleur à la pression se trouve immédiatement derrière le grand trochanter : toutefois l'ischion, la crête iliaque, la fosse iliaque externe, la branche ischio-pubienne, le grand trochanter, bien que moins sensibles sont extrêmement douloureux à la pression, de même que la percussion du genou qui amène un retentissement très pénible dans l'articulation coxo-fémorale. Celle-ci, toutefois, parait libre, ses mouvements, sont il est vrai très limités, par la douleur. Enfin, on ne constate aucun gonflement ni aucune veinosité sous-cutanée.

Le 10. Le malade est dans le même état typhoïde ; il n'a pas dormi malgré le sirop de chloral, et reste toujours adynamique avec une température se maintenant à 40°.

M. de Saint-Germain, après l'avoir examiné et d'après la persistance de la douleur maxima dans le sillon situé entre l'ischion et le grand trochanter, pense à une arthrite aiguë et fait poser à ce niveau un large vésicatoire qu'on laisse 8 heures ; il ordonne en outre une potion de Todd et de l'antipyrine.

Le 11. Toujours même etat typho-adynamique, la langue reste sèche ; les urines sont rares et contiennent un peu d'albumine, le pouls est fréquent (130 puls.), régulier mais très dicrote, la température est toujours à 40° avec rémission matinale à peine marquée.

Le vésicatoire n'a pas calmé la douleur, et la nuit a été un peu agitée.

Devant ces phénomènes infectieux et devant la persistance de la douleur toujours très aiguë et toujours localisée dans le voisinage du grand trochanter, M. de Saint-Germain, songeant à une arthrite aiguë ou plutôt à une ostéomyélite d'une partie de l'os iliaque voisine de l'articulation, malgré l'absence totale de gonflement pratique une incision longitudinale rasant la partie postérieure du grand trochanter. Celui-ci est absolument sain, de même que le col du fémur ; il n'y a aucune déviation osseuse, aucun abcès périostique. L'articulation est ensuite ouverte et explorée ; elle est saine et ne renferme aucun liquide suspect ; le pourtour du cotyle n'offre aucun gonflement de son périoste.

La plaie est bourrée de gaze iodoformée mais non suturée, et le malade est mis dans une gouttière de Bonnet.

Le 12. L'état typhoïde se maintient, avec température en plateau à 40°, malgré le sulfate de quinine ; anorexie complète, oligurie. L'opération n'a nullement calmé les douleurs. La respiration commence a être un peu fréquente ; il y a de fines crépitations aux deux bases des poumons. Un peu de diarrhée. Rien au cœur.

Le pansement est changé ; il s'écoule de la plaie un liquide sanguinolent à peine louche ; toutefois celle-ci a un bon aspect : il n'y a toujours aucun gonflement.

Le 13. La prostration augmente ; le pouls rapide est un peu ...yant ; les urines sont très rares, les douleurs persistent du côté de ...hanche. La respiration devient fréquente, irrégulière. L'auscultation ...énote en avant de gros ronchus sous les clavicules et des crépitations ...ous les aisselles, où la sonorité à la percussion est diminuée. — Ven...uses sèches, caféine en injections hypodermiques.

Le 14. L'état adynamique s'accentue de plus en plus, la dyspnée devient intense et le pouls fréquent est irrégulier.

La face se cyanose. Le malade a déliré la nuit précédente, pendant laquelle il n'a cessé de geindre et de crier. La douleur de la hanche est toujours très vive et s'exaspère par les moindres mouvements. Caféine, éther en injections sous-cutanées. Cataplasmes sinapisés.

Le 16. Le délire, la dyspnee et la cyanose de la face se sont encore accrus, l'adynamie fait place à un état subcomateux, surtout dans la journée ; les douleurs ne sont plus ressenties à la hanche. Le pouls inégal, irrégulier est très fréquent ; les urines sont rares ; la température se maintient à 40. Caféine, éther.

Le 16. La respiration s'embarrasse de plus en plus, le coma est presque complet. le malade ne répondant plus aux questions qu'on lui pose. Le pouls est incomptable et la dyspnée toujours croissante.

Mort à 3 heures de l'après-midi.

AUTOPSIE, le 18 février. — *Cœur :* myocarde pâle, un peu grisâtre, mais non ramolli, toutes les cavités, surtout le ventricule droit et l'oreillette gauche sont remplies de caillots cruoriques et fibreux dont quelques-uns simulent des végétations.

Valvules saines ; pas d'endocardite végétante ni de pertes de substance. Péricarde sain. *Aorte :* saine, contient un gros caillot fibrineux qui remonte jusqu'à la partie horizontale de sa crosse pour pénétrer dans la carotide gauche.

Foie : un peu mou, congestionné, légèrement gras : la lobulation a presque disparu ; il a un aspect vernissé remarquable à la coupe, mais ne contient aucun abcès.

Rate : peu hypertrophiée, pas diffluente, plutôt légèrement sclérosée.

Reins : très congestionnés (présentant une anomalie consistant en l'union de leurs extrémités inférieures par un lobe accessoire qui paraît plutôt appartenir au rein droit — ils simulent un croissant accolé par ses deux branches aux côtés du rachis, et dont le centre moins épais que les cornes correspond au corps de la troisième lombaire. Les deux uretères sont normaux.

Poumons. — Congestion très intense dans le lobe inférieur qui crépite à peine à ce niveau : leur bord inférieur offre des lésions d'atélectasie peu étendue. Ils sont d'un brun noirâtre dans leur moitié inférieure ; leur moitié supérieure présente de l'emphysème très étendu.

Au niveau du 4e espace intercostal droit, il s'écoule à l'enlèvement du plastron sternocostal une petite quantité de pus, provenant d'une collection formée entre les 2 feuillets pleuraux à 3 centimètres du bord droit du sternum et de la largeur d'une pièce de 5 francs : à ce niveau les 2 plèvres oont épaissies par de fausses membranes, mais le tissu pulmonaire sous-jacent est sain.

Autre abcès métastatique intra-pleural, limité aussi par des adhérences, étendu de la 2e à la 4e côte gauche, tout près du bord du sternum et contenant environ 1 cuillerée à café de pus : au-dessous le peumon présente un noyau de broncho-pneumonie purulente, aplati, de 4 à 5 centimètres de diamètre, dans lequel son tissu est converti en une bouillie grisâtre. Ce noyau situé en avant du péri-

carde et des gros vaisseaux qui sont indemnes répond au bord antérieur du lobe supérieur.

Enfin, un 3e noyau purulent est situé superficiellement dans le poumon gauche, vers la pointe du cœur, mais sans retentissement sur la plèvre correspondante : il est du volume d'une noisette et contient du pus rougeâtre.

En outre, lésions de bronchite purulente ; la muqueuse des bronches très congestionnée est couverte d'une couche de muco-pus. Plèvres saines.

Os iliaque. — Une symphyséotomie permet de pratiquer l'écartement forcé de la hanche, en vue d'enlever l'os iliaque. Celui-ci, dans ces manœuvres de force, se fracture suivant une ligne qui passe par le fond du cotyle pour aboutir à la grande échancrure sciatique et qui représente la ligne d'ossification des 3 points primitifs de l'os.

Cette disjonction fait ouvrir spontanément un abcès pelvien sous-péritonéal peu volumineux, et répondant à la face interne du pyramidal. La section des moyen et petit fessiers fait voir une grande quantité de petits abcès, contenant un pus épais, phlegmoneux et qui infiltrent la masse de ces muscles vers leur insertion iliaque. Le pyramidal et les jumeaux offrent aussi de pareils petits abcès. Une autre collection purulente a envahi le tissu cellulaire de la région obturatrice, séparant les 2 muscles obturateurs, au voisinage du cotyle et sous les vaisseaux de ce nom. Rien dans le psoas iliaque.

Examen de l'os : les 2 fosses iliaques, la crête iliaque, l'ischion, le pubis avec leurs branches anastomotiques sont sains.

L'os dénudé de ses parties molles et de son périoste, on constate plusieurs foyers d'ostéo-périostite :

I. — Une ostéite superficielle de la partie de la face interne de l'os comprise entre la facette auriculaire de la symphyse sacro-iliaque qui est intacte et la crête iliaque : à ce niveau la table externe de l'os est seule dénudée; ses pertes de substance sont superficielles bien que multiples.

II. — Un foyer qui comprend toute l'épaisseur de l'os et s'étend de l'échancrure séparant les 2 épines iliaques antérieures à l'épine sciatique, c'est-à-dire suivant la ligne d'ossification de l'ilion avec le pubis et l'ischion. — Les lésions sont maxima au niveau de l'épine iliaque antéro-inférieure et des points ilio-pubiens et ilio-ischiatiques où les surfaces osseuses sont seulement recouvertes par du pus rougeâtre, mais sans séquestres ni pertes de substance; à ce niveau le tissu osseux est comme fongueux. Dans le fond du cotyle qui est sain grâce à l'intégrité du cartilage et du tissu de l'arrière-cavité, l'ostéite est moins avancée. Dans le voisinage de ce foyer, on voit quelques lésions d'ostéite superficielle, seulement dans la partie contiguë aux fosses iliaques. La ligne d'ossification pubio-ischiatique n'est pas infiltrée de pus.

Par conséquent il n'y a que 3 foyers d'ostéite qu'on pourrait appeler interosseux, et n'offrant qu'une légère infiltration purulente, mais communiquant tous entre eux : ils n'étaient pas en rapport de continuité avec les abcès musculaires et c'est par leur intermédiaire qu'on a pu si facilement fracturer l'os au fond du cotyle et détacher l'épine

iliaque antéro-inférieure, qui s'est décollée de l'ilion par une traction légère.

M. Broca.—L'os iliaque est une localisation relativement rare de l'ostéomyélite de l'adolescence. Je soigne actuellement un garçon de 14 ans, qui a été atteint en juin dernier d'une ostéomyélite subaiguë de l'os iliaque droit, avec formation d'abcès que l'on aurait qualifiés de tuberculeux. Ces abcès se sont cicatrisés assez rapidement, et il est resté une hyperostose très nette de la crête iliaque à sa partie antérieure. Ces deux faits seraient déjà insolites dans la tuberculose. En outre, l'enfant a été apporté en décembre dernier à l'hôpital Trousseau, dans un état grave avec une arthrite suppurée et une luxation spontanée de la hanche gauche : j'ai fait l'arthrotomie et réséqué la tête fémorale en majeure partie décollée. Puis le foyer de l'os iliaque droit s'est réchauffé : j'ai trépané l'os, et j'ai trouvé les lésions typiques de l'ostéomyélite prolongée. Depuis, l'infection s'est ralentie, mais non point éteinte ; à plusieurs reprises j'ai dû ouvrir des foyers purulents métastatiques, osseux ou non et je ne sais l'avenir réservé à mon malade, depuis quelques semaines en assez bonne voie. Il est rare de voir une ostéo-myélite bénigne être suivie au bout de six mois d'une généralisation grave, pyohémique. L'agent de l'infection est le *staphylococcus aureus*.

Tumeur mélanique de la peau, par M. Cornil.

La petite tumeur mélanique de la peau, que je présente à la Société, a été enlevée par M. Berger, sur la face d'un sujet. Cette tumeur était au début de son évolution. On voit dans son intérieur, sous l'épithélium, trois points noirs gros chacun comme une tête d'épingle.

Sur les coupes, on voit l'épiderme un peu aminci. Au-dessous, le corps papillaire est normal ; en un point, il est irrégulier, là où arrivent les lobules de la tumeur. On trouve dans cette néoplasie des cylindres régulièrement disposés, anastomosés, ou se terminant par des extrémités arrondies ; il y a aussi de grosses masses d'où rayonnent d'autres cylindres semblables. Partout, il s'agit d'un épithélioma pavimenteux, comme on l'observe dans le corps muqueux de Malpighi.

Sur la périphérie, on remarque des follicules pileux et des glandes sébacées.

Je crois que cette tumeur est due à ce que deux ou trois poils ont présenté dans l'intérieur du follicule une prolifération de l'épithélium ; on trouve, en général, le long des poils des masses épithéliales avec excroissances.

Le point important sur lequel j'attire l'attention, est que cet épithélioma est un épithélioma mélanique, car on sait que les tumeurs mélaniques de la peau sont ordinairement des sarcomes.

On voit les tubes sur la paroi desquels sont implantées des cellules semblables aux cellules profondes du corps muqueux de Malpighi. On constate, en outre parfois, l'existence de parties pigmentées, sous forme de filaments reliés à des cellules plus ou moins ovoïdes ou allongées ; ces filaments se terminent du côté de la paroi. On voit bien les noyaux des cellules dont le protoplasma est coloré. Les filaments sont formés par la juxtaposition de petits grains. Cela s'observe bien dans les parties en voie de développement : car il existe souvent dans les cellules voisines des figures de karyokinèse. Dans les parties plus anciennes, on voit de grosses cellules pigmentées qui sont souvent libres et forment des amas.

Ces filaments se rencontrent souvent dans les nævi et dans les autres tumeurs pigmentées de la peau.

Dans cette tumeur, il y avait aussi des parties de tissu conjonctif et de tissu musculaire qui contenaient du pigment.

J'ai présenté cette tumeur pour les deux raisons suivantes : d'abord, parce qu'il s'agit d'un épithélioma pigmenté de la peau, fait rare ; ensuite, parce que la pigmentation est disposée sur le même modèle que dans le corps muqueux de Malpighi.

Que sont ces cellules ? Sont-ce des cellules spéciales ou des cellules du corps muqueux de Malpighi ? Des discussions se sont élevées à ce sujet. Pour beaucoup d'auteurs, ce sont des cellules migratrices, chargées de pigment sanguin, mais, en somme, on ne sait pas si le pigment provient du ang.

Je ne crois pas qu'il s'agisse ici de cellules migratrices ; lles sont plus volumineuses ; en outre, leur noyau est voïde avec nucléole volumineux, caractères qui n'apparennent pas aux leucocytes.

Toutefois, dans beaucoup de tumeurs, dans les sarcomes, par exemple, on voit fréquemment des cellules migratrices qui se sont chargées de pigment. D'autre part, on peut voir des cellules, qui sont indubitablement des cellules de Malpighi, et qui contiennent du pigment.

Mon opinion sera ici éclectique. Je pense que les cellules pigmentées de cette tumeur sont les unes des cellules migratrices, les autres des cellules du corps muqueux de Malpighi qui se sont chargées de pigments.

Rein hydronéphrotique expérimental,

par M. Bazy, chirurgien des hôpitaux.

J'ai l'honneur de présenter à la Société un rein hydronéphrotique provenant d'une jeune chienne de taille moyenne, à laquelle j'ai lié l'uretère gauche avec du catgut n° 2, le 18 novembre.

Le jour de l'opération, ce rein mesurait 6 centimètres de long, 4 centimètres et demi de large.

Cet animal ne mangeant plus et paraissant devoir mourir à bref délai, je l'ai sacrifié il y a quelques instants afin de vous apporter les pièces fraîches.

Voilà un rein qui mesure plus de 12 centimètres de longueur et qui pèse 310 grammes, tandis que le rein du côté opposé, qui est évidemment un peu hypertrophié pour suppléer à l'insuffisance de celui-ci, ne pèse que 65 grammes.

Je l'ai présenté parce qu'on a prétendu que la ligature de l'uretère était le meilleur moyen d'atrophier le rein. Je ne sais si celui-ci se serait atrophié dans le cas où l'animal aurait vécu. Ce que je sais, c'est qu'actuellement il forme une tumeur volumineuse. Ce que je sais, c'est qu'il n'est pas en voie d'atrophie; car, vers le milieu de janvier, je l'ai palpé à travers la paroi abdominale, et il m'a paru moins volumineux qu'il ne l'est actuellement. Quand se serait-il atrophié, s'il avait dû le faire, je l'ignore.

En outre, vous voyez que son contenu est transparent et n'est donc pas infecté; c'est une hydronéphrose pure.

Si j'ajoute que ce rein, même réduit à la mince coque que vous allez voir, peut très bien s'infecter par la voie sanguine, ainsi que j'ai pu le constater expérimentalement depuis deux ans que je poursuis ces recherches, je pourrai dire que ce

rein peut être une source de dangers pour l'organisme en s'infectant et se transformant en pyonéphrose.

Je ferai remarquer, en outre, et l'allongement et la double coudure qu'ont subis le bassinet et l'uretère au-dessus de la ligature; au niveau des coudes il n'existe pas de rétrécissement.

J'ai eu beaucoup de pièces analogues à celles-ci; j'en ai actuellement trois, provenant de lapins, que je pourrai montrer à la Société. Le rein a été ouvert : il s'en est écoulé du liquide citrin, limpide, sans odeur; la substance rénale était réduite à l'état de mince membrane.

M. Hartmann fait remarquer que la pièce intéressante présentée par M. Bazy confirme les travaux d'Albarran et de Legueu. Ceux-ci ont montré que la ligature aseptique serrée de l'uretère détermine une coudure de la partie supérieure de ce conduit et une hydronéphrose; mais, suivant eux, cette hydronéphrose, à une certaine période de son évolution, diminue de volume. Il serait intéressant que M. Bazy vérifiât ce fait dans ses expériences en cours.

Sarcome névroglique de l'hémisphère gauche; hémiplégie droite; contracture et atrophie secondaires, par M. Martin-Durr, interne des hôpitaux.

Auguste Str..., 35 ans, imprimeur, entré le 24 avril 1891, à l'hôpital Cochin, dans le service de M. le Dr Gouraud, salle Lasègue, no 5.

Son père et sa mère vivent encore et sont bien portants. Il a trois frères et trois sœurs. Des frères, deux sont bien portants, un est mort de tuberculose pulmonaire. De même, des trois sœurs, l'une est morte de pthisie pulmonaire, les deux autres se portent bien.

Antédents personnels. — A son entrée, le malade ne peut nous donner aucun renseignement. Mais par les parents, nous pûmes reconstituer son histoire depuis l'anné 1890. Il a eu plusieurs blennorrhagies dont la première à 12 ans. Il n'a pas été possible de savoir s'il avait eu la syphilis.

Pendant l'été de 1890, il se plaignait fréquemment de *céphalalgies frontales,* à sa femme, qui nous raconte de plus, qu'il était par moments, tout changé, qu'il avait des absences et même parfois perdait connaissance sans cause et pendant quelques instants.

Le 24 avril 1891, il entra à l'hôpital Cochin. Depuis deux jours, il était au lit, se plaignant de violents maux de tête et de troubles de la vue : il distinguait à peine le blanc du noir. Il fallut le conduire à la consultation soutenu par deux personnes.

État le 25 avril au matin. Le malade est couché sur le dos, un peu sur le côté droit. La face est fortement déviée à droite. Il porte continuellement sa main gauche à son front, dont les muscles sourciliers contractés indiquent une vive douleur. Il agite de même le membre inférieur gauche. Le membre supérieur droit est étendu le long du corps et paralysé, ainsi que le membre inférieur droit. Cette hémiplégie est flasque. Il n'est pas possible d'obtenir des renseignements sur l'état de la sensibilité. Dans un état de somnolence continue, le malade ne répond que lorsqu'on lui parle à très haute voix et n'articule que quelques monosyllabes. Les paupières sont le plus souvent fermées, mais il n'y a pas de ptosis et aux interpellations fortes il ouvre les paupières, ce qui permet de constater une inégalité pupillaire très manifeste. On ne peut savoir si le malade voit les personnes qui l'entourent.

Une hémiplégie droite, survenue sans apoplexie chez un homme jeune encore, nous firent penser à la syphilis, diagnostic que nous crûmes plus certain encore après avoir obtenu de sa femme les renseignements, relatés plus haut, de variabilité et de répétition des accidents encéphaliques. Le malade fut mis aux frictions mercurielles et à l'iodure de potassium, progressivement jusqu'à 8 grammes.

Pendant les jours qui suivirent, l'état resta à peu près le même. Il portait de temps à autre la main gauche au front. L'inégalité pupillaire présenta une remarquable variabilité, existant très manifeste un jour, puis disparue le lendemain. On l'alimentait difficilement et parfois il serrait les dents et refusait de boire le lait qu'on lui présentait.

Pendant tout le mois de mai le malade reste dans un état voisin de la stupeur typhoïde : il est toute la journée plongé dans un état de demi-sommeil, sans aucun mouvement ni aucune manifestation extérieure. Lorsqu'on l'interpelle fortement, il pousse quelques sons, puis retombe dans l'état antérieur. Le malade s'émacie de plus en plus. Des eschares multiples surviennent : une au sacrum, une à chaque épaule, une au coude droit et une au talon gauche. Il est toujours couché sur le dos et un peu sur le côté droit. L'incontinence des urines et des matières fécales est complète.

Pendant le mois de juin survient un peu d'amélioration et le malade pouvait répondre assez correctement aux questions qu'on lui posait. Les douleurs frontales n'avaient pas cessé et il s'en plaignait vivement. Les eschares persistent.

En juillet, persistance du même état.

En août, notable amélioration. Le malade répond parfaitement et sensément aux questions posées. Il n'a jamais d'ailleurs présenté aucun trouble intellectuel. Il a toujours un peu mal à la tête, le soir surtout. Il peut mouvoir facilement la tête et suit des yeux les personnes du service. Pas de paralysie du membre supérieur ni du membre inférieur gauche. Mais le membre supérieur et le membre inférieur droits restent complètement paralysés, et cette paralysie a perdu son caractère de flaccidité et il faut employer une véritable force pour vaincre la contracture.

Le 31, un dimanche, pendant la visite de ses parents, il a, dans l'espace de trois quarts d'heure, *deux attaques épileptiformes* pendant lesquelles il écume et se mord la langue. C'était la première

fois que pareille chose lui arrivait et cette attaque n'est jamais revenue.

Depuis lors il retomba progressivement dans l'état comateux prononcé qu'il présentait antérieurement.

Septembre et octobre le laissent dans le même état. La contracture devient de plus en plus prononcée ; la main droite est en griffe le membre inférieur droit est fixé dans l'extension. Il meurt le 22 octobre, après quelques accès de dyspnée. Pendant son séjour dans le service (six mois), sa temperature fut prise tous les jours et n'atteignit que 4 fois 39° et 1 fois 40°.

AUTOPSIE, le 24 octobre. — Très légères adhérences des deux



poumons au sommet, mais cédant facilement sous le doigt. Le poumon gauche est emphysémateux dans le lobe supérieur ; le lobe inférieur est congestionné. Le poumon droit présente au sommet un point dur crétacé, du volume d'un grain de mil ; ses deux lobes supérieurs sont emphysémateux, l'inférieur est congestionné.

Le péricarpe est sain. Le cœur est très petit et pèse 220 gr. La mitrale est saine et admet deux doigts ; la tricuspide trois. Les sigmoïdes pulmonaires et aortiques sont normales.

Les *reins* pèsent 142 et 180 gr. et se décortiquent bien. Le *foie* pèse 1370 gr. et est un peu gras. L'estomac, l'intestin sont anormaux.

L'*hémisphère droit* est normal, l'*hémisphère gauche* est plus volumineux que le droit. Il ne présente aucune altération sur toute l'étendue de sa surface externe. La coupe séparant les deux hémisphères montre la couche optique gauche fortement saillante dans le 3e ventricule et de coloration jaune verdâtre.

La coupe horizontale au-dessus du corps calleux, montre une tumeur volumineuse, d'aspect gélatineux, mollasse, de coloration jaunâtre et jaune verdâtre par places. Cette tumeur occupe la substance blanche de la moitié postérieure de l'hémisphère gauche, sans atteindre la substance grise.

Sur la coupe verticale, au niveau de la pariétale ascendante, on

voit que le néoplasme s'étend transversalement jusqu'à la couche optique qu'elle englobe.

La partie gauche de la protubérance est aplatie et montre au microscope les corps granuleux de la dégénérescence.

L'examen histologique de la tumeur de l'hémisphère gauche fait voir qu'elle est formée par du sarcome névroglique.

Tuberculose de l'estomac, par le Dr MAURICE LETULLE.

Sur 108 autopsies de tuberculose pulmonaire dans lesquelles l'examen de l'estomac a été pratiqué, je n'ai trouvé qu'une fois des lésions tuberculeuses apparentes. Il s'agissait d'une pthisie pulmonaire chronique largement ulcérée. L'estomac présentait une dizaine de petites tumeurs de dimensions à peu près égales, ne dépassant guère celles d'un petit pois et ulcérées à leur sommet, pour le plus grand nombre d'entre elles.

Ces tubercules, sous-muqueux à leur origine ainsi que le démontrent les coupes des lésions non ulcérées, respectent toujours la couche musculeuse à laquelle ils adhèrent plus ou moins largement et repoussent en haut les glandes gastriques en les dissociant plus ou moins largement. Il en résulte une sorte d'abcès caséeux, coiffé par des culs-de-sac glandulaires généralement altérés, souvent dilatés et limités par une couche unique de cellules cylindroïdes allongées,

différant profondément des cellules glandulaires voisines encore normales.

Sur quelques points, l'infiltration embryonnaire, péricaséeuse, s'étale entre les glandes gastriques, formant un tissu conjonctif jeune, richement nucléaire, très vasculaire, respecté par les cellules géantes.

Ces cellules géantes sont surtout nombreuses, plus profondément en des points qui semblent plutôt correspondre à l'ancienne *muscularis mucosæ* à peine reconnaissable. Elles offrent les formes les plus variées ; quelques-unes sont énormes et contiennent un nombre incalculable de noyaux encore bien vivants.

La recherche des bacilles tuberculeux faite avec le plus grand soin et à différentes reprises, en particulier à l'aide d'une technique exactement sûre que j'emploie depuis plus d'un an (1), n'a guère été favorable ; c'est à peine si, dans quelques cellules géantes, j'ai pu voir un ou deux bacilles bien caractéristiques.

Le reste de la muqueuse gastrique est le siège de lésions subaiguës prédominantes surtout à la surface de la muscularis mucosæ, dans ces régions folliculaires interstitielles sous-glandulaires, bien connues aujourd'hui par les histologistes. Ces îlots de gastrite interstitielle subaiguë ne contiennent aucune cellule géante.

Séance du 24 mars 1893.

Présidence de M. Cornil

Sur une anomalie musculaire du poignet, par Hip. Gesland, interne des hôpitaux.

Nous avons l'honneur de présenter à la Société anatomique un petit muscle que nous avons rencontré sur une pièce ayant servi à une

(1) *Coloration des bacilles tuberculeux.* — Le tissu durci dans le Müller séjour des coupes un quart d'heure au moins dans le liquide de Ziehl ; passage d'une demi-minute dans un bain de permanganate de potasse à 1 1/2 pour 100 ; passage dans une solution aqueuse d'acide sulfureux, fraîchement préparée, jusqu'à décoloration suffisante ; passage à l'eau ; bain d'hématoxyline, à volonté ; passage à l'eau, alcool absolu, essence de bergamote, xylol, baume.

démonstration de médecine opératoire ; le sujet était une femme de vingt-deux ans.

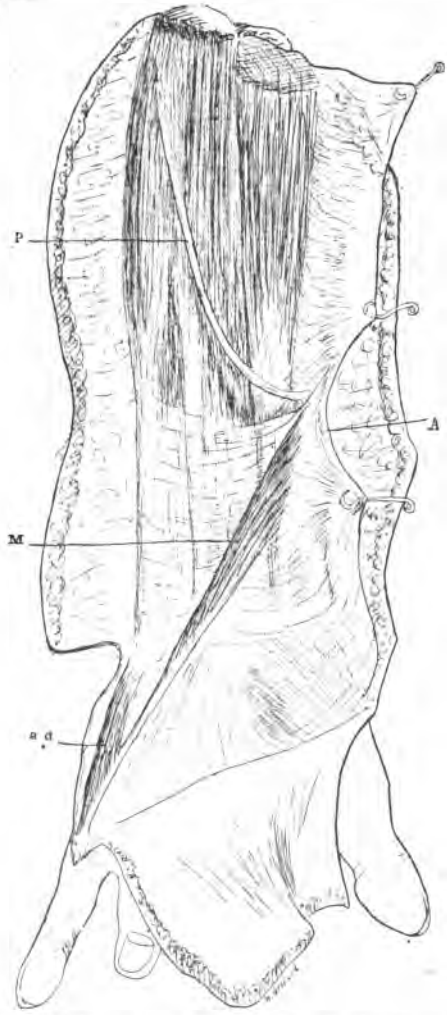

A, aponévrose brachiale relevée et reportée en dehors. — P, petit palmaire. — ad, adducteur du petit doigt. — M, notre muscle.

Comme on peut le voir sur la figure, ce petit muscle s'insère supé-

rieurement à la face antérieure de l'avant-bras, à l'union de son tiers moyen avec le tiers inférieur, dans un dédoublement de l'aponévrose antibrachiale et par des fibres charnues. Cette insertion supérieure, presque verticale, a deux centimètres de longueur et est située au-devant du bord interne du tendon du grand palmaire. De cette insertion supérieure les fibres musculaires se dirigent obliquement en bas et en dedans et se continuent peu à peu par des fibres tendineuses, finissant par constiuer un tendon arrondi ayant deux millimètres de diamètre. Ce tendon se met en rapport en dedans avec le bord externe du muscle adducteur du petit doigt ; au niveau de la partie moyenne de ce muscle adducteur du petit doigt la plupart des fibres musculaires viennent s'insérer sur le tendon déjà décrit, puis ce tendon vient s'insérer avec les autres fibres de l'adducteur du petit doigt sur le côté interne de l'extrémité supérieure de la première phalange du petit doigt.

Le tendon du petit palmaire, très grêle et très long, lors de la dissection nous l'avons trouvé replié sur lui-même, vient s'insérer à la face profonde de l'aponévrose antibrachiale, se terminer brusquement précisément au niveau de l'insertion supérieure de notre petit muscle ; le tendon du petit palmaire et le tendon de ce muscle ont le même volume. Dans tout son trajet le muscle est situé immédiatement sous l'aponévrose. L'aponévrose palmaire, très réduite, existe.

Réflexions. — Nous nous sommes livrés, à propos de ce muscle, à de nombreuses recherches. Il est évident qu'ici nous n'avons pas affaire aux nombreuses variétés de muscles radio ou cubito-carpiens qui ont été décrites : notre muscle ne présentant pas d'insertions osseuses ni aux os de l'avant-bras, ni au carpe ou au métacarpe.

Nous avons cherché en vain dans les *Bulletins de l'Académie impériale des sciences de Saint-Pétersbourg* ; Gruber ne signale aucune anomalie semblable, Welcher non plus ; les *Bulletins de la Société anatomique de Paris*, le *Traité des anomalies musculaires* de Testut, pas davantage.

Nous n'avons retenu que deux cas qui se rapprochent du nôtre : Macalister (*Proced. of Royal Irisch Academy*, 1867 et 1871) a vu le petit palmaire naître par deux faisceaux : sur le tendon du grand palmaire et un autre sur l'aponévrose recouvrant le muscle cubital antérieur.

Le second est de Whinnie : le petit palmaire s'insérait sur le grand palmaire et se jetait dans l'adducteur du petit doigt ; il l'a appelé : accessorius ad flexorem carpi radialem.

Il est, croyons-nous, inutile de faire ressortir les différences qui existent entre ces deux anomalies et notre mus-

cle; mais ils nous autorisent à considérer notre muscle comme un second petit palmaire, le premier s'insérant, se continuant avec le second; nous aurions donc rencontré un petit palmaire digastrique, variété que nous n'avons vue nulle part.

Fibro-myome kystique de l'utérus, par M. MAURICE CAZIN, interne des hôpitaux.

Notre maître, M. Segond, ayant enlevé dernièrement par la voie abdominale un volumineux fibro-myome kystique, implanté par un pédicule assez large sur le fond de l'utérus, chez une femme de 50 ans, nous avons pu étudier la structure des parties kystiques qui, à l'examen macroscopique, sur les coupes transversales de la tumeur, se montraient sous deux aspects nettement différents.

La partie centrale du néoplasme était, en effet, atteinte en grande

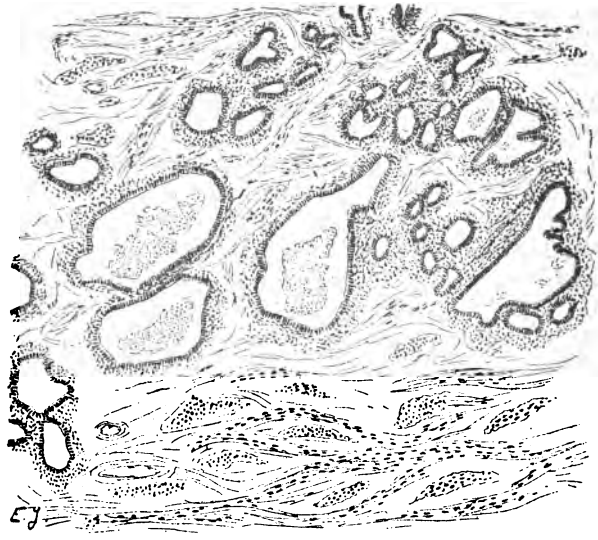

partie de ce ramollissement œdémateux qu'il est fréquent de rencontrer dans les tumeurs de ce genre et, indépendamment d'une infiltration œdémateuse diffuse, présentait un assez grand nombre de cavités remplies d'un liquide clair, s'affaissant presque entièrement à la coupe, les unes petites, d'autres atteignant le volume d'une noix, les unes et les autres paraissant limitées simplement par le tissu œdématié ambiant.

D'autre part, on distinguait çà et là, dans des parties voisines de

la périphérie de la tumeur, des nodules plus denses, non infiltrés, criblés de petits kystes très rapprochés les uns des autres, atteignant à peine le volume d'un grain de millet, et restant béantes à la coupe, contrairement à ce qu'on observait pour les cavités creusées dans les parties œdématiées.

L'examen microscopique nous a montré que ces dernières ne présentaient pas de paroi propre, et il ne nous a pas été possible d'y dis-

tinguer la moindre trace d'un endothélium, qui aurait pu nous faire penser à une dilatation de vaisseaux lymphatiques. Nous n'insisterons pas sur la structure de ces cavités, qui rentre dans la catégorie des faits suffisamment connus et n'offre qu'un médiocre intérêt.

Il n'en est peut-être pas de même des petits kystes situés en dehors des parties infiltrées. Leurs parois, en effet, comme on peut le voir sur les figures ci-jointes, sont nettement tapissées par un épithélium cylindrique, présentant même par places une tendance manifeste à la prolifération ; à l'intérieur de ces cavités on distingue des amas granuleux, renfermant quelques cellules dont le noyau est conservé.

Réflexions. — On ne peut évidemment pas, dans ce cas, attribuer à ces kystes une signification précise; toutefois, il faut prendre en considération ce fait qu'ils sont situés, pour la plupart, presque à la périphérie de la tumeur et que, s'ils ont eu leur origine dans la muqueuse utérine, ils ont acquis une indépendance complète et paraissent, en outre,

présenter une certaine tendance à la prolifération; on peut donc se demander si, dans des cas de ce genre, jusqu'ici peu communément étudiés, l'élément épithélial ne pourrait pas jouer, à un moment donné, un rôle plus important dans l'évolution du néoplasme.

Note sur les plasmodies du sang, par MM. TREKAKI et PETRIDES (d'Alexandrie).

Les recherches de Sehlen, de Laveran, de Marchiafava et Celli, nous ont appris que dans le sang des malades atteints de paludisme, on rencontre des *granules arrondis* de 0,5 à 1,0 de diamètre, tantôt libres, tantôt emprisonnés dans l'intérieur des globules sanguins. Ces recherches ont porté sur le sang de la circulation générale, mais, à notre connaissance, aucun auteur n'a parlé des plasmodies contenues dans le sang de l'encéphale et dans l'épaisseur même du cerveau. De notre côté, ayant observé un cas à plasmodies dans les vaisseaux encéphaliques et en dehors d'eux, nous avons eu l'idée d'en faire l'objet d'une note que nous avons l'honneur de communiquer à la Société.

Point n'est besoin de reproduire l'observation qui nous a fourni les pièces ; il suffit seulement de savoir qu'il s'agissait d'un malade atteint de la forme pernicieuse de l'impaludisme et mort de cachexie paludique. Les coupes du cerveau de ce malade nous font voir que des corps, de diamètre différent, pigmentés, et de forme variant à l'infini, se trouvent parsemés au milieu des globules du sang dans l'intérieur des vaisseaux capillaires de la masse cérébrale. Ces corpuscules pénètrent également dans l'intérieur des globules, tantôt en grand nombre, d'autres fois en moindre quantité. Quelques-uns d'entre eux sont accolés, en quelque sorte, contre la paroi externe des globules du sang. De plus, on voit de ces corpuscules à pigment en dehors des vaisseaux encéphaliques, infiltrés même au milieu des cellules cérébrales, formant des traînées plus ou moins longues.

Tous ces corpuscules paraissent très irréguliers comme forme, et ne peuvent, par conséquent pas ête définis ; mais tout porte à croire qu'il s'agit de ces corpuscules décrits, dans le sang de l'homme, par les auteurs que nous venons de citer.

Quant à l'interprétation à donner sur le rôle de ces corpuscules dans l'impaludisme, il semble qu'ils soient réelle-

ment des micro-organismes pathogènes de l'infection malarienne. Ce sont, peut-être, une des nombreuses formes de protozoaires qu'on rencontre dans cette affection, et en particulier dans le type pernicieux de l'impaludisme.

Bulbe, pancréas et foie, par M. THIROLOIX.
(Travail du laboratoire de M. LANCEREAUX, à l'Hôtel-Dieu.)

Depuis plusieurs mois, depuis que nous avons été convaincu de l'existence de la sécrétion interne (1), de la possibilité du dédoublement des sécrétions externe et interne du pancréas, du rôle spécifique de la glande sur la consommation du sucre qui n'est plus, semble-t-il, qu'imparfaitement utilisé aussitôt après sa suppression (réduction progressive du champ pancréatique, glycosurie alimentaire avec les amylacés, puis diabète) (2 et 3), nous avons entrepris une série d'expériences sur les rapports qui peuvent exister entre le pancréas et le système nerveux central. Ce sont les premières indications acquises par nous dans cette voie que nous avons l'honneur de vous communiquer.

Dans cette détermination de l'influence des lésions nerveuses sur le pancréas pour la production de la glycosurie, il fallait éliminer une multitude d'obstacles provenant des connexions nerveuses si intimes qui unissent le foie et le pancréas. Il est impossible, en effet, à l'état normal, les organes ayant leur situation physiologique, d'influencer par lésion nerveuse, l'un sans agir sur l'autre.

Il faut de plus attendre que les effets de la disjonction aient disparu. Lorsqu'en effet, après l'établissement d'une ectopie ou marcotte, on pratique l'extirpation complémentaire du pancréas abdominal, on observe dans les jours qui suivent cette intervention une glycosurie légère de quelques

(1). HEDON. C. R. Soc. de biologie, p. 317, 9 avril 1892. *Technique de la greffe sous-cutanée du pancréas.*
MINKOWSKI. C. R. du IIe Congrès de méd. interne de Wiesbaden. Traduit in *J. des conn. médicales*, 1892, p. 382-383. Greffe pancréatique. Effets nuls des injections de suc pancréatique.
THIROLOIX. *Bull. Soc. anatomique*, 1er juillet 1892, p. 483. Résultats
a greffe pancréatique.
EDON. *Soc. biologie*, 23 juillet 1892. GLEY et THIROLOIX. *Soc. biolo-*
23 juillet 1892.
) THIROLOIX. Dissociation expérimentale des sécrétions externe et
ne du pancréas. *Académie des sciences*, 12 septembre 1892.
) THIROLOIX. Etude sur les effets de la suppression lente du pan-
s. *Soc. de biologie*, 22 octobre 1892.

jours, par décharge glycosurique hépatique qui n'a rien à faire avec le pancréas (1).

Nous nous sommes donc proposé de séparer lentement les organes, de rendre leurs connexions nerveuses absolument indépendantes, puis d'agir indirectement sur eux par la piqûre du bulbe.

Dans une première série d'expériences, nous avons répété l'expérience de Cl. Bernard (2) par la piqûre du bulbe. Les chiens étant légèrement atropo-morphinés (1 cent. cube par 5 kil. d'une solution : eau 200, morphine 2 gram., atropine 0,20 centigr.), liés, immobilisés, nous faisons fléchir par un aide la tête aussi fortement que possible sur la poitrine. Avec le trocart n° 2 de l'appareil Potain, nous piquons la moitié inférieure du bulbe, en traversant la membrane occipito-atloïdienne. Lorsque le but est atteint, l'animal gémit, fait quelques brusques mouvements de défense, puis presque toujours les pattes se raidissent, la tête se met en extension, la respiration devient profonde et rare, tandis que les battements du cœur s'accélèrent; mais tous ces phénomènes sont très passagers, durent une demi-heure à uneheure. Tout rentre alors dans l'ordre, l'animal toutefois conserve une sensibilité extrême ; si on le prend pour le catéthériser, il pousse des cris, des aboiements plaintifs. La glycosurie, chez 6 chiens opérés de cette façon, a toujours été présente, précoce (la réduction nette avec la liqueur de Fehling est obtenue un quart à trois quarts d'heure après la piqûre), abondante et a duré de 14 à 28 heures. Dès le surlendemain, les animaux reviennent à la santé. Deux sont morts le quatrième jour. Par cette expérience, nous avons agi sur le système nerveux solaire, qui lui-même tient sous sa dépendance l'innervation commune du foie et du pancréas. Il faut la modifier pour marquer les rôles respectifs du foie et du pancréas dans le processus de la glycosurie. Il en est de même pour les lésions solaires (arrachement, section des ganglions semi-lunaires). Elles appellent les mêmes ré-

(1) La ligature en masse du foie suivie de la piqûre du bulbe démontre cette action. Les chiens, après cette intervention, résistent cinq à sept heures. Les urines ne renferment pas de sucre. Les lapins résistent huit à quinze heures. Jusqu'à la treizième heure, pas de glycosurie. Chez un animal qui a survécu quinze heures, les urines des dernières heures réduisaient la liqueur de Fehling. Il semble, en ces conditions, que le diabète pancréatique commence quand cette glycosurie hépatique finit.

(2). Cl. Bernard. *Leçons sur la physiologie et la pathologie du système nerveux*, p. 397.

flexions. Il est de toute nécessité de séparer les deux organes.

Voici les expériences que nous désirons vous communiquer et qui pourront, *si elles sont confirmées* (1), apporter quelque lumière dans la question du diabète maigre humain avec conservation d'une bonne partie du parenchyme pancréatique.

1re Expérience. — *Ectopie pancréatique. Suppression de tout le pancréas abdominal. Conservation du pédicule vasculo-nerveux. Piqûre du bulbe. Glycosurie.*

Le 15 décembre 1892, ectopie de la portion duodénale du pancréas avec drain (cette dernière petite précaution nous a semblé de plus en plus nécessaire).

17 janvier. Ablation du pancréas abdominal. On laisse intact le pédicule vasculo-nerveux allant à la glande ectopiée.

Le 20. L'animal est revenu à la santé. Les urines ne renferment plus trace de sucre. Piqûre du bulbe à huit heures du matin. Jusqu'au lendemain à dix heures, les urines sont glycosuriques comme chez un chien ordinaire. Il revient à l'état normal.

2e Expérience. — *Marcotte pancréatique. Suppression de tout le pancréas abdominal. Piqûre bulbaire. Glycosurie de quelques heures seulement.*

22 janvier 1893. Chien, poids 11 kil. Ectopie pancréatique avec drain.

5 mars. Extirpation du pancréas abdominal et section du pédicule vasculo-nerveux allant à la glande ectopiée.

Le 8. Toute trace de sucre dans les urines a disparu. On prend bien soin qu'il n'y ait aucune pression exercée sur la tumeur formée par la marcotte.

Le 20. Piqûre du bulbe à une heure de l'après-midi. On sonde le chien toutes les deux heures.

Après la première prise (3 heures), forte réduction par la liqueur de Fehling. A la dernière prise (5 heures), réduction faible. A sept heures et dans la suite, il est impossible d'obtenir une réduction.

Le 22. Mise à mort. La piqûre a porté sur la portion bulbaire inférieure, sur la ligne médiane.

3e Expérience. — *Ectopie pancréatique. Extirpation de tout le pancréas abdominal et section du pédicule vasculo-nerveux allant à la glande ectopiée. Marcotte. Piqûre du bulbe. Glycosurie très passagère.*

2 mars. Chien, poids 12 kil. 500. Ectopie de la portion duodénale du pancréas avec drain.

Le 12. On pratique l'extirpation du pancréas abdominal et la section du pédicule de la glande ectopiée.

Le 16. Quoique l'animal ne soit pas complètement revenu à l'état

1) Nous ne nous dissimulons pas que le déterminisme de chaque périence présente des difficultés pratiques considérables : quoique les ıultats soient comparables, ne faut-il pas que l'extirpation complémenre du pancréas abdominal soit complète et que la piqûre du bulbe soit te à des régions à peu près semblables ? Or, nous ne pouvons vérifier première, ni certifier la seconde.

normal (les plaies suppurent), les urines ne renferment plus de sucre ; je pratique la piqûre bulbaire. L'animal est sondé toutes les deux heures. A la première prise, les urines donnent avec la liqueur de Fehling un précipité d'oxydule de cuivre. A la deuxième, traces de sucre, puis les urines ne sont plus glycosuriques. Reste somnolent, abattu.

Le 19. Mise à mort. La piqûre a porté sur la partie inférieure du plancher du 4e ventricule, à gauche, un peu en dehors de la ligne médiane.

Nous donnons ces résultats à titre de renseignements. La piqûre du bulbe chez les chiens marcottés, c'est-à-dire chez les animaux dont le pancréas a perdu toutes connexions nerveuses semble ne plus provoquer qu'une glycosurie moins prolongée. Le rôte du foie dans ces circonstances, est toutefois considérable ; il est influencé et troublé, et ce trouble se traduit par la présence de sucre dans les urines.

Il y aurait donc après la piqûre bulbaire chez les animaux ordinaires d'abord une glycosurie d'origine hépatique transitoire, puis une glycosurie pancréatique plus tardive, de plus longue durée, mais passagère aussi (1). En multipliant les expériences, en les modifiant on pourrait établir que le diabète maigre observé chez l'homme est toujours pancréatique, pancréatique par lésion cellulaire directe (variété la plus rare) (épithéliome, abcès, sclérose, lithiase, etc.) ou nervoso-pancréatique (variété la plus fréquente). La lésion nerveuse périphérique ou centrale retentissant sur la cellule pancréatique trouble ou supprime la fonction spécifique sur la consommation du sucre.

Or, tandis que dans la première variété, le pancréas est seul en cause, dans la seconde *le foie intervient*, influencé lui aussi par la perturbation nerveuse.

Le relevé suivant, fait à la demande de notre maître, M. Lancereaux (2), semble confirmer cette derniére proposition. Si les éléments cellulaires du pancréas sont détruits directement sur place, le foie reste normal ; si le pancréas au contraire est en partie conservé, il faut alors admettre la suppression indirecte de sa fonction sur la consommation du sucre, le foie est hypertrophié.

(1) LÉPINE. La consommation du sucre est-elle diminuée chez les diabétiques ? *Sem. médicale*, 1893, p. 110.

CHAUVEAU et KAUFMANN. *C. R. Acad. des sciences*, 1893. L'hyperglycosurie après l'extirpation (récente) du pancréas a pour cause un excès de production glycosurique.

CHAUVEAU et KAUFMANN. *Acad. des sciences*, 3 mars 1893. — Centres nerveux du pancréas.

(2) LANCEREAUX. *Académie de médecine*. Nov. 1882. L'hypertrophie du foie est constante dans le diabète nerveux. Elle constitue donc un bon signe de diagnostic différentiel.

A. — *Variété pancréatique cellulaire directe.*

AUTEURS	PANCRÉAS	FOIE
Cawlet. — *The London med. Journal*, t. IX, p. 285, 1788.	Scléreux. Rempli de calculs.	A la coupe normale, pâteux.
Harley. — *Transactions of the pathological Society of London.* t. XIII, p. 118, 1862.	Pancréatite suppurée.	Petit et dense.
Traube. — 1865. *Klebs Handbuch der pathologischen Anatomie. Berlin.* 1869, B. I, Capitel V.	Mince, ramolli. 25 gr.	Foie petit.
Freerichs. — *Traité prat. des mal. du foie et des voies biliaires.* Trad. franç. de DUMÉNIL et PELLAGOT. 3e édit. p. 147.	Du pancréas.	Foie normal.
Seegen. — *Der diabetes mellitos.* Berlin, 1875, p. 375.	Diminué de la moitié de son volume. Gras.	Foie petit.
Lancereaux. — *Acad. méd.*, 1877.	Rubanné. Disparu.	1450 gr.
Rühle. — *Berliner klin. Woschenkrift*, p. 618. 1879.	Cirrhotique et kystique. Ectopie du canal de Wirsung.	Foie normal.
Lanceraux. — *Acad. méd.*, 1888.	Atrophie totale.	1450. Coloration et consistance normales.
Sottas. — *Soc. anatomique*, n° 8, 1891.	Atrophie totale et sclérose. Lithiase.	Normal. Pas d'indicat^on de poids.
Fles. — *Arch. für die Hollandischen Beitrage zur natur. med. heilkunde*, Band III. Utrecht, 1864, p. 187, 205.	N'est plus formé que par des tissus conjonctifs. Aucune trace de tissu glandulaire. Canal de Wirsung introuvable.	Petit, scléreux.
iroloix. — Th. doctorat, 892.	Réduit à l'état d'une bandelette fibreuse.	1200 gr.
iroloix. — Th. doctorat, 392.	Épithéliome pancréatique.	1450 gr.

B. — *Variété nervoso-pancréatico-hépatique.*

AUTEURS	PANCRÉAS	FOIE
Lecorché. — *Arch. gén. méd.*, t. XVIII, p. 70, 1861.	Petit, comme atrophié.	3600. Système veineux abdominal plus développé que normalement.
Lancereaux. — *Arch. méd.*, 1877.	Destruct^on du tiers moyen. Atrophie des deux autres.	1950 gr.
Goodmann. — *Philadelphia Med. Times*, 22 juin 1878, p. 451.	Tissu glandulaire semble atrophié.	Foie volumineux.
Gueillot. — *Gaz. méd. de Paris*, 1881, p. 237, 264, 282.	Masse de graisse (p. 140 g.). A la queue le tissu normal prédomine encore. Etat sain de quelques lobules.	2020 gr.
Notta. — *Union méd.*, 1881, p. 289-294.	Un peu volumineux. A l'air non altéré. Dégénérescence graisseuse.	Rameaux de la veine porte dilatée.
Leroux. — Thèse de 1881, p. 114.	Pancréas congestionné, non atrophié.	1740. 14 ans.
Lancereaux. — *Acad. méd.*, 1888.	Atrophie simple, 40 gr.	Volumineux.
Lancereaux. — *Acad. méd.*, 1888.	Petitesse très accusée, 58 gr.	1795 gr.
Lancereaux. — *Acad. méd.*, 1888.	Tête conservée.	1650. Congestion.
Bouisson. — *Soc. anat.*, janvier 1890.	Volume non altéré. Grains glandulaires faciles à voir.	1950 gr.
Thiroloix. — *Soc. anatom.*, 1892.	Plus petit que normalement.	2700 gr.

Ulcères gastriques. — Rétrécissement fibreux du pylore. — Énorme dilatation stomacale. — Hyperchlorhydrie. — Boulimie. — Vomissements extrêmement abondants. — Crises de tétanie avec ralentissement du pouls et abaissement de la température. — Polyurie simple, puis polyurie avec albuminurie. — Déchéance intellectuelle. — Mort dans le marasme, par J. THIROLOIX et DUPASQUIER.

Pag..., Alfred, 38 ans, fondeur, né à Paris, entre le 25 février 1892 dans le service de notre maître, M. Lancereaux, à l'Hôtel-Dieu, salle Saint-Denis, lit n° 17.

Antécédents héréditaires. — Père mort à 54 ans de pneumonie. Mère morte à 77 ans d'hémorrhagie cérébrale. Un frère bien portant.

Antécédents personnels. — a) *Pathologiques.* — On ne relève que des épistaxis fréquentes de 13 à 17 ans; il n'a eu ni migraines, ni éruptions cutanées. Il ne porte ni hémorroïdes, ni varices, ni hernie. Il a commencé à perdre des cheveux vers l'âge de 23 ans. Il n'a aucun stigmate d'hystérie (troubles de la sensibilité générale ou spéciale, paralysies ou crises convulsives, etc.).

b) *Hygiéniques.* — Il n'est pas alcoolique. Il n'a ni cauchemars effrayants, ni troubles de la sensibilité. Le foie et la rate sont normaux. Il n'a de plus été soumis à aucune intoxication professionnelle (mercure, plomb, etc.) ou accidentelle.

Maladie actuelle. Début. — P... fait remonter le début de sa maladie à octobre 1891. Jusque-là, il dit avoir joui de la plus parfaite santé, digérant facilement, dormant bien et travaillant. A cette époque, il remarque qu'il a moins d'appétit, est sans cesse constipé, qu'il dort mal et se réveille au milieu de la nuit couvert de sueurs. A la suite des repas, il éprouve dans la région gastrique une sensation pénible de poids, de tiraillements accompagnés de renvois gazeux et acides. La langue est large, continuellement recouverte d'un enduit blanchâtre. P... remarque en même temps que son aptitude, son goût au travail ont considérablement diminué. Il perd des forces et maigrit.

En novembre, apparaissent des vomissements. Les vomissements surviennent d'une à deux heures après les repas, sont purement alimentaires et s'accompagnent de douleurs violentes à l'épigastre et dans les hypocondres. A peine le vomissement est-il terminé, qu'apparaît à l'épigastre une douleur que le malade compare à une déchirure, a un broiement. Elle ne disparaît qu'avec l'ingestion de nouveaux aliments. Il n'y a jamais eu de vomissements bilieux ou sanglants, de melæna.

P... est un homme de taille ordinaire (1.62) quoique profondément maigri, dénourri (myœdème facile) il n'est nullement anémié. Les joues, s muqueuses sont carminées. Le ventre est plat. La moindre pression iet en évidence le clapotage. La percussion fait reconnaître que l'es-mac est extraordinairement distendu puisqu'il descend à trois tra-rs de doigt au-dessus du pubis. Sous l'influence des pressions néces-ires pour l'examen, la paroi stomacale se contracte et soulève d'une

façon très évidente dans son péristaltisme successivement les différents point de la paroi de l'abdomen. Le palper ne fait percevoir dans l'hypocondre droit aucune tuméfaction anormale siégeant autour et au niveau du pylore. Le foie ne déborde pas les fausses côtes. La rate n'est pas appréciable. Il n'y a pas de polyadénite périphérique (aines, aisselles, creux sus-claviculaires).

Les extremités supérieures et inférieures ne sont ni déformées ni infiltrées. La peau a sa coloration normale. Les poumons, le cœur paraissent normaux. L'examen des urines ne révèle aucune particularité anormale.

Le malade a conservé l'appétit, mange la viande avec plaisir, mais quelques heures après les repas il est pris de vomissements alimentaires d'une abondance extrême.

Se basant sur la présence de contractions stomacales, de la conservation de l'appétit et sur l'absence d'adénopathies et d'anémie, on porta le diagnostic de « dilatatation de l'estomac consécutive à un rétrécissement pylorique non épithéliomateux fibreux, cicatriciel ». P... pèse 110 livres.

29 février. Après un repas d'épreuve (pain grillé et thé) on trouve une exagération dans la production d'acide chlorhydrique.

Le malade est mis au lait, au bicarbonate de soude et aux douches.

2 mars. Depuis son entrée, le malade n'a cessé de vomir. Chaque matin, on trouve près de lui 2 cuvettes (6 litres envion) remplies par les matières vomies. Il n'y a ni sang ni bile. Il ingère tout ce qui lui tombe sous la main, les restes des repas de ses voisins. Si l'estomac est vide, il éprouve, dit-il une sensation intolérable de brûlure.

Le 3. Constipation depuis 4 jours. Le ventre est dur, rétracté, Céphalée frontale et anéantissement. P..., qui est occupé toute la journée à aider les infirmiers, n'a pu quitter son lit.

Un lavement purgatif provoque des selles abondantes, la première noirâtre, semblable à du goudron (mélæna).

Jusqu'au 16 mars, la symptomatologie ne change pas et consiste en vomissements alimentaires très abondants.

Pour la première fois depuis son entrée, P... est resté vingt-quatre heures sans vomir.

Le 17. Réapparition des vomissements. Poids 81 livres. Les urines sont normales comme quantité (1 litre 200), sont peu colorées et renferment peu d'urée (11 à 13 gr., ni sucre, ni albumine.

Le 22. Une nouvelle analyse met en évidence l'hyperchlorhydrie.

Pendant les mois d'avril et de mai, aucunes modifications symptômatiques. Les matins et soirs, P... vomit après le repas des matières liquides en énorme quantité. Il ne cesse de manger toute la journée. Tout lui semble bon pour satisfaire sa faim (fruits, chocolat, viande, pain, poissons), malgré les recommandations faites.

Le 19, on s'aperçoit que le malade porte une éruption de psoriasis nummulaire généralisee aux membres supérieurs et inférieurs, tronc et abdomen. Elle n'existait certainement pas cinq jours auparavant. Les taches sont petites (de la grandeur d'une pièce d'argent de deux francs), rouge pâle, recouvertes de squames blanches nacrées, legèrement saillantes et séparées les unes des autres par des intervalles de peau saine. L'ablation des squames met à nu la peau qui est rouge avec un pointillé hémorrhagique. Les vomissements persistent.

28 mai, amélioration considérable du psoriasis. Alternative de diarrhée et de constipation. Les vomissements sont devenus encore plus abondants. Ils surviennent plus longtemps après les repas, et, quoique très nettement acides, ils dégagent une odeur très désagréable de matières organiques fermentées.

Jusqu'au 27 juin, aucun incident nouveau. Le malade a beaucoup maigri (72 livres), reste confiné au lit, est sombre. La moindre lecture le fatigue, lui devient rapidement insupportable. Il ne répond plus aux questions avec précision et paraît hébété.

28 juin, dans la nuit, P... a été pris subitement de crampes dans les doigts et les orteils accompagnées de fourmillements dans les mains et les pieds.

Le matin, à la visite, nous le trouvons dans le décubitus dorsal les membres supérieurs allongés le long du tronc, les membres inférieurs raides en extension. Les doigts sont fléchis, serrés les uns contre les autres et recouvrent le pouce plié dans la paume de la main. On ne peut imprimer, sans douleurs très vives, aucun mouvement à ces parties contracturées. Le poignet, l'avant-bras, le bras ont leur souplesse normale. Les orteils sont fléchis dans la plante du pied abaissé; la jambe est fortement étendue sur la cuisse et la cuisse sur le bassin. La compression des gros vaisseaux et tissus nerveux n'exagère pas ces contractures.

Les extrémités sont froides, violacées. La température centrale est abaissée à 35°,2. Le pouls est petit, dur, très ralenti (56); on ne perçoit aucun bruit anormal dans la région précordiale. La respiration est normale. Le malade ne répond à aucune question balbutie des mots sans suite, ne se plaint pas. L'intelligence paraît éteinte.

La crise de tétanie a duré deux heures environ. Pendant la journée. le malade reste abattu, ne cause pas; il boit un peu de lait qu'il vomit en partie. Ni albumine, ni sucre dans les urines.

Le 29. Nouvelle crise de tétanie. La contracture est généralisée aux masses musculaires des membres supérieurs et inférieurs ainsi qu'aux muscles de l'abdomen qui sont tendus, saillants. Le malade est très agité dans son lit, tente de se redresser, de se lever, sans y parvenir. Il pousse des petits cris plaintifs continuels. Si on l'interroge, il vous regarde fixement mais ne fait aucune réponse pertinente. Le facies est tiré, fatigué. Les yeux sont brillants. Le pouls, qui était à 110 hier dans l'après-midi, est tombé ce matin à 60; de temps à autre il y a une intermittence. La température centrale est de 35°,8. La respiration est fréquente à 36. Pas d'albumine dans les urines.

La crise dure 3 heures. Injection de 2 centig. de Chl. de morphine Vomissement alimentaire dans la soirée.

Le 30. L'affaissement intellectuel est continu, progressif. depuis huit jours. Il est devenu incapable de comprendre les questions qu'on lui pose. Il parle avec lenteur, cherche ses mots et ne parvient pas à nstruire une phrase correcte. Cet état persiste jusqu'au 5 juillet; le ıalade est revenu insensiblement à l'état normal. Il répond aujour-'hui parfaitement aux questions qu'on lui pose: il se rappelle vague-ent qu'il a été plus malade ces jours derniers. Les crises tétaniques ; se sont pas reproduites. Le pouls est à 82, la température à 7°,2; la respiration à 18. Les vomissements n'ont pas cessé chaque ·ır.

10 juillet. Le malade fait remarquer que ses urines sont devenues plus abondantes qu'auparavant et que depuis quelques jours il est obligé de se lever deux fois la nuit pour uriner. L'examen ne montre ni albumine, ni sucre. — Pendant les mois de juillet, août, septembre, octobre et novembre, symptomatologie uniforme. Chaque jour, le malade vomit abondamment et urine 3 à 4 litres. Les urines sont peu colorées, ont une densité de 1010 ; elles ne contiennent ni albumine ni sucre. Amaigrissement progressif, pertes des forces et dépression, intellectuelle.

2 décembre. Réapparition des crises tétaniques pendant toute la journée et la nuit. La contracture reste cantonnée dans les extrémités supérieures. — Pas de modification de pouls et de la température.

Le 3. La tétanie a disparu. — Urines 4 litres 200

Le 6. Jusqu'ici, les urines, minutieusement examinées, n'avaient jamais renfermé d'albumine. Aujourd'hui l'acide nitrique et la chaleur décèlent un précipité abondant. Les urines ont diminué de quantité. 2 litres environ. Densité 1011. Pendant le reste du mois de décembre et jusqu'au 20 janvier, les urines abondantes (2 litres à 3 litres 200) ont contenu une assez forte proportion d'albumine (4 à 6 gr, par litre) Les vomissements sont restés quotidiens, abondants, purement alimentaires.

20 janvier. Le matin, on trouve le malade dans le décubitus latéral droit, les jambes contracturées, fléchies sur les cuisses, il ne répond à aucune question. Il gâte. Le pouls est à 72. La température est à 36°,2.

Dans la journée l'état général s'aggrave, la température centrale baisse et P... succombe dans la nuit.

AUTOPSIE.— *Cavité crânienne.* Parois osseuses friables. Pas d'altération méningée. Substance cérébrale pâle. Pas de dilatation ventriculaire. La protubérance et le bulbe ne révèlent aucune alteration microscopique appréciable. Les artères de la base de l'encéphale, les sylviennes ne sont pas athéromateuses.

Cavité thoracique. Adhérences pleurales légères à gauche et au sommet. Le lobe supérieur du poumon gauche contient quelques granulations tuberculeuses, jaunâtres, disséminées dans le parenchyme. Il n'y en a pas trace dans le reste du poumon gauche et dans tout le poumon droit qui paraissent sains. Pas d'adénopathie trachéo-bronchique ou periœsophagienne.

Le péricarde ne contient pas de liquide. Le cœur a sa face antérieure recouverte par une épaisse couche de graisse. Il est petit, revenu sur lui-même ; les cavités ventriculaires paraissent effacées. Les appareils valvulaires ne sont pas altérés. La crosse de l'aorte et l'aorte thoracique, de calibre normal, présentent quelques plaques graisseuses à la face interne.

Cavité abdominale. A l'ouverture de l'abdomen, on est frappé de l'énorme dilatation de l'estomac qui recouvre toute la masse intestinale grêle et descend à quelques centimètres du pubis. La dilatation porte principalement sur le grand cul-de-sac. La paroi est d'épaisseur normale. Le pylore et la partie initiale du duodénum dans l'étendue de 3 cent. environ sont rétractés, notablement diminués de calibre. Ils sont durs au toucher et crient sous le scapel à la coupe, comme

un tissu de cicatrice. La muqueuse pylorique présente au niveau de la partie initiale du rétrécissement deux petites cicatrices, déprimées, blanchâtres, à contours irréguliers. Du côté du duodénum, le rétrécissement se continue d'une façon insensible avec les parties saines.

L'*estomac* renferme une grande quantité d'un liquide noirâtre. Il n'y a pas trace d'ulcération, mais la muqueuse décolorée porte par places quelques ecchymoses. Le reste de l'intestin grêle et le gros intestin ne portent aucune altération. Tous les organes de l'abdomen sont entourés par une couche épaisse de graisse. Cette persistance du tissu adipeux viscéral tranche avec la disparition totale du tissu adipeux périphérique.

Le *foie* (1,480 gr.) a ses couleur, consistance, vascularisation normales. La vésicule biliaire est distendue par une bile jaune d'or, sans calculs. La rate est petite (80 gr.), ferme.

Le pancréas plonge dans une atmosphère de graisse, a sa largeur, sa consistance et son poids normaux.

Les *reins*, un peu plus volumineux que normalement (droit, 180 gr., gauche, 190 gr.), sont entourés d'une atmosphère cellulo-adipeuse très dense. La capsule se détache facilement sans entraîner de débris de parenchyme. Sur le rein droit, cette ablation met en évidence un kyste séreux de la grosseur d'une amande. La substance corticale est pâle décolorée. Les glomérules de Malpighi ne tranchent pas par leur coloration rouge sur ce fond grisâtre. La substance pyramidale est violacée ; les calices, bassinets et urétères ne sont pas dilatés. Le parenchyme rénal est ferme à la coupe et semble légèrement sclérosé. La vessie, la prostate, l'urèthre, ne présentent aucune altération.

L'examen histologique de la paroi stomacale, au niveau du rétrécissement, a montré qu'il s'agissait bien d'un ulcère simple. Glandes sclérosées, sclérose intermusculaire, absence de prolifération épithéliale). Le tissu conjonctif interlubulaire rénal est très évident, l'épithélium des tubes contournés est desquamé, se colore mal.

Sarcome du rein, par M. Delanglade, interne à l'hôpital Trousseau.

M. Delanglade présente une tumeur du rein qui a été enlevée par M. Broca chez un enfant de deux ans. L'examen histologique fera l'objet d'une communication ultérieure. On pourrait se demander si la capsule surrénale ne serait pas le point de départ de cette tumeur.

M. Letulle fait remarquer que les tumeurs des capsules surrénales sont habituellement des épithéliomes. Les sarcomes y sont rares. De plus les tumeurs envahissent le rein de haut en bas ; or, sur cette pièce, la partie supérieure du rein ne semble pas atteinte.

M. Broca avait déjà noté en examinant l'organe ce détail. insiste sur le volume de la tumeur qui pesait 600 grammes qui avait évolué sans déterminer de symptômes fonctionls. L'extirpation a été faite par voie transpéritonéale.

Cancer massif du foie, par M. ZUBER, interne des hôpitaux.

M. ZUBER montre un cancer massif du foie réalisant la forme du cancer en amande d'Hanot et Gilbert. Ce cancer a donné lieu à une suppuration secondaire. Les viscères ne présentaient aucune néoplasie. L'examen histologique de la tumeur hépatique fera l'objet d'une communication ultérieure.

M. LÉTIENNE a observé un cas de cancer du foie qui s'est terminé par la formation d'un abcès sous-diaphragmatique. Celui-ci vint à se rompre dans une des bronches gauches et il en résulta une vomique très abondante (1 litre 1/4 de pus environ). Après la rupture de cet abcès, le bord tranchant du foie qui était abaissé et occupait la face iliaque droite remonta jusqu'au niveau de la ligne ombilicale. En même temps on constata les signes stéthoscopiques du pyopneumothorax subphrénique. On eût pu douter du diagnostic primitivement porté et qu'on pensait affirmé par la présence de bosselures irrégulières sur l'extrémité droite du foie.

La survie eut lieu un mois environ et le malade finit par succomber autant par suite du développement néoplasique que par les progrès de sa cachexie suppurative.

Lésions tuberculeuses de l'œsophage, par le Dr MAURICE LETULLE.

Tous les auteurs se plaisent à reconnaître l'exceptionnelle rareté de lésions tuberculeuses de l'œsophage. Sur plus de 150 autopsies de tuberculose pulmonaire, je n'ai, pour ma part, rencontré que deux fois des altérations de cet organe imputables à la bacillose. Encore ne s'agissait-il pas d'ulcérations de la muqueuse produites par des cultures infectieuses développées d'abord à sa surface ou même dans l'épaisseur de la sous-muqueuse, comme cela a lieu si souvent au niveau de l'estomac ou de l'intestin.

Dans mes deux observations, il s'agissait d'un envahissement des parois de l'œsophage par une infiltration tuberculeuse ulcérative arrivant progressivement au contact du conduit alimentaire, puis se déversant par un trajet fistuleux dans sa cavité.

Le premier cas est celui d'un jeune homme, tuberculeux peu avancé, atteint de pleurésie purulente bacillaire du côté

droit, compliquée, après l'empyème, de fistule pleuro-œsophagienne. J'en ai déjà (1) publié l'observation clinique.

Au niveau du sommet de la plèvre, l'œsophage, adhérent à la coque pleurale purulente et tuberculeuse, montrait un trajet fistuleux, court, peu large, formé manifestement aux dépens d'un diverticule ancien de l'œsophage. Immobilisé puis envahi par les lésions de la plèvre pariétale sous-jacente, ce diverticule était devenu le trajet fistuleux.

La muqueuse œsophagienne, froncée autour du trajet fistuleux, n'était pas autrement atteinte, et il me fut impossible de trouver dans l'épaisseur de l'œsophage d'autres lésions histologiques qu'une infiltration embryonnaire des couches musculeuses et sous-muqueuses, à peine caséifiées par places, sans cellules géantes et sans bacilles apparents.

Le second cas ressemble beaucoup, quant au lésions œsophagiennes, à la remarquable observation présentée par M. Londe (2). Je la résume en quelques mots :

Un homme d'une cinquantaine d'années arrive dans mon service à l'hôpital Saint-Antoine, envoyé par son médecin à cause d'une hématémèse légère qu'il vient d'avoir dans la journée. L'examen attentif du sujet ne nous révèle aucune lésion appréciable. Lui-même, étonné de cette sollicitude, nous affirme n'avoir jamais été malade. Son embonpoint, son excellent appétit en font foi. Il consent cependant à demeurer au lit quelques jours, par précaution.

Le lendemain, dans la nuit, il meurt subitement, après avoir rendu quelques gorgées de sang.

A l'autopsie, l'estomac est rempli par un énorme caillot sanguin. L'origine unique de cette hémorrhagie est la suivante : Il existe à la face antérieure de l'œsophage, immédiatement au-dessous de la bifurcation de la trachée, une fistule froncée, encore remplie de sang, et donnant accès dans une petite caverne tuberculeuse, anfractueuse, développée elle-même aux dépens d'un ganglion sous-trachéo-bronchique caséeux.

La caverne ganglionnaire est remplie de sang cruorique. L'examen à l'œil nu ne permet d'apercevoir aucun vaisseau volumineux rompu.

Les autres ganglions du médiastin sont à peu près intacts. Quelques-uns des ganglions du hile des deux poumons sont anthracosiques et fibreux ; un ou deux noyaux calcifiés se montrent de place en place sur leurs coupes.

Enfin, l'origine réelle de cette vieille tuberculose ganglionnaire nous est fournie par une série de petits nodules anthracosiques, fibreux, ésséminés à la surface des deux plèvres et logés, pour la plupart, au ilieu d'adhérences cellulaires lâches, elles-mêmes anthracosiques.

(1) V. *Semaine médicale*, 1890, 15 octobre. Fistule pleuro-œsophagienne ns la pleurésie purulente.
(2) *Bull. Soc. anat.*, mars 1893, p. 207.

On peut, de la sorte, rétablir l'ordre des lésions : une tuberculose miliaire des feuillets pleuraux ayant eu lieu, un jour, les ganglions du médiastin furent légèrement envahis, un seul d'entre eux, le ganglion sous-trachéo-bronchique en question, s'est caséifié lentement, a cultivé d'une manière latente ses bacilles pathogènes qui ont pu envahir peu à peu les parois de l'œsophage.

Il est vraisemblable que c'est également par l'intermédiaire d'un diverticule (que ce diverticule ait été produit par traction ou qu'il ait été préexistant, d'origine embryogénique) que l'ulcération de l'œsophage a pu se produire. L'examen histologique des parois, comme le prouvent les dessins et les coupes que voici, en démontre la preuve. On voit l'abcès caséeux disséquant les couches musculeuses, infiltrant peu à peu, avec ses traînées d'éléments embryonnaires, la couche sous-muqueuse, la *muscularis mucosæ*, puis la muqueuse. Les glandes muqueuses s'atrophient au contact des zones embryonnaires, et la destruction des parois se fait, ici encore, de dehors en dedans, par une caséification lente et progressive des couches successives de l'organe.

En aucun point on ne rencontre de cellules géantes. Je n'ai également pas pu colorer un seul bacille de Koch. Cette preuve ultime n'est d'ailleurs pas nécessaire, aucune autre maladie n'étant capable de produire, dans les ganglions lymphatiques et autour d'eux, un pareil ensemble de lésions aussi remarquablement spécifiques.

Anévrysme de l'aorte, par M. MARTIN DURR, interne des hôpitaux.

M. MARTIN DURR montre un anévrysme de l'aorte provenant d'un malade âgé de 67 ans, qui avait contracté la syphilis à 33 ans. Il y avait insuffisance aortique, bruit de cornage très prononcé. A chaque systole cardiaque, on constatait un abaissement de la trachée : le malade était aphasique depuis juillet dernier. La mort est survenue subitement.

On voit une première poche du volume des deux poings, correspondant à la portion ascendante, puis un collet au niveau de la sous-clavière et au delà une deuxième poche fusiforme, au niveau de la portion descendante, s'étendant jusqu'au diaphragme. Le récurrent dur et tendu répond à l'etranglement qui sépare les deux poches. L'examen histologique fera, s'il y a lieu, l'objet d'une communication ultérieure.

M. LETULLE fait remarquer le peu d'hypertrophie qu'offre le ventricule gauche. La lésion chronique que présente cette aorte ne peut appartenir qu'à la syphilis. Seule, elle peut donner lieu à des dilatations aussi volumineuses sans rupture.

Épithélioma de la verge généralisé, par G. DURANTE, interne des hôpitaux.

Le 13 février entrait à la salle Bouley, dans le service du docteur Raymond, le nommé Jules B..., cocher, âgé de 56 ans, se plaignant d'une gêne considérable de la respiration.

Le malade était un homme d'apparence robuste, un peu obèse et nullement cachectique. Son facies rouge violacé, ses pommettes variqueuses, ses conjonctives injectées, les mouvements respiratoires rapides et pénibles lui donnaient l'aspect général d'un emphysémateux avec dilatation du cœur droit et en proie à une véritable orthopnée.

Il nous affirme cependant n'avoir jamais été malade et avoir toujours joui d'une excellente santé ; il ne toussait pas habituellement et n'avait jamais eu de crise de dyspnée ni de gêne habituelle de la respiration. Il n'a jamais eu d'attaque de rhumatisme ni même de douleurs articulaires légères. Deux jours avant son entrée, étant sur son siège, sans symptômes prémonitoires, il a été pris d'une dyspnée intense qui l'a forcé à rentrer chez lui et n'a fait qu'augmenter depuis ce moment.

L'examen du cœur ne permet pas de constater de dilatation ni d'hypertrophie appréciable ; à l'auscultation on entend seulement à la pointe un souffle systolique doux et léger.

Du côté du système respiratoire on ne rencontre aucun signe d'épanchement, ni egophonie, ni matité ; les vibrations thoraciques sont conservées sans être augmentées et l'on entend partout et également répartis des deux côtés, des râles muqueux et sibilants en assez grand nombre, mais pas particulièrement réunis en foyers. L'expectoration a les caractères de la bronchite ; les crachats aérés ne sont ni visqueux ni nummulaires ; il n'y a pas *d'hémoptysie* ni même de stries sanglantes. Rien à noter de spécial du côté de l'abdomen dont la paroi est souple. La palpation y est indolente et le foie ainsi que la rate ne paraissent ni augmentés, ni diminués de volume. Il n'y a pas de température. Le pouls est petit et un peu irrégulier.

La chemise largement maculée de tâches sanglantes attire à ce moment notre attention sur la verge qui est envahie par un volumineux néoplasme. Le prépuce qui, *au premier abord*, paraît avoir disparu, est ratatiné en forme de bourrelet dur recouvrant et enserrant la base du gland. Le gland est transformé en une masse dure, irrégulière, bosselée mais non ulcérée et ne saignant pas au toucher. La surface, en effet, paraît être recouverte d'un épithélium encore bien conscrit sans solution de continuité. Le scrotum est très épais, de consistance lardacée ; les bourses sont œdématiées, dures et plus volumineuses que le poing. Cette infiltration est d'autant plus forte que l'on

se rapproche davantage de la racine de la verge. Dans les aines se montrent de chaque côté des ganglions fluctuants, gros comme deux noix et recouverts d'une peau enflammée, rouge et œdématiée.

Le malade que cette affection ne paraît guère inquiéter, nous raconte qu'il y a plusieurs années il s'est mis, sans cause, à perdre du *sang par l'urèthre* en dehors de la miction. A ce moment *la verge était intacte* et ne présentait ni bouton ni excoriation. Plusieurs mois seulement *après* ce symptôme apparut vers le méat une bosselure qui augmenta de volume, et le néoplasme envahissant de proche en proche, le gland, peu à peu, prit l'apparence qu'il présente actuellement. Jamais, du reste, le malade n'a eu d'incontinence ni de rétention d'urine et il n'a jamais souffert de douleurs bien vives ni pendant ni en dehors des mictions.

Actuellement le sang suinte d'une façon presque continue à travers le méat. Obligé de renoncer de par les antécédents et les signes fournis par l'auscultation au diagnostic d'asthme, d'emphysème ou de lésion cardiaque, nous pensons, à cause de l'apparition subite de la dyspnée, *à la production d'une ou de plusieurs embolies néoplasiques dans les vaisseaux pulmonaires*, malgré l'absence de symptômes d'apoplexie en foyers et de crachats hémoptoïques. Le lendemain l'état reste stationnaire et la dyspnée n'a pas cédé. Le malade meurt par asphyxie à 6 heures du soir, dans un accès d'orthopnée.

AUTOPSIE faite le 16 février, 40 heures après la mort. Le *péricarde* présente quelques plaques laiteuses. Le cœur droit est un peu flasque par rapport au cœur gauche ; cependant le myocarde paraît sain. Il n'y a pas de lésion valvulaire et pas d'athérome des coronaires ni de l'aorte.

La *plèvre droite* contient près d'un litre d'un liquide citrin sans aucune teinte hémorrhagique. Dans sa portion supérieure, on remarque sur le feuillet viscéral quelques nodosités d'un blanc grisâtre, saillantes, bien limitées, du volume d'une lentille, non ombiliquée mais aplatie et n'intéressant que la séreuse.

Dans sa partie inférieure la plèvre présente une surface comme chagrinée à gros grains, finement grenue à fines granulations confluentes et d'un gris jaunâtre.

Le *poumon droit* est congestionné avec un peu d'œdème. Il n'y a pas de foyer visible de pneumonie ni même de broncho-pneumonie et l'on n'aperçoit aucun tubercule sauf au sommet et dans le lobe où l'on rencontre quelques nodosités dures, noirâtres ou grisâtres qui pourraient être des tubercules fibreux.

La *plèvre gauche* adhère intimement à la paroi. Il est impossible de sortir le poumon très friable sans le déchirer et l'on est obligé, pour le retirer, de détacher en même temps la plèvre pariétale et le diaphragme. La plèvre est très épaissie ; on constate qu'au niveau du cul-de-sac inférieur, en arrière, entre la paroi costale, le diaphragme, et le bord inférieur du poumon, il existe une poche vide, plus volumineuse que le poing, à surface interne irrégulière, mamelonnée, et constituée par des feuillets pleuraux épars de près de 2 centimètres qui, à la coupe sont d'un jaune grisâtre, sec, sans suc et crient sous le couteau comme du tissu fibreux. A l'union de la

plèvre médiastine et de la plèvre diaphragmatique, l'épaississement atteint 3 à 4 centimètres.

Le *poumon gauche* atteint aussi d'œdème et de bronchite, est plus congestionné que celui du côté opposé. — Dans tout le parenchyme on observe de nombreuses nodosités entourées d'une zone de splénisation, les plus volumineuses atteignant les dimensions d'une noisette, les plus petites, grosses à peine comme une tête d'épingle. A la coupe elles sont de consistance charnue, mais ne peuvent être énuclées et ne se séparent du tissu avoisinant ni par la présence d'une enveloppe fibreuse, ni par une différence de la coloration qui est uniformément rouge. Les *ganglions thoraciques* paraissent sains. L'*œsophage* ne présente rien de particulier, pas plus que l'estomac, l'intestin grêle ou le gros intestin. Le *foie* est normal. La *rate* n'est pas hypertrophiée, mais un peu friable. Les *reins* sont d'un volume moyen, la capsule est légèrement adhérente ; à la coupe on constate une congestion intense des deux substances médullaire et corticale. Il n'y a rien aux *capsules surrénales*.

Le *péritoine* paraît normal dans toute son étendue, notamment au niveau de son feuillet diaphragmatique et dans le petit bassin ; il n'y a nulle part de granulations à sa surface. Les *ganglions lombaires mésentériques* semblent sains.

Nous ne revenons pas sur l'état de la verge que nous avons décrit plus haut. Nous dirons seulement que, après incision de l'urèthre, on constate que ce canal est envahi par le néoplasme jusqu'à la racine des corps caverneux et que la paroi des bourses de consistance lardacée, très succulente à la coupe, présente une épaisseur de 3 à 4 centimètres. Les testicules sont sains. Les ganglions de l'aine ont un contenu rouge brunâtre très liquide. Il n'y a, du reste, absolument rien de pathologique ni dans la prostate, ni dans les vésicules séminales, ni dans la vessie, ni dans aucune portion du petit bassin.

Les pièces à examiner sont mises à durcir partie dans l'alcool, partie dans le liquide de Müller.

Examen histologique. — Sur des coupes transversales du gland, faites à des hauteurs variables, on constate d'abord la disparition du revêtement épithélial du canal de l'urèthre dont la muqueuse et la sous-muqueuse sont infiltrées par des travées pleines constituées par des cellules épithéliales polygonales, remplissant les lymphatiques, les espaces conjonctifs et dirigées presque toutes perpendiculairement à la surface de la muqueuse. Entourées d'une zone inflammatoire de petites cellules rondes, ces traînées se colorent fortement par le picro-carmin et s'anastomosant les unes avec les autres constituent un épithélium tubélitype. Plus profondément les amas épithéliaux cessent et l'on ne trouve plus que l'infiltration embryonnaire.

Sur les coupes faites près de l'extrémité du gland, le tissu intermédiaire entre la sous-muqueuse urèthrale et la muqueuse balanique est sain, on n'y rencontre pas de néoplasme et seuls quelques points infiltrés de cellules rondes autour des vaisseaux et des tractus fibreux indiquent un état pathologique. A ce niveau l'épithélium pavimenteux stratifié de revêtement paraît sain ; il n'est pas augmenté d'épaisseur, ses papilles ne sont pas hypertrophiées et la membrane limitante est partout nettement conservée.

Dans des coupes intéressant la partie moyenne du gland quelques papilles du revêtement balanique sont augmentées notablement de longueur et pénètrent plus profondément dans le derme, mais leurs limites sont toujours très nettement tranchées et conservées.

Plus haut, au niveau de la couronne du gland, la disposition change un peu. Les traînées cancéreuses s'étendent plus loin que la sous-muqueuse uréthrale ; elles envahissent en partie le tissu caverneux et s'infiltrent dans les lymphatiques, dessinent comme une véritable injection les faisceaux conjonctifs et les faisceaux musculaires lisses dont elles dissocient les faisceaux primitifs. A ce niveau les faisceaux présentent un épaississement très notable de leurs tuniques interne et externe. Dans les points qui, à un faible grossissement, paraissent sains, on peut parfois découvrir avec un objectif plus fort, des cellules cancéreuses dans la tunique externe des vaisseaux et même dans la lumière de quelques veines ou elles forment un véritable thrombus cancéreux. Ailleurs, les éléments épithéliaux ne se présentent pas sous forme de tractus mais comme des nodules arrondis plus ou moins volumineux, assez bien limités des tissus avoisinants par condensations conjonctives et où l'on reconnaît à la périphérie des cellules cancéreuses vivaces, tandis que le centre se désagrège.

Dans toutes ces portions envahies du reste, les traînées et les noyaux néoplasiques sont entourés de cellules rondes et les vaisseaux présentent un manchon de tissus inflammatoire. Partout où les éléments cancéreux se rapprochent de la périphérie le revêtement épithélial du gland, normal dans les autres points, s'hypertrophie, s'épaissit, *les papilles* s'allongent mais *restent toujours nettement séparées du tissu avoisinant par leur membrane basale* qui ne fait défaut en aucun point. Nous n'avons pu retrouver nulle part ni envahissement des parties profondes du derme par ces papilles anastomosées formant un réseau épithélial, ni de points de contact entre le revêtement extérieur du gland et le tissu pathologique de la profondeur.

A la racine des bourses où la peau paraissait infiltrée mais saine à la surface on retrouve encore dans le tissu cellulaire sous-cutané des îlots ou des traînées cancéreuses, tandis que les papilles de la peau sont hypertrophiées ; mais là non plus celles-ci ne communiquent en aucun point avec les éléments épithéliomateux néoplasiques.

Le *foie* présente un léger degré de cirrhose porte. Dans les lobules les capillaires biliaires sont irrégulièrement dilatés sans que l'on observe une prédominence marquée de ce processus près des espaces portes ou près de veines sushépatiques. Cette congestion n'est du reste pas également répartie et affecte parfois une disposition insulaire.

Les *reins* montrent une congestion intense surtout dans la substance médullaire où les canaux excréteurs et les anses de Henle sont séparés par des vaisseaux pleins de globules rouges Les glomérules sont sains. Il n'y a pas augmentation du tissu conjonctif, ni infiltration d'éléments embryonnaires. Il existe cependant un léger degré de néphrite épithéliale, les cellules des tubuli contorti se colorant mal et étant, en un grand nombre d'endroits désagrégés dans la lumière du canal. En aucun point nous n'avons constaté d'éléments cancéreux.

Le *cœur* est normal. L'endocarde et le myocarde paraissent sains. Le péricarde viscéral est cependant notablement épaissi et infiltré de cellules rondes.

Dans le *poumon droit* les alvéoles sont très dilatés, les travées conjonctives minces, peu vasculaires et les bronches moyennes sont atteintes d'un catarrhe léger. Au niveau des grosses travées broncho-pulmonaires on constate dans le tissu conjonctif des îlots et des traînées fortement colorées et tranchant ainsi facilement sur les tissus avoisinants. Ces traînées disposées évidemment dans les lymphatiques sont constituées par des cellules épithéliales polygonales identiques à celles que nous avons trouvées dans le gland. Autour de ces points malades on constate un très léger degré de broncho-pneumonie très limitée n'intéressant que les deux ou trois rangées d'alvéoles les plus voisines.

Le *poumon gauche* est beaucoup plus congestionné. Il y a de nombreux petits foyers de broncho-pneumonie, mais peu étendus, ne comprenant que quelques lobules. L'infiltration cancéreuse est ici beaucoup plus prononcée et, au pourtour des bronches de gros, de moyen et de petit calibre on retrouve des traînées épithéliales remplissant les lymphatiques.

Ni dans la lumière des vaisseaux, ni dans l'intérieur des alvéoles, ni enfin dans le tissu conjonctif intra-lobulaire ou dans les espaces inter-lobulaires nous n'avons rencontré de tissu néoplasique, celui-ci paraissant exister uniquement dans les lymphatiques de tractus broncho-pulmonaire, ce qui explique le faible et tardif retentissement de cette généralisation sur le système respiratoire.

Sur les coupes de la *plèvre droite* nous avons constaté que chacune des granulations décrites plus haut, était constituée par un épaississement de la séreuse très limitée, infiltrée de traînées cancéreuses contenues dans du tissu conjontif adulte presque sans noyaux inflammatoires.

Au-dessous de ces points le poumon n'était pas plus malade que dans la profondeur et ne présentait, en particulier, pas d'îlots broncho-pneumoniques ni épithéliomateux.

Les coupes portant sur la *plèvre gauche* épaissie de plusieurs centimètres ont montré une infiltration de cette séreuse dans toute son épaisseur par des travées de forme et de volume variables, constituées par des cellules cancéreuses ayant envahi les espaces lymphatiques. Disposées les unes à la superficie, les autres dans la profondeur, nous n'en avons trouvé aucune se portant du tissu fibreux pleural au tissu pulmonaire, lequel, du reste, ne présentait que de petits îlots broncho-pneumoniques et, dans la profondeur, toujours loin de la plèvre, une infiltration cancéreuse péribronchique comme plus haut.

Dans les coupes de la séreuse comprenant le diaphragme, la plèvre offre le même aspect, mais nous avons pu constater en outre que les espaces conjonctifs interfasciculaires du muscle, présentaient en plusieurs points des travées cancéreuses. Le tissu musculaire est cependant sain.

Quant au *péritoine*, légèrement épaissi, et un peu infiltré de cellules rondes, nous n'y avons trouvé nulle part d'éléments néoplasiques.

Réflexions. — Deux points nous ont paru dignes d'être

relevés dans cette observation : le mode de *début par la muqueuse uréthrale* et la *généralisation*.

En dehors des cas de « cancer profond » de la verge se développant au niveau d'un trajet fistuleux ou de conduits pathologiques (*Dupuytren, Poncet*), c'est généralement par la surface du gland, le prépuce ou, dans quelques cas, les lèvres du méat que débute l'épithélioma du gland, soit sous l'apparence d'un bouton, soit sous la forme d'une fissure, d'une excoriation qui bourgeonne, puis s'étend ou envahit de proche en proche.

Le début par la muqueuse uréthrale paraît être exceptionnel. Parmi les nombreux cas présentés à la Société anatomique, nous n'avons retrouvé que celui de Cottin (*Soc. anat.*, 1878), qui avait pris naissance dans la fosse naviculaire. Le malade avait commencé par ressentir des picotements dans le gland, puis de la difficulté à la miction, qui était douloureuse; ensuite était survenu un suintement sanguin. Ce n'est que six mois après ces premiers symptômes qu'apparaissait une excroissance sur une des lèvres du méat. La verge ayant été amputée, l'examen histologique a montré un cancer se prolongeant dans l'extrémité du corps caverneux, *sans atteindre la périphérie du gland.*

Dans notre cas, le malade nous a raconté de même que, pendant plusieurs mois, il a remarqué un suintement sanguin par l'urèthre en dehors de la miction, alors que (le malade était très affirmatif sur ce point) la verge était absolument saine et que le gland ne présentait ni à sa surface, ni au niveau du méat, aucune excoriation ni aucune excroissance verruqueuse. Ce n'est que plusieurs mois plus tard qu'apparut au niveau du méat d'abord une bosselure, qui augmenta bientôt de volume, sans toutefois s'ulcérer. Dans la suite, le néoplasme envahissant de proche en proche, d'autres bosselures se montrèrent sur le gland qui s'infiltra, devint dur et irrégulier, ainsi que le prépuce, puis la racine de la verge et le scrotum.

L'examen histologique, d'autre part, nous montre la muqueuse uréthrale complètement envahie par le néoplasme, alors que le tissu caverneux est peu pris, particulièrement à l'extrémité du gland. Plus loin, le corps spongieux est envahi plus profondément; mais, en aucun point, les éléments pathologiques ne vont jusqu'à la périphérie.

La muqueuse du gland est, en outre, partout parfaitement conservée. Il est vrai que les papilles sont, par places, notablement hypertrophiées, mais elles restent, dans tous les points que nous avons examinés, parfaitement limitées dans la profondeur par leur membrane basale intacte; elles ne s'infiltrent jamais dans la partie profonde du derme et n'entrent, en aucun point, en contact avec le tissu cancéreux. Leur surface, enfin, n'est nulle part ulcérée, le revêtement se continuant partout sans solution de continuité.

Il nous semble donc que, dans cette observation, on peut considérer cet épithélioma, en s'appuyant sur l'examen histologique d'une part, et, d'autre part, sur l'histoire clinique, comme ayant débuté dans la muqueuse *uréthrale* et ayant infiltré tout le gland sans faire effraction à l'extérieur; les bosselures étant dues aux nodosités profondes sous-jacentes et non à un bourgeonnement du revêtemant épithélial balanique partout conservé.

Quant à la *généralisation* du cancer de la verge, elle est considérée comme exceptionnelle par MM. Monod et Brun dans leur article du *Dictionnaire encyclopédique des sciences médicales;* ils n'en citent qu'une observation de Demarquay et une autre de Ricord, publiée à la *Société anatomique* en 1866.

Dans notre cas, cette généralisation n'a intéressé que le poumon et la plèvre, laissant intacts les autres organes. La présence de thrombus cancéreux dans les vaisseaux du gland paraît l'expliquer facilement; cependant il n'est pas sûr que l'on ait eu à faire ici à des embolies veineuses, car, dans le poumon, nous n'avons rencontré ni microscopiquement, ni dans nos préparations histologiques, de bouchons cancéreux dans les vaisseaux, et les lymphatiques péribronchiques et périvasculaires étaient seuls pris.

Quoique tout le péritoine et les ganglions lombaires aient paru sains, la plèvre était d'autant plus fortement infiltrée par le tissu néoplasique que l'on en considérait une portion plus inférieure, il semblerait donc plutôt qu'il se soit pro-duit ici un transport par les voies lymphatiques. L'examen histologique de la citerne de Picquet et du canal thoracique a malheureusement pas été fait.

Enfin, nous remarquerons en terminant que l'infiltration cancéreuse du poumon et surtout de la plèvre ne paraît pas

être très récente. L'épaississement de la plèvre s'est constitué sans donner lieu à aucun accident et le malade n'a présenté des symptômes respiratoires que dans les derniers jours ; en outre, l'épanchement qui s'est produit à la période ultime à droite (du côté le moins malade), était constitué par un liquide citrin fibrineux, quoiqu'il y eut des nodules épithéliomateux sur la séreuse et non par un épanchement hémorrhagique ainsi que cela se voit généralement dans les affections cancéreuses pleuro-pulmonaires. Une ponction n'aurait donc pas permis d'élucider le diagnostic de l'origine de la pleurésie,

Lorsque, en présence de la soudaineté de l'apparition des accidents thoraciques, nous avons posé le diagnostic de métastases pulmonaires cancéreuses nous pensions bien plutôt à des embolies vasculaires multiples que nous n'avons pas pu retrouver, qu'à un envahissement déjà ancien de la plèvre et du poumon, ainsi que nous l'ont montré ensuite l'autopsie et l'examen histologique.

Séance du 31 *mars* 1893.

Présidence de M. Thibierge

Sarcome primitif du poumon gauche, par E. Reymond, interne des hôpitaux.

Le 24 janvier, entre dans le service de notre maître, le Dr Guyot, à Beaujon, un jeune homme de 23 ans, cocher, Maxime F...

Plusieurs des parents du malade sont morts tuberculeux. Quant à lui, sa santé avait été bonne jusqu'en octobre dernier.

Il y a cinq mois, à la suite d'un refroidissement, dit le malade, il éprouva une crise de dyspnée en même temps qu'une vive douleur dans l'épaule gauche, douleur s'irradiant dans le bras et jusque dans les doigts. Il dut prendre le lit pendant 8 jours ; le médecin qui vint le soigner lui mit un vésicatoire sur la région précordiale et lui ordonna du salicylate et de la digitale,

Le malade avait repris ses occupations lorsque, à la fin de décembre, il eut froid à nouveau, dit il, et les symptômes précédents réapparurent. Ils persistèrent pendant le commencement de janvier ; des hémoptysies se produisirent alors et comme le malade maigrissait il se décida à entrer à l'hôpital.

A ce moment l'auscultation ne donna aucune indication, celle du cœur laisse entendre un léger frottement du péricarde, et comme les douleurs qu'avait eues le malade paraissaient se rapporter à du rhumatisme, on fit le diagnostic de péricardite sans épanchement. Mais l'état du malade se modifia rapidement, et si nous le revoyons le 4 mars voici les symptômes que nous observons : Le malade est pâle mais non cyanosé. Les douleurs dont il se plaint siègent du côté gauche de la poitrine ; celles de l'épaule sont moins accentuées qu'au début. La douleur oblige le malade à rester couché sur le *côté droit* ; elle devient très vive alors qu'il essaie de se coucher à gauche ou même sur le dos. L'appétit est conservé, mais le malade éprouve une certaine difficulté à avaler les aliments solides ; son pouls est très rapide mais sa température oscille autour de 38° seulement.

En observant le malade on est tout d'abord frappé par l'amplitude qu'a pris le côté gauche du thorax, et frappé aussi de voir les pulsations cardiaques soulever le sixième espace intercostal sous le mamelon droit. La recherche la plus minutieuse des ganglions axillaires et autres ne donne aucun résultat.

L'examen du poumon donne les signes suivants : matité absolue sous la clavicule gauche ; submatité en avant et en bas; submatité en arrière sur toute la hauteur. Le murmure respiratoire est complètement aboli à gauche et en avant depuis la clavicule jusqu'au sixième espace intercostal ; on l'entend en arrière mais extrêmement affaibli et s'éteignant progressivement les jours suivants. Egophonie légère en arrière et à gauche.

L'examen du cœur révèle les signes suivants : on voit la pointe battre au-dessous du sein droit ; les jours suivants, cette déviation devait s'accentuer encore et au moment de la mort la pointe battait à trois travers de doigt en dehors de la ligne du sein droit. La percussion confirme le déplacement de la masse cardiaque. L'auscultation ne revèle aucun bruit anormal ; on est frappé de ce que les bruits cardiaques s'entendent dans tous les points du thorax ; non seulement en arrière et à droite, mais encore en arrière et à gauche malgré le grand éloignement du cœur. En ce point, les bruits du cœur n'ont pas le même timbre mais sont comparables à ceux du cancer pleuro-pulmonaire ; il est au contraire rouge comme du sang artériel et l'examen spectroscopique révèle la présence des deux bandes d'oxyhémoglobine sans trace de la bande d'hémoglobine réduite. Cet examen spectroscopique indiquée une proportion de 11 0/0 d'oxyhémoglobine ce qui fait penser que le sang n'est pas dilué.

L'examen microscopique du cœur indique une proportion à peu près normale des globules blancs et rouges ; l'on n'y trouve pas d'éléments cancéreux pouvant aider le diagnostic.

Des cultures faites avec le sang restent stériles.

Cinq jours après, l'état du malade devenait toujours plus inquiétant ; M. Millard que M. Guyot pria de bien vouloir examiner le malade, considéra comme certaine la présence d'une grosse collection. — Nous fîmes une nouvelle ponction au 6e espace et dans la ligne axillaire. Le trocart enfoncé de cinq centimètres ne ramenait rien, mais enfoncé jusqu'à la garde et dirigé obliquement en haut, il retrouvait la cavité à un bruit de piston.

Le cœur bat 130 pulsations par minute, le pouls est petit.

Une ponction est faite en avant dans le 6e espace intercostal et ne ramène rien. Les symptômes s'accentuent les jours suivants.

Le 9 mars, l'externe de service, M. Delestre fait une ponction avec une seringue de Pravaz dans le 3e espace intercostal en avant, au point où la déformation thoracique paraît le plus accentuée ; son aiguille assez courte ramène une demi-seringue de liquide limpide.

Le même jour, au même point, nous faisons une ponction avec le trocart en l'enfonçant assez profondément jusqu'à ce que nous sentions sa pointe libre dans une vaste cavité ; il sort du sang dont nous nous contentons de retirer 50 grammes.

Ce sang n'est pas noir comme celui qu'on décrit dans les pleurésies hémorrhagiques de la première ponction et ramenait encore du sang. On en retira 70 gr. environ, après quoi le malade eut un court soulagement. Puis la maladie reprit son cours ; les crachats sanguins reparurent ; jamais ils n'eurent d'aspect gelée de groseilles caractéristique.

A partir du 20 mars la température monte à 40°, le malade avale difficilement même les liquides, il parle très bas et difficilement. Il meurt d'asystolie le 23 mars.

Autopsie. — On constate que le poumon gauche est transformé en une énorme masse remplissant la plus grande partie du thorax. Les autres organes offrent peu de lésions.

Le *cœur* a des parois un peu flasques. Le *péricarde* contient une petite quantité de liquide sans importance. Le *foie* est un peu congestionné. Les *reins* sont gros, très congestionnés ; le malade avait eu de l'albumine les derniers jours de sa maladie.

Le *poumon droit* refoulé en arrière et en dehors paraît n'être plus perméable à l'air en tous ses points. La *plèvre gauche* contient aussi peu de liquide légèrement teinté en rose. Elle est adhérente à elle-même en plusieurs points, mais ne paraît pas être le siège de noyaux néoplasiques ; on la détache assez facilement du poumon qu'elle revêt.

Il paraît exister très peu de généralisation ganglionnaire ; les plus gros ganglions sont ceux voisins du hile qui atteignent à peine la grosseur d'une dragée.

Quant au *poumon* lui-même il pèse 2 kilogr. 300. Une fois sectionné on constate qu'il existe au centre du lobe supérieur une autre poche remplie de près d'un litre de sang. Les parois de la poche sont anfractueuses ; dans le liquide sanguin nagent des débris, les uns libres, les autres tenant encore par un mince pédicule.

Les parois de la poche sont molles et rouges ; il faut se rapprocher de la plèvre pour trouver un tissu dur et gris ; ce tissu existe presque en tous points sous la plèvre ; il enveloppe la tumeur d'une coque presque complète.

Examen histologique. — C'est dans cette coque plus ferme que nous pratiquons d'abord des coupes histologiques après congélation. Voici ce que nous trouvâmes en allant de dehors en dedans.

Sous la plèvre une mince zone où les vaisseaux sont nombreux et dilatés. Les lobules pulmonaires les plus voisins de la plèvre ont leurs parois conservées ; leurs cavités sont pleines de cellules paraissant néoplasiques.

A mesure qu'on s'éloigne de la plèvre pour se rapprocher du centre

de la tumeur les globules sont moins nets, leurs parois disparaissent et on ne trouve bientôt plus que des cellules juxtaposées.

Nous avons ensuite pratiqué des coupes dans la partie la plus centrale de la tumeur, dans la paroi de la poche sanguine. L'examen très sommaire que nous avons fait nous montre des cellules embryonnaires légèrement allongées, n'étant séparées par rien les unes des autres ; par place les groupes de cellules sont séparés par des faisceaux de tissu conjonctif.

Réflexions. — La rareté des sarcomes primitifs du poumon suffisait à donner un intérêt à cette observation; le professeur Spillmann et le docteur Haushalter de Nancy, dans un article paru le 5 décembre 1891 dans la *Gazette hebdomadaire* ne comptaient que vingt cas connus de sarcome primitif du poumon. L'observation nous a paru d'autre part intéressante par quelques points cliniques et histologiques.

La marche de la maladie a été essentiellement rapide; on considère la durée moyenne du sarcome du poumon comme étant de 2 ans; celui-ci paraît avoir évolué en 5 mois. Plusieurs symptômes habituels manquent. L'absence de ganglions nous a d'autant plus frappé que nous en faisions à tout instant une recherche plus minutieuse.

L'épanchement pleural d'un cancer du poumon est généralement hémorrhagique ; dans notre observation, cet épanchement est presque nul ; la très petite quantité de liquide existant est limpide pendant le cours de la maladie, comme l'indiquerait la ponction de M. Delestre, ponction faite bien probablement dans la plèvre ; même au moment de la mort, le liquide est à peine rosé. Cette absence d'hémorrhagie de la plèvre est due, sans doute, à la localisation pulmonaire du néoplasme et à l'intégrité relative de la plèvre constatée à l'autopsie.

Ce doit être à cette absence de liquide péri-pulmonaire, qu'il faut attribuer le retentissement des bruits cardiaques dans le thorax ; comme nous le disions plus haut, quoique le cœur fut refoulé contre la paroi droite du thorax, les bruits du cœur s'entendaient en arrière et à gauche ; c'est là un signe qui n'est pas décrit à notre connaissance.

C'est encore à la forme si spéciale de la tumeur, à l'existence de cette vaste cavité intra-pulmonaire qu'était dû le résultat des deux ponctions; si comme on l'a dit, le sang tiré de la plèvre dans un cancer du poumon est noir et non

oxygéné, l'aspect de celui que nous avons retiré du poumon ne peut lui être comparé, car il n'y existe pas de traces d'hémoglobine réduite. Il nous a paru étrange que ce sang ne renfermât pas des cellules du néoplasme; nous les avons recherchéss sans succès.

Ces anomalies de symptômes devaient contribuer à faire hésiter sur le diagnostic; l'aspect du malade, la forme de la matité devaient au début faire penser à un épanchement du péricarde, seuls les battements du cœur bien perceptibles et superficiels permettaient d'éloigner cette hypothèse.

Parmi tous les diagnostics proposés un de ceux qui avait le plus de vraisemblance était celui d'une pleurésie hémorrhagique interlobaire très volumineuse, déterminée par une tuberculose pulmonaire.

Notons cependant que le malade bien loin de préférer se coucher sur le côté malade ne pouvait y demeurer un instant.

D'autre part, les parois anfractueuses que rencontrait le trocart introduit dans la cavité rendait la chose peu vraisemblable.

Telles sont les remarques que nous suggère la clinique. Ce qui dans l'autopsie nous frappe davantage c'est la localisation remarquable de ce néoplasme qui prend tout un poumon, mais s'y cantonne et n'a aucune tendance à se généraliser.

Quant à l'étude histologique de la tumeur elle nous a paru plus délicate. Après avoir fait les coupes dans la portion corticale, après avoir vu ces lobules pulmonaires conservant leurs charpentes et dont les alvéoles étaient pleines de cellules néoplasiques, nous avions pensé à un développement épithélioïde dans les alvéoles pulmonaires conservée et tenant lieu de stroma cancéreux, ainsi que cela se produit dans l'épithéliome du poumon.

Cependant la disparition rapide de ce stroma alvéolaire à mesure qu'on examine une portion moins superficielle nous semblait difficile à expliquer. M. Gombault à qui nons montrions nos coupes nous conseilla de choisir des portions du poumon plus centrales.

C'est là ce que nous fîmes et dès lors la tumeur nous apparut bien comme un sarcome fasciculé.

Mais il reste à interpréter la disposition des charpentes alvéolaires dont nous avons parlé. Le contenu des alvéoles

est-il bien formé par des cellules sarcomateuses ? ou bien est-il produit par l'épithélium alvéolaire, ne s'agit-il là que d'une pneumonie de voisinage ? Notons enfin qu'à l'approche du sarcome les parois alvéolaires semblent s'amincir et disparaître, ce qui est un processus tout différent de celui indiqué par le professeur Spillmann dans son observation de sarcome; pour lui l'oblitération des alvéoles se fait par épaississement graduel des parois.

Tuberculose vésico-rénale. Dissection ulcérative d'un uretère, par HENRI MEUNIER, interne des hôpitaux.

Pièces provenant d'une malade morte à l'hôpital Beaujon, dans le service du Dr Millard, le 22 février 1893.

Cette femme, âgée de 31 ans, est entrée à l'hôpital, le 13 janvier avec une tuberculose vésico-rénale et pulmonaire très avancée : la maladie a débuté il y a un an environ par la vessie et a donné lieu depuis à des crises de cystite douloureuse avec ténesme, hématurie et pyurie. Il y a 3 mois, la malade a commencé à tousser ; l'amaigrissement s'accentua rapidement et à son entrée à l'hôpital elle présentait le facies le plus caractéristique de la cachexie tuberculeuse. Epuisée par sa double lésion, réduite à l'état squelettique, la malade succomba le 22 février.

AUTOPSIE. — Confirma l'existence de cavernes au sommet droit et d'une caséification très étendue du poumon gauche.

Quant à l'appareil urinaire, il présentait les particularités suivantes :

Le *rein* et l'*uretère droits* sont sains.

Le *rein gauche* présente extérieurement une dilatation globuleuse de son extrémité inférieure, les deux tiers supérieurs ayant un aspect normal : une coupe sagittale montre en effet une double lésion de l'organe.

Dans le tiers inférieur, toute la substance du rein est remplacée par deux cavités kystiques, indépendantes, incomplètement cloisonnées par des bandes fibreuses, à surface lisse, unie, à contenu liquide, à peine trouble, sans grumeaux ni fongosités. — Dans les deux tiers supérieurs s'épanouit la caséification tuberculeuse, à contours irréguliers, frangés, tranchant nettement sur la substance corticale, à surface délitescente, fongueuse, creusée çà et là de véritables cavernules anfractueuses, remplies de pus.

Les calices et le bassinet sont complètement envahis.

L'uretère droit présente sur toute sa longueur des lésions ulcératives de la pyélite tuberculeuse ; la muqueuse est détruite en partie, ›parois sont épaissies, le contenu pyoïde; le conduit est flanqué ›normes masses ganglionnaires qui s'échelonnent en chapelet de la ›sie au hile rénal.

La vessie présente des lésions très avancées : presque toute la ›queuse est détruite, la couche musculaire mise à nu dans la région trigone et du bas-fond. L'embouchure de l'uretère gauche est

dissimulée dans les fausses membranes, mais devient apparente par l'introduction d'un stylet dans l'uretère.

L'uretère droit présente une disposition curieuse : par suite de la destruction de la muqueuse vésicale, le tronçon intra-pariétal de l'uretère est complètement *isolé, dénudé, disséqué*, et fait dans la

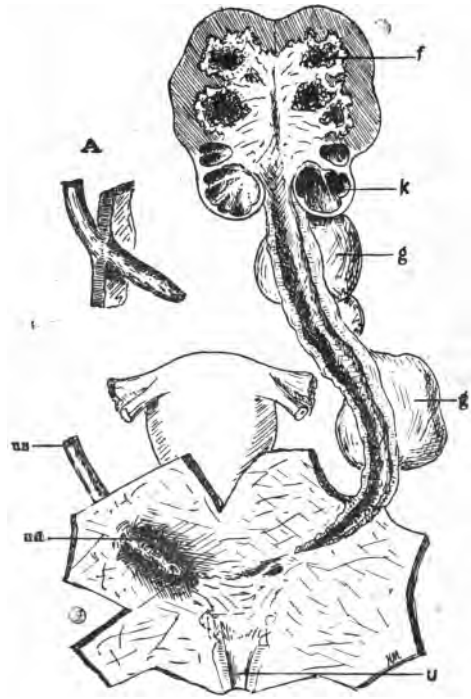

Tuberculose urinaire. — Dissection ulcérative de l'uretère intra-vésical. *f*, foyer caséeux. — *k*, kyste. — *g*, ganglions. — U, urèthre. — *ud*, uretère droit disséqué. — *us*, uretère sain. — A, extrémité de l'uretère droit 2/3 de grandeur naturelle.

cavité de la vessie une saillie allongée de 2 cent. environ, représentant le cylindre musculaire du conduit urinaire. L'introduction d'un crin de brosse par la portion extra-vésicale de l'uretère permet de voir l'orifice vésical, taillé en bec de flûte, à l'extrémité de l'appendice flottant (voir fig.).

Réflexions. — Un fait analogue a été présenté ici même par M. Chaput, en 1887 ; mais l'interprétation de l'auteur qui admet une *invagination* de la muqueuse urétérine dans

la vessie, n'est pas applicable au cas présent pour les trois raisons suivantes :

1° La muqueuse est absente sur le bourgeon saillant; le muscle est à nu.

2° Les deux orifices urétérins ont gardé leur situation respective, même hauteur, même écartement de la ligne médiane; s'il s'agissait d'une invagination urétérine, l'orifice de l'uretère prolabé serait abaissé.

3° Sur une coupe des parois vésicales faite au niveau de la pénétration de l'uretère, on voit que ce conduit traverse directement ces parois amincies, au lieu de cheminer dans leur épaisseur, comme cela a lieu à l'état normal (v. fig.)

C'est donc bien l'uretère intrapariétal qui est disséqué et qui fait saillie dans le réservoir urinaire, et non pas un prolapsus de la muqueuse urétérine.

Toutes les lésions précédentes, vésicales, urétérines, rénales, répondent au type classique de la tuberculose urinaire dite ascendante.

La disposition particulière de l'uretère droit a-t-elle eu quelque influence sur la protection des voies urinaires droites contre l'infection tuberculeuse, en établissant une solution de continuité entre les muqueuses urétérine et vésicale ?

Nous ne le pensons pas, car il s'agit là d'une lésion anatomique tardivement formée, épiphénomène d'une ulcération vésicale très avancée.

Aussi n'y voyons-nous qu'un exemple intéressant de la résistance remarquable qu'offre la tunique musculaire de l'uretère, vis-à-vis du processus ulcéreux de la tuberculose.

Cancer du pylore. Perforation de l'estomac, par HENRI MEUNIER, interne des hôpitaux.

Pièces provenant d'une malade, âgée de 70 ans, entrée à l'hôpital Beaujon, service du Dr Millard, le 10 mars, décédée le 22 mars.

Début apparent de la maladie, il y a un an. Hématémèses et mélænas depuis trois mois. A son entrée, cachexie cancéreuse, vomissements, dilatation d'estomac, œdème des jambes, douleurs épigastriques ; alimentation impossible ; sensation de la tumeur sous l'appendice xiphoïde. Mort subite le 22 mars, *sans phénomènes précurseurs*, sans signes de péritonite.

AUTOPSIE. — Péritonite purulente enkystée au-devant de la petite tubérosité stomacale : la poche est limitée par le foie, l'estomac, la

paroi abdominale. Perforation arrondie, grande comme une pièce de 1 franc, au milieu de la face antérieure de la petite tubérosité, celle-ci est transformée en une volumineuse masse cancéreuse, limitée au pylore, gagnant la petite courbure par la face postérieure. Dilatation remarquable de la grande tubérosité. Engorgement ganglionnaire dans l'épiploon gastro-hépatique.

L'absence de signes cliniques ne permet pas de préciser à quel moment s'est produite la perforation. D'autre part, l'état d'extrême cachexie de la malade et la présence de ganglions multiples dans l'épiploon et au niveau du hile du foie, justifie l'abstention chirurgicale.

Kyste hydatique du foie, avec hémiplégie gauche,

par M. E. Tison.

Le 10 mars dernier était admise à l'hôpital Saint-Joseph, salle Sainte-Mathilde, n° 3, Julie R..., âgée de 67 ans, ancienne cuisinière. Cette femme présente une telle incohérence intellectuelle qu'il est impossible d'avoir aucun renseignement précis sur son état tant actuel qu'antérieur. Elle parle sans qu'on puisse rien savoir, à cause de ses réponses contradictoires. Elle est amaigrie, couchée sur le dos, la face tournée ordinairement à droite, avec les globes oculaires déviés en haut et à droite. Elle est atteinte d'hémiplégie gauche complète, mais sans contractures. Elle se plaint souvent, mais sans aucun motif.

L'auscultation ne révèle rien dans les poumons. Celle du cœur laisse entendre un bruit de souffle au premier temps et à la base. Les artères radiales sont dures au toucher.

En découvrant la malade, on voit au creux épigastrique une tumeur arrondie, de forme hémisphérique et à contour un peu sinueux. Son diamètre est d'environ 15 centimètres. La peau n'est pas colorée et la pression ne fait éprouver aucune douleur. La malade ne s'en plaint jamais; elle est plutôt ennuyée de l'attention qu'on porte à l'examen de cette tumeur qui est rénitente, fluctuante en certains points et qui présente, en bas et à droite, dans un espace peu étendu, un frémissement très net. Le 16, on ponctionne la tumeur avec la seringue de Pravaz. La troisième piqûre seule permet de retirer un liquide clair comme de l'eau, ce qui confirme le diagnostic de kyste hydatique déjà porté.

La malade restait dans le même état, quand, le 22 mars, on la trouve affaissée. L'auscultation des poumons révèle du râle crépitant à la base du poumon gauche, mais sans matité. Deux jours après survient un œdème considérable de tout le membre inférieur gauche. La main gauche est également œdématiée, la droite l'est légèrement. La mort arrive le 27.

Autopsie, faite le 29. — On trouve les méninges épaissies, les veines périphériques congestionnées, quelques plaques d'encéphalite aiguë sur les lobes pariétaux. Les méninges sont en outre œdématiées, surtout au niveau de l'occipital, ce qui doit être dû à la position déclive du cadavre. Le tronc basilaire est fortement artériosclérosé. A la coupe du cerveau, on trouve dans la couche optique droite un vieux

foyer hémorrhagique ovalaire, long d'un centimètre. Le ventricule latéral et les parties avoisinantes sont transformés en une bouillie blanchâtre et diffluente, siège évident de l'épanchement qui a causé l'hémiplégie, à une époque que la malade n'avait su préciser.

A l'ouverture du *thorax*, écoulement d'un liquide séreux, entassé dans la plèvre gauche.

Le *poumon droit* est sain, mais le gauche présente de la congestion avec îlots (de grosseur allant d'une noix à un œuf) d'un tissu noir, dur, imperméable à l'air, tombant au fond de l'eau et semblable à de la splénopneumonie. En outre, les deux poumons sont fortement anthracosés et emphysémateux aux sommets et sur les bords antérieurs.

Le *cœur* est plutôt gros, un peu gras. Les valvules sigmoïdes de l'aorte ont leurs nodules durs, avec parties calcaires. La valvule mitrale est également épaissie, remplie de noyaux calcaires à la base, noyaux qui dans le ventricule atteignent une grande épaisseur et une grande dureté. Dans l oreillette gauche, au-dessus du bord de la valvule mitrale, on trouve une végétation senile, grosse comme une noisette et à surface irrégulière hérissée de petites végétations. L'aorte est athéromateuse.

Le plastron et les organes thoraciques enlevés, on voit la tumeur de l'épigastre occuper le milieu du foie. Celui-ci est transformé en une masse énorme à trois lobes, le médian formé par la tumeur qu'on aperçoit à l'épigastre pendant la vie, celui de droite formé par le tissu hépatique devenu graisseux, d'aspect nettement muscade, et envahi dans le haut par la partie kystique. Celle-ci forme également le lobe gauche qui descend dans l'hypochondre et la fosse iliaque jusqu'au niveau de l'ovaire. La rate est accolée sur sa paroi. Cette masse énorme qui pèse 4 kil. 300 gr. est plus ou moins adhérente aux organes voisins et au péritone. Certaines parties de sa surface sont lisses, ne présentant aucune adhérence, d'autres ont des adhérences faciles à détacher ou à rompre. En d'autres points, ces adhérences sont tellement fortes qu'il faut les sectionner. La paroi du kyste est mince par places, tandis qu'ailleurs elle est épaisse et lardacée. C'est ce qui explique pourquoi les ponctions avec la seringue de Pravaz n'ont pas toutes donné de résultats.

Ce kyste, ouvert devant les membres de la Société anatomique, a laissé s'écouler un liquide clair et de nombreuses hydatides de grosseur variable, d'une petite bille à jouer à une bille de billard.

La *vésicule biliaire* occupait sa place habituelle et n'était soumise à aucune compression. Aussi la malade n'avait-elle pas présenté d'ictère.

Les *trompes* et les *ovaires* sont normaux, mais du côté gauche, le ligament large présente plusieurs petits kystes jaunâtres de la grosseur d'un pois. On en incise un qui laisse écouler de la matière sébacée (kyste dermoïde). L'utérus a un volume normal, mais son fond donne attache à deux petites tumeurs grosses comme un pois, polypiformes et retenues par un mince pédicule.

Les *reins* sont plutôt petits, un peu gros, congestionnés, surtout e droit dont les pyramides sont moins visibles par places. A leur urface on voit de petits kystes dont l'un était rempli d'un liquide brun t trouble.

En résumé, outre les altérations encéphaliques cause de l'hémiplé-

gie et de l'affaiblissement intellectuel consécutif au ramollissement, outre les lésions cardiaques et artérielles, cette observation est curieuse par l'œdème dû au kyste hydatique ; le lobe gauche plongeant dans la fosse iliaque a dû comprimer la veine iliaque primitive gauche, ce qui a provoqué l'œdème du membre inférieur gauche survenu brusquement trois jours avant la mort. Inutile d'ajouter que l'état général de la malade avait fait rejeter toute idée d'intervention chirurgicale.

Endocardite végétante d'origine rhumatismale avec infarctus de la rate, par M. FAUVELLE, interne provisoire, et M. SOREL, externe des hôpitaux.

La nommée Marguerite A..., âgée de 15 ans, entre le 7 février 1893, à l'hôpital Saint-Antoine, dans le service de M. le Dr Gaucher, salle Roux, no 19. Les antécédents héréditaires ne présentent rien de remarquable, si ce n'est de la tuberculose pulmonaire chez son père, mort à 42 ans. Elle a toujours été bien portante jusqu'au début de janvier 1893 ; à cette époque la malade ressent de vives douleurs accompagnées d'œdème et de rougeur dans les articulations fémoro-tibiales et tibio-tarsiennes ; ces douleurs sont accompagnées de fièvre. Au bout d'une quinzaine de jours, la malade est en proie à de violentes crises de dyspnée avec douleur à la région précordiale.

A son entrée à l'hôpital, A... offre à constater à l'auscultation, outre de légers frottements péricardiques, un souffle doux systolique à la pointe ; les battements du cœur sont précipités, le pouls est faible et fréquent. Rien de particulier du côté du poumon et de la plèvre. Sueurs abondantes. Sommeil rare, souvent accompagné de délire. Rien dans les urines. Température 39°. On prescrit 3 gr. de salicylate de soude et des ventouses scarifiées sur la région précordiale.

Pendant plusieurs jours la maladie reste stationnaire : les douleurs articulaires tendent à diminuer ; par contre, les troubles cardiaques s'accentuent.

Le 16 février, les douleurs articulaires, presque disparues, réapparaissent avec une grande intensité.

Le 23 février, la malade ressent une violente douleur à la région splénique qui ne disparaît que trois jours après.

Dans les premiers jours de mars les douleurs articulaires sont presque disparues, mais par contre les troubles cardiaques ont pris une intensité extrême : les crises de dyspnée redoublent de fréquence et de violence, les téguments se décolorent, le pouls s'affaiblit. Le 7 mars, la malade meurt au milieu des symptômes habituels de l'asystolie, après une longue et pénible agonie.

Pendant toute la maladie, la fièvre a oscillé entre 39° et 40° ; le pouls entre 100 et 120 et la respiration entre 45 et 60.

AUTOPSIE. — *Plèvres.* — Léger épanchement du côté gauche.

Cœur. — Végétation de la grosseur d'une petite noisette sur la face ventriculaire de la valve externe de la valvule mitrale.

Rate. — Infarctus assez nombreux prédominant surtout à l'extrémité inférieure.

Reins. — Petit infarctus suppuré près du bord externe du rein droit.

Foie. — Gros et hyperhémié.

Mort subite par symphyse cardiaque, par M. FAUVELLE, interne provisoire et M. SOREL, externe des hôpitaux.

La nommée Céleste C..., âgée de 49 ans, entre le 7 mars 1893, à l'hôpital Saint-Antoine, dans le service de M. le Dr Gaucher, et est couchée au lit no 19 de la salle Roux.

D'origine italienne et parlant à peine le français, elle ne peut fournir aucun renseignement sur l'histoire de sa maladie.

A son entrée à l'hôpital elle est en proie à une dyspnée intense. D'après ce que l'on peut saisir de ce qu'elle raconte, elle aurait éprouvé 8 jours auparavant de violents frissons avec points de côté et maux de tête.

En explorant la région thoracique on constate : à droite de la matité avec les râles crépitants très nets à la région moyenne et à gauche, dans la région axillaire, un souffle des plus nets rappelant absolument le souffle tubaire avec râles crépitants.

Les battements du cœur sont normaux, quoique un peu sourds ; la temperature s'élève à 38o,8.

Le lendemain 8 mars, à 5 heures du soir, la malade meurt subitement sans agonie et sans avoir éprouvé la moindre augmentation des symptômes observés la veille.

En présence de ces signes physiques et fonctionnels le diagnostic de pneumonie double avait été porté.

AUTOPSIE. — *Plèvres.* — Adhérences multiples à droite, léger épanchement à gauche.

Poumons. — Aucune trace d'hépatisation, lesions emphysémateuses disséminées, congestion aux bases.

Cœur. — Pas de lésions valvulaires. Epaississement extrême du péricarde qui prend un aspect aréolaire surtout à gauche. Les 2 feuillets également atteints sont adhérents sur toute leur étendue. Les autres organes ne présentent rien d'anormal.

AVRIL

—

Séance du 7 avril 1893.

PRÉSIDENCE DE M. CORNIL

Gangrène sénile. Infection secondaire. Autopsie
par H. MENDEL, interne des hôpitaux.

Les pièces que j'ai l'honneur de présenter à la Société anatomique, proviennent d'un homme de 67 ans, qui avait été admis dans le service de M. le professeur Fournier, pour une gangrène sénile.

Il n'y a dans les antécédents du malade ni syphilis, ni goutte, mais peut-être un peu d'alcoolisme. Il n'a jamais été malade, et on ne trouve à signaler dans ses antécédents qu'une fracture de côte en 1883.

En 1889, notre malade fit une chute et heurta violemment son pied gauche. A la suite de cet accident, le gros orteil de ce côté prit une teinte bleuâtre qui disparut par le repos ; à plusieurs reprises, cette teinte foncée reparut sur les orteils du pied gauche, mais disparut assez rapidement.

Au commencement de mars, sans douleur aucune, le gros orteil devint violet ; au bout de deux ou trois jours, la marche devint pénible, car le pied était lourd et engourdi. Les fourmillements devinrent plus intenses, et le gros orteil devenant d'un noir de charbon ainsi que les quatre autres orteils, le malade se présenta à l'hôpital St-Louis où il fut admis.

L'examen clinique donna les résultats suivants :

Les membres inférieurs sont œdématiés. Le gros orteil gauche est d'un noir de charbon ; l'ongle est bleuâtre, mais ne paraît devoir s'éliminer. Le petit orteil est noir dans sa totalité. Les orteils intermédiaires sont cyanosés. Sur la face dorsale du pied, qui présente une teinte violacée, se forme une plaque de gangrène large comme une pièce de cinq francs environ. Enfin, la partie antérieure de la jambe est bleuâtre. Le pied gauche est extrêmement douloureux spontanément ; il est froid, et la piqûre d'une épingle n'y est pas sentie. Le pied droit est normal.

Les artères sont dures, flexueuses et rigides. Les battements de la radiale et de la temporale sont faiblement perçus : le pouls est petit,

inégal et irrégulier. Les pulsations de la pédieuse et de la tibiale antérieure ne peuvent être perçus, notamment à gauche.

Le cœur est fortement hypertrophié. La main appliquée sur la région précordiale ne peut sentir le choc de la pointe. Les bruits du cœur sont affaiblis et sourds: on ne perçoit aucun bruit morbide, mais l'arythmie domine.

Le malade n'a jamais eu d'accès d'oppressiou ni de douleur précordiale ; il se plaint seulement d'un peu d'essoufflement lorsqu'il se livre à un exercice un peu violent.

L'auscultation des poumons fait percevoir des râles fins aux deux bases.

Les fonctions digestives sont troublées : anorexie complète, mais ni diarrhée, ni constipation.

Les urines sont rares, un peu sédimenteuses, mais ne contiennent ni sucre, ni albumine. Le foie a son volume normal et n'est pas douloureux. L'intelligence est très diminuée et le malade répond fort mal aux questions qu'on lui adresse.

Entré le 20 mars à l'hôpital, pendant son séjour il n'y a pas eu de modification au point de vue local ; la gangrène tendait à envahir le dos du pied. De plus, il est survenu des accès de fièvre irréguliers, la langue était sèche, fuligineuse. Le malade a eu du délire pendant les derniers jours. Le malade meurt le 1er avril.

Autopsie, pratiquée vingt-quatre heures après la mort. — On constate une surcharge graisseuse généralisée ; œdème des membres inférieurs. L'abdomen est soulevé par un tympanisme considérable.

Le pied gauche est le siège d'une gangrène sèche occupant le gros orteil jusqu'au voisinage de l'articulation métacarpo-phalangienne sur la face dorsale, et s'arrêtant sur la face plantaire au niveau de l'articulation phalango-phalangienne. En ce point, la gangrène est nettement délimitée par un sillon ; sur la face dorsale, au contraire, elle se diffuse dans une zone cyanotique. Aux limites des parties sphacélées, on observe en certains points un soulèvement vésiculeux. Le petit orteil est pris tout entier jusqu'à sa racine ; il est d'un noir d'encre. Les autres orteils gauches sont cyanosés.

Nous avons pris les vaisseaux fémoraux et tibiaux antérieurs de chaque côté.

A gauche, la fémorale est en partie oblitérée par un caillot adhérent qui occupe environ les trois quarts de son calibre ; ses parois sont indurées, caséifiées à ce point qu'elle est transformée en un tube rigide ; la veine fémorale ne paraî tpas altérée.

La tibiale antérieure gauche est complètement oblitérée, calèifiée, rigide. La veine tibiale antérieure est oblitérée, disténdue par un caillot adhérent.

La fémorale droite est également transformée en un tube calcaire et sinueux. Sa surface interne, très rugueuse, inégale, ressemble à une trachée-artère calcifiée. Il en est de même de l'artère tibiale, mais le calibre de cette dernière est notablement rétréci, filiforme ; en certains points, elle paraît même oblitérée.

On poursuit les lésions d'athérome jusqu'au cœur. Ce viscère est énorme, en besace : il pèse 587 gr. Il présente une surcharge graisseuse extrêmement marquée, si bien qu'au niveau du ventricule droit on n'aperçoit de substance musculaire que sur un tout petit espace en avant. Le cœur est flasque.

L'oreillette droite est dilatée, sans caillots adhérents : la tricuspide mesure 15 centim. de circonférence ; l'orifice pulmonaire et l'artère pulmonaire sont sains. Le ventricule droit ne présente rien à noter. Dans toutes les cavités droites on constate une imbibition sanguine très marquée.

L'oreillette gauche est distendue. On ne constate pas de rétrécissement de l'orifice mitral, mais l'épreuve de l'eau démontre son insuffisance, due à des dépôts calcaires au niveau de la petite valve.

Dans le ventricule gauche on constate des taches de sclérose visibles à travers l'endocarde. Au niveau de l'orifice aortique on n'observe ni insuffisance, ni rétrécissement. Les valvules sigmoïdes sont souples et normales. Au-dessus de ces dernières, et surtout au voisinage de l'orifice des coronaires, on note la présence de quelques plaques calcaires, au nombre de six ou huit seulement, petites, mais très saillantes, formant des aspérités dont l'une pointe de 4 millim. environ dans la lumière du vaisseau. Cette lésion, de même que celle de la valvule mitrale, était fort capable de produire un souffle, l'absence de ces signes cliniques ne peut s'expliquer que par la faiblesse du myocarde. Les artères coronaires présentent à leur surface interne des plaques graisseuses disséminées, mais pas d'induration.

Le myocarde est aminci partout. La paroi du ventricule gauche mesure 7 millim. seulement ; le reste de la paroi est formé de tissu adipeux. Au niveau du bord gauche du ventricule gauche on trouve en un point une sclérose des plus accentuées. La paroi est formée à ce niveau d'un tissu fibreux, dense, gris rosé, où l'on ne trouve plus que quelques rares faisceaux de fibres musculaires.

Le péricarde est normal.

On ne constate au niveau des plèvres ni épanchement, ni adhérences.

Les poumons présentent un peu de congestion et d'œdème à leur base.

Dans la cavité abdominale on ne constate ni liquide ascitique, ni péritonite.

Le tube digestif est distendu par des gaz.

Le foie a son volume normal ; il a une coloration jaune pâle, il paraît graisseux au toucher et sur une coupe, graisse fortement le papier La vésicule contient de la bile jaune. L'artère hépatique est normale.

La *rate* est tout à fait molle et diffluente. On ne peut l'arracher que par lambeaux. Les reins sont plutôt petits. On voit à leur surface quelques taches, plus foncées que le tissu environnant. En arrachant la capsule, on voit qu'elle adhère au niveau de ces taches. On trouve quelques petits kystes disséminés. A la coupe, on reconnaît que les taches foncées correspondent à des points de sclérose. A l'extrémité des papilles, faisant saillie dans les calices, on trouve quelques grains de sable jaune orangé ; les plus gros atteignent le volume d'un grain de chènevis, d'autres sont absolument miliaires.

Les artères et les veines du rein ne sont pas sensiblement altérées.

Réflexions. — Il s'agit d'un homme de 67 ans, ayant présenté un athérome extrêmement prononcé au niveau des

membres inférieurs, beaucoup moins marqué dans le reste de l'organisme.

Les reins scléreux, avec traces de gravelle, sans athérome de leurs artères, ont le caractère du rein goutteux. Le cœur lui-même, adipeux et scléreux est un cœur goutteux.

L'athérome si prononcé au niveau du membre inférieur gauche a causé une gangrène sénile par thrombose. Le malade est mort indirectement de sa gangrène par une infection secondaire attestée par la phlébite oblitérante de la veine tibiale, par l'état dissous du sang, l'état diffluent de la rate et la dégénérescence du foie.

Hydronéphrose aseptique, par M. FRUMUSSIANE, interne à l'hôpital de St-Denis.

Les pièces que j'ai l'honneur de vous présenter proviennent de l'autopsie d'une femme de 32 ans, morte dans le service de M. Le Roy des Barres, chirurgien de l'hôpital de St-Denis et atteinte de cancer de l'utérus dont le développement a déterminé l'obstruction des deux uretères et la rapide production d'une volumineuse hydronéphrose dans le bassinet du rein droit.

Les premiers troubles de son affection utérine remontaient à sept mois. L'hydronéphrose s'est développée dans le dernier mois de son existence, donc rapidement.

La quantité d'urine éliminée par la vessie et le taux d'urée ont diminué avec l'augmentation du volume de l'hydronéphrose, qui n'a jamais été intermittente. La malade est morte avec des phénomènes d'urémie lente à forme comateuse.

Plusieurs ponctions de la tumnur faites par M. Le Roy des Barres à un moment où l'anurie était complète, ont certainement retardé l'issue fatale et aboli les douleurs lombaires qu'accusait la malade.

De plus, la rapide reconstitution de la tumeur et l'anurie complète concomitante montraient que le seul rein qui fonctionnait était encore le rein hydronéphrosé. Le liquide extrait par les ponctions contenait de l'urée en petite quantité (3-5 gr. d'urée par litre de liquide), il était aseptique ainsi que l'on démontré l'examen microscopique et l'ensemencement resté négatif.

La tumeur hydronéphrotique se présentait cliniquement avec des caractères rénaux nets : forme ovalaire, contact lombaire, mobilité lombo-abdominale (ballottement) manifeste dans l'angle costo-vertébral. En dehors de ces caractères bien connus depuis les travaux de l'école de Necker, elle en présentait un sur lequel l'attention a été plus récemment attirée par M. le professeur Guyon : Je veux parler de la direction de son grand axe absolument vertical. De plus, elle était nettement fluctuante : on avait la sensation de flot comme dans les ascites.

La consistance était donc un peu différente de celle de la plupart des hydronéphroses de volume moyen qui, elles, sont simplement résis-

tantes. La *percussion* de la paroi abdominale antérieure donnait au début un son clair, plus tard de la matité bien que le côlon et le duodénum fussent places comme vous pouvez le voir sur cette pièce devant la tumeur. La percussion de la paroi postérieure a fourni des renseignement utiles seulement quand la tumeur avait acquis son plus grand développement. Le cœur ne paraissait pas hypertrophié.

L'examen des pièces permet de constater que le vagin et l'utérus sont atteints des lésions banales du cancer.

Une fistule fait communiquer le vagin avec la vessie.

Une ulcération siegeant au niveau de l'orifice vésical de l'uretère droit a détruit la portion intra-pariétale de ce conduit, alors que celui du côté gauche est intact.

La dernière partie de la portion pelvienne des deux uretères (celle qui avoisine le col) est englobée par le néoplasme et leurs parois y adhèrent. L'obstruction des uretères à ce niveau offre quelques différences selon que l'on examine l'uretère droit ou gauche. Du côté gauche l'obstruction est complète : le cathétérisme est impossible ; la pression exercée sur le bassinet alors qu'il était rempli de liquide a montré l'impossibilité du liquide à franchir l'obstacle. Du côté droit (côté de l'hydronéphrose) le cathétérisme avec un fin mandrin, le passage du liquide dans la vessie par la pression exercée sur le bassinet témoignent de sa perméabilité quoique très reduite.

Le segment pelvien des deux uretères, au-dessus de l'obstacle utérin, est augmenté de calibre et atteint le volume du petit doigt.

L'uretère *droit* (côté de l'hydronéphrose) dilaté dans son ensemble, arrivé au niveau du détroit supérieur du bassin, présentait une dilatation brusque grosse comme une mandarine, dont la limite inférieure est marquée sous l'uretère incisé par un point rétréci, mais encore très large puisqu'il laisse passer une sonde n° 15 ; au-dessus de cette dilatation cet uretère diminue de calibre de nouveau et se perd sur la face postérieure de cette volumineuse poche, constituée, ainsi que l'incision de sa paroi le montre, par le bassinet très dilaté, et coiffé en cimier de casque par le rein.

Le rein occupe la partie supérieure et externe de la tumeur. Sa capsule propre se détache facilement.

A l'incision du rein l'on constate l'épaisseur de sa substance propre et notable, presque normale ; son tissu est pâle, quelques calices sont légèrement dilatés, leurs papules aplatis. La surface interne lisse. Le bassinet très dilaté constitue à lui seul la tumeur. Les parois en sont épaisses. L'uretère s'ouvre à la partie inférieure et externe du bassinet, il est aussi largement dilaté et admet facilement l'introduction du médius dans son orifice supérieur. Il n'y a ni rétrécissement ni valvule.

On remarque néanmoins une bride transversale qui limite la lèvre antérieure de son embouchure dans le bassinet, mais qui ne joue pas le rôle de valvule.

Le reste de la portion abdominale de l'uretère droit est appliqué à la partie postérieure de la tumeur auquel sa paroi adhère. Il est dilaté comme le petit doigt. Il ne présente ni angle, ni coudure et n'a subi aucune torsion.

Il me semble utile d'indiquer, à un moment où les interventions sur les reins sont fréquentes, les rapports que cette volumineuse tumeur affectait avec les organes voisins.

La corne supérieure du rein occupait le 11e espace intercostal droit, le rein n'était donc pas déplacé. La colonne vertébrale limitait le bord interne de la tumeur. Son extrémité inférieure reposait sur le détroit supérieur du bassin.

La tumeur dans son ensemble était rétro-péritonéale.

La face postérieure était en rapport avec le feuillet superficiel de l'aponévrose du transverse. La face antérieure est recouverte par le côlon ascendant, l'angle droit du côlon, le duodénum et une partie de la tête du pancréas. Le côlon ascendant occupe le milieu des trois quarts inférieurs de cette face ; il est aplati et très largement oblique en haut et en dedans, il est directement appliqué sur la face antérieure de la tumeur. La partie transversale de l'angle du côlon est séparée de cette face par le duodénum. La portion verticale du duodénum occupe le milieu de son cinquième supérieur, sa partie transversale s'engage dans l'angle du côlon droit.

La tête du pancréas recouvre la partie la plus interne de sa face antérieure. Le péritoine en passant de la tumeur sur ces organes les applique étroitement sur cette face. Le bord interne de la tumeur est en rapport avec la veine cave inférieure, qui n'adhère que très lâchement. La veine rénale occupe la partie supérieure de la face antérieure de la tumeur. Il n'y a pas traces de processus inflammatoire.

Le *rein gauche* est normal. Son bassinet est légèrement distendu. Son uretère est flexueux et dilaté. Sur le cadavre, l'uretère s'unissait au bassinet à l'angle droit sans que cette disposition fût déterminée par des adhérences, brides, etc., disposition qui du reste ne s'est pas maintenue après l'extraction du rein de la cavité abdominale.

Réflexions. — Il m'a semblé utile de présenter cette pièce à la Société à plusieurs points de vue :

1° C'est tout d'abord une *hydronéphrose aseptique*, developpée exclusivement aux dépens du bassinet sans atrophie notable du rein.

2° L'intégrité presque complète des tissus rénaux explique la reproduction rapide du liquide dans cette poche, après les ponctions. Quant aux causes qui ont favorisé cette intégrité quantitative de la substance rénale, je crois qu'il faut les rechercher et dans l'évolution rapide de la tumeur et dans la faible pression du liquide en rétention déterminée par l'obstruction incomplète de l'uretère.

3° La couleur pâle de la substance rénale (anémiée) est en accord avec ce que l'on trouve dans les hydronéphoses expérimentales.

4° Si l'on compare les bassinets des deux reins dont les uretères sont obstrués, l'on constate que l'hydronéphrose est développée du côté de l'*obstruction incomplète*; du

côté de l'oblitération complète, la dilatation du bassinet existe, mais très minime.

5° Mais l'un des caractères le plus curieux de cette hydronéphrose me semble être le suivant : l'obstacle à l'écoulement de l'urine dans la vessie siège à l'extrémité inférieure de l'uretère de ce conduit.

L'uretère au-dessus de l'obstacle et jusqu'au bassinet est dilaté modérement, puis brusquement, le bassinet se dilate, se transforme en une poche volumineuse, sans qu'il n'y ait aucun obstacle à l'écoulement de l'urine du bassinet dans l'uretère, ni coudure, ni torsion, ni valvule, ni insertion vicieuse de l'uretère sur le bassinet. Il semble donc que lorsque l'uretère est *obstrué incomplètement* à son *extrémité inférieure*, une hydronéphrose volumineuse constituée exclusivement par la dilatation du bassinet, puisse se développer, en dehors de tout obstacle siégeant à l'extrémité supérieure de l'uretère ou dans le bassinet, et de toute mobilité du rein.

Lésion particulière des poumons, par M. AUSCHER, interne des hôpitaux.

Le malade dont proviennent les pièces présentées avait depuis deux ans chaque jour des hémopysies d'abondance notable.

Il y avait de l'insuffisance mitrale et une double lésion cardiaque. Le malade avait eu plusieurs attaques de rhumatisme articulaire aigu. Les hémoptysies avaient fait songer à des infarctus, mais on s'etonnait de leur abondance. Or, les poumons ne contiennent pas d'infarctus : les deux tiers inférieurs présentent un tissu dur, ayant l'apparence de la pneumonie.

M. CORNIL a rencontré chez un certain nombre de cardiaques des lésions pulmonaires analogues; ces faits ont été décrits dans la thèse d'un de ses élèves, M. Ducellier.

Cirrhose hypertrophique biliaire avec ictère chronique, par M. AUSCHER, interne des hôpitaux.

M. Auscher présente le foie et la rate d'un malade qui a succombé à des phénomènes d'ictère grave ; ayant terminé l'évolution d'une cirrhose hypertrophique biliaire avec ictère chronique. Pas d'antécédents personnels ; le père était mort tuberculeux. La rate était grosse, il n'y avait pas d'ascite. L'appétit était conservé.

A l'autopsie, on a trouvé le foie pesant 5 k. 025, et offrant les lésions de la cirrhose hypertrophique avec ictère chronique (maladie de Hanot).

La rate pesait 2 k. 150. Les ganglions situés le long du pancréas étaient très volumineux ; de même ceux du hile du foie et ceux qui sont sous la séreuse, auprès de la vésicule. Dans l'intestin, les follicules clos étaient saillants.

RECTIFICATION

Les figures des pages 227 et 228 doivent être interverties et examinées dans le sens longitudinal et non pas dans le sens transversal.

ÉLECTIONS

M. Reymond pose sa candidature au titre de membre adjoint.

Séance du 14 avril 1893.

Présidence de M. Cornil

Ostéome du brachial antérieur, par Guépin, interne des hôpitaux

Lucien M..., âgé de 15 ans, cultivateur, entre le 24 mars 1893, à l'hôpital Lariboisière, dans le service de M. le Dr Peyrot.

Il accuse une gêne notable dans les mouvements du bras droit, et attire l'attention sur une nodosité de consistance calcaire qu'il porte au bras, un peu au-dessous de la dépression deltoïdienne et profondément située sous la peau. On ne peut signaler dans son histoire aucun antécédent pathologique héréditaire. A l'âge de trois ans, il eut, paraît-il, la rougeole ; puis, consécutivement, une bronchite intense. Mais la guérison fut complète et depuis lors il n'a jamais été malade.

Il y a deux ans environ (janvier 1891), il ressentit une douleur dans le bras, exactement au point ou se trouve aujourd'hui une nodosité. Cette douleur survint brusquement, sans raison appréciable, sans que rien pût en expliquer l'apparition. En effet, Lucien M..., ne s'est jamais livré à des travaux pénibles ; il n'a point subi de traumatisme. Lors de l'apparition des phénomènes douloureux et pendant toute leur durée, son état de santé est resté excellent. Il n'a pas eu de fièvre, pas de douleurs au voisinage des autres extrémités osseuses, pas de foyers de suppuration sur la peau. Toutefois, dit-il, il portait encore aux deux mains des engelures incomplètement cicatrisées.

La douleur, bien circonscrite au point de jonction du tiers supérieur de l'humérus avec les deux tiers inférieurs et à sa partie antéro-externe, était sourde, continue, exaspérée par l'exploration et les mouvements. Elle rendrait impossible l'élévation du bras et surtout l'extension complète de l'avant-bras sur le bras.

Le gonflement de la région et la rougeur de la peau se montrèrent rapidement. Mais l'abcès formé n'avait que peu de tendance à s'ouvrir spontanément ; on dut l'inciser et il en sortit plusieurs cuillerées de bouche de pus sanguinolent. La cicatrisation se fit en quelques jours. Lucien M... reprit son travail ; il paraissait complètement guéri.

Un an après (février 1892) un nouvel abcès se forma, dans des conditions identiques sur la face antérieure de l'épaule droite. La guérison se fit rapidement après la simple incision.

Enfin, il y a deux mois, la gêne fonctionnelle du bras se montra à nouveau, toujours sans raison connue. Le membre tout entier devint douloureux après le travail, l'extension complète de l'avant-bras sur le bras impossible ou du moins très pénible.

C'est alors seulement que le malade et son entourage constatèrent l'existence de la nodosité pour laquelle il vient demander des soins. Elle ne paraît pas avoir sensiblement augmenté de volume depuis le jour où sa présence a été remarquée.

Lucien M..., suffisamment développé pour son âge, ne présente aucune malformation apparente ; ses différents organes sont sains. On ne lui trouve point de ganglions anormalement développés, pas de vestiges d'affections auriculaires ou oculaires anciennes, pas de déformations dentaires. Le bras droit, aussi développé que le gauche, porte deux cicatrices, blanchâtres, déprimées ; l'une, disposée parallèlement à l'axe du membre, occupe le tiers supéro-externe du bras et présente une longueur de trois centimètres environ. L'autre est située sur la face antérieure de l'épaule, très près de la clavicule.

La première cicatrice, la seule qui nous intéresse, est adhérente aux plans profonds; elle recouvre une masse fusiforme, de consistance calcaire, dont le grand axe est parallèle, ou à peu près, à celui de l'humérus et semblant reposer sur l'os lui-même. Cette masse, adhérente à la cicatrice d'une part, à l'os d'autre part, est néanmoins mobilisable dans le sens transversal, surtout par son extrémité inférieure.

Elle serait fixée à l'humérus par son extrémité supérieure, un peu au-dessous de l'empreinte deltoïdienne, puis s'en écarterait pour paraître se perdre dans le muscle brachial antérieur. En effet, la contraction du muscle fixe la masse très manifestement et même en dehors de la contraction musculaire, on ne peut lui faire exécuter qu'un très léger mouvement dans le sens vertical.

Le diagnostic fait avec quelques réserves, en raison de l'étiologie peu habituelle, fut *ostéome du brachial antérieur*.

L'examen attentif du creux axillaire n'y décela rien d'anormal, l'articulation de l'épaule fut reconnue manifestement indemne, l'humérus absolument régulier. Les autres muscles ne sont pas le siège de productions analogues. En raison des troubles fonctionnels progressifs, l'intervention chirurgicale fut proposée sur-le-champ.

Notre maître, M. le Dr Peyrot, incisa directement sur l'ostéome, la peau et l'aponévrose, énucléa la tumeur du tendon et du corps du brachial antérieur et l'on peut reconnaître, de visu, les rapports que l'exploration avait déjà permis d'apprécier.

Il s'agissait bien d'un nodule d'apparence osseuse, développé dans le muscle et dans le tendon, indépendant de l'humérus lui-même. Le brachial antérieur et l'aponévrose furent suturés au catgut, la peau au crin de Florence; il ne fut point fait de drainage.

La tumeur extirpée est d'une longueur de deux centimètres environ et elle a sept ou huit millimètres de largeur; elle présente une face antérieure convexe, assez régulière, une face postérieure creusée d'une gouttière longitudinale, une extrémité supérieure amincie fixée à l'humérus, une extrémité inférieure plus large, perdue dans le

brachial antérieur. La tumeur, tout entière, était recouverte par les fibres musculaires reconnaissables à leur coloration; en avant, toutefois, elle adhérait au tissu de la cicatrice. Vers la partie supérieure de la gouttière déjà signalée, on voyait un petit trousseau fibreux, blanc nacré, très intimement adhérent à cette gouttière et qu'il fut impossible d'en détacher complètement.

La surface de l'ostéome est d'apparence spongieuse, comme s'il s'agissait d'un véritable morceau d'os spongieux. Mais elle offre, en outre, une striation longitudinale dans le sens même des fibres du muscle dont l'ostéome a vraisemblablement pris la place.

Sur une coupe parallèle à son grand axe, ce nodule présente les mêmes caractères qu'à la surface. Les surfaces de section sont sèches; il ne semble point que leurs cavités contiennent de la moelle osseuse.

Après décalcification d'une partie de l'ostéome par la solution concentrée d'acide picrique dans l'alcool, on y pratique des coupes.

On peut alors reconnaître qu'il s'agit d'un os vrai, caractérisé non seulement par la présence d'ostéoplastes, mais encore par des systèmes de Havers bien conformés. Dans aucun point, on ne rencontre de cartilage et les fibres musculaires ont totalement disparu. Si l'on ne connaissait pas l'histoire du malade, il serait impossible d'indiquer la provenance de cet ostéome et surtout de constater qu'il siégeait dans un muscle.

Réflexions. — L'intérêt de l'observation précédente nous paraît résider dans les conditions étiologiques du développement de l'ostéome. Car les formations osseuses intra-musculaires — en dehors de la myosite ossifiante progressive — reconnaissent le plus souvent une origine bien différente. Pour M. Nimier (1), elles succéderaient toujours ou à peu près, à une rupture musculaire. Parfois aussi, elles se rencontrent sur les confins des articulations atteintes d'arthrite sèche, autour des foyers de fracture, au voisinage d'un cal exubérant (2).

Toujours, comme dans notre cas, il s'agit d'os vrai, de texture irrégulière, plongé dans un tissu conjonctif épaissi, renfermant des fibres musculaires atrophiées.

L'ossification débute par le tendon et envahit le tissu conjonctif du muscle, ne procédant pas directement de la fibre musculaire, comme l'a montré M. Broca, en 1850, devant la Société anatomique (3).

(1) Nimier. *Gaz. hebd. de médec. et de chir.*, 18 mars 1893, p. 123. Revue générale : Ostéome des muscles.
(2) Lejars. *Traité de chirurgie Duplay-Reclus*, t. 1, article : Myosite ossifiante, p. 779-780.
(3) Broca. *Bulletins de la Soc. anat.* XXVe année (1850), p. 37, 38, 39 40.

M. SOULIGOUX signale le cas d'une femme opérée chez M. Tillaux. On avait cru à un lipome, il s'agissait de tissu osseux, et d'ailleurs à la dissection des muscles, on rencontra des productions osseuses.

Anomalie de l'artère humérale, par M. SOULIGOUX, interne des hôpitaux.

M. SOULIGOUX présente une pièce sur laquelle on constate un certain nombre de faits intéressants. L'artère axillaire se divise, au niveau du bord inférieur du grand pectoral, en deux branches de même volume. L'une de ces branches fournit l'artère radiale et l'artère cubitale ; l'artère cubitale est superficielle et ne donne pas l'interosseuse. La deuxième branche de bifurcation de l'artère axillaire fournit l'interosseuse qui passe sous l'expansion aponévrotique du biceps, fournit les artères récurrentes cubitales antérieure et postérieure et l'artère interosseuse normales. La distribution des artères à la main se fait suivant la description classique.

Tuberculose circonscrite du petit palmaire et du long fléchisseur propre du pouce droit, ayant amené une contracture des fléchisseurs des doigts, par le Dr L. MONNIER, chirurgien de l'hôpital Saint-Joseph.

J'ai l'honneur de présenter à la Société anatomique une tumeur enlevée sur l'avant-bras d'une jeune fille de 16 ans, P..., Mélanie, entrée dans notre service le 23 mars 1892 dans l'état suivant : état général excellent. Pouce droit fléchi complètement et recouvert par les 4 autres doigts ; à 2 centimètres au-dessus du pli de flexion inférieur du poignet, sur le tendon du petit palmaire, tumeur du volume et de la forme d'une amande, que l'extension passive montre adhérente au long fléchisseur propre du pouce : elle est d'une dureté fibreuse et très sensible à la pression. Atrophie de l'éminence thénar ; anesthésie à la piqûre sur la paume de la main, excepté la troisième phalange des trois derniers doigts. Symptômes classiques de l'hystérie.

Comme *antécédents :* il y a 7 ans, plaie oblique de l'avant-bras par fragment de bouteille : le 2 février 1892, se frappe violemment à la partie supérieure de cette cicatrice : douleur vive et tuméfaction.

5 mars, ablation, par un chirurgien, d'une tumeur qu'un histologiste aurait déclaré être un névrome. Récidive rapide avec contracture des fléchisseurs.

4 juin 1892. Ablation de la tumeur récidivée : nous la trouvons faisant corps avec le tendon du petit palmaire, et adhérente au long fléchisseur du pouce, pas aux autres tendons. Appareil plâtré, maintenant les doigts étendus. Guérison de la plaie.

Examen de la tumeur, fait par le Dr Dubief, chef de laboratoire à la Clinique des Quinze-Vingts : Aspect macroscopique d'un fibrome blanc nacré avec deux ou trois petits points jaunes, criant

sous le scalpel. Au *microscope*, cette tumeur est formée en grande partie par des cellules épithélioïdes, englobant çà et là des cellules géantes assez nombreuses. Au milieu de tout cela, quelques fibres du tendon enveloppées par la néoplasie. La coloration des bacilles a été tentée mais n'a pas réussi. Il semble cependant que ce soit une tuberculose locale.

A la suite de cette opération, guérison pendant un mois, puis réapparition d'une sorte de plastron induré en dedans et en dehors du tendon du petit palmaire, mais surtout en dehors. Il diminue par les badigeonnages de teinture d'iode, puis reparaît et enfin cède à des injections de chlorure de zinc au 10e pratiquées le 4 novembre et le 3 décembre 1892, en même temps que la contracture du fléchisseur du pouce, qui aurait eu de la tendance à revenir, disparaissait définitivement, ainsi que l'anesthésie et l'atrophie de l'éminence thénar.

Réflexions. — Cette observation nous a paru curieuse comme localisation extrêmement circonscrite de la tuberculose des tendons, qui habituellement fuse rapidement le long de la gaine.

De plus, cette tumeur était d'une dureté considérable, véritablement fibreuse, si bien qu'après comme avant l'opération le diagnostic de fibrome douloureux s'imposait ; l'examen histologique corroboré par l'évolution ultérieure a seul pu permettre de connaître la nature exacte de cette néoplasie.

M. Cornil examine les coupes et pense que la tumeur est de nature tuberculeuse, comme c'est le cas le plus fréquent dans les tumeurs des tendons.

Déformation d'un astragale extirpé pour remédier à un pied bot varus équin, consécutif à une paralysie infantile, par le Dr Monnier, chirurgien de l'hôpital Saint-Joseph.

Cette pièce (1) provient d'un enfant de 14 ans 1/2, atteint, depuis l'âge de huit mois, d'une paralysie infantile portant spécialement sur tout le membre inférieur droit et ayant déterminé un pied bot varus équin absolument irréductible à un degré intermédiaire entre le 2e et le 3e, puisque le malade marchait sur le bord externe et un peu sur le dos du pied.

L'astragale fut extrait le 22 octobre 1892 et les résultats de l'opération furent très satisfaisants.

Voici les caractères anatomiques qu'il présente : Son volume est plus considérable qu'à l'état normal ; sa longueur totale, *tête et corps*, est exagérée ; la tête présente un certain aplatissement, déformation

(1) La partie clinique de cette observation a été publiée dans la *Revue mensuelle des maladies de l'enfance*, n° d'avril 1893.

qui s'explique par la traction de l'avant-pied sur cet os, grâce au ligament astragalo-scaphoïdien. C'est cette même traction qui a abaissé et fléchi la tête astragalienne, en même temps qu'elle imprimait au *col* une torsion en dedans.

Les modifications de forme sont encore plus curieuses quand on regarde la *face inférieure*. La facette postérieure d'articulation avec le calcanéum est moins concave et plus petite qu'elle ne l'est d'ordinaire : l'antérieure, plus altérée encore, est réduite à des proportions minuscules : par contre le col qui habituellement est représenté par un simple sinus revêt l'aspect d'une facette de 33 millim. de long.

Les faces latérales méritent également une mention. L'externe est peu altérée : en avant de la portion encroûtée de cartilage est une légère saillie, sans importance et ne pouvant en aucune façon être une cause d'irréductibilité.

La face interne est relativement petite et recouverte de cartilage sur une minime partie.

A l'*extrémité postérieure*, la gouttière lisse, sur laquelle glisse le long fléchisseur propre du gros orteil, est à peine visible, ce qui s'explique par la verticalité de l'astragale et de plus par l'absence de fonctionnement de ce muscle comme des autres muscles du membre, tous entièrement atrophiés.

Réflexions. — 1° Cet astragale montre les déformations que peuvent subir les os courts par suite des tractions qui s'exercent sur eux par l'intermédiaire des ligaments.

2° Dans les pieds bots les surfaces articulaires s'accommodent aux situations variées qui leur sont créées par la pathologie, changeant de forme pour les besoins de la cause.

3° Les cartilages d'encroûtement se modifient également de forme, n'existant qu'aux points de pression comme l'a remarqué Hueter cité par Tellier, qui a publié un intéressant dessin de pied bot dans les Bulletins de la Société anatomique, en février 1891.

4° Nous ne trouvons point ici les saillies osseuses à la place des surfaces dépourvues de cartilages. Déformations signalées par Chaput dans ces mêmes Bulletins, en janvier 1884 ; à peine s'il existe un rudiment de la saillie située à la face externe, en avant du cartilage dont Nélaton a montré toute l'importance dans les *Bulletins de la Société de chirurgie*, en janvier 1890. C'est en effet elle qui, dans les cas de Nélaton, s'opposait à la réduction du pied bot. Sur l'astragale que nous présentons la cause d'irréductibilité était autre : elle était due à l'hypertrophie totale de cet os, à la longueur et à l'inflexion de son col, d'où l'indication formelle de l'astragalectomie.

Môle hydatiforme, par M. RECHT, interne à l'hôpital Rothschild.

Il s'agit d'une pièce provenant d'une femme entrée à l'hôpital Rothschild, service de M. le Dr Weill.

Cette femme, âgée de 38 ans, était accouchée antérieurement 8 fois à terme.

Le 19 septembre 1890 elle est entrée dans le service de M. le Dr Weill, se plaignant de douleurs abdominales et de pertes survenant tous les 5 ou 6 jours.

La malade est restée dans le service jusqu'au 15 novembre de la même année. L'utérus augmentait de volume, mais comme la malade ne sentait pas remuer et que nous n'avions jamais entendu les battements fœtaux, nous nous étions arrêtés au diagnostic de fibrome utérin

Le 15 novembre les pertes ayant diminué en fréquence et en abondance, la femme est sortie de l'hôpital pour reprendre son travail de marchande dans les marchés.

Quelques jours après sa sortie, le mari de la malade est venu nous trouver en disant que sa femme avait rendu par le vagin un énorme caillot de sang ; il nous apportait ce caillot qui n'était autre chose qu'une môle hydatiforme dont les vésicules sont de la dimension d'un petit pois.

Note histologique sur un épithélioma primitif du foie, accompagné d'adénome, d'hyperplasie diffuse et de cirrhose. Épithélioma secondaire des ganglions du hile du foie, par EDOUARD COLLINET, interne des hôpitaux.

L'examen histologique de l'épithélioma primitif du foie présenté en décembre 1892 (1), nous semble insuffisant. En effet, après avoir fait des coupes dans différentes portions de cet organe, nous avons constaté qu'il renfermait des lésions d'adénome, surajoutées à celles d'épithélioma et de cirrhose. Epithélioma, adénome et cirrhose, caractérisent l'état anatomo-pathologique de ce foie. Aussi pouvons-nous comparer notre observation à celles qu'ont publiées M. E. Brissaud (2) et Blocq (3).

Nous rappelons que l'examen macroscopique du foie, montre dans le lobe droit du cancer et de la cirrhose, et dans le lobe gauche, un parenchyme verdâtre, atteint d'un certain degré de cirrhose, au milieu duquel sont disséminés des nodules d'adénome.

Nous avons fait des coupes sur ces différentes parties et avons complété l'examen par l'étude histologique de deux ganglions du hile du foie et des deux petites tumeurs utérines d'apparence fibreuse.

Sur une coupe portant sur le lobe gauche du foie, en dehors des nodules adénomateux, et vue à un faible grossissement, on constate

(1) *Bull. de la Soc. anat.*, 1885.
(2) BRISSAUD. *Arch. génér. de médecine*, 1885.
(3) *Bulletins. de la Soc. anat.*, 1892, p. 783.

de la cirrhose porto-biliaire, peu prononcée, à forme insulaire, et en quelques endroits, un léger degré de cirrhose sus-hépatique. De ces îlots de cirrhose se détachent par place des bandes conjonctives circonscrivant incomplètement des amas de cellules hépatiques de dimensions variables. Ces derniers n'occupent qu'une portion du lobule hépatique et sont compris entre un espace porte et une veine hépatique. Quelques-uns sont complètement entourés d'une zone conjonctive. L'orientation des trabécules hépatiques a disparu en certains endroits. Il existe de la rétention biliaire. Les traînées parenchymateuses contiennent par places de petits blocs biliaires, vert noirâtre, de dimensions variables.

A un fort grossissement, les capillaires sanguins sont plus ou moins dilatés, contiennent, en outre des globules sanguins, des cellules sphériques, ovoïdes ou polyédriques, mal colorées par le picro-carmin, munies d'un gros noyau révélé par l'hématoxyline. Les cellules polyédriques, très nombreuses par places, paraissent être des cellules néoplasiques qui gagnent les veines sus-hépatiques. Les traînées hépatiques limitées par les capillaires dilatés sont amincies, et quand ces derniers sont très dilatés, elles sont divisées en plusieurs tronçons par les anastomoses des capillaires entre eux. Quelques trabécules sont plus ou moins contournées, épaissies, ne forment pas de nodules, sont disséminées dans le parenchyme et rappellent des trabécules hyperplasiées. C'est ce qu'on nomme de l'hyperplasie diffuse.

Quelques cellules hépatiques inégalement réparties, rencontrées surtout dans les parties hypertrophiées, sont plus grosses qu'à l'état normal, contiennent deux, trois et même quatre à cinq noyaux. La plupart des cellules de volume normal ou inférieur à la normale, renferment un à deux noyaux. Le protoplasma cellulaire, granuleux, est coloré en brun clair, et contient de fines granulations verdâtres, d'origine biliaire. Les trabécules hépatiques renferment, par place, des blocs isolés ou de courtes traînées noir verdâtre, de substance biliaire, les unes continues, les autres fréquemment interrompues et composées de grains qui leur donnent l'aspect de tronçons de chapelet. Ces blocs biliaires donnent aux trabécules un aspect variqueux et occupent par places le centre d'une section transversale d'une trabécule.

Certaines portions de la coupe sont composées de cellules hépatiques étroites, petites, colorées en rouge clair par le picro-carmin et de capillaires sanguins très dilatés, renfermant peu de globules sanguins, mais surtout les petites cellules polyédriques précédemment décrites.

Par places, il existe de larges amas cellulaires ayant subi en totalité ou en partie la dégénérescence graisseuse.

En quelques régions, la coupe présente un mélange de cellules hépatiques de dimensions normales ou très volumineuses, polynucléaires, et des cellules hépatiques, petites, polymorphes, colorées en rouge clair par le picro-carmin. Ces cellules n'ont pas la disposition trabéculaire.

Sur une coupe colorée au picro-carmin et à l'hématoxyline, on peut voir des amas de parenchyme hépatique, de forme et de dimensions variables, à limites non tranchées. Les noyaux sont bien visibles, le protoplasma a une apparence trouble, et une couleur rose violacé,

les contours cellulaires ont disparu. La disposition trabéculaire conservée en certains endroits a disparu en d'autres. Il n'y a pas de séparation tranchée entre ces îlots cellulaires et les cellules hépatiques voisines, pas de zone de tissu conjonctif, les travées cellulaires se continuent les unes avec les autres, sans transition. A une trabécule cellulaire trouble fait immédiatement suite une traînée de cellules hépatiques infiltrées de granulations biliaires et ayant subi des modifications précédemment indiquées.

Nous ignorons la nature de la lésion de ces cellules.

Adossées à quelques îlots de cirrhose porto-biliaire se montrent deux ou trois assises de cellules plus petites que les cellules hépatiques, en forme de cube ou de pyramide tronquée. Le protoplasma clair et non granuleux est coloré en rouge et non en brun clair, par le picro-carmin. Le noyau unique est assez volumineux. Le volume, la forme et les réactions chimiques de ces cellules les différencient des cellules hépatiques. Par des modifications insensibles, elles se perdent au milieu du parenchyme hépatique voisin. Parfois ces cellules forment ou des trabécules ou de petits nodules arrondis ou ovalaires, qui représentent des coupes perpendiculaires ou obliques au grand axe des trabécules. Dans ce derniers cas, elles présentent et les caractères et la disposition des cellules adénomateuses.

Sous la capsule de Glisson, on voit un nodule cellulaire circonscrit par une zone conjonctive. Les cellules n'ont pas de disposition trabéculaire. De volume et de forme variables, la plupart sont plus petites, quelques-unes cependant sont plus volumineuses que les cellules hépatiques et contiennent jusqu'à quatre et cinq noyaux. Le protoplasma clair, coloré en rouge présente par place de la pigmentation biliaire. Les espaces inter-cellulaires ne contiennent pas de globules sanguins, mais de très petites cellules ovalaires ou des fibrilles conjonctives.

C'est un nodule d'épithélioma.

Le calibre des veines portes et sus-hépatiques, est, en de nombreux endroits rempli en totalité on en partie par des cellules épithéliales polymorphes semblables à celles déjà trouvées dans le tronc de la veine porte et les veines sus-hépatiques. Les artères paraissent saines. Les canalicules biliaires sont nombreux. Quelques-uns sont tapissés d'une couche de petites cellules cubiques, et ont une lumière très petite. D'autres, ont leur calibre rempli de cellules désagrégées, ou de matière biliaire, la couche périphérique seule est normale. Il en est dont l'épithélium de revêtement est décollé et forme des plis dans la lumière du canalicule. Enfin certains présentent un aspect étoilé.

Le tissu conjonctif des îlots et travées de cirrhose est composé, en grande partie de cellules rondes à gros noyau ; les fibres conjonctives y sont rares.

Autour des veines portes et sus-hépatiques, et des canulicules biliaires, les cellules rondes conjonctives forment d'assez larges zones ---sées. C'est donc une cirrhose porto-biliaire, à sa période embryon-iire.

La capsule de Glisson, épaissie, est formée de fibres et de cellules njonctives.

D'autres coupes pratiquées sur les portions verdâtres d'apparence ıine du lobe gauche présentent les mêmes caractères que la coupe ·écédente. On y trouve surtout des lésions de cirrhose, de l'hyper-

plasie diffuse, puis quelques petits nodules d'adénome et d'épithélioma.

Si nous examinons une coupe portant sur une portion d'apparence saine et une partie adénomateuse, on constate les particularités suivantes :

A un faible grossissement, la portion non adénomateuse se montre atteinte de cirrhose biveineuse, les lésions de cirrhose sont plus prononcées que sur la coupe précédente. La cirrhose est insulaire en quelques endroits, et annulaire sur la plus grande partie de la coupe. Dans certains anneaux, il n'existe pas trace de vaisseaux.

Les nodules parenchymateux limités par ces anneaux présentent des dimensions variables. Il est difficile d'etablir leurs rapports avec les espaces portes et les veines sus-hépatiques. En quelques endroits le parenchyme hépatique est fortement envahi par le tissu conjonctif et réduit à quelques bandes cellulaires. La disposition trabéculaire a en grand partie disparu.

La portion adénomateuse est composée de trois à quatre nodules volumineux, confluents et présente le type de l'adénome décrit par Sabourin (1). Ces nodules sont séparés du tissu sain par une zone de tissu rose d'apparence conjonctive où les espaces portes et les veines sus-hépatiques ont la plupart disparu. Le tissu adénomateux est vivement coloré, et teinté en rouge par le picro-carmin et parsemé d'îlots vert clair composés de globules sanguins. Il n'existe pas de rétention billiaire.

A un fort grossissement, la portion de tissu cirrhotique présente les caractères précédemment décrits; le tissu conjonctif présente plus de fibres que sur la coupe précédente.

La zone rosée qui limite le tissu adénomateux est composée en certains endroits par du tissu fibreux, en d'autres par des travées de cellules hépatiques aplaties. Au voisinage mais en dehors de cette zone, les cellules hépatiques présentent un protoplasma moins granuleux, plus clair. Quelques-unes ont subi une modification plus profonde, elles sont plus petites que normalement, cylindro-cubiques ou pyramidales (pyramide tronquée), ont un seul noyau et un protoplasma clair et vivement coloré en rouge.

Les trabécules hépatiques qui, avec le tissu fibreux, séparent l'adénome du tissu hépatique d'apparence normale, présentent les modifications suivantes. Les cellules hépatiques aplaties, allongées sont difficiles à délimiter dans une même travée; le protoplasma est granuleux, obscur, les noyaux sont la plupart disparus ou sont difficiles à trouver, les travées aplaties sont séparées par un très étroit espace clair. Quelques-unes se continuent insensiblement avec les travées de cellules adénomateuses par de petites cellules cubiques ou cylindro-cubiques.

Le tissu adénomateux est composé de trabécules ou cylindres cellulaires coupés en différents sens et séparés, quelques-uns par les capillaires remplis de globules sanguins, la plupart par de minces fibres conjonctives pâles. Les îlots de globules sanguins déjà signalés n'ont pas de paroi et sont des foyers hémorrhagiques. Chaque travée est généralement composée de deux rangées de cellules à forme de cylindre ou de pyramide tronquée, plus petites que les cellules

(1) SABOURIN. *Th. de Paris*, 1881.

hépatiques. Leur protoplasma est clair et coloré en rouge jaunâtre par le picro-carmin. Elles ont un seul noyau. Quelques îlots cellulaires présentent une forme elliptique ou arrondie selon que la trabécule est coupée obliquement ou perpendiculairement à son grand axe. Les cellules sont pyramidales, leur base regarde la périphérie. Le noyau unique est au voisinage du sommet. Quelques-uns de ces nodules cellulaires présentent une petite lumière centrale.

En certains endroits, on rencontre des sortes d'alvéoles, limités par une même zone de tissu conjonctif et contenant des cellules cylindriques à la périphérie et polymorphes, en raquette à la partie centrale. Elles sont colorées en rouge carmin. Ce sont des îlots d'épithélioma.

Dans le tissu conjonctif limitant les nodules adénomateux, il existe des parties épaissies, représentant probablement des espaces portes dont les éléments ont pour la plupart disparu. Dans quelques-uns de ces épaississements conjonctifs, on rencontre des îlots de cellules adénomateuses. D'autres contiennent des vaisseaux sanguins renfermant des cellules épithéliales polymorphes. On n'y rencontre pas de canalicules biliaires, mais des amas arrondis ou ovalaires de cellules cubiques, représentant probablement des canalicules biliaires altérés. De la zone scléreuse partent des traînées plus minces, allant subdiviser le tissu adénomateux en départements d'étendue variable.

Une coupe histologique portant sur le lobe droit cancéreux et sclérosé montre que la cirrhose annulaire est beaucoup plus prononcée que sur les coupes précédentes.

L'anneau scléreux présente une épaisseur inégale en ses différents points. Les portions épaissies existent surtout au voisinage des espaces portes et même sus-hépathiques et contiennent par endroits des îlots cellulaires très petits, arrondis, ovalaires ou en forme de strates. De la zone scléreuse partent des traînées de même nature, mais plus fines, qui subdivisent les amas parenchymateux.

Le parenchyme hépatique est disposé sous forme d'îlots arrondis, ovalaires ou très allongés, de dimensions variables. Quelques-uns de ces îlots sont d'apparence semblable au tissu hépatique des portions simplement cirrhotiques. Mais la plupart présentent l'aspect de boyaux cellulaires plus ou moins contournés, d'alvéoles et sont colorés en rouge. D'autres peu nombreux ont une apparence trouble et une coloration rouge brique, sans disposition trabéculaire.

A un fort grossissement, on observe des lésions de cirrhose simple, des trabécules, des petits nodules adénomateux, mais surtout des trabécules courtes et des alvéoles cancéreux.

Dans ces derniers, les cellules sont polymorphes, à protoplasma transparent coloré en rouge par le picro-carmin. Leur volume est variable, inférieur ou égal à celui des cellules hépatiques normales. Certaines cellules volumineuses contiennent trois à quatre noyaux. Quelques-unes, gigantesques, à protoplasma moins clair, granuleux, contiennent six, huit et même dix noyaux.

Les espaces inter-trabéculaires et inter-alvéolaires sont plus larges que dans le tissu adénomateux et contiennent, quelques-uns, des piliaires sanguins, d'autres, des cellules rondes et des fibres conjonctives.

Dans les nodules rouge brique et d'apparence trouble, la disposi-

tion trabéculo-alvéolaire a disparu en certains endroits, est conservée en d'autres. Les cellules ont des limites peu nettes, et un protoplasma double.

Les amas cellulaires, trabéculaires ou alvéolaires, rencontrés dans les portions épaissies des bandes scléreuses présentent des cellules de caractères divers.

Certains ont des cellules petites, cylindriques, à protoplasma clair et rosé (picro-carmin) et à gros noyau. Ils représentent très probablement des canalicules biliaires transformés; d'autant plus que dans leur voisinage on rencontre assez souvent les orifices vasculaires sanguins.

D'autres sont composés de cellules adénomateuses. Enfin, il en est qui contiennent des cellules polymorphes semblables aux cellules des nodules d'épithélioma.

En certains endroits où les espaces portes sont conservés on trouve des canalicules biliaires coupés très obliquement ou d'apparence étoilée, et tapissés de petites cellules cubiques ou cylindriques.

La plupart des veines sont remplies de cellules épithéliales polymorphes semblables à celles trouvées dans le tronc de la même porte et les veines sus-hépatiques.

Le tissu conjonctif des zones scléreuses est composé de cellules rondes, fusiformes et de fibres, les dernières sont en assez grand nombre.

La petite masse du volume d'une noisette accolée au tronc de la veine-porte est, non pas un bourgeon émané de cette dernière, mais un ganglion lymphatique, envahi par du tissu de sclérose. Dans sa gaine conjonctive, et immédiatement au-dessous de celle-ci, se voient des espaces assez petits, arrondis. ovalaires ou allongés, en forme de canal, qui contiennent des cellules épithéliales, polymorphes semblables aux cellules trouvées dans le tronc de la veine porte, les espaces ne possèdent pas de globules sanguins et sont précédés par une mince zone rosée, composée de fibres conjonctives fines et sinueuses. Ce sont des vaisseaux lymphatiques.

Dans l'intérieur du ganglion et au voisinage de ce qui paraît être le hile, on trouve des cellules polymorphes semblables dans les vaisseaux sanguins.

Un autre ganglion du hile du foie, du volume d'un petit haricot, d'apparence normale, de consistance souple, présente aussi les mêmes cellules polymorphes dans un certain nombre de vaisseaux lymphatiques.

Les ganglions lymphatiques du hile du foie sont donc aussi envahis par l'épithélioma.

Les petites tumeurs, trouvées l'une dans la paroi de l'utérus, l'autre sous la muqueuse utérine, sont des fibromes. Elles sont composées presque exclusivement d'un feutrage de fibres conjonctives disposées plus ou moins concentriquement On y trouve aussi des cellules conjonctives, étoilées à prolongements très ténus, ou allongées et à noyau ovalaire, quelques-unes sont rondes et à gros noyau.

Les parois des artères sont très épaissies, et leur calibre, est rempli en totalité ou en partie des cellules endothéliales aplaties, à noyau ovalaire. Il y a donc de l'artérite.

Réflexions. — En résumé, ce qui caractérise notre première coupe ce sont les lésions de cirrhose formée par du tissu embryonnaire. Puis en divers endroits mal limités les modifications cellulaires, hypertrophie et hyperplasie, qu'ont décrites Kelsch et Kiener (1) sous le nom d'hépatite parenchymateuse diffuse, et qu'on nomme hyperplasie diffuse, terme plus général. Par places et particulièrement au voisinage des espaces portes, on voit des portions adénomateuses, fait qui serait en faveur de l'opinion de Sabourin (2) qui prétend que le tissu adénomateux se développe primitivement au voisinage d'un espace porte et s'étend ensuite vers les veines sus-hépatiques. Enfin nous trouvons un nodule d'épithélioma.

La seconde coupe est surtout atteinte d'adénome. On y trouve également des parties atteintes d'hyperplasie diffuse et de cirrhose, et d'autres atteintes d'épithélioma. La cirrhose est plus prononcée sur cette coupe que sur la première, mais elle est moins accentuée que sur la troisième. Dans cette dernière dominent les lésions de cirrhose et d'épithélioma ; en quelques rares endroits on rencontre l'hyperplasie diffuse et l'adénome.

En un mot, l'épithélioma, l'adénome, l'hyperplasie diffuse et la cirrhose s'observent dans ce foie, mais en proportions variant avec les régions examinées.

L'épithélioma a débuté, non dans les canalicules biliaires, mais dans la cellule hépatique, car les parties épithéliomateuses du foie, le thrombus de la veine porte, les ganglions du hile du foie offrent des cellules qui rappellent le type de la cellule hépatique.

Nous avons remarqué, sur nos coupes, les transformations successives des cellules hépatiques, et constaté par quelle transition ménagée, elles poussent de la lésion de l'hyperplasie, à celle de l'adénome, puis de l'épithélioma. Il paraît donc naturel d'établir un lien entre les lésions précé- qui pourraient êtres considérées comme les trois phases d'un même processus, chargé de transformer la cellule hépatique en cellule épithéliomateuse. C'est ce qu'a fait . Sabourin, qui désigne ce processus du terme général d'hépame. L'hyperplasie nodulaire est l'hépatome trabéculaire,

(1) Kelsch et Kiener. *Archives de physiologie*, 1878.
(2) Sabourin. Thèse citée.
(3) Sabourin. *Glande biliaire de l'homme*, p. 124.

l'adénome, l'hépathome cylindrique, et enfin l'épithélioma, l'épathome cellulaire. Il est possible que dans cette variété d'épithélioma primitif du foie, cancer avec cirrhose de MM. Hanot et Gilbert, la lésion procède toujours de la même façon, indiquée par Sabourin, et constatée sur nos coupes. Un fait rapporté dans toutes les observations, c'est la présence constante de l'adénome dans le cancer avec cirrhose.

Cependant, il ne faut pas oublier que l'hyperplasie nodulaire et l'adénome sont des lésions pour ainsi dire banales qui s'observent dans le foie, séparément, et en l'absence de cancer. M. Sabourin, dans sa thèse, est d'avis que l'adénome hépatique peut devenir infectieux et dans le foie lui-même et à distance. Mais étant donnés la spécificité de l'épithélioma, son début possible par une cellule unique, on peut se demander si, après avoir subi les phases d'hyperplasie et d'adénome, il ne les fait pas subir aux noyaux épithéliomateux développés secondairement dans le foie. Envisagés de cette façon, dans le cas actuel, l'hyperplasie et l'adénome ne seraient pas des lésions simplement irritatives, mais des lésions néoplasiques (2), dont le terme fatal serait l'épithélioma.

Le rôle de la cirrhose dans ce cancer a été interprété de façons différentes.

Pour Sabourin, la cirrhose joue un rôle prépondérant, elle est le phénomène initial, c'est elle qui sert, pour ainsi dire, d'épine et détermine successivement l'hyperplasie, l'adénome et l'épithélioma.

Notre maître, M. Lancereaux (3), pense que la cirrhose est secondaire au développement de l'épithélioma.

MM. Kelsch et Kiener (4), Hanot et Gilbert (5) admettent le développement simultané de la cirrhose et de l'épithélioma, sous l'influence du même agent irritatif.

Voyons quel rôle peut jouer la cirrhose dans le foie que nous venons d'examiner. C'est dans les portions atteintes

(1) BARD. *Anat. pathologique*, p. 17.
(2) BARD. *Loc. cit*, p. 594.
(3) LANCEREAUX. Les cirrhoses secondaires. *Leçons de cliniq. méd.* 1879-1891.
(4) KELSCH et KIENER. Contribut. à l'hist. de l'adénome du foie. *Arch. de physiol.*, 1876.
(5) HANOT et GILBERT. *Études sur les maladies du foie.*

d'épithélioma qu'elle est la plus développée et la plus ancienne; elle l'est moins dans les parties adénomateuses, et enfin elle est peu marquée à sa période initiale, dans les régions à peu près saines ou atteintes seulement d'hyperplasie diffuse. Or il nous semble que dans ces dernières régions, la cirrhose devrait être et plus développée et plus avancée en âge, si le foie primitivement cirrhotique avait été secondairement atteint d'épithélioma. Aussi pensons-nous que, dans l'observation actuelle, la cirrhose n'a pas été le phénomène initial. S'est-elle développée en même temps que l'épithélioma ou lui est-elle secondaire? L'examen de nos coupes ne peut pas nous permettre de conclure.

Mais comment expliquer la présence des îlots de cirrhose dans les portions à peu près saines ou atteintes d'hyperplasie diffuse. On remarquera que cette cirrhose n'existe qu'autour des espaces portes et de quelques veines sus-hépatiques, vaisseaux qui sont remplis de cellules cancéreuses. Elle peut être expliquée par la présence de ces cellules, agissant d'abord sur la veine, puis sur le tissu conjonctif qui l'entoure.

Une autre explication peut encore être donnée. Il existe en effet de la rétention biliaire dans ce foie. Or MM. Charcot et Gombault (1) ont démontré qu'il se développait de la cirrhose des canalicules biliaires dans les foies atteints de stase biliaire.

Sur le foie que nous avons examiné, il existe de la cirrhose porto-biliaire, et il est difficile de dire si c'est la thrombose épithéliale des veines portes ou la rétention biliaire qui a joué le principal rôle dans le développement de la cirrhose.

Il nous reste à faire remarquer que les ganglions du hile du foie sont histologiquement cancéreux, et que macroscopiquement ils ne le paraissent pas. Dans le cancer du foie avec cirrhose, la thrombose épithéliale de la veine porte est fréquente, et l'épithélioma secondaire des ganglions du hile est rare. Cette rareté de l'envahissement ganglionnaire par l'épithélioma, tient peut-être à ce que les ganglions, apparence saine, n'ont pas toujours été examinés au microscope.

(1) CHARCOT et GOMBAULT. Note sur les altérations du foie, consécutives à la ligature du canal cholédoque. *Arch. de physiologie*, 1876.

ÉLECTIONS

M. VAUDREMER est nommé membre correspondant.
M. CAZIN pose sa candidature au titre de membre adjoint.

Séance du 21 avril 1893.

PRÉSIDENCE DE M. CORNIL

Sur la transformation épithéliomateuse des kystes dermoïdes de l'ovaire, par A. H. PILLIET.

Les kystes de l'ovaire sont susceptibles, on le sait, de transformation épithéliomateuse ou carcinoïde. Celle-ci, pour les kystes mucoïdes, a été particulièrement étudiée en France par M. Poupinel qui en a fait l'objet de plusieurs mémoires. Elle débute par la face interne muqueuse de ces kystes, et les prolongements cryptiques qui s'enfoncent dans la paroi du kyste y disséminent des nids épithéliaux qui donnent à cette paroi l'aspect carcinomateux, exactement comme les bourgeons proliférants du sein donnent lieu à l'épithéliome diffus.

Le kyste épithéliomateux ainsi constitué peut être enlevé sans avoir infecté l'organisme : c'est ce dont nous avons eu plusieurs exemples; mais au bout d'un certain temps s'il est laissé en place il finit par devenir le point de départ d'une généralisation qui se fait, soit par les vaisseaux, soit par le péritoine, ce qui est le cas le plus fréquent. Les bourgeons épithéliomateux érodent la paroi du kyste et déterminent à sa face péritonéale une ulcération qui devient le point de départ de végétations semblables à celles qui couvrent la surface interne des poches de la tumeur. Ces végétations déterminent des greffes sur les points du péritoine qui leur correspondent; elles peuvent même, par leurs débris détachés, infecter tout le petit bassin d'un semis cancéreux (Virchow). Nous n'insisterons pas d'ailleurs sur ces faits qui ont été étudiés en France au point de vue clinique par M. Terrillon, M. Nicaise et au point de vue histologique par MM. Malassez et de Sinéty, et par M. Poupinel.

Le kyste dermoïde, qui se généralise moins fréquemment,

malgré les observations de Cornil et Babinski, de Poupinel, etc., peut présenter les deux étapes d'évolution épithéliomateuse que l'on constate dans le kyste mucoïde ; et cela n'a rien de surprenant quand l'on considère que ces deux sortes de tumeurs, reliées entre elles par des formes mixtes ont probablement un point de départ commun, comme nous avons essayé de le montrer dans un autre travail. La forme généralisée est naturellement la plus connue ; la première reste larvée tant qu'on ne pratique pas l'examen histologique de la tumeur.

On sait que, dans les kystes dermoïdes les plus simples, il existe en un point de la poche kystique une papille qui porte les poils, les dents s'il s'en trouve et dont la base contient des fragments osseux et des nodules de cartilage. C'est cette papille qui peut se présenter plus compliquée et aller jusqu'à présenter des maxilloïdes et même le squelette plus ou moins rudimentaire d'un embryon (Thèse Pépin, 1892). C'est au niveau de cette papille, et aux dépens des glandes qu'elle contient, que se développe le premier début de l'évolution épithéliomateuse. Il n'est donc pas besoin de la chercher ailleurs, sur différents points de la poche, comme dans les kystes mucoïdes. J'ai rapporté à la Société anatomique l'examen histologique d'un cas de ce genre (Souligoux. *Soc. anat.*, 1892, p. 142). Il s'agissait d'un kyste dermoïde de moyen volume enlevé par M. le Dr Peyrot. Les coupes de la paroi dans son point le plus épais, c'est-à-dire au niveau de la papille, montraient un véritable gâteau interstitiel, étalé et formé par des cellules épithéliales polymorphes, volumineuses, dont plusieurs étaient multinucléées. Ces cellules remplissaient des cavités assez étendues et constituaient un véritable épithélioma, développé aux dépens des glandes sébacées, comme le prouvait la graisse infiltrant les cellules.

J'ai retrouvé une disposition analogue sur un kyste dermoïde qui m'a été confié par M. le Dr Broca. La pièce a d'ailleurs été présentée à la Société anatomique avant l'examen histologique.

Sur les coupes faites au niveau de la papille, on voit qu'elle contient des poils, des glandes sudoripares peu abondantes et des glandes sébacées très nombreuses. C'est de ces glandes sébacées que partent les masses nodulaires qui s'enfon-

(1) Pilliet. Kystes de l'ovaire, *Tribune médicale*, mars 1893.

cent dans le tissu cellulo-adipeux de la cloison, et y forment des lobules d'adénome dont les plus centraux présentent encore quelques cellules en voie de transformation graisseuse. Ces nodules suivent les cloisons fibro-vasculaires et s'enfoncent assez loin dans la paroi, qui contient d'autre part des nappes d'un tissu granuleux, riche en noyaux, et qui rappelle tout à fait l'aspect du tissu des centres nerveux chez les jeunes animaux. Sur des points voisins, les glandes diffusées prennent un aspect tout à fait différent de celui des glandes sébacées ordinaires, elles offrent des culs-de-sac très petits, en sorte que la coupe prend un aspect aréolaire ; elles ne sécrètent plus de graisse, et leurs éléments restent clairs. L'ensemble qu'elles forment rappellerait assez celui d'un cancer des glandes salivaires, si d'une part la présence de poils au milieu de la masse, d'autre part leurs connexions étroites avec les glandes sébacées, ne permettait de reconnaître leur origne aux dépens de ces derniers organes.

La paroi externe n'était pas perforée. Cet épithéliome était latent, et l'examen histologique permettait seul de le reconnaître.

Ce kyste présentait une autre particularité, mise en relief par M. Poupinel : en certains points, son revêtement était constitué par des cellules cylindriques, et non uniquement par un épithélium pavimenteux stratifié.

En *résumé :* 1) Le kyste dermoïde peut subir une transformation épithéliomateuse qui débute par ses glandes sébacées.

2) Elle peut rester longtemps latente, n'ayant que très peu de tendance à perforer la paroi externe ou à déterminer un ulcère interne, elle se rapproche donc des cancroïdes.

3) Il est probable que c'est là le point de départ de la généralisation des kystes dermoïdes.

4) L'existence de ces tumeurs est assez curieuse à signaler au point de vue de la théorie parasitaire du cancer. En effet : l'épithélium développé dans un kyste ovarien n'est pas une tumeur d'orifice, telle que celles des lèvres, du pylore, de l'anus, et l'on ne voit pas comment se feraient l'irritation et l'infection, causes du cancer. En revanche, l'hypothèse de Cohnheim rend assez bien compte de ces faits, puisque le kyste dermoïde de l'ovaire est lui-même une malformation, un germe inclus dans les tissus et qui devrait être résorbé.

Note sur un groupe des glandes salivaires de la tortue grecque. Glandes juxta-maxillaires, par A.-H. PILLIET.

Les glandes salivaires sont assez développées chez les cheloniens, et leur étude permet de relier au point de vue morphologique les groupes glandulaires des reptiles proprement dits à ceux des oiseaux, avec lesquels ils ont une ressemblance que l'anatomie comparée nous a fait connaître depuis longtemps. Un de ces groupes se présente à peu près identique chez la tortue et chez l'oiseau, comme on peut le voir en comparant les anses frontales du maxillaire inférieur d'une tortue grecque et d'un jeune poulet, sur les préparations que je présente à la Société.

a) Au point de vue morphologique, ces glandes forment une série de lobes partant du plancher du bec au niveau du sillon gingival et remontant en diminuant de volume jusqu'au bord corné du bec où elles s'arrêtent, chez la tortue comme chez l'oiseau. Leur disposition générale et leur aspect sont de tout point superposables.

Au point de vue de l'histologie, elles sont composées à peu près de la même façon dans ces deux types de vertébrés. Elles appartiennent à la série des glandes dites glandes en tubes composées, au lieu d'être formées d'acini. Prenons par exemple les glandes de la tortue que nous avons sous les yeux. Elles sont constituées par des grains arrondis, dont les plus volumineux peuvent atteindre la grosseur d'une tête ronde d'épingle. Chacun de ces grains se présente dans la préparation comme une petite utricule pourvue d'un canal excréteur largement ouvert. Mais l'unité glandulaire ainsi constituée n'est pas une simple ampoule. De sa paroi s'élèvent des saillies papillaires qui multiplient sa surface et atteignent à peu près le tiers du diamètre de l'ampoule sectionnée. Quelques-unes dépassent les autres et décomposent ainsi notre utricule en logettes secondaires. Les espaces compris entre ces papilles saillantes qui cloisonnent ainsi la cavité glandulaire forment naturellement des glandes en tubes dont la longueur est proportionnelle à la longueur des crêtes papillaires ; il s'ensuit que l'utricule peut être à bon droit désignée sous le nom de glande en tube composée. Les cellules qui remplissent les glandes et revêtent les papilles ne sont que d'une seule espèce. Ce sont des éléments calici-

formes, remplis de mucus, allongés, et de très grandes dimensions.

Chez l'oiseau, dont presque toutes les glandes sont construites sur ce type, ce qui lui donne au point de vue histologique une originalité toute particulière, l'utricule glandulaire est formée de même, mais elle est mieux développée; toutes ses saillies papillaires se réunissent au centre de l'ampoule, qui devient de la sorte une petite masse pleine, bourrée de glandes en tube.

Cette division de l'utricule glandulaire par des crêtes s'élevant de la paroi ne s'observe chez l'homme, et encore à un degré très restreint, que dans les glandes de la prostate et dans celles du col utérin. Elle est opposé au type de multiplication des glandes par bourgeonnement tel qu'on l'observe dans le sein ou les glandes salivaires et qui paraît être un type plus complexe et plus perfectionné. Il est curieux de la retrouver à peu près identique chez les chéloniens et chez les oiseaux, dans des organes dont la disposition anatomique est déjà la même.

La conclusion qui s'impose, c'est que l'anatomie générale vient confirmer entièrement les rapprochements que l'anatomie comparée avait établis déjà entre ces deux genres de vertébrés si distincts en apparence.

Pseudo-méningite pneumonique. Examen bactériologique négatif, par ANDRÉ BERGÉ, ancien interne des hôpitaux.

Alphonsine P..., âgée de 4 ans 1/2, entre le 18 mai 1891 à l'infirmerie de l'hospice des Enfants-Assistés.

Cette enfant, envoyée en dépôt à l'hospice, offre une plaie de trachéotomie récente, presque entièrement cicatrisée. Aucun renseignement sur ses antécédents.

29 mai. — Alph. P... est prise brusquement d'une fièvre vive : 40°,5 le soir. Elle a une amygdalite légère et un érythème peu prononcé sur le tronc.

Les jours suivants (30 et 31 mai, 1er juin) la température très élevée oscille entre 40°,2 et 41°.

Le 2. — T. m. 40°,4; s. 40°,1. Alph. P... est très abattue, a la langue sèche; pas de dyspnée. Un peu de toux. Rien à l'auscultation des poumons et du cœur. L'érythème a disparu sans desquamation : la gorge est normale. Urine colorée, albumineuse.

Le 3. — T. m. 39°,3; s. 39°,9 : L'enfant est dans un état à peu près comateux, les paupières closes, les yeux convulsés en haut, avec, par moments, un certain degré de raideur des membres. Elle

pousse de temps en temps des cris aigus. Raideur de la nuque. Constipation. Ventre rétracté. Urine albumineuse. Pas de vomissements.

Du 3 au 7 la température, qui s'est abaissée oscille entre 38° et 39°. Les symptômes restent à peu près les mêmes et sont, sauf l'absence de vomissements, les signes communs de la méningite tuberculeuse : état subcomateux, raideur de la nuque, yeux convulsés, cris aigus. ventre rétracté en bateau, constipation, amaigrissement prononcé ; yeux cernés, excavés. Pâleur, Le 8 juin, jour de la mort, la température, qui était la veille à 38° subit un relèvement final qui atteint 41° : Les symptômes pulmonaires sont insignifiants : toux légère, pas de dyspnée manifeste.

Autopsie. — Pratiquée le 10 juin au matin.

Méninges, absolument normales : pas de granulations; pas de traînées purulentes le long des vaisseaux ; aucune altération appréciable. Liquide céphalo-rachidien peu abondant, clair, transparent. *Encéphale* sans altération : la surface interne des ventricules offre son « poli » normal. Somme toute : aucune trace de méningite tuberculeuse ou autre.

Poumons. — Le sommet du poumon droit est hépatisé en masse : hépatisation rouge dans sa plus grande étendue, grise en avant. Le lobe inférieur gauche renferme aussi un noyau d'hépatisation grise assez volumineux. Il y a du pus dans la trachée et les bronches. Les ganglions juxta-trachéaux sont tuméfiés, de couleur rouge foncé. Pas de ganglions caséeux, pas de noyaux tuberculeux dans les poumons.

Cœur, rien. *Foie* congestionné.

Reins congestionnés. *Rate* volumineuse.

Examen bactériologique. — Du liquide céphalo-rachidien, ensemencé 14 heures après la mort sur trois tubes de gélose et quatre tubes de gélatine n'a donné aucune culture.

Réflexions. — Que la pneumonie puisse, chez l'enfant en particulier, provoquer des phénomènes nerveux simulateurs de la méningite, c'est ce que confirmera cette observation. Dans notre cas, en effet, le diagnostic de méningite a paru si évident que la pneumonie a pu être méconnue. L'absence totale de vomissements aurait seule pu éveiller quelques doutes au sujet du diagnostic porté. Mais, à supposer que la pneumonie eût été révélée cliniquement, on eût sans doute soupçonné une détermination pneumococcique sur les méninges. L'examen nécropsique et l'*examen bactériologique* ont démontré qu'il n'en était rien. Il existe donc bien au cours de la pneumonie un syndrome méningitique qui ne relève point de l'action directe du pneumocoque sur les méninges.

En présence de phénomènes nerveux tels que ceux qui sont signalés dans notre observation, il faut donc penser

non seulement à la méningite mais aussi à la « pseudo-méningite » pneumococcique.

La réalité de la seconde n'est pas moins sûrement établie que celle de la première.

Kystes hématiques des deux ovaires, par M. MALHERBE, interne des hôpitaux.

Les pièces que nous avons l'honneur de vous présenter ont été enlevées par M. le Dr Segond le 15 avril dernier chez une femme dont voici l'observation :

Mme S..., âgée de 49 ans. Réglée à 18 ans 1/2, régulièrement, mais les règles sont très douloureuses. Pas de pertes blanches.

Deux enfants; le premier, couches difficiles nécessitant l'emploi du forceps, bien portant.

Le second il y a 16 ans, présentation vicieuse du placenta. Mort-né, pas de suites de couches.

Il y a 7 ou 8 ans la malade commença a avoir d'abondantes pertes blanches mais elle ne reporte qu'à 3 ans la date du début exact de la maladie, depuis ce moment elle perd en blanc abondamment et ressent des douleurs assez violentes, ces douleurs ne sont pas continues mais existent principalement lorsque la malade s'est fatiguée plus que d'ordinaire ou vers la fin de la journée.

Examen : On sent un col gros. Dans les culs-de-sac latéraux on sent à droite une tumeur assez volumineuse pouvant appartenir à la trompe ou à l'ovaire.

A gauche, tumeur située comme la précédente mais de plus petit volume. L'utérus mesuré à l'hystéromètre a 8 cent.

Opération, le 15 avril 1893. Anesthésie par le bromure d'éthyle continuée par le chloroforme.

Hystérectomie vaginale. Durée 45 minutes. Curettage après dilatation extemporanée, utérus hypertrophié, bourré de petits fibromes, trompes légèrement augmentées de volume. Deux poches constituées par des kystes hématiques de l'ovaire. Poche droite de la grosseur du poing.

Poche gauche plus petite. A l'ouverture des poches, principalement de la droite, il s'écoule un liquide noirâtre sanguin mais non purulent.

Toute la face postérieure de l'utérus est rugueuse et très adhérente au rectum. Pas d'incident. 8 pinces. Hystérectomie suivant le procédé habituel, c'est-à-dire morcellement.

Ablation successive des annexes après l'ablation de l'utérus.

Suites de l'opération. — Deux heures après l'opération, la malade a une hémorrhagie qui nécessite le placement de deux nouvelles pinces et un nouveau tamponnement. Ablation des pinces au bout de 48 heures, pas de température.

La malade va actuellement très bien.

RÉFLEXIONS. — Ces pièces sont intéressantes à plusieurs points de vue.

1° Les deux ovaires étaient le siège de kystes hématiques, principalement celui du côté droit qui était formé par une poche du volume du poing rempli de sang noirâtre. Le gauche du volume d'une grosse noix était également distendu par un kyste sanguin ; à sa surface on peut encore voir deux autres petits kystes de même nature.

2° Les trompes étaient normales et ne présentaient rien de particulier contrairement à ce que l'on voit habituellement, les hémato-salpinx paraissant plus fréquents.

3° L'utérus, assez volumineux, était hypertrophié et présentait dans son intérieur des petits corps fibreux.

4° Enfin par les pièces que vous avez sous les yeux et par le dessin que nous avons fait on peut s'assurer que toutes les parties malades ont été entièrement enlevées.

5° La malade actuellement dans son 7e jour, à part une petite hémorrhagie rapidement arrêtée dès le 1er jour, est maintenant en pleine voie de guérison.

Amputation supra-vaginale d'un gros fibrome chez une femme de 70 ans, par M. MALHERBE, interne des hopitaux.

La pièce que nous présentons à la Société a été enlevée par nous avec l'assistance de notre cher maître, M. le docteur Segond, chez une femme de 70 ans 1/2.

Antécédents. — Réglée à 16 ans. Un enfant (forceps, bonnes suites de couches). Pas de fausse couche. Ménopause à 56 ans. Pas de maladie antérieure.

Maladie actuelle. — Début : 2 ans. Augmentation progressive du volume du ventre accompagnée de douleurs abdominales, surtout vives dans le bassin. Ni constipation ni œdème, ni autres troubles fonctionnels. Jamais d'écoulement sanguin.

Signes physiques. — A la palpation on constate une tumeur arrondie médiane, rénitente.

Le toucher vaginal montre un col petit, la tumeur semble pédiculisée en avant de l'utérus.

Opération le 11 avril (par M. Malherbe). Anesthésie au bromure d'éthyle, complète en une minute et demie environ, continuée par le chloroforme. Pendant les soins antiseptiques précédant l'opération, la malade se cyanose rapidement et cesse de respirer. Respiration artificielle 2 à 3 minutes et application sur l'épigastre d'une compresse d'eau bouillante, la respiration recommence presque aussitôt après cette dernière manœuvre, elle se continue normalement dès lors jusqu'à la fin de l'opération. Mais l'eau bouillante a produit sur l'épigastre une large brûlure au 2e degré.

Incision médiane de 0 m. 10 environ, la main plongée par la plaie dans l'abdomen permet d'y découvrir une énorme tumeur fibreuse

du volume d'une tête d'adulte. On prolonge tant en haut qu'en bas l'incision de la paroi ce qui permet de faire sortir la tumeur de la cavité abdominale.

Par aucun de ses points elle n'a contracté d'adhérences. Poids : 1970 gr.

Connexions avec l'utérus : Elle semble développée aux dépens de la face antérieure de l'utérus. Pédiculisation externe à l'aide d'une broche. Les annexes sont atrophiées et ne présentant rien d'anormal on les laisse en place. Sutures aux crins de Florence. Le pédicule est fixé à la paroi et isolé par les points à la soie de la grande cavité abdominale. Le 7e jour pansement et ablation des fils, la malade se porte admirablement bien.

Aucun incident. Température normale, le pouls est plein, vibrant. Etat général excellent. La quantité des urines varie entre 0 l. 7 et 0 l. 8. C'est un fibrome pédiculé de l'utérus siégeant à la face antérieure de cet organe. Ce fibrome qui, malgré son volume ne causait en somme que peu de troubles à la malade, n'a été enlevé que sur ses instances expresses vu son grand âge.

Réflexions. — Nous regrettons de ne pouvoir donner aujourd'hui un examen histologique de la pièce, mais nous nous promettons de combler cette lacune, car notre collègue et ami Cazin a bien voulu s'en charger.

Ce qui nous a paru digne d'intérêt, c'est, outre l'âge avancé de la malade qui, aujourd'hui, à son 10e jour, présente une cicatrisation complète de sa plaie abdominale et un état général parfait, la présence de certaines parties extrêmement dures qu'on rencontre à la section de la tumeur et qui semblent de nature osseuse ou calcaire. C'est sur ce point que nous reviendrons.

Séance du 28 avril 1893.

Présidence de M. Cornil

Un cas de cirrhose mixte, cirrhose limitée aux espaces portes. Lésions artérielles prédominantes, par G. Durante, interne des hôpitaux, à l'appui de sa candidature au titre de membre titulaire de la Société anatomique.

Le 13 février 1893, entrait à l'hôpital Lariboisière, dans le service de M. le Dr Raymond, le nommé Alfred A..., journalier, âgé de 25 ans, pour une ascite très abondante avec œdème des membres inférieurs et ictère chronique très prononcé.

Comme *antécédents héréditaires* nous ne relevons que les faits

suivants : Sa mère est sujette à des névralgies lombaires et abdominales ; son père qui vit encore a toujours été bien portant. Sur trois frères, deux ont une excellente santé ; le 3e a été atteint d'une paralysie infantile à 11 mois. La paralysie s'est localisée sur la jambe droite dont les muscles se sont atrophiés, mais cela ne l'empêche pas de marcher et de vaquer à ses occupations.

Alfred A... n'a jamais été malade jusqu'à l'âge de 19 ans. Il n'a jamais quitté la France, n'a pas eu de fièvres palustres et nous ne relevons, en particulier, ni syphilis ni accident suspect de spécificité.

Il y a 6 ans, il a souffert d'un enrouement qui a duré 4 mois, mais pendant les deux ans qu'il passe ensuite sous les drapeaux, sa santé ne laisse rien à désirer. Dans les 6 derniers mois seulement il fut atteint d'une bronchite, mal soignée, qui traîna longtemps et, de retour chez lui, il se remit à travailler mais en continuant à tousser. Il n'a jamais eu, cependant ni hémoptysies ni sueurs nocturnes.

Interrogé au point de vue de l'éthylisme, le malade nous raconte qu'il buvait le matin en allant au travail un verre de rhum, mais il ne prenait pas d'apéritif d'aucune sorte ni d'alcool après ses repas et n'aurait jamais bu d'absinthe même au service militaire. Il n'a jamais eu de pituites, mais a été sujet à un peu de tremblement et à quelques cauchemars, dans ces derniers temps principalement.

C'est, il y a 4 ans, en 1889 que paraît avoir débuté l'affection pour laquelle il entre dans le service. A cette époque il s'est aperçu qu'il devenait jaune et que cet *ictère*, loin de disparaître, persistait et tendait à augmenter. Il continua cependant à travailler, mais bientôt son ventre se mit à augmenter sensiblement de volume. Un médecin consulté lui ordonna une potion qui n'empêcha pas les symptômes de progresser.

Il y a un an, l'*ascite* s'étant beaucoup accrue, on le ponctionna et l'on retira 6 litres d'un liquide jaune verdâtre. Quoique soulagé par cette opération le malade ne put cependant reprendre son travail et se vit obligé de passer toute l'année à se soigner. Quinze jours avant son entrée à l'hôpital on lui fit une seconde ponction qui donna issue à huit litres du même liquide.

A son entrée, le malade présente un aspect très spécial. Amaigri, très cachectique, les yeux enfoncés, cernés, on le prendrait au premier abord pour un tuberculeux arrivé à la dernière période. La couleur de sa peau est d'un ton jaune cuivré presque brun par suite d'un ictère chronique bien plus accentué sur le revêtement cutané que sur les conjonctives qui ne sont, relativement, que peu teintées.

Les membres inférieurs sont les plus foncés, puis viennent la paroi de l'abdomen et la face ; les membres supérieurs le sont beaucoup moins surtout le bras et l'avant-bras, la teinte cuivrée s'accentuant davantage à partir du poignet. La peau sèche présente une desquamation furfuracée et le malade se plaint d'un prurit incessant.

Les membres inférieurs œdématiés sont énormes et cylindriques ; r suite de l'infiltration plus abondante des extrémités, le cou-de-ed est aussi volumineux que la partie moyenne de la cuisse dont les uscles du reste, présentent une notable atrophie. Cet œdème mou ıst pas douloureux et la pression du doigt y détermine aisément un ›fond godet. Les bourses sont aussi infiltrées, mais à un bien moin-e degré.

Les membres supérieurs d'une couleur moins foncée sont amaigris, les muscles en sont atrophiés; cet amaigrissement et cette atrophie se retrouvent de même sur le thorax. Il en résulte une opposition frappante entre les parties sus et sous-diaphragmatiques du malade, les premières émaciées, frêles, atrophiées, contrastant avec l'abdomen et les membres inférieurs distendus par l'ascite et un œdème considérable.

Le coude cependant, la main et surtout le poignet présentent un peu d'œdème qui, plus accentué au niveau de l'articulation radio-carpienne, détermine au lieu du sillon normal, une saillie rappelant de loin une tumeur blanche par son siège et ses limites; mais on constate aisément qu'il ne s'agit ici que d'un œdème localisé.

L'abdomen distendu par une ascite abondante est plus volumineux que dans une grossesse à terme; la fluctuation y est très évidente. Le liquide qui empêche la palpation profonde remonte jusqu'au-dessus de l'ombilic et paraît plus mobile à droite qu'à gauche. Les veines de la paroi dilatées, ramifiées, témoignent d'une circulation collatérale très active. La dyspnée est considérable; c'est presque de l'orthopnée. L'auscultation ne décèle rien au cœur.

Dans les *poumons*, on trouve de chaque côté des signes de congestion assez intense également répartis dans toute la hauteur et sans prédominance marquée aux sommets.

Il n'y a pas d'albuminurie ni de sucre dans les *urines* qui ont une teinte ictérique très foncée et sont peu abondantes.

Du côté du *tube digestif*, on note de fréquents vomissements bilieux, verdâtres ou alimentaires, lorsque le malade prend quelque chose, il y a presque intolérance complète. L'appétit du reste, a totalement disparu. Les selles sont diarrhéiques et colorées; il n'y a jamais eu de matières grises.

Une ponction faite le lendemain de son entrée donne 7 litres d'un liquide limpide et jaune d'or. La palpation permet alors de reconnaître un *foie* volumineux, débordant de 3 travers de doigt les fausses côtes, de consistance dure, résistante, à rebord tranchant et à surface plane très légèrement rugueuse, sans nodosités perceptibles à travers la paroi.

La *rate* est énorme et très dure. On peut facilement en limiter les contours en la saisissant à pleines mains et constater qu'elle arrive en avant jusqu'à la ligne mamelonnaire.

Il y a de la péritonite; la palpation de l'abdomen est douloureuse, surtout dans sa portion sus-ombilicale, et en appliquant la main au niveau de la face antérieure du foie, on perçoit des frottements donnant la sensation d'amidon écrasé sous le doigt.

La ponction a beaucoup soulagé le malade qui peut passer quelques heures assis dans un fauteuil. La dyspnée a notablement cédé, l'œdème diminue, mais la faiblesse et l'abattement sont toujours très considérables. L'ictère reste aussi foncé, n'a aucune tendance à s'effacer et il apparaît de l'héméralopie, le malade se plaignant de ne pouvoir plus rien distinguer à la lumière artificielle lorsque l'on allume les lampes, tandis que de jour il distingue parfaitement bien. De jour la vue des couleurs est cependant bien conservée, sauf pour le bleu qu'il voit gris; il n'y a pas de xantopsie.

La température oscille entre 37° et 37°,5 et ne monte qu'une fois

exceptionnellement à 38°,2. Cette rémission est de courte durée. Le 26 février le malade est repris de dyspnée intense coïncidant avec les progrès de l'ascite qui se reproduit rapidement.

Le 27 on lui fait une seconde ponction (la troisième depuis le début de la maladie) qui permet de retirer encore 4 litres d'un liquide jaune d'or identique à celui de la ponction précédente. L'amélioration qui en résulte n'est du reste que *peu prononcée* et *très passagère;* la cachexie se prononce avec rapidité. L'affaiblissement est extrême et la mort survient le 28 au soir après un état subcomateux ayant duré plus de 12 heures.

Autopsie, faite le surlendemain matin. — A l'ouverture de la cage thoracique, on constate dans le *péricarde* un épanchement citrin de 200 gr. environ.

Le *cœur* est petit et normal. Les *plèvres* qui ne présentent que de faibles adhérences contiennent 300 gr. d'un liquide citrin de chaque côté.

Les *poumons* sont le siège d'une congestion assez intense, il y a en outre de l'emphysème, de l'œdème et de la bronchite, mais on ne trouve nulle part traces de tubercules, même calcifiés.

Dans la *cavité abdominale*, les anses intestinales, distendues par les gaz, sont agglutinées par de fausses membranes fibrineuses récentes, gluantes, peu résistantes, et d'une couleur jaune d'or. L'épiploon est très épais et un peu gras. Dans les fosses iliaques et le bassin, on trouve environ 2 litres d'un liquide jaune identique à celui retiré lors des ponctions.

Le *foie* très volumineux pèse 2 kilogr. 500 gr. Sa surface, d'un brun clair, est irrégulière et présente de petites saillies, de petites nodosités analogues à celles de la cirrhose de Laënnec, quoique moins considérables. Ces nodosités, de volume inégal mais relativement peu proéminentes, sont séparées par des espaces de largeur variable, moins jaunes, plus rosés que le reste du parenchyme, ayant l'apparence de brides conjonctives superficielles et entre lesquelles ressort la teinte brun verdâtre des nodosités.

A la coupe, le parenchyme a une teinte générale brun clair, parsemé de petits points saillants d'un jaune verdâtre plus foncé. Il n'y a pas de calculs dans les voies biliaires. En somme, ce foie rappelle beaucoup par l'aspect de sa surface irrégulière et de sa coupe, un foie clouté et à petites granulations, mais il en diffère sinon par sa couleur brun verdâtre que l'on pourrait attribuer à une insuffisance hépatique terminale, du moins et surtout par son volume considérable.

La *rate* énorme, aussi grosse qu'un foie ordinaire, très dure, de couleur foncée, pèse 1 kil. 625 gr.

Les *reins* sont très volumineux. Ils pèsent chacun 0 kil. 350 gr. La capsule n'est pas adhérente. A la coupe, ils présentent une congestion générale, la substance corticale dont l'épaisseur est normale, a la même couleur foncée que la substance médullaire.

Examen histologique. — *Foie*. Les coupes du foie, même dans les fragments conservés et durcis dans l'alcool, sont d'un jaune vert très intense et permettent de constater à l'œil nu que le champ de la préparation est divisé par des travées plus claires, d'épaisseur variable, et des îlots de tissus hépatiques conservés tranchant sur les tissus voisins par leur transparence moindre et leur couleur plus foncée.

A un faible grossissement on constate que cette cirrhose dissocie le parenchyme en îlots unis ou multilobulaires, les uns arrondis, ovalaires, comme dans le foie clouté, les autres irréguliers, échancrés, en jeu de patience comme dans la cirrhose hypertrophique biliaire. Parfois, de volumineuses travées paraissent se diviser pour se réunir plus loin en entourant un lobule, et en quelques points on peut rencontrer dans de plus larges bandes scléreuses de petits îlots ovalaires de cellules hépatiques conservées du volume d'un lobule normal ou plus petit comme perdus au milieu des tissus fibreux.

Des grandes travées directrices partent des travées secondaires, plus fines, plus jeunes qui pénètrent dans les îlots hépatiques; les unes les traversent pour aller rejoindre une autre travée, les autres s y terminent, non pas comme dans la cirrhose atrophique par une extrémité progressivement atténuée en forme de coin, mais par un élargissement irrégulier, renflé en tête de serpent correspondant à un espace porto-biliaire.

Examinées à un plus fort grossissement, ces travées se montrent essentiellement formées par des faisceaux de tissu conjonctif adulte, véritable tissu scléreux ne contenant que fort peu de cellules à noyau allongé. Moins les travées sont épaisses, moins le tissu en est dense, et plus les cellules y sont nombreuses. Les plus fines ramifications enfin sont constituées non pas par du tissu inflammatoire embryonnaire à petites cellules rondes, mais par du tissu conjonctif jeune à nombreuses cellules allongées, fusiformes à noyau ovalaire, séparées par de fines fibrilles entremêlées.

Nous verrons plus loin quels éléments se rencontrent en outre dans ces travées; mais il importe tout d'abord d'en déterminer la disposition topographique par rapport aux lobules hépatiques.

Le point d'entre-croisement des plus larges travées correspondent à de grands espaces portes renfermant une veine, une artère hépatique et un ou plusieurs canaux biliaires très volumineux. Les carrefours plus petits contiennent des conduits porto-biliaires moins considérables; enfin les points de sclérose jeune que l'on rencontre parfois disséminés au milieu des îlots hépatiques conservés ne sont que les plus petits espaces portes périlobulaires avec artère hépatique, veine porte et canaux biliaires. Quant aux tractus épais ou très délicats qui unissent ces points les uns aux autres, ils représentent les fissures portes et l'on y retrouve souvent des canaux biliaires, des branches porte ou des rameaux hépatiques.

Tous les espaces et presque toutes les fissures porto-biliaires sont atteintes de la même façon, les uns représentés par des travées scléreuses, volumineuses, anciennes; les autres, plus jeunes, simplement par des traînées plus ou moins épaisses de cellules fusiformes entremêlées de fibrilles conjonctives.

Cellules hépatiques. — Dans les îlots de parenchyme persistant les *cellules hépatiques* sont généralement bien conservées; les cellules multinucléaires sont rares. Grandes, polygonales à protoplasma rempli de fines granulations brunâtres, leur noyau se colore fortement en certains points, moins bien ailleurs, donnant ainsi lieu sur les coupes à des amas plus foncés en couleur que d'autres sans qu'il y ait cependant en aucun point une hypertrophie des cellules constituant de l'hyperplasie nodulaire.

Dans quelques cellules on trouve des amas brun foncé, homogènes, très réfringents, qui paraissent être de la bile coagulée. Au pourtour de toutes les travées et fissures portes les cellules hépatiques sont notablement plus volumineuses, leur noyau se colore mal et leur protoplasma d'un jaune verdâtre plus marqué qu'ailleurs est absolument infiltré de grosses granulations biliaires vert brun presque noir, d'où le fait que le pourtour des îlots hépatiques semble déjà plus foncé, plus opaque que les portions avoisinantes.

L'ordination des cellules est presque toujours bien conservée, leurs travées se dirigeant soit en rayonnant à partir d'une veine sus-hépatique, soit parallèlement aux bords des tractus scléreux. Mais elles sont dans quelques lobules irrégulièrement disposées et il est difficile de leur reconnaître une direction générale bien nette.

Le plus souvent placées à une distance normale les unes des autres, les cellules hépatiques en certains points se trouvent séparées par des espaces assez considérables qui ne sont autres que des capillaires biliaires dilatés, vides ou contenant parfois de ces masses de substance biliaire coagulée identiques à celles que nous avons signalées plus haut dans quelques cellules.

Enfin dans un certain nombre d'îlots peu nombreux, les cellules sont complètement dissociées et paraissent jetées au hasard. Très irrégulières comme forme et comme dimensions, les unes normales, polygonales, les autres petites, carrées, ovoïdes ou aplaties avec ou sans noyau colorable, elles ne sont plus reconnaissables que par leur protoplasma granuleux et jaunâtre.

Cette dispersion n'est pas due à une cirrhose interstitielle monocellulaire, car on ne trouve entre elles que de rares fibrilles conjonctives traces des capillaires intralobulaires ; ces espaces intercellulaires ne sont autres que des capillaires biliaires excessivement dilatés ayant séparé les cellules en partie atrophiées par compression, formant de véritables lacunes biliaires et ne constituant qu'un degré plus avancé de l'état que nous avons signalé plus haut.

Les travées de sclérose sont presque toujours nettement limitées, cependant, en quelques points, surtout dans les plus petites, les bords sont moins francs et l'on voit des fibrilles et des cellules fusiformes s'écarter légèrement pour enserrer comme dans une boutonnière une ou deux cellules les plus excentriques de l'îlot limitrophe.

Mais cet envahissement qui, du reste, est peu prononcé, se fait toujours par de fines fibrilles parallèles aux travées portes et jamais par du tractus fibreux se portant de la périphérie au centre du lobule comme dans la cirrhose monocellulaire syphilitique par exemple.

Ces cellules englobées semblent disparaître plus loin dans les travées, elles perdent leur protoplasma mais leur noyau paraît persister plus longtemps.

En effet dans la bande de sclérose on observe, outre les noyaux allongés, ovoïdes, des cellules conjonctives, d'autres noyaux se colorant bien, assez volumineux, exactement arrondis et disposés, soit isolément, soit en traînées parallèles représentant peut-être une rangée de cellules englobées, soit enfin en amas plus volumineux qui représentent, il est possible, les restes de petits îlots hépatiques perdus au milieu des grandes travées et progressivement étouffés. Mais nous n'avons pas pu trouver de preuves directes de cette transformation.

Canaux biliaires. — Les conduits biliaires se présentent sous différents aspects où l'on reconnaît, tantôt des canaux préexistants, tantôt des canaux de nouvelle formation. En effet dans les travées de moyen et de grand volume on observe parfois des traînées de gros noyaux se colorant fortement, sans protoplasma visible, placés bout à bout sur une ou sur deux rangées et occupant l'espace compris entre deux faisceaux fibreux. Ces traînées ne sont qu'une disposition plus régulière des noyaux signalés plus haut comme provenant peut-être de cellules hépatiques englobées ; elles ne sont du reste limitées par aucune paroi conjonctive, mais pourraient être regardées comme la forme la plus rudimentaire des néo-canalicules.

Ailleurs on trouve des néo-canalicules types constitués par deux rangées de cellules cubiques à protoplasma accusé, à gros noyaux, mais se colorant moins bien que les précédents. Ils forment des boudins rectilignes ou le plus souvent contournés en *S* et anastomosés ; leur lumière est parfois visible. Ils ne présentent pas de tunique externe, l'épithélium semble simplement interposé entre les faisceaux conjonctifs dont il est séparé souvent par un espace vide pouvant faire supposer au premier abord que ces canaux siègent dans des lacunes lymphatiques, mais il est plus probable que cette apparence est due à la rétraction cellulaire par les liquides conservateurs.

Un degré de plus et nous trouvons des formations cellulaires identiques, mais entourées d'une paroi propre constituée par un manchon de tissu fibreux très dense presque sans noyaux, se colorant uniformément ~~en rose~~ par le picro-carmin et 5 à 6 fois plus épais que le diamètre de la portion épithéliale. Sur une coupe transversale ils se montrent sous l'aspect d'un nodule fibreux à fibres concentriques avec, au centre, un revêtement de cellules cubiques nucléées limitant une lumière très étroite. Le manchon fibreux peut être plus considérable encore et étouffer les cellules épithéliales qui disparaissent peu à peu par suite de la sclérose de la tunique externe. Il en résulte un nodule fibreux présentant à son centre une lumière de fin calibre dans laquelle on ne retrouve plus qu'une ou deux cellules, des débris irréguliers ou rien du tout. Enfin l'orifice central lui-même peut disparaître à son tour et ne plus être marqué que par le centre de figure des fibres concentriques. Le canal biliaire est transformé alors en un cordon fibreux plein. Nous verrons plus loin que ces cordons fibreux peuvent avoir une autre origine.

Au niveau des grands espaces portes, nous retrouvons des canaux biliaires volumineux avec un revêtement interne de cellules épithéliales cubiques, ou mieux cylindriques, souvent détaché de la paroi et replié sur lui-même. Ces canaux biliaires sont généralement sinueux, leur cavité très distendue quoique vide peut acquérir le diamètre des rameaux portes adjacents ; quand à leur paroi externe fibreuse, très hypertrophiée, elle peut atteindre une épaisseur 2 à 3 fois plus considérable que celle de la tunique moyenne des artères hépatiques normales.

Telles sont les lésions des voies biliaires. Il nous reste à étudier celles des vaisseaux veineux et artériels.

Veines sus-hépatiques. — Contrairement à ce que l'on observe dans la cirrhose de Laënnec, les veines sus-hépatiques se rencontrent toujours dans les îlots de parenchyme conservé et sont partout absolu-

ment *saines*. Dans les grands îlots ces vaisseaux sont très nets, leur endothélium conscrit est intact, leur tunique externe, mince, n'est absolument pas épaissie et il en part des travées de cellules hépatiques normales.

Dans les îlots plus petits qui ne sont constitués que par un petit nombre de lobules on retrouve encore au centre des veines sus-hépatiques et celles-ci, loin d'être intéressées par la sclérose, ont une paroi plutôt amincie. Déformées souvent par les cellules hépatiques qui semblent les avoir comprimées, elles sont aplaties ou irrégulières, mais tapissées par un endothélium vasculaire normal permettant d'établir la nature du vaisseau.

Enfin, plus ou moins exactement, au centre des îlots neuro-cellulaires, on peut encore généralement constater la présence d'un orifice le plus souvent informe, parfois difficilement visible à un faible grossissement, mais qui, avec un grossissement plus fort se montre tapissé de cellules endothéliales assez régulièrement disposées et dépourvues de tunique externe appréciable. Les travées hépatiques partant de ce vaisseau à peine reconnaissable indiquent qu'il doit bien être considéré comme une fine ramification sus-hépatique ayant cédé à la pression des cellules voisines.

Lorsque les hasards de la coupe portent sur des vaisseaux porto-sus-hépatiques, on observe que ceux-ci sont contenus dans une bande scléreuse au voisinage de l'espace porte, mais cette sclérose diminue rapidement à mesure qu'elle s'en éloigne et disparaît complètement avant d'avoir atteint la veine sus-hépatique que l'on retrouve à une certaine distance, indemne de tout tissu conjonctif surajouté.

Dans les plus larges bandes de cirrhose on peut rencontrer de rares veines sus-hépatiques; celles-ci siègent alors toujours sur les *bords* et non en plein tissu conjonctif. Du côté de la travée la paroi du vaisseau étant confondue avec le tissu scléreux avoisinant on ne peut guère juger de son épaisseur, du côté répondant au parenchyme conservé, au contraire, cette paroi, très mince, n'est nullement augmentée de volume, et les cellules hépatiques en partent normalement; enfin l'endothélium y est parfaitement conservé. Ce ne sont donc que des points où la sclérose a progressé plus loin le long des voies porto-sus-hépatiques, mais il n'y a pas de cirrhose sus-hépatique vraie.

Nous n'avons constaté nulle part de congestion autour des veines centrales, les capillaires rayonnants qui en partent sont vides de sang. C'est même autour de ces vaisseaux que les cellules parenchymateuses présentent le plus de cohésion et leurs travées le plus de régularité.

Veine porte. — Si les veines sus-hépatiques occupent toujours les îlots de parenchyme conservé, les veines portes au contraire siègent constamment dans les travées de sclérose. Perdus au milieu du tissu fibreux dans les grands tractus, elles sont entourées dans les plus petits par du tissu conjonctif plus jeune à cellules fusiformes, la cirrhose ainsi que nous l'avons dit plus haut, n'ayant suivi que les voies porto-biliaires.

Il ne faudrait pas, cependant conclure à une lésion prédominante des veines portes. Si, en effet, dans les travées scléreuses la paroi de ces vaisseaux ne peut parfois être nettement délimitée des tissus avoisinants, l'endothélium y est, par contre, absolument intact. Mais généralement, soit dans les grands espaces portes, soit dans les points

où la sclérose est formée de tissu jeune, la paroi du vaisseau peut être facilement distinguée des fibres cirrhotiques au milieu desquelles elle est plongée. On peut ainsi s'assurer qu'elle n'est que légèrement épaissie ou même intacte et que là non plus le revêtement endothélial étant sain, il n'y a aucune altération de la tunique interne.

Les lésions portes se réduisent donc à une périphlébite légère, inconstante ; l'endophlébite fait partout complètement défaut.

Artère hépatique. — Les artères hépatiques sont, au contraire, *partout* malades. Leur endothélium proliférant dénote une endartérite intense, rétrécissant la lumière et allant souvent jusqu'à l'oblitération complète. Leurs tuniques moyenne et externe, denses, scléreuses, se reconnaissent facilement sur les coupes à la direction circulaire des fibres qui les composent et présentent une épaisseur 2 à 3 fois plus considérable que normalement.

Cette *endo-périartérite* aboutit souvent à la transformation des vaisseaux en un cordon fibreux où toute lumière a complètement disparu, dont le siège seul permet de reconnaître la nature.

Nous avons vu plus haut que les canaux biliaires de moyen volume pouvaient subir la même transformation. On trouve donc, dans les travées de cirrhose des nodules fibreux formés de faisceaux concentriques très dense et pouvant provenir, soit d'anciennes artères, soit de canaux biliaires oblitérés. Arrivés à cet état il serait impossible de les distinguer, mais on se rend aisément compte de leur double origine en suivant dans les différentes portions des coupes tous les stades successifs des altérations de ces deux ordres de vaisseaux.

Les artères hépatiques, les veines portes et, sur les bords exceptionnellement, les veines sus-hépatiques, sont les seuls vaisseaux que l'on constate dans les travées de petit et de moyen volume. Dans les grandes travées et surtout au niveau de leurs entre-croisements on rencontre en outre *des vaisseaux de nouvelle formation* qui, dans quelques carrefours, sont si nombreux qu'ils donnent lieu presque à des tissus caverneux. Leur endothélium quelquefois desquamé est généralement encore appliqué contre la paroi ; leur contenu est constitué par de la fibrine, des globules blancs et parfois des cellules granuleuses verdâtres à noyau qui ne sont probablement que des leucocytes teintés par la bile. Ces vaisseaux n'ont pas de paroi externe ; les cellules endothéliales semblent appliquées directement contre les faisceaux fibreux avoisinants.

Il nous a été impossible de nous rendre compte s'ils sont en rapport avec les veines portes, mais nous ne croyons pas qu'il s'agisse de lymphatiques dilatés.

Enfin, pour terminer cette longue description, nous dirons que l'on rencontre dans le tissu fibreux sous-jacent à la capsule de Glisson de petites cellules rondes plus nombreuses qu'ailleurs et que l'on y constate surtout des vaisseaux dilatés très multipliés et de petites hémorrhagies capillaires.

Rate. — La rate atteinte à la fois de cirrhose et d'une congestion intense offre à la coupe un aspect très particulier. Au lieu de donner l'impression d'un organe lymphoïde avec des vaisseaux entourés de manchons de petites cellules rondes, elle présente au contraire un aspect angiomateux, caverneux. Les travées fibro-musculaires sont épaissies. Les vaisseaux sanguins, tant les artères que les veines,

paraissent sains et ne présentent ni endo ou périartérite, ni endo ou périphlébite, leur tunique externe n'étant pas épaissie et leur endothélium normal. Autour des artères les corpuscules de Malpighi sont très peu volumineux et très rares ; il faut les chercher pour rencontrer quelques amas lymphoïdes autour des vaisseaux.

Tout le reste du parenchyme, c'est-à-dire la plus grande partie des tissus est constituée par des capillaires distendus, des canaux, de larges espaces remplis de globules rouges, et formant un vaste réseau congestif présentant par places de petites hémorrhagies en nappe. Ces canaux, revêtus d'un endothélium bien conservé, sont séparés les uns des autres par des cloisons formées de cellules conjonctives et de cellules fusiformes, mais ne contenant que très peu de cellules rondes.

Ces cloisons étant minces par rapport au diamètre des canaux sanguins qu'elles séparent on comprend l'aspect caverneux qu'offrent les coupes de la rate.

Reins. — Les reins présentent une congestion veineuse intense de la substance médullaire. Cette congestion existe aussi, mais bien moins accusée, dans la substance corticale, sauf immédiatement sous la capsule où l'on constate quelques petits foyers hémorrhagiques. Dans les tubes contournés les cellules épithéliales sont desquamées en grande partie et obstruent la lumière du canal ; le noyau de cette cellule se colore mal et dans leur protoplasma on observe parfois des granulations jaunes. Ces mêmes altérations se retrouvent dans les anses de Henle et même dans la première portion des tubes droits.

Dans la lumière de ces conduits, se montrent parfois des granulations jaunes et souvent des corpuscules brunâtres ou jaune foncé bien limités, d'aspect homogène. Mais nulle part nous n'avons trouvé de cylindres granuleux ou hyalins remplissant un conduit sur une certaine longueur.

Le tissu conjonctif intercanaliculaire est environ doublé d'épaisseur ; les noyaux y sont augmentés de nombre et, par places, dans la substance cervicale, près des glomérules et sous la capsule, on rencontre de petits amas irréguliers de cellules rondes inflammatoires suivant le trajet des vaisseaux.

Poumons. — Les poumons sont relativement peu malades.

La plèvre est saine, mais dans la séreuse se sont produites de petites hémorrhagies capillaires.

Les alvéoles pulmonaires distendues présentent des lésions emphysémateuses. En quelques points, limités à des fractions de lobules, on rencontre de la congestion et des îlots de bronchopneumonie. Mais en fait, les altérations du système respiratoire sont minimes et peu accentuées.

Notons pour terminer qu'en aucun point de nos coupes du poumon, nous n'avons rencontré de traces histologiques de tubercules.

Réflexions. — Telle est l'observation que nous avons cru intéressant de faire connaître.

Il s'agit, en résumé, d'une cirrhose s'étant développée chez un jeune homme de 25 ans, ayant présenté dès le début de l'*ictère chronique*, une *ascite* abondante et récidivante

avec circulation collatérale, un *gros foie* et une *rate énorme*, et s'étant terminée par la mort 4 ans environ après l'apparition des premiers symptômes.

Histologiquement, c'est une *cirrhose vasculaire* intéressant les espaces et les fissures portes, uni ou multilobulaire, annulaire ou en jeu de patience mais toujours *périlobulaire* sans cirrhose intercellulaire, avec *intégrité des veines sus-hépatiques*, lésions nulles ou peu prononcées des veines portes et *endo-péri-artérite intense*.

Cliniquement il avait été aisé d'éliminer de suite le gros foie diabétique où l'ascite est rare, puisque les urines ne présentaient pas de sucre, le foie impaludique que rien n'indiquait dans les antécédents de notre malade et qui ne donne pas lieu non plus à de l'ascite, enfin les foies amyloïde ou leucocythémique où l'ascite et l'ictère font défaut.

D'autres diagnostics étaient plus délicats.

La *cirrhose tuberculeuse* était la première hypothèse qui venait à l'esprit en présence du facies cachectique du malade, soit qu'il s'agisse de tubercule du foie, soit qu'il n'y eût que dégénérescence graisseuse des cellules hépatiques; il pouvait aussi être question d'une cirrhose hypertrophique graisseuse de Hanot et Sabourin. On observe en effet dans ces cas un gros foie, une grosse rate et l'ascite apparaît, soit consécutivement à une poussée de péritonite, soit par suite même de la cirrhose.

L'ictère n'est pas constant, mais se montre souvent, quoique généralement d'une façon peu intense.

Nous avons vu que dans les coupes il n'y avait pas trace de dégénérescence graisseuse et l'absence de tuberculose permet d'éliminer aussi la cirrhose sans tubercules des tuberculeux, telle qu'elle a été décrite par Pilliet, Hanot et Gilbert.

Nous pouvions avoir affaire à une *cirrhose syphilitique acquise* consécutive à un chancre resté ignoré ou à une cirrhose syphilitique *héréditaire tardive*. Sur 47 cas de cirrhose syphilitique héréditaire tardive, Hudelo, dans sa thèse, cite 5 cas ayant apparu entre 25 et 30 ans et, à l'appui de cette supposition, nous trouvions une paralysie infantile chez un frère du malade.

On observe, en effet dans ces cirrhoses, un foie souvent augmenté de dimensions, ne présentant pas toujours de

gommes ou de bandes scléreuses appréciables au palper, la rate est volumineuse, l'ascite constante et récidivant sans cesse, la circulation collatérale apparaît; mais l'ictère est généralement léger, c'est plutôt un subictère, les troubles digestifs dominent la scène et notre malade ne présentait ni stigmates ni accidents antérieurs parlant en faveur de ce diagnostic.

L'examen histologique ne nous a montré, en effet, ni gommes ni cirrhose intercellulaire. La seule chose qui rapprochât ce foie des cirrhoses spécifiques est l'endo-péri-artérite intense généralisée que l'on constate sur toutes les coupes comme dans les cas de syphilis acquise, mais qui ne suffit pas pour établir à elle seule la nature spécifique de la lésion.

Si, au point de vue clinique, la symptomatologie ne cadrait ni avec la cirrhose atrophique, qui ne présente pas d'ictère chronique, ni avec la cirrhose hypertrophique biliaire où l'ascite et la circulation collatérale font défaut, nous pouvions nous trouver en face d'une de ces *cirrhoses mixtes* décrites par Dieulafoy, puis par Guitter dans sa thèse de 1881, où les signes de la cirrhose atrophique viennent s'ajouter à ceux de la cirrhose hypertrophique. C'est du reste le diagnostic qui, par élimination, avait été posé au lit du malade.

Examinées à un faible grossissement, les coupes présentaient un aspect tenant en effet de la cirrhose de Laënnec par certains points où l'on trouvait de larges travées enserrant des îlots arrondis plus ou moins volumineux de parenchyme conservé; tandis que par d'autres, l'envahissement irrégulier entre les lobules, le déchiquetage du tissu hépatique en jeu de patience par des languettes scléreuses, se terminant par un renflement en tête de serpent, donnaient une figure très semblable à celle de la cirrhose hypertrophique biliaire.

On n'observe pas ici d'îlots formés par des travées hépatiques épaissies formant des points d'hyperplasie nodulaire ainsi que cela s'observe généralement dans la cirrhose de Hanot et Gilbert; les cellules hépatiques sont au contraire normales comme dimensions ou un peu atrophiées ainsi que dans la cirrhose atrophique.

Quant aux canaux biliaires, ils sont loin d'être proliférés au même point que dans la cirrhose hypertrophique, mais, ainsi que nous l'avons vu, on rencontre de nombreux néo-canalicules, et il semble par places, que ces canalicules se

soient formés aux dépens des gros noyaux fortement colorés, que l'on rencontre surtout dans le bord des travées et qui paraissent provenir des cellules hépatiques de bordure, englobées par la cirrhose et ayant perdu leur protoplasma.

Nous signalons simplement ce fait, sans vouloir prendre ici parti sur l'origine encore si obscure de néo-canalicules que l'on rencontre dans la plupart des cirrhoses alcooliques, car nos coupes ne présentent pas de points suffisamment démonstratifs et ne nous permettent pas d'être catégorique sur cette genèse. — Les canaux biliaires sont du reste malades. Englobés dans la cirrhose ils sont étouffés et dégénèrent peu à peu en un cordon fibreux sans lumière, ce qui explique l'ictère, chronique progressif, car les îlots du parenchyme conservé formés de cellules hépatiques encore vivaces, continuaient à sécréter de la bile qui, ne pouvant s'écouler par les voies naturelles, devait s'accumuler et se résorber dans les lobules. Cette stase est du reste démontrée par la dilatation extrême des capillaires biliaires qui disjoignent en certains points les travées hépatiques en refoulant et atrophiant les cellules par compression.

La cirrhose, ainsi que nous l'avons dit, n'intéresse que les espaces et les fissures portes séparant plus ou moins nettement et plus ou moins complètement les lobules les uns des autres, mais sans les pénétrer.

Les veines sus-hépatiques, contrairement à ce que l'on observe dans le foie clouté et même dans la cirrhose hypertrophique, sont absolument saines et libres de cirrhose, leur paroi est mince et leur endothélium conservé. Les vaisseaux porto-sus-hépatiques même sont presque complètement indemnes, car lorsqu'ils sont touchés, ce n'est qu'à leur portion immédiatement adjacente au système porte.

Les veines portes ne sont pas complètement intactes. En certains points, leur paroi paraît légèrement épaissie, mais ailleurs et le plus souvent il ne semble y avoir ni endo ni périphlébite ; le vaisseau est simplement englobé par le tissu de sclérose avoisinant.

Il n'en est pas de même des artères hépatiques qui sont toutes atteintes d'une endo-péri-artérite interne allant souvent jusqu'à l'oblitération complète. Ce sont ces vaisseaux qui, sans contredit, sont les plus malades et paraissent avoir été touchés les premiers si l'on en juge par le degré avancé

de leurs lésions comparativement à celles des autres vaisseaux.

Grâce aux vaisseaux qui unissent intimement entre elles les veines portes et les veines sus-hépatiques, il est rare de rencontrer un de ces deux systèmes atteint seul sans que, au bout de quelque temps, l'autre se prenne à son tour, soit que le système sus-hépatique soit intéressé le premier, et que le système porte ne s'altère que postérieurement. soit que la lésion détruite par les branches portes ou porto-sus-hépatiques et que les veines centrales soient envahies secondairement. Dans notre cas l'intégrité du système sus-hépatique est remarquable et contraste avec la cirrhose avancée, siégeant dans les espaces et les fissures porto-biliaires. Les veines portes, d'autre part, sont, à un fort grossissement, moins malades que l'on ne pourrait tout d'abord le supposer, en présence d'une sclérose si intense dans leur voisinage. Il semblerait donc que les voies veineuses n'aient été ici que peu actives dans ce processus de cirrhose qu'elles n'ont fait que *subir* plutôt que diriger.

Nous remarquerons, d'autre part, que la cirrhose n'ayant envahi que les espaces et les fissures portes, reste cantonnée uniquement dans les points qu'occupe l'artère hépatique, n'intéressant que les organes irrigués par des branches comme les canaux biliaires et légèrement la tunique externe de la veine porte. On serait donc en droit de se demander en présence de la topographie de la cirrhose et de la prédominance des lésions de l'artère hépatique, si cette sclérose n'est pas sous la dépendance d'une lésion artérielle et non pas veineuse comme les cirrhoses ordinaires, si, en un mot, nous n'aurions pas affaire ici à une cirrhose artérielle.

La cirrhose artérielle existe, notamment dans la syphilis, et ce sont même les lésions artérielles qui impriment à la cirrhose syphilitique acquise une forme histologique un peu différente de celle de la cirrhose syphilitique héréditaire (Hudelo).

Mais nous ne voulons pas poursuivre plus loin cette question qui ne peut être encore qu'une simple hypothèse en présence des notions encore peu avancées que nous possédons actuellement sur le rôle de l'artère hépatique dans les affections du foie.

Nous avons simplement voulu signaler cette artérite pré-

soient formés aux dépens des gros noyaux fortement colorés, que l'on rencontre surtout dans le bord des travées et qui paraissent provenir des cellules hépatiques de bordure, englobées par la cirrhose et ayant perdu leur protoplasma.

Nous signalons simplement ce fait, sans vouloir prendre ici parti sur l'origine encore si obscure de néo-canalicules que l'on rencontre dans la plupart des cirrhoses alcooliques, car nos coupes ne présentent pas de points suffisamment démonstratifs et ne nous permettent pas d'être catégorique sur cette genèse. — Les canaux biliaires sont du reste malades. Englobés dans la cirrhose ils sont étouffés et dégénèrent peu à peu en un cordon fibreux sans lumière, ce qui explique l'ictère, chronique progressif, car les îlots du parenchyme conservé formés de cellules hépatiques encore vivaces, continuaient à sécréter de la bile qui, ne pouvant s'écouler par les voies naturelles, devait s'accumuler et se résorber dans les lobules. Cette stase est du reste démontrée par la dilatation extrême des capillaires biliaires qui disjoignent en certains points les travées hépatiques en refoulant et atrophiant les cellules par compression.

La cirrhose, ainsi que nous l'avons dit, n'intéresse que les espaces et les fissures portes séparant plus ou moins nettement et plus ou moins complètement les lobules les uns des autres, mais sans les pénétrer.

Les veines sus-hépatiques, contrairement à ce que l'on observe dans le foie clouté et même dans la cirrhose hypertrophique, sont absolument saines et libres de cirrhose, leur paroi est mince et leur endothélium conservé. Les vaisseaux porto-sus-hépatiques même sont presque complètement indemnes, car lorsqu'ils sont touchés, ce n'est qu'à leur portion immédiatement adjacente au système porte.

Les veines portes ne sont pas complètement intactes. En certains points, leur paroi paraît légèrement épaissie, mais ailleurs et le plus souvent il ne semble y avoir ni endo ni périphlébite ; le vaisseau est simplement englobé par le tissu de sclérose avoisinant.

Il n'en est pas de même des artères hépatiques qui sont toutes atteintes d'une endo-péri-artérite interne allant souvent jusqu'à l'oblitération complète. Ce sont ces vaisseaux qui, sans contredit, sont les plus malades et paraissent avoir été touchés les premiers si l'on en juge par le degré avancé

de leurs lésions comparativement à celles des autres vaisseaux.

Grâce aux vaisseaux qui unissent intimement entre elles les veines portes et les veines sus-hépatiques, il est rare de rencontrer un de ces deux systèmes atteint seul sans que, au bout de quelque temps, l'autre se prenne à son tour, soit que le système sus-hépatique soit intéressé le premier, et que le système porte ne s'altère que postérieurement. soit que la lésion détruite par les branches portes ou porto-sus-hépatiques et que les veines centrales soient envahies secondairement. Dans notre cas l'intégrité du système sus-hépatique est remarquable et contraste avec la cirrhose avancée, siégeant dans les espaces et les fissures porto-biliaires. Les veines portes, d'autre part, sont, à un fort grossissement, moins malades que l'on ne pourrait tout d'abord le supposer, en présence d'une sclérose si intense dans leur voisinage. Il semblerait donc que les voies veineuses n'aient été ici que peu actives dans ce processus de cirrhose qu'elles n'ont fait que *subir* plutôt que diriger.

Nous remarquerons, d'autre part, que la cirrhose n'ayant envahi que les espaces et les fissures portes, reste cantonnée uniquement dans les points qu'occupe l'artère hépatique, n'intéressant que les organes irrigués par des branches comme les canaux biliaires et légèrement la tunique externe de la veine porte. On serait donc en droit de se demander en présence de la topographie de la cirrhose et de la prédominance des lésions de l'artère hépatique, si cette sclérose n'est pas sous la dépendance d'une lésion artérielle et non pas veineuse comme les cirrhoses ordinaires, si, en un mot, nous n'aurions pas affaire ici à une cirrhose artérielle.

La cirrhose artérielle existe, notamment dans la syphilis, et ce sont même les lésions artérielles qui impriment à la cirrhose syphilitique acquise une forme histologique un peu différente de celle de la cirrhose syphilitique héréditaire (Hudelo).

Mais nous ne voulons pas poursuivre plus loin cette question qui ne peut être encore qu'une simple hypothèse en présence des notions encore peu avancées que nous possédons actuellement sur le rôle de l'artère hépatique dans les affections du foie.

Nous avons simplement voulu signaler cette artérite pré-

dominante en publiant cette observation qui, tant par sa symptomatologie que par ses lésions anatomiques doit rentrer, jusqu'à nouvel ordre, dans la catégorie encore mal délimitée des cirrhoses mixtes sur lesquelles l'attention n'a été attirée que depuis quelques années.

Sac herniaire avec bride fibreuse annulaire siégeant dans le canal inguinal entre l'orifice externe et l'orifice interne, par M. ZUBER, interne des hôpitaux.

Ces pièces provenaient d'un malade de 76 ans, entré dans le service de M. Monod, avec des phénomènes d'étranglement, et porteur d'une volumineuse hernie inguinale droite. La hernie était réductible, avec gargouillement, la constipation n'était pas absolue, le ventre non ballonné, aussi malgré les vomissements fécaloïdes qui survenaient le lendemain, M. Monod renonçait à intervenir, l'état général du malade ne semblait pas devoir lui permettre de supporter une laparotomie qui semblait la seule intervention étant donné la réductibilité de la hernie. Le malade mourait 2 jours après son entrée, et on trouvait à l'autopsie une anse intestinale noirâtre, étranglée au niveau d'une bride annulaire siégeant dans le trajet inguinal. L'anneau a le calibre du doigt. D'autres anses occupaient le sac herniaire et constituaient la portion réductible de la hernie. On peut conclure de ce cas qu'en présence de phénomènes persistants d'étranglement chez un malade porteur d'une hernie même réductible en apparence, on est toujours en droit d'intervenir chirurgicalement et d'inciser au niveau de la hernie.

Fibro-sarcome kystique du grand épiploon,
par M. MAURICE CAZIN, interne des hôpitaux.

La tumeur kystique du grand épiploon, qui fait l'objet de cette présentation, a été enlevée par mon maître, M. Segond, il y a trois semaines environ, chez un homme de quarante-huit ans. Je n'insisterai pas sur la partie clinique de ce cas intéressant, M. Segond en ayant fait le sujet d'une communication à la Société de chirurgie dans sa dernière séance. Je me contenterai de dire que la tumeur qui s'était développée en dehors de tout traumatisme, dont le volume était énorme et qui ne renfermait pas moins de 7 litres et demi de liquide, aurait parfaitement simulé un kyste hydatique de la face inférieure du foie, si la ponction, faite dans le service de M. Lancereaux et sur le résultat de laquelle le malade était des plus affirmatifs, n'avait pas montré, à deux reprises différentes, qu'il s'agissait d'un kyste à contenu hématique; dans ce service où le malade a séjourné quelque temps, avant d'entrer à la Maison municipale de santé, on avait fait le diagnostic de kyste du pancréas.

M. Segond, par une incision sus-ombilicale, mit à nu la surface de la tumeur et évacua son contenu; la poche qui, ainsi qu'on put alors s'en rendre compte, s'était développée dans le grand épiploon, fut

enlevée complètement, après la destruction de quelques adhérences, dont une était en rapport assez intime avec le gros intestin. Les suites opératoires ont été excellentes, et le malade opéré le 7 avril, quittait la maison de santé, vingt jours plus tard, dans un parfait état.

Macroscopiquement, la pièce, ainsi que nous pouvons le voir, se compose essentiellement d'une poche volumineuse, dont la paroi, grosse à peine de cinq à six millimètres dans la plus grande partie de son étendue, offre un épaississement notable, d'un centimètre de hauteur sur une section transversale, dans la partie qui correspondait principalement au niveau de l'adhérence au gros intestin profond. Il existe, en outre, à ce niveau, dans l'épaisseur de la paroi de nombreux petits kystes secondaires, dont les plus volumineux atteignent presque les dimentions d'une amande ; enfin de la face interne de la poche principale, se détache un feuillet lamelleux, très mince, de quinze centimètres environ de longueur, sur sept à huit centimètres de hauteur.

L'examen histologique de ces différentes parties de la tumeur nous a montré les détails suivants :

Dans la plus grande partie du grand kyste, limitée par une paroi relativement mince, celle-ci se montre constituée essentiellement par du tissu fibreux renfermant des éléments cellulaires peu abondants ; du côté qui correspond à la surface interne de la poche, sur laquelle nous n'avons pu trouver nulle part la moindre trace de cellules épithéliales ou endothéliales, on observe assez fréquemment une infiltration hémorrhagique diffuse. Le feuillet lamellaire se détachant de la partie profonde de la poche principale offre une structure analogue et l'on y retrouve également des foyers hémorrhagiques assez nombreux ; les éléments cellulaires ne paraissent pas être plus abondants à ce niveau. Il n'en est pas de même dans la portion épaissie et criblée de petits kystes secondaires, sur laquelle nous avons tout à l'heure attiré votre attention, et qui répondait à la partie adhérente au gros intestin ; là, en effet, l'élément cellulaire acquiert une importance tout autre, et les coupes faites à ce niveau nous montrent l'existence d'un tissu sarcomateux à petites cellules, avec de nombreux vaisseaux limités seulement par le tissu néoplasique.

Il ne s'agit donc pas là d'une tumeur tout à fait bénigne, comme on aurait pu le croire, d'après un simple examen macroscopique, et, bien que l'ablation ait été des plus complètes, on est en droit de se demander si le malade n'est pas exposé à une récidive. Dans la plupart des observations de ce genre, il n'est pas fait mention d'examen histologique, et c'est ainsi que des cas analogues au nôtre ont pu être méconnus.

M. Cornil rapproche cette observation d'un fait analogue qu'il a communiqué cette année même à la Société. Il s'agissait d'une tumeur kystique de l'utérus, enlevée par M. Hartmann. A la face interne de la cavité, il y avait comme ici de petits kystes indépendants. La paroi était constituée par du tissu sarcomateux. Or, cette tumeur provenait d'une récidive : et depuis l'opération de M. Hartmann, une nouvelle récidive s'est produite.

Cancer du pylore, par M. NORDMAN.

La pièce que j'ai l'honneur de présenter provient du service du Dr Weill, à l'hôpital Rothschild.

Il s'agit d'un cancer du pylore propagé à l'épiploon gastro-hépatique et au foie, chez un homme de 59 ans, entré à l'hôpital en novembre 1892 avec des symptômes de dyspepsie, mort il y a huit jours. Cet homme, malade depuis deux mois, se plaignait de pyrosis intense et douloureux. Le malade avait de l'appétit, mais il mangeait le moins possible pour éviter cette douleur. Pendant toute la durée de l'affection, le malade n'eut ni hématémèse, ni mélæna.

Il n'eut jamais de grands vomissements, mais quelques petits vomissements survenant peu après les repas. L'analyse du suc gastrique montra de l'hyperchlorhydrie. Le pyrosis ne put être calmé ni par la limonade chlorhydrique, ni par le bicarbonate de soude même à la dose de 30 grammes par jour. Seule, une teinte jaune paille des téguments permettait de songer au cancer. D'ailleurs l'intensité de cette teinte parut s'atténuer à un certain moment. Le poids du malade qui était de 56 kilogr. le 6 décembre montait à 59 kil. 500 le 1er février, pour s'abaisser ensuite de nouveau. L'appétit était diminué, mais non aboli, et le malade aimait surtout la viande.

Plusieurs fois on perçut à la palpation une rénitence dans la région épigastrique, mais cette rénitence présenta des phases de diminution et d'augmentation. Jusqu'à la mort, la percussion de l'épigastre donna de la sonorité et elle montra un foie dont le bord inférieur était à un travers de doigt au-dessus du rebord des fausses côtes. A l'ouverture de l'abdomen, le côlon était très dilaté et recouvrait la partie inférieure du foie.

La maladie s'accompagna d'une anémie intense : vers la fin février, le sang ne renfermait que 1,300,000 hématies par millimètre cube et les globules blancs étaient très augmentés de nombre.

Au bout d'un certain temps survint un œdème des quatre membres. Cet œdème n'était pas de nature cachectique. En effet, le cœur présentait de l'insuffisance mitrale et l'œdème disparut, pour ne plus reparaître, sous l'influence de la digitale.

Exostoses de la voûte crânienne, par M. HULOT, interne des hôpitaux.

Ces pièces proviennent de l'autopsie d'une femme morte d'intoxication oxy-carbonée dans le service de M. Hayem. Il y a un épaississement considérable de la voûte crânienne; il n'y avait rien à la base ; on ne trouva aucune exostose au niveau des membres. On a constaté dans le foie un noyau caséeux, sorte de pomme ramollie. L'utérus contient un fibrome calcifié. A signaler comme anomalie, quatre valvules sigmoïdes à l'artère pulmonaire.

M. CORNIL fait remarquer qu'il s'agit ici d'ostéite condensante et que l'épaississement s'est fait aux dépens de la table externe. On ne trouve pas à la face externe des os, sous le péricrâne, les dépressions caractéristiques de la syphilis.

Rupture de l'intestin grêle, par M. GUILLEMAIN, interne des hôpitaux.

Il s'agit d'une rupture de l'intestin grêle consécutive à un coup de pied de cheval sur la paroi abdominale : il n'y avait aucune trace de lésion de cette paroi. La mort est survenue vingt-trois heures après l'accident, avec tous les symptômes d'une péritonite suraiguë. A l'autopsie, on a trouvé une rupture d'une anse d'intestin grêle, à douze centimètres de l'angle duodéno-jéjunal. Il y avait ectropion de la muqueuse. Le mésentère était en état d'intégrité absolue.

Je reviendrai dans une communication prochaine sur les détails de cette observation.

M. POTHERAT cite un fait de rupture intestinale qu'il a eu récemment l'occasion de voir et qui présentait plusieurs particularités intéressantes. Cette observation doit être prochainement publiée.

MAI

—

Séance du 5 *mai* 1893.

PRÉSIDENCE DE M. CORNIL

Pachyméningite spinale hémorrhagique, par M. PHILIPPE, interne des hôpitaux.

Sanz..., 84 ans; mort le 21 avril 1893, dans le service de M. Gombault, à l'hospice d'Ivry.

Ce malade était entré à l'infirmerie en décembre 1892, pour les accidents suivants, survenus brusquement : obnubilation complète, léger délire, et surtout raideur marquée des muscles de la nuque et du tronc avec attaques convulsives intermittentes; pendant ces attaques le malade se mettait en opisthotonos. On nota aussi des contractures et des mouvements convulsifs du côté des membres, supérieurs et inférieurs. Le malade resta dans cet état pendant 15 jours; l'amélioration survint progressivement, et le malade sortit le 13 février 1893 complètement guéri.

Ce malade rentra à l'infirmerie le 20 avril, avec une attaque apoplectique franche qui l'emporta au bout de quelques heures.

AUTOPSIE. — Hémorrhagie cérébrale gauche, récente, avec induration ventriculaire; le sang a pénétré dans le 4e ventricule et même à la partie supérieure de la moelle. Il n'y a pas trace de pachyméningite cérébrale ; partout la dure-mère est intacte.

Quant à la dure-mère spinale, elle est saine en avant; mais en arrière, dans toute l'étendue de la moelle avec prédominance marquée pour la région dorso-lombaire, on trouve à sa face interne une série de petits hématomes emprisonnés par des néo-membranes minces, qui se laissent facilement dissocier et étaler. Rien à la face externe de la dure-mère Rien du côté du squelette.

La *moelle*, coupée à plusieurs hauteurs, n'a montré aucune lésion macroscopique appréciable.

On a examiné au microscope une lame mince détachée de la face interne de la dure-mère; on y trouve de nombreux faisceaux fibreux. adultes, entre-croisés dans tous les sens, souvent parallèles; dans les mailles se voient des amas de globules rouges; il n'y a pas de pigments sanguins, pas d'hématoïdine en quantité appréciable, donc, il ne saurait s'agir d'une ancienne hémorrhagie en voie de résorption.

Les globules rouges sont nettement formés. On n'a pas trouvé de néoformations vasculaires même sur le bord des lames (pas de cellules vaso-formatives, ni d'îlots en voie de prolifération). Pas de tubercules.

Il s'agit donc bien d'une pachyméningite spinale hémorrhagique, sans pachyméningite cérébrale.

Pachyméningite externe cérébrale tuberculeuse, par M. PHILIPPE, interne des hôpitaux.

Guilb..., 75 ans; mort le 1er avril 1893, dans le service de M. Gombault, à l'hospice d'Ivry.

Cet homme qui se portait très bien, et n'avait jamais présenté de paralysies, de gêne de la parole, ou de crises de vomissements, fut trouvé dans sa salle, un matin, agonisant, en proie à un état apoplectiforme avec légères contractures du côté des membres, sans déviation nette de la face ou des yeux; il mourut 2 heures après.

AUTOPSIE. — Rien d'important à signaler du côté du cœur ou des reins. Aux deux poumons, au sommet, on trouve quelques adhérences pleurales très anciennes, avec nodules tuberculeux guéris, ayant subi la transformation fibreuse; tout autour, le tissu pulmonaire a l'aspect caoutchouté, il est noir et élastique. Il s'agit d'une lésion ancienne et éteinte.

En enlevant la boîte crânienne on s'aperçoit que la dure-mère adhère à l'os frontal et au pariétal; enlevée, la dure-mère présente à sa face externe et supérieure, une masse étalée en surface un peu bourgeonnante, jaunâtre, tomenteuse, d'un aspect rappelant celui des feuillets du péricarde atteints d'inflammation aiguë (langue de chat, tartine de beurre, etc.), elle s'étend dans le sens antéro-postérieur, sur une longueur de 10 centim., atteignant en avant l'extrémité inférieure du sinus longitudinal supérieur; transversalement, elle a 12 cent., sa plus grande épaisseur à droite est de 1 centim. 1/2; cette masse adhère à l'os frontal et au pariétal, qui sont creusés à son niveau, présentent un épaississement marqué principalement sur la ligne médiane. Pas de sequestres; pas de perforations.

La face interne de la dure-mère est surtout congestionnée; pas de granulations.

Les circonvolutions cérébrales sous-jacentes sont à peine aplaties; il n'y a pas d'épaississement des autres méninges; pas de granulations tuberculeuses visibles le long des vaisseaux.

Les coupes de Flechsig ne dénotent dans la profondeur aucune lésion en foyer; pas de tubercules.

Du côté de la colonne vertébrale on ne trouve rien dans les os; pas de pachyméningite spinale externe.

Un fragment de la tumeur, examiné immédiatement pour la recherche des bacilles par la méthode de Ziehl, ne montra aucun bâtonnet.

Ses coupes faites après durcissement, furent examinées par M. Gombault qui constata la présence de nombreux follicules tuberculeux, avec cellule géante centrale caséifiée en partie; le tissu réticulé très in était assez abondant; on trouvait aussi quelques nappes d'infiltra-on embryonnaire. La caséification des éléments était assez avancée

pour empêcher les contre-colorations de se faire avec leur caractère électif habituel. Le processus tuberculeux était prédominant à la face externe de la dure-mère ; toutefois, les lames les plus internes de cette membrane étaient déjà dissociées par l'infiltration embryonnaire ; et, certainement, le processus allait atteindre la face interne, d'ailleurs, en examinant de près cette face interne de la dure-mère, on a trouvé quelques néo-membranes très vasculaires, de formation récente, et sans tubercules ni cellules géantes nettes.

La calotte crânienne desséchée, montre un épaississement marqué de l'os qui est devenu opaque, il y avait donc de l'ostéite.

Réflexion. — Ce fait démontre que la dure-mère cérébrale réagit de la même façon que la dure-mère spinale lorsqu'un processus tuberculeux se passe dans l'os voisin (Thèse de Michaud).

M. Cornil fait remarquer l'aspect tomenteux granuleux de la surface externe de la dure-mère, ici comparable au périoste. La table interne de l'os offre aussi de la transformation tuberculeuse. On voit, en regardant la pièce par transparence, qu'il s'agit d'ostéite raréfiante.

Fracture du crâne, par M. Frey, interne des hôpitaux.

Il s'agit d'un cocher qui fut apporté dans le service de M. Monod, le vendredi 31 avril ; il était tombé à bas de son siège, mais il n'a pas été possible d'avoir d'autres renseignements ; il présentait à gauche, près de la protubérance occipitale une plaie assez étendue, qui fut suturée et pansée par notre collègue Dudefoy, de garde ce jour-là.

Le blessé ne reprit pas connaissance et il mourut 2 heures environ après son entrée à l'hôpital.

Autopsie. — Nous avons trouvé une fracture du crâne, dont nous avons l'honneur de présenter les pièces à la Société : le trait de fracture est antéro-postérieur, légèrement oblique de droite à gauche ; il part de l'arcade sourcilière droite non loin de la bosse frontale, remonte sur le frontal, puis sur le pariétal droit, de façon à atteindre la suture sagittale vers sa partie moyenne, se confond avec elle jusqu'à l'occipital où il se poursuit jusqu'au trou occipital, en obliquant légèrement vers la gauche ; notons qu'au niveau du trou occipital, le trait de fracture, au lieu de circonscrire plus ou moins ses bords très épais et très résistants (comme l'ont montré Trélat et Félizet), s'est prolongé jusqu'au trou même.

En somme cette fracture est intéressante et par sa direction générale et par la solution de continuité du trou occipital lui-même.

Séance du 12 mai 1893.

Présidence de M. Cornil

Tumeur du médiastin, par M. Demantké, interne des hôpitaux.

X..., chauffeur, âgé de 26 ans, marié, sans enfants.

Antécédents héréditaires. — Père, âgé de 60 ans, emphysémateux. Mère, 55 ans, bien portante. Deux sœurs, l'une de 31 ans, l'autre de 24 ans, mariées et de bonne santé.

Antécédents personnels. — Dans sa première enfance nous relevons une rougeole à 5 ans, sans complications. Il n'a pas eu la coqueluche. Il fut réformé du service militaire par défaut de taille.

Il y a 4 ans, il fut pris d'une attaque de rhumatisme articulaire aigu ayant atteint les deux genoux.

Cette attaque dura une quinzaine de jours. Elle fut suivie plus tard de légères douleurs rhumatoïdes dans les articulations scapulo-humérales. Le malade toussait rarement, s'essoufflait difficilement et n'a jamais eu d'hémoptysie.

On ne trouve chez lui aucune trace d'alcoolisme. Pas de syphilis, ni de blennorrhagie.

Il y a deux ans, il aurait eu une pleurésie double ayant duré une quinzaine de jours.

La *maladie actuelle* remonte au mois de février dernier.

Il fut dès cette époque forcé d'interrompre son travail. Il s'aperçut alors que le matin au réveil sa face était œdématiée. Peu de temps après se montra un œdème du membre supérieur gauche qui disparut bientôt, pendant que du côté droit se montrait un œdème plus considérable que le précédent. Il y a quelques jours, réapparition de l'œdème du bras gauche. En même temps que ces accidents se montraient du côté de la moitié supérieure du tronc, le malade était en proie à une dyspnée intense, surtout manifeste la nuit. Dès cette époque, il ne pouvait dormir dans le décubitus dorsal, et ne pouvait reposer que couché sur le côté droit. L'alimentation était difficile; chaque déglutition amenait un effort de toux. Il n'y avait pas de troubles de l'ouïe, ni de la vue.

Bientôt se développèrent sur le thorax de nombreuses varicosités, en même temps que se montrait l'œdème de cette région. Il fut alors soumis au régime lacté.

Son état ne s'améliorant pas, le malade demande son admission à l'hôpital Saint-Antoine, où il fut reçu, salle Bichat, nº 28, le 7 avril, dans le service de notre maître, M. le Dr Tapret.

Examen fait le 10 *avril* 1893. — La face est bouffie et cyanosée. L'exophtalmie est très accentuée. Les paupières, qui ont l'apparence de voiles membraneux, gonflées, sont projetées en avant. Cet œdème des paupières s'accompagne de légères varicosités, surtout au niveau de la paupière supérieure. Epiphora. Photophobie intense.

Pas de bourdonnements d'oreille, ni d'engorgement des ganglions sous-maxillaires. Le malade est forcé de rester assis sur son lit pour

respirer, le corps penché en avant et les bras allongés. On n'observe pas de tirage sus-sternal. Pas de troubles de la motilité ni de la sensibilité.

Si l'on découvre le malade, on est frappé par la différence notable qui existe entre la partie supérieure et la partie inférieure du corps.

Les membres inférieure sont très amaigris. Au contraire, le thorax et les membres supérieurs sont le siège d'un œdème considérable, surtout visible aux avant-bras et sur le dos de la main. La déformation en godet s'obtient nettement, sauf sur la main où la peau distendue à son maximum, revient de suite à sa position première. Le périmètre du bras à sa partie moyenne dépasse celui de la racine de la cuisse, accentuant aussi le contraste entre les deux moitiés supérieure et inférieur du corps.

Sur la partie antérieure du thorax, varicosités très développée surtout au niveau de la partie médiane. Quelques-unes plus petites siègent sur les parties latérales. Toutes se continuent avec le réseau veineux abdominal.

Pas d'inégalité pupillaire.

La palpation des régions axillaires et inguinales décèle la présence de petits ganglions, mobiles, peu hypertrophiés.

En palpant profondément la région sus-claviculaire à sa partie interne, on sent derrière l'articulation sterno-claviculaire droite une petite masse très dure semblant faire corps avec l'os et se prolongeant profondément dans l'intérieur de la cavité thoracique.

Les *urines* assez abondantes ne renferment pas d'albumine. Pas d'ascite. Pas de diarrhée ni de constipation.

Le *foie* ne dépasse pas les fausses côtes. *Rate* petite.

La palpation du pouls est rendue difficile par suite de l'œdème considérable du poignet. Il est petit et lent.

Le pouls crural est au contraire fort et vibrant. Pas de pouls veineux des jugulaires, ni ni de battements hépatiques.

Examen de la cavité thoracique. — En avant, matité très nette au niveau du sternum et dépassant les bords de cet os. Les battements du cœur sont précipités, contrastant avec la faiblesse et la lenteur du pouls radial. Pas de bruits de souffle.

L'examen des *poumons* montre *en avant* une diminution de la respiration du côté droit avec augmentation du côté gauche.

En arrière : la matité interscapulaire n'est pas augmentée. Matité complète à la base gauche. *A l'auscultation,* souffle expiratoire intense, légère égophonie. Respiration supplémentaire dans le reste du poumon.

A droite : Diminution du murmure vésiculaire submatité. Pas d'égophonie. Abolition des vibrations thoraciques.

Pas de troubles laryngés ; la dypsnée est continue sans accès de suffocation. Il semble ne pas y avoir de compression des récurrents.

Traitement. — Ventouses sèches en arrière et à gauche. Régime lacté. Iodure de sodium 1 gr. Inhalations d'oxygène. Injections hypodermiques de liqueur de Fowler au 1/3 à la dose de IV gouttes le premier jour.

12 avril. L'œdème des paupières a augmenté. L'ouverture des yeux est impossible. La lèvre supérieure est œdématiée. Le souffle de la base du poumon gauche persiste. Gros râles sibilants et ronflants du

même côté. Nouvelle application de ventouses, et injection de liqueur de Fowler 2 fois dans la journée.

Le 14. L'œdème augmente toujours. La dyspnée se continue. Le malade meurt à 7 heures du matin sans avoir présenté d'accès de suffocation.

AUTOPSIE. — L'incision des parois thoracique et abdominale ouvre de nombreuses petites vésicules qui saigne abondamment. Les muscles de la paroi sont œdématiées, les veines du péritoine très dilatées.

La section de la cage thoracique du côté droit donne issue à un liquide pleural citrin. Du côté gauche, on trouve un épanchement séro-purulent de 1 litre 1/2 environ. Adhérences pleurales nombreuses en avant du même côté. Le long de l'artère mammaire interne petits ganglions noirâtres de la grosseur d'un pois.

La paroi thoracique antérieure étant enlevée, on aperçoit aussitôt une masse blanchâtre formée par l'agglomération de gros noyaux soudés entre eux, surplombant le cœur qui semble refoulé en bas. La masse se prolonge en haut, jusqu'au corps thyroïde englobant tous les vaisseaux de la base du cœur. Elle adhère à la tête de la clavicule droite et à son articulation avec le sternum.

Le bord antérieur du poumon droit est parsemé de petits noyaux durs, jaunâtres, de même apparence que ceux de la masse principale. Du reste cette partie du poumon droit est intimement unie à la tumeur par un pont de substance de même nature qu'elle.

La tumeur haute de 15 centim. est large de 12 à sa partie moyenne. Le péricarde y adhère au niveau de la base du cœur. Intimement unie au bord antérieur du poumon droit, elle ne contracte aucune adhérence avec le poumon gauche.

Dans la cavité pleurale gauche, nous avons déjà noté la présence d'un liquide séro-purulent abondant, tenant en suspension quelques filaments muqueux. La tumeur proémine peu du côté de cette cavité gauche. Mais en arrière du côté droit on voit la masse se prolonger en haut sous forme d'une corne qui surplombe la clavicule et peut être perçue en avant dans la région sus-claviculaire.

La paroi antérieure du cœur n'est pas adhérente à la tumeur qui est entièrement située au-dessus de lui. Mais on remarque de nombreuses adhérences qui l'unissent au péricarde, surtout au niveau de sa partie moyenne.

Le *cœur* est petit. A sa face postérieure, plaque blanchâtre de 1 centim. de diamètre, située loin de la tumeur et ne ressemblant pas macroscopiquement aux noyaux secondaires notés plus haut dans le poumon droit. Nombreux caillots fibrineux dans les cavités cardiaques. Pas d'altération des valvules.

L'*aorte* de volume normal n'est pas comprimé par la tumeur. Le doigt introduit en crochet dans sa cavité la parcourt aisément dans toute son étendue.

Après avoir pratiqué une coupe du ventricule droit et de l'oreillette oite de manière à pénétrer dans la veine cave supérieure, on note e celle-ci est manifestement comprimée et diminuée de volume. pendant sa paroi ne paraît pas envahie par des bourgeons sarcoiteux; tandis que la cavité de la sous-clavière droite est comblée r un caillot faisant corps avec la paroi. A la face inférieure du

cœur on voit quelques ganglions noirâtres de la grosseur d'une noisette.

Si l'on examine la tumeur par sa face postérieure, il est facile de voir que l'œsophage et l'aorte ne sont ni envahis ni comprimés. Au niveau du cardia se trouvent quelques ganglions noirâtres, accompagnant les pneumogastriques.

L'aorte thoracique est saine. Quelques petits ganglions accompagnent les artères intercostales.

Les *poumons* non congestionnés ne renferment pas de tubercules. Le poumon gauche comprimé par l'épanchement est diminué de volume. Quelques adhérences au sommet du poumon droit.

Le poids de la masse adhérente au cœur et aux poumons est de 2150 grammes.

Cavité abdominale. — Veines très saillantes à la face inférieure du diaphragme. Le *foie* pesant 1350 gr. est un peu congestionné. La vésicule biliaire non dilatée ne renferme pas de calculs. Cas d'hypertrophie des ganglions avoisinant cet organe. La *rate* pèse 100 gr., elle est de consistance normale.

Les *reins* pèsent chacun 130 grammes. Le droit est très congestionné, sa substance corticale est épaissie.

L'*estomac* et l'intestin sont normaux. Pas de ganglions hypertrophiés le long des vaisseaux mésentériques. Pas d'hypertrophie des ganglions du bassin.

Pancréas normal.

Cerveau, 1250 grammes. Léger exsudat méningitique à sa convexité. Pas d'hydropisie ventriculaire.

Examen histologique. — La tumeur est formée en grande partie de cellules allongées de dimensions variables, et se réunissant en faisceaux qui s'entre-croisent en divers sens. Çà et là apparaissent quelques vaisseaux sans paroi propre et entourés d'éléments embryonnaires. En quelques points la tumeur est formée par un réticulum à petites mailles et à parois épaisses, circonscrivant des fentes remplies de cellules embryonnaires. Cet aspect ne se retrouve qu'en certains endroits isolés, la plus grande partie de la masse se rattachant au type du sarcome fasciculé à grandes cellules.

Réflexions. — M. le Dr Letulle, dans un mémoire contenant 8 observations et publié dans les *Archives de médecine* de 1891, a montré la fréquence de la localisation des tumeurs primitives du médiastin dans cet espace virtuel qui a pour limite supérieure la base du cou et limite inférieure la face antérieure du péricarde. Cet auteur rattache l'origine de ces tumeurs au thymus ou à ses débris atrophiques.

Nous pensons que notre cas peut se rattacher à ceux déjà décrits dans son mémoire, à cause de sa localisation bien nette et de l'intégrité des organes du médiastin postérieur.

Notons aussi l'existence d'un épanchement pleural abondant, souvent trouvé dans les cas de ce genre.

Dégénérescence kystique des reins et du foie,
par GEORGES DEMANTKÉ, interne des hôpitaux.

La nommée A. Ch..., âgée de 51 ans, entre à l'hôpital Saint-Antoine, le 7 février 1893, dans le service de M. le Dr Tapret.

Il a été impossible de recueillir l'observation clinique de la malade. L'état comateux qui a persisté jusqu'à la mort semblait dû à l'urémie. Il y avait anurie presque absolue.

La cachexie était extrême, amaigrissement très prononcé, teint jaunâtre mais non ictérique. L'auscultation des poumons et du cœur était normale. L'abdomen un peu distendu, sans ascite. Le foie ne débordait pas les fausses côtes.

La malade est morte deux jours après son entrée à l'hôpital.

AUTOPSIE le 10 février, 24 heures après la mort. — *Poumons* normaux, de coloration ardoisée. Ne renferment aucun tubercule. Pas de congestion à la base.

Plèvres saines. Un peu de liquide pleural citrin.

Péricarde sain. Pas de liquide péricardique.

Cœur : Poids 250 grammes. Paraît petit. La pointe est entièrement constituée par le ventricule gauche. Il a conservé sa forme globuleuse ; sa coloration est rougeâtre au niveau du ventricule gauche. Mais sur toute l'étendue du ventricule droit, et au niveau du sillon auriculo-ventriculaire, on trouve une surcharge graisseuse notable. En certains points le tissu cellulo-adipeux atteint presque 1 centim. d'épaisseur. L'aorte est saine et ne renferme aucune plaque athéromateuse.

La coupe du cœur montre les détails suivants :

Les orifices de l'aorte et de l'artère pulmonaire ne sont le siège ni de rétrécissement, ni d'insuffisance ; il en est de même pour les orifices auriculo-articulaires droit et gauche. Les oreillettes non dilatées renferment quelques caillots fibrineux. Les orifices des deux artères cardiaques sont perméables. Les parois du ventricule droit sont flasques et amincies. Une coupe faite à 3 centim. de la pointe montre que l'épaisseur du ventricule droit ne dépasse pas 2 millim. Toute l'épaisseur du cœur paraît donc formée par le ventricule gauche hypertrophié. Au niveau de la coupe précédente, son épaisseur atteint plus de 2 centimètres. A la base du ventricule, cette épaisseur dépasse 3 centim. La même hypertrophie atteint aussi les piliers du ventricule qui occupent leur situation normale.

La cavité du ventricule gauche n'est ni diminuée, ni agrandie. Le ventricule étant ouvert et le cœur reposant sur la table par sa face postérieure, la mensuration de la cavité ainsi étalée donne une largeur moyenne de 6 centimètres.

Organes génitaux. — Le poids de l'utérus et de ses annexes est de 40 grammes environ. Son corps est un peu hypertrophié. A la coupe, on voit que la muqueuse utérine est saine, et ne renferme aucune production kystique. La hauteur de la cavité totale est de 3 centim. L'épaisseur des parois au niveau du fond est de 1 cent. 1/2. Vers la partie moyenne, la coupe montre un corps fibreux de la grosseur d'une petite noisette. Au niveau du museau de tanche existent deux petites productions kystiques à contenu transparent, et de la

grosseur d'un grain de mil. A la surface de l'ovaire gauche, on découvre 5 à 6 petits kystes à liquide citrin.

Rien sur les ligaments larges et le péritoine. La face interne du vagin est rosée et lisse; celle de la vessie ne renferme aucune production pathologique.

L'*estomac* n'est pas dilaté, sa muqueuse saine; il en est de même pour l'intestin grêle, et le gros intestin.

Reins. — Le rein droit pèse 1080 grammes. Il mesure en hauteur 25 centim. Sa largeur atteint au niveau de son extrémité supérieure, 15 centim., de sa partie moyenne 11 centimètres, de sa partie inférieure 9 centim. Sa surface extérieure apparaît couverte de kystes de toutes dimensions et de toutes couleurs. Les plus gros siègent à l'extrémité supérieure; leur aspect extérieur est gris ardoisé. Leur paroi est épaisse de 1/2 millim. environ. L'un situé à la partie antérieure mesure 5 centim. de diamètre. Il proémine notablement à la surface de l'organe; sa couleur est grisâtre et le liquide qui s'en écoule à la coupe est brunâtre. On trouve 3 autres de ces gros kystes à l'extrémité inférieure. Un autre situé au bord supérieur offre une apparence lobulée, et paraît divisé en 3 segments par un sillon qui le déprime.

Sur toute l'étendue du rein, aussi bien de la face antérieure que de la postérieure, on trouve une cinquantaine de saillies atteignant 2 cent. de diamètre et remplies de liquide d'aspect variable, citrin pour les uns, brunâtre pour les autres.

La plupart de ces kystes sont fluctuants, d'autres sont de consistance solide. Si l'on fait l'incision de ces derniers, il en sort un liquide brunâtre, analogue aux caillots sanguins. On n'y découvre pas de cristaux de cholestérine.

Dans l'intervalle de tous ces kystes de grosse et de moyenne dimensions, on en voit une multitude d'autres plus petits de la grosseur d'un grain de chènevis. Les uns bombent nettement à la surface du rein, les autres situés plus profondément, bien que visibles aussi à l'extérieur, apparaissent comme autant de cicatrices de couleur variable, tantôt brunâtre, jaunâtre ou citrin comme les précédents.

La *paroi antérieure du rein* est surchargée de graisse; celle-ci remplit les intervalles situés entre les kystes. Lors de l'ouverture de la cavité abdominale, elle cachait entièrement la face antérieure du rein, et la décortication de cet organe fut assez délicate.

Une coupe du rein faite au niveau de la partie moyenne et de l'extrémité inférieure donne les résultats suivants :

La *muqueuse du bassinet et des calices* est de couleur et de consistance normales. On n'y rencontre aucune production kystique. Ces cavités sont dilatées. Elles sont bosselées grâce à la proéminence des kystes situés dans le parenchyme rénal.

La coupe de la partie inférieure du rein, faite suivant son axe vertical, montre une série de kystes de la grosseur d'une noix. Un liquide s'en échappe, tantôt jaunâtre, tantôt brunâtre. L'examen microscopique de ce liquide nous a montré l'existence de cristaux de cholestérine, de cellules épithéliales et de granulations graisseuses. L'analyse chimique n'a pas été pratiquée.

L'*uretère* est normal comme longueur et calibre. Pas de kystes à sa surface qui est entièrement lisse.

Le *rein gauche*, plus petit que le rein droit, pèse 820 grammes. Son aspect extérieur est sensiblement le même que pour le précédent. Cependant on y constate les particularités suivantes :

D'une manière générale, les kystes sont moins gros ; cependant 2 de la grosseur d'un œuf de poule siègent à la face antérieure de l'organe. Les autres sont enveloppés par une couche graisseuse moins abondante que pour le rein droit. Quelques kystes ont une apparence verdâtre, le liquide en est jaune foncé.

Leur surface est molle et nettement fluctuante. D'autres sont très rénitents et ont une consistance solide. A la coupe il s'en écoule un liquide jaunâtre soumis à une forte pression. Quelques kystes renferment un liquide verdâtre analogue à de la bile.

Aucune trace des *capsules surrénales*.

Rate petite. Poids 85 grammes. De consistance normale et de coloration violacée. Pas de périsplénite. A la coupe, le tissu est brunâtre, et ne renferme aucune production kystique.

Foie. Pèse 1400 grammes. Il est le siège d'une dégénérescence kystique très prononcée, mais elle est moins intense que pour les reins.

Au niveau du *bord inférieur du lobe gauche*, on voit une série de petits kystes blanchâtres, opalins, augmentant graduellement de volume à mesure que l'on s'avance vers le sillon de la veine ombilicale. Là ils se condensent en une masse de la grosseur d'un œuf de poule, sorte de petite tumeur sillonnée par une série de brides entre lesquelles les kystes font saillie.

Cette petite masse peut être comparée comme aspect extérieur à un lobe de poumon emphysémateux.

Du reste nous avons déjà noté cette apparence en certains points de la face antérieure des reins. Le lobe gauche du foie renferme plusieurs gros kystes proéminant à sa surface ; d'autres siègent plus profondément.

A la partie antérieure de ce lobe, on voit un gros kyste divisé en deux, par le ligament suspenseur du foie, et entouré d'une couronne d'autres plus petits. Pas de kystes dans le lobe de Spiegel et le lobe carré.

La surface extérieure du *lobe droit* est lisse, elle n'est déformée en aucun point. Un examen minutieux fait voir cependant une série de petits kystes brun verdâtre, de 1/2 millimètre de diamètre environ. A la coupe du lobe droit, le tissu hépatique est de coloration normale, sans dégénérescence graisseuse, on ne voit aucune trace de sclérose. Cependant de distance en distance, quelques petites cavités apparaissent sectionnées par la coupe, et communiquant par de petits pertuis avec les gros canaux biliaires. Nous avons recherché en vain la présence d'une membrane à l'intérieur des kystes du foie. Le raclage de la cavité ne nous a montré au microscope que la présence de cellules hépatiques.

La vésicule biliaire est vide. Pas de calculs. Sa muqueuse est normale. Pas de kystes à sa surface. La capsule de Glisson n'est le siège d'aucune trace de péri-hépatite.

Glandes mammaires atrophiées, non kystiques.

L'examen du *corps thyroïde* n'a pas été pratiqué.

Sur les conseils de notre maître, M. le Dr Gombault, à

qui nous avons soumis nos préparations, nous avons pratiqué quelques coupes histologiques du foie. Elles ont porté sur le bord inférieur de cet organe.

Examen histologique des kystes du foie. — Le parenchyme hépatique est sain. L'orientation des cellules hépatiques autour des veines centrales est normale.

En certains points on aperçoit des néo-canalicules biliaires ; nous n'avons pu dans nos préparations suivre ces canalicules jusqu'à leur abouchement dans les kystes, comme cela a déjà été signalé dans quelques observations.

L'*espace porto-biliaire* est le siège d'une sclérose qui ne dépasse pas les limites de cet espace.

Les parois de la veine porte et de l'artère hépatique sont hypertrophiées et leurs cavités agrandies dans quelques espaces portes.

Les cavités kystiques sont formées par la dilatation des canaux biliaires. La paroi de ces kystes est formée de bandes de tissu conjonctif et leur face interne est revêtue d'un épithélium cubique. En quelques points, la paroi des grands kystes est ondulée, bosselée. Ces saillies semblent produites par la présence de kystes plus petits situés en dehors de cette paroi.

Beaucoup de petits kystes ont leur cavité comblée par une matière granuleuse, se colorant mal par les réactifs employés.

Certaines veines sus-hépatiques sont dilatées, mais il n'existe autour d'elles aucune trace de sclérose.

De cet examen histologique, il nous paraît logique de conclure que la dégénérescence kystique du foie provient dans ce cas de la dilatation et de la prolifération des canaux biliaires. Cependant nous n'avons pu faire une série de coupes permettant de montrer les différents stades de ces kystes, notre examen n'ayant porté que sur une partie très limitée du foie.

Kyste et sclérose de la glande de Bartholin, par M. A.-H. Pilliet.

Les coupes que je présente à la Société proviennent d'une glande de Bartholin kystique, pièce d'amphithéâtre sur laquelle je n'ai pas de renseignements. La description des coupes pourra cependant présenter quelque intérêt.

La cavité kystique est assez irrégulière, et sa surface présente une série de verrucosités constituées par des papilles courtes et sessiles. Elles sont recouvertes par des cellules muqueuses groupées en bouquets. La paroi comprend toute l'épaisseur de la glande et du muscle constricteur du vagin. On observe que le chorion doublant la paroi cavitaire est

a. Lobules glandulaires à un état moyen d'atrophie, circonscrits par des muscles très atrophiés. — *b*. Canaux excréteurs kystiques. — *c*. Paroi fibro-élastique de la poche kystique. — *d*. Epithélium de la poche.

très épais, et d'une richesse extrême en fibres élastiques. Il apparaît comme un plan teint entièrement de jaune sur les coupes colorées au picro-carminate d'ammoniaque. On trouve dans ce plan des canaux excréteurs dilatés en voie de transformation kystique, comme la poche principale. Ils sont irréguliers de contour, tapissés par plusieurs assises de cellules dont les superficielles sont muqueuses et un certain nombre de culs-de-sac glandulaires existent à leur contact.

Les faisceaux du muscle strié et les groupes glandulaires se trouvent au delà de cette paroi élastique, les culs-de-sac de

la glande intriqués dans les fibres musculaires, selon la disposition qui a été bien indiquée par M. de Sinéty et que nous avons pu vérifier sur des pièces normales. On sait que c'est à cette intrication qu'est due la difficulté d'isoler la glande par simple dissection. Mais sur nos coupes l'aspect est tout à fait différent de celui que l'on trouve à l'état normal. Les lobules glandulaires ne sont plus tassés les uns contre les autres ; beaucoup ont disparu, en sorte qu'il ne reste plus que le squelette de la glande racémeuse, c'est-à-dire les axes excréteurs sur lesquels viennent se greffer quelques lobules peu développés. L'ensemble rappelle même une glande en voie de développement, alors que ses culs-de-sac sont loin d'être au complet, seulement ici ; leur petit nombre est dû à l'atrophie de la glande. Beaucoup présentent des cellules très petites, cubiques, serrées, sans portion muqueuse différenciée. D'autres lobules sont encore développés et tapissés de leurs cellules muqueuses. Les muscles qui entourent la glande sont également très diminués de nombre et de volume. Enfin tous les vaisseaux, surtout les artères ont subi un épaississement considérable de leurs tuniques et sont à peu près oblitérés. Le tissu conjonctif dans lequel sont plongés la glande et le muscle est abondant, fibroïde et leur forme une gangue tout à fait scléreuse, sans traces d'inflammation récente.

En résumé, la dilatation kystique paraît siéger dans le canal excréteur et s'accompagne d'une sclérose très étendue de la glande, en sorte que l'ensemble des lésions peut être attribuée à une infection ancienne. Cette sclérose est en effet semblable à celle que l'on observe dans les autres glandes muqueuses : la sous-maxillaire par exemple, à la suite de la ligature de son canal (Ranvier) ou de son obstruction par un calcul, comme j'en ai montré ici un exemple sur une pièce qui m'avait été confiée par M. P. Berger. Dans ces affections chroniques de la glande de Bartholin, la destruction du parenchyme est donc suffisante pour justifier l'ablation d'un organe inutile. Cette conclusion est d'ailleurs celle à laquelle arrive M. Michaux dans le *Traité de chirurgie* (t. VIII, p. 281).

Deux anomalies de la colonne vertébrale. 13e côte. Sacralisation d'une vertèbre lombaire supplémentaire, par P. LAUNAY, interne des hôpitaux.

J'ai l'honneur de présenter à la Société la colonne vertébrale d'un homme adulte portant deux anomalies, et provenant du laboratoire de M. Farabeuf. La colonne cervicale manque en partie, le sujet ayant été guillotiné.

Les 12 vertèbres dorsales partant des côtes longues sont normales.

La colonne lombaire se compose de 5 vertèbres, et sur la première nous constatons la présence, de chaque côté, d'un costal mobile, c'est-à-dire que la pièce osseuse primitive représentant l'élément costal lombaire, et qui forme ce qu'on appelle encore apophyse transverse ou costoïde, ne s'est soudée ni par sa tête au corps vertébral, ni par sa tubérosité à l'appui costal, rudiment de la véritable apophyse transverse. Nous avons ainsi à droite et à gauche une 13e côte longue de 2 centimètres, haute de un, mobile en tous sens, dirigée, longue et conformée comme l'apophyse dite transverse ou costoïde de la vertèbre suivante. Son extrémité externe est large. non effilée; son extrémité interne, amincie, ne se prolonge pas jusqu'au corps de la vertèbre et lui est attachée par un fort ligament.

En arrière d'elle se trouvent les trois éléments de l'apophyse transverse : deux tubercules musculaires, l'un supérieur : le mamillaire ; l'autre inférieur : l'accessoire ; le troisième, tubercule d'appui costal fusionné avec le costal des vertèbres lombaires normales, mais resté distinct sur cette pièce.

Ces trois tubercules sont aussi très nettement visibles sur la vertèbre qui précède : 12e dorsale.

La côte rudimentaire ne prend pas contact avec ce rudiment d'apophyse transverse, mais elle s'y appuie et, à défaut d'articulation avec synoviale, existe un assez fort ligament transverso-costal horizontal.

Cette anomalie nous nontre ainsi une transition dans le passage du type dorsal au type lombaire, séparant le costal en avant, de ce qui, en arrière, représente l'ensemble de l'apophyse transverse typique : appui costal et tubercules musculaires, mamillaire et accessoire.

Outre cette anomalie de la région dorso-lombaire, nous trouvons sur notre squelette un sacrum composé de 6 pièces.

Pour n'avoir plus à parler du coccyx, disons qu'il est formé de 4 vertèbres dont les deux premières étaient mobiles l'une sur l'autre.

La première pièce du sacrum est ici séparée de la deuxième par un disque intervertébral resté apparent, très mince et effacé sur les côtés, net sur la ligne médiane.

Le corps est creusé en avant d'une gouttière transversale comme celui d'une vertèbre lombaire.

Les masses latérales s'implantent largement sur la partie supérieure du corps ; elles sont volumineuses, inclinées en bas et en avant, et bifurquées nettement à leur extrémité. Cette bifurcation, beaucoup plus marquée que sur la première pièce d'un sacrum ordinaire, nous montre en arrière l'apophyse transverse placée dans le plan des apophyses transverses lombaires ; en avant le costal développé en

aileron. Celui-ci reste cependant en retrait sur celui de la vertèbre sacrée sous-jacente, quoiqu'il s'unisse à lui pour former le premier trou sacré et s'articuler avec la surface auriculaire de l'os iliaque.

Les apophyses articulaires et les lames sont restées distinctes.

Les ligaments iléo-lombaires partent de l'apophyse transverse de cette vertèbre, aucun ligament ne venant de la 5e lombaire.

En s'unissant en haut à la colonne lombaire, en bas au reste du sacrum, la vertèbre surnuméraire détermine la formation de 2 angles ou promontoires dont le supérieur est le plus saillant.

Le détroit supérieur du bassin se trouve à hauteur du bord supérieur de la deuxième pièce sacrée, ce serait là le vrai promontoire avec un sacrum normal; mais en arrivant au sacrum, la ligne innomimée s'élargit, s'étale en surface, paraît bifurquée et joindre par sa branche supérieure le promontoire supérieur, par sa branche inférieure le promontoire inférieur, la première au-dessus, la seconde au-dessous de 1er trou sacré.

Après avoir pris avec une lame de plomb le profil sacro-lombaire et l'avoir tracé sur le papier en position convenable relativement au dessin d'une coupe de symphyse on se rend compte de l'importance des deux promontoires au point de vue obstétrical. Le plus saillant et le supérieur pourrait être seul utilisé dans le toucher mensurateur, cependant l'inférieur seul pourrait apporter quelque gêne au mécanisme de l'accouchement.

Séance du 19 *mai* 1893.

Présidence de M. Cornil

Un cas d'angiomes biliaires généralisés avec transformation kystique, par Claude Philippe, interne des hôpitaux.

Ming..., 61 ans; mort le 8 février 1893, dans le service de M. Gombault, à l'hospice d'Ivry. Ce malade, entré à l'infirmerie pour des accidents asystoliques (anasarque, dyspnée) compliqués de diarrhée profuse, fétide avec fièvre, mourut en quelques jours.

Autopsie. — On trouve du côté du cœur, des reins, des poumons, des lésions banales (hypertrophie ventriculaire gauche, léger degré de sclérose rénale avec dégénérescence graisseuse de la substance corticale; congestion pulmonaire avec œdème rouge excessif).

Le *foie* est plutôt petit : 1610 gr.; sa surface convexe présente une série de points gros comme une tête d'épingle; quelques-uns sont jaunes, demi-solides, d'autres contiennent un liquide brunâtre et sont franchement kystiques. On en trouve même dans l'intérieur de l'organe congestionné, et dont le tissu un peu induré crie légèrement sous le scalpel.

La *vésicule* est remplie d'une bile noirâtre; pas de calcul; nulle

part, on ne trouve de cause d'obstruction des voies biliaires au niveau du hile.

Examen microscopique. — Les coupes, examinées par M. Gombault, ont montré les résultats suivants :

Sur une coupe de 1 centim. 1/2 d'étendue on trouve facilement 7 à 8 dilatations ; il s'agit donc d'une lésion diffuse, généralisée à tout l'organe. Dans la profondeur, les dilatations sont aussi nombreuses qu'à la surface même du foie. Les lésions siègent toutes au niveau des petits espaces portes, donc dans l'intimité même du tissu.

A son début, l'altération consiste en une espèce de bourgeonnement des canalicules biliaires ; les canalicules persistants poussent des prolongements latéraux, qui vont se ramifier dans tous les sens ; les cellules néo-canalicules sont plus basses, plus petites que normalement, mais elles présentant les mêmes caractères histo-chimiques que les cellules biliaires normales, et la morphologie générale reste identique. Cette néoformation canaliculaire s'accompagne d'un certain degré de prolifération conjonctive ; on a du tissu fibreux, adulte, qui entoure les bourgeons partis des anciens canalicules biliaires ; mais il ne s'agit nullement d'une cirrhose. Des canalicules biliaires ainsi proliférés, quelques-uns se dilatent, et arrivent souvent à former de véritables petits kystes microscopiques, à la périphérie desquels se voient ordinairement les autres canalicules restés sans dilatation.

Enfin, dans d'autres points, se trouvent de grands kystes qui sont, alors, les coupes des kystes vus macroscopiquement à la surface du foie ; ces kystes ont une paroi conjonctive, mince, formée par quelques lamelles emboîtées concentriquement ; à sa face interne se montre souvent une rangée de cellules ressemblant absolument aux cellules des canalicules biliaires néoformés. Le contenu de ces kystes est une masse opaque, d'aspect colloïde.

On trouve facilement tous les intermédiaires entre les petits kystes, simples, simples dilatations microscopiques des néo-canalicules biliaires, et les grands kystes reconnus macroscopiquement à la coupe du foie.

Réflexions. — Ce cas est à rapprocher de celui présenté par M. Demantké dans la dernière séance de la Société.

Les rameaux de la veine porte sont sains.

Enfin, les cellules du lobule sont atteintes d'un léger degré de tuméfaction trouble, probablement consécutive à la maladie aiguë, infectieuse, qui emporta le malade ; cette altération est très limitée ; le plus souvent, les cellules hépatiques sont saines, ainsi que les veines sus-hépatiques.

Cancer primitif du foie avec cirrhose. Épithélioma trabéculaire, par M. Philippe, interne des hôpitaux.

Guill..., 78 ans, mort le 28 mars 1893, dans le service de M. Gombault, à l'hospice d'Ivry.

Entré à l'infirmerie le 6 mars 1893, pour des douleurs vagues sur-

venues dans les reins depuis 6 semaines; de l'œdème des membres inférieurs; des accès de diarrhée surtout séreuse.

Comme antécédents, il nie tout excès alcoolique; on ne relève dans sa santé antérieure aucun signe d'éthylisme chronique. Pas de syphilis.

Depuis 2 ans, légère polyurie surtout nocturne.

Etat actuel : Œdème marqué des membres inférieurs, œdème rosé de ci de là. Ventre gros; beaucoup de tympanisme; un peu d'ascite dans les flancs. Léger hydrothorax. Emphysème modéré. Pas d'oppression; un peu de toux avec expectoration gommeuse mais de médiocre abondance.

Au *cœur :* léger souffle systolique de la pointe se propageant dans l'aisselle; il se modifie peu par les changements de position. Pas d'arythmie, ni tachycardie.

Le *pouls* reste fort, régulier; pas d'intermittences fausses.

Les *urines* assez colorées; peu abondantes, Dens. 1016, pas d'albumine; pas de pigment biliaire.

Le 16. Le souffle de la pointe est devenu si variable qu'on lui refuse toute importance dans l'évolution des symptômes; on cesse la digitale qui n'a pas amélioré le malade. Les urines restent rares, colorées; ni sucre, ni albumine.

L'ascite augmente. Pas d'ictère. Le malade est pâle. L'œdème des membres inférieurs s'est peu modifié. Le malade maigrit, se cachectise rapidement. L'appétit reste suffisant. Pas de douleurs abdominales. Pas de fièvre. De temps à autre, légère diarrhée séreuse. Circulation veineuse collatérale des parois abdominales, assez développée, surtout au niveau de l'ombilic et de la région épigastrique. La *rate* ne peut être présentée d'une façon efficace.

Le 20. La diarrhée séreuse a beaucoup augmenté (véritable flux séreux), le malade est constamment mouillé; diarrhée assez fétide. Corrélativement, le tympanisme a beaucoup diminué; l'ascite paraît, aussi, avoir baissé; l'exploration méthodique du ventre est possible et l'on découvre au niveau de l'épigastre une tumeur convexe assez unie, grosse comme le poing, peu douloureuse, mobile; l'on croit à une hypertrophie du lobe gauche du foie. La cachexie marche rapidement.

Le 25. Le malade, depuis 2 jours, présente des phénomènes d'inflammation pulmonaire (dyspnée, râles sonores, pas de souffle, pas d'épanchement notable, il a de la fièvre le soir. La diarrhée persiste très abondante. Le malade est très affaibli. La tumeur présente les mêmes caractères que précédemment.

Le 26. Le malade meurt, avec des symptômes pulmonaires.

AUTOPSIE. — *Abdomen :* 4 litres environ d'un liquide jaunâtre, légèrement hémorrhagique.

Foie : Le lobe droit est ratatiné; le lobe gauche est plus gros que le lobe droit.

La surface du foie est granuleuse; les granulations, de coloration jaune, sont, les unes très petites, les autres de moyen volume. Le bord tranchant est déformé; bref, c'est l'aspect d'un foie clouté type.

Dans le lobe gauche, on trouve une grosse masse, du volume d'une orange; cette masse arrive à la surface de l'organe; elle est constituée par des portions jaunes d'aspect caséeux mélangées à des territoires

inondés de sang. Il existe à la surface du foie un certain nombre d'autres petites bosselures saillantes, du même type.

Il en existe aussi dans la profondeur, même dans le lobe droit. Les noyaux rencontrés dans la profondeur sont grenus, de coloration blanche orangée ou grise; mais pas jaune d'or franc.

Dans tous les points non cancéreux on note une cirrhose très nette, typique (granulations jaune d'or, tissu fibreux, dense, etc.).

Le sinus de la veine porte est bouché par un gros noyau néoplasique, non adhérent. Rien au niveau de la veine cave. Pas de ganglions dans le hile. *Le tronc de la veine porte*, la veine splénique, la grande mésaraïque, bref toutes les branches d'origine de la veine porte sont saines, pas de caillot.

La *vésicule biliaire* est saine; pas de calculs; bile verte. Le *Foie* pèse 1400 gr. Rien à l'*estomac* ni à l'*intestin*.

Rate : périsplénite assez accusée; 250 gr.; pas de noyaux secondaires.

Poumons : congestion rouge, marquée, à la base du poumon droit; pas de noyaux cancéreux.

Cœur : Poids; 460 gr. Rien dans les oreillettes. Pas de noyaux cancéreux visibles. Le myocarde est feuille-morte; l'aorte et les coronaires sont légèrement athéromateuses, légère surcharge graisseuse.

Reins. — Dégénérescence graisseuse assez accusée de la substance corticale.

Examen microscopique du foie. — Les coupes examinées par M. Gombault ont donné les résultats suivants :

D'abord pour le gros noyau (volume d'une orange), situé dans le lobe gauche, les coupes montrent une dégénérescence très marquée; la structure néoplasique a disparu pour faire place à de vastes nappes de fibrine, ou à des blocs de substance amorphe.

Dans les parties moins atteintes, ainsi celles du lobe droit qui paraissent à l'œil nu simplement cirrhotiques, on trouve une cirrhose porto-biliaire très nette avec tissu dense, fibreux. Au sein des nappes scléreuses se voient, d'abord, des canalicules biliaires plus nombreux que normalement.

Puis, en pleine cirrhose, on trouve les masses néoplasiques, constituées nettement par des trabécules assez larges, pleines, formées ordinairement de deux rangées de cellules : cellules volumineuses, au moins égales à celles du foie, avec protoplasma assez abondant, coloré avec élection par l'éosine, et le plus souvent un seul noyau volumineux pourvu d'une série de nucléoles très réfringents. Les mailles formées par l'entre-croisement des trabécules sont assez larges, occupées par des capillaires et de minces travées conjonctives. Le stroma des trabécules paraît peu dense et peu abondant.

Quant aux rameaux de la veine porte, on les rencontre difficilement; la plupart ont leur lumière étroite, rétrécie graduellement par l'épaississement concentrique des tuniques. Quelques-uns présentent dans leur intérieur des trabécules néoplasiques, sans que leurs parois aient subi la transformation épithéliale.

Quant aux lobules hépatiques, certains ont un protoplasma qui se colore mal, un noyau presque indistinct; ce sont probablement des lésions de nutrition consécutives à la mauvaise circulation porto-biliaire.

D'autres sont envahis par les trabécules néoplasiques, qui se substituent peu à peu aux cellules hépatiques; soit que ces dernières deviennent épithéliales, soit qu'elles disparaissent. On peut constater souvent dans les mailles des trabécules, des masses granuleuses pigmentaires assez volumineuses, qui paraissent être des cellules hépatiques dégénérées devant l'envahissement néoplasique ; mais cela n'empêche pas la transformation possible d'autres cellules hépatiques en cellules néoplasiques ; les deux processus peuvent avoir lieu.

Enfin, certains lobules hépatiques présentent une altération assez spéciale : à la place du lobule on trouve une série de mailles limitées par de minces travées connectives ; dans ces mailles plus ou moins larges, se voient quelques cellules assez pigmentées, mais il n'y a pas de masse néoplasique véritable ; l'on croirait avoir affaire à un lobule dont on aurait pu faire sortir toutes les cellules par le pinceau, et qui resterait ainsi réduit à sa trame conjonctive légèrement épaissie. Au pourtour d'un lobule ainsi modifié se voient des trabécules néoplasiques, qui, peu à peu, vont pénétrer dans ces mailles de tissu conjonctif; alors la tumeur prend presque l'aspect alvéolaire.

Sur un nouveau signe de l'anévrysme de l'aorte : les secousses trachéales ou signe d'Oliver, par M. MARTIN-DURR, membre-adjoint (à l'appui de sa candidature au titre de membre titulaire).

Le diagnostic des anévrysmes de l'aorte est parfois entouré de si grandes difficultés qu'on ne doit négliger aucun des signes qui peuvent aider à faire reconnaître cette affection.

Un médecin anglais, *Oliver*, a décrit, dans la *Lancet*, en 1878, un signe spécial, consistant en une *secousse rythmique de la trachée*, isochrone au pouls radial, et ce signe a été vérifié par plusieurs médecins américains et anglais.

En France, ce fait semble avoir passé jusqu'ici inaperçu. Le malade du service du professeur Potain, qui était affecté d'anévrysme de l'aorte et dont j'ai présenté les pièces à la *Société anatomique* dans la séance du 24 mars dernier, présentait d'une façon très nette ce signe, ce qui a permis à M. le professeur Potain d'appeler notre attention sur ce sujet.

En 1878, *Oliver*, envoya aux éditeurs de la *Lancet* (1), une note de quelques lignes dans laquelle est faite la première mention connue de ce signe :

« Comme le diagnostic de l'anévrysme de l'aorte thoracique est souvent difficile et obscur, malgré les signes physiques variés que nous avons à notre disposition pour le

(1) OLIVER. *Lancet*, 1878, vol. II, p. 406.

découvrir, je désire faire connaître un procédé d'examen qui m'a aidé effectivement au diagnostic de cette maladie (ou

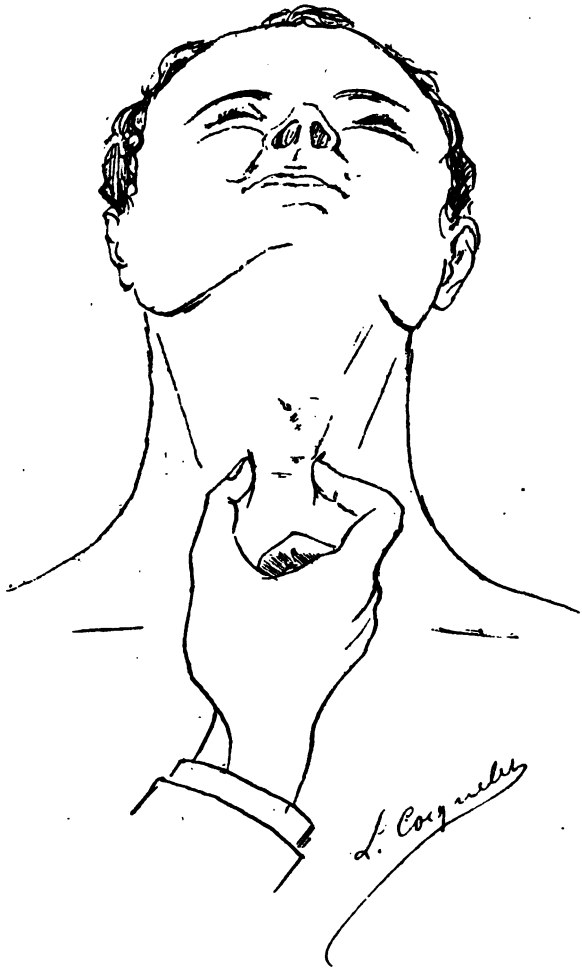

même de la simple dilatation du vaisseau), quand l'anévrysme siège, comme c'est le plus généralement le cas, dans la première partie ou partie ascendante de la portion transverse de l'arc (in the ascending or first part of the trans-

verse portion of the arch). Le procédé est le suivant : Placez le malade debout, et commandez-lui de fermer la bouche et de lever le menton le plus haut possible, prenez alors le cartilage cricoïde entre l'index et le pouce, et maintenez-le délicatement de bas en haut (use gentle upward pressure on it). S'il existe une dilatation ou un anévrysme, la pulsation de l'aorte sera distinctement sentie, transmise par l'intermédiaire de la trachée, à la main. Cet examen augmentera la détresse laryngée, si elle existe. »

Cette note semble n'avoir pas eu, à cette époque, grand retentissement en Angleterre et le signe découvert par Oliver n'a pas tout d'abord été utilisé en pratique. Mais, après la note d'Oliver, les divers médecins qui se succédèrent au *General Hospital* de Montréal firent des recherches sur ce signe, qui prit le nom de *tracheal tugging* ou *secousse trachéale*, et en 1891, le Dr *Mac Donnell* publia, dans la *Lancet* (1), les résultats des observations prises, de 1878 à 1891, successivement par les Drs Osler, Ross, Wilkins, Molson et par lui-même. C'est le travail le plus considérable qui ait été fait sur la question : il est fondé sur 25 observations et représente, comme le dit l'auteur, l'expérience clinique de l'Hôpital Général de Montréal sur ce sujet.

La valeur diagnostique du signe d'Oliver y est discutée en cinq propositions :

1° La secousse trachéale n'existe que dans l'anévrysme.

2° Lorsque la secousse trachéale existe, l'anévrysme est situé de façon à presser de haut en bas sur la bronche gauche ou sur la portion de la trachée qui est immédiatement adjacente à cette bronche.

3° La secousse trachéale peut exister quand beaucoup d'autres signes physiques ou de symptômes sont absents.

4° La secousse trachéale n'existe pas dans l'anévrysme qui ne siège pas à la portion transverse de l'arc.

5° La compression directe de la trachée ne produit pas la secousse trachéale.

Mac-Donnell donne, de la secousse trachéale, l'explication suivante, à laquelle se rattache pleinement M. le professeur Potain :

« La longueur de la portion transversale de l'arc aortique

(1) MAC DONNELL. The diagnostic value of the physical sign *Tracheal tugging* in the thoracic aneurysm. *Lancet*, 1891, p. 535 et 650.

n'est pas grande, et la direction de sa course est presque directement de haut en bas du bord supérieur du second cartilage costal droit à la partie supérieure du côté gauche du corps de la 5e vertèbre dorsale. La portion transverse de l'aorte est à cheval sur le sommet de la racine du poumon gauche, couchée entre la bronche gauche et la trachée. Une dilatation du vaisseau, quelle que soit sa médiocrité, occasionnera une pression sur la bronche ou sur la trachée, à la racine de la bronche, et communiquera sa pulsation au tube aérien. A chaque battement le vaisseau donnera à la bronche une impulsion dirigée de haut en bas, et cette secousse de haut en bas sera nécessairement sentie par l'intermédiaire de la trachée et du larynx. »

Le procédé d'Oliver, qui consiste à élever le menton le plus possible, transforme, en tendant les portions membraneuses situées entre les anneaux cartilagineux, le tube laryngo-trachéal en un tube rigide, qui transmet ainsi plus facilement à l'extrémité supérieure, où se trouvent les doigts de l'explorateur, les secousses imprimées par l'aorte anévrysmatique à l'extrémité inférieure.

Le malade du professeur Potain présentait très nettement le signe d'Oliver. Le menton du malade étant élevé le plus possible, si l'on saisissait le cartilage cricoïde entre le pouce et l'index, on percevait, à chaque systole cardiaque, une secousse de haut en bas imprimée au larynx et à la trachée.

A l'autopsie, on trouva une première poche du volume des deux poings, correspondant aux portions ascendante et transverse, puis un collet au niveau de la sous-clavière gauche et du récurrent, et au delà, dans l'aorte descendante, une seconde poche fusiforme, s'étendant jusqu'au diaphragme. Il y avait adhérence de l'anévrysme supérieur et de la racine de la bronche gauche.

Note sur l'histologie d'un foie kystique présenté par M. Demantké, par A. Létienne.

Je dois à l'obligeance de M. Demantké la communication de coupes ives au foie kystique présenté par lui dans la dernière séance.

l'examen de ces coupes, j'ai relevé diverses altérations qui me blent offrir quelque intérêt et que j'ai l'honneur d'exposer à la iété.

oupe portant sur une languette marginale du foie. Colo-on à l'hématoxyline éosinée. — La topographie générale du

foie est conservée. La lobulation est nette, et on distingue sans peine les veines centrales des lobules et les espaces portes. Ceux-ci sont plus accentués que de coutume par une enveloppe conjonctive. Ce manchon scléreux autour des espaces de Kiernan forme un champ au milieu duquel se détachent clairement les vaisseaux artériels et veineux et les canalicules biliaires. Ces derniers sont en général dilatés et à contours irréguliers. Un faible grossissement suffit pour voir les espaces interlobulaires marqués par de fines travées scléreuses. Les cellules hépatiques périphériques sont très claires comparées à celles du centre, voisines de la veine centrale, qui sont le siège d'une surcharge granulo-pigmentaire assez notable. Cette disposition contribue à donner une grande netteté sur les coupes à la lobulation du foie. La capsule de Glisson est très légèrement épaissie et densifiée.

A un plus fort grossissement (obj. 2, oc. 3), on voit que les espaces portes sont souvent réunis entre eux par des traînées fines et plus ou moins continues de cellules embryonnaires fortement colorées. Les espaces les plus riches en tissu conjonctif présentent, parmi leurs éléments des canalicules biliaires très dilatés, ayant conservé leur revêtement épithélial; celui-ci, dans beaucoup d'entre eux, est plissé, festonné, desquamé dans la lumière du canal. Il ne semble pas qu'il y ait de prolifération cellulaire sous-jacente à la rangée des cellules épithéliales cylindriques. La dilatation des canaux biliaires entraîne des irrégularités dans leur forme. Dans certains d'entre eux s'abouchent des diverticules, remplis de cellules épithéliales, qui représentent les glandules annexées aux canalicules biliaires. Dans le même espace de Kiernan se trouvent des canalicules altérés et des canalicules d'apparence absolument normale.

Certains rameaux de la veine porte sont thrombosés, renferment un caillot d'aspect granuleux où se rencontrent par endroits des globules blancs vivement colorés par l'hématoxyline. Certaines veines centrales lobulaires présentent le même coagulum qui s'infiltre dans les capillaires voisins distendus. La plupart du temps, aux lobules dont les veines centrales sont thrombosées, correspondent des espaces portes dont les vaisseaux sont aussi thrombosés, mais ce fait n'est pas constant.

A la périphérie du lobule, les cellules hépatiques ont leur protoplasma grenu d'aspect normal et leurs noyaux se colorent bien. Les trabécules hépatiques y ont leur disposition radiée régulière et sont séparés par des capillaires normaux. Les cellules voisines de la veine centrale sont surchargées de pigment, plus volumineuses : leurs noyaux sont aisément colorables, mais les travées qu'elles forment sont légèrement disloquées et les capillaires intertrabéculaires sont manifestement élargis.

En certains points on trouve des petits territoires hépatiques nécrosés. Leur siège est indifférent : ils se trouvent quelquefois à cheval sur deux lobules à la fois. Ces îlots nécrosés sont formés de cellules hépatiques à peine reconnaissables, diffluentes, accumulées sans orientation précise et comprenant quelques leucocytes dans le magma qu'elles forment. Autour de ces îlots de nécrose est une zone de parenchyme hépatique extrêmement riche en noyaux cellulaires hépatiques et en leucocytes. Cette zone, dont les éléments sont très vivement colorés par l'hématoxyline, forme une couronne autour du

territoire nécrosé. Il semble que les leucocytes ne trouvant plus passage facile dans les capillaires détruits se soient arrêtés sur le bord de l'îlot nécrosé et que, sous cette action, les cellules hépatiques voisines aient perdu leur orientation normale. Au centre de l'îlot, la désintégration du tissu est telle qu'il résulte une perte de substance, une cavité cavernulaire, dont les parois sont formées de fibrilles vagues.

La capsule de Glisson présente des points épaissis par du tissu fibreux dense sans traces appréciables d'éléments jeunes et par suite d'inflammation récente. Là, on observe des petites masses jaune d'or, qui au prime abord paraissent d'origine biliaire mais qui, à un plus fort grossissement, sont d'une origine hématique indiscutable. En un point, il est un petit kyste régulier de contours, dont la cavité est vide sur la coupe et dont l'épithélium s'est détaché.

Examinées à l'objectif 7, oc. 3, les cellules hépatiques pigmentées ou non ne présentent pas d'altérations précédentes. Elles possèdent un ou plusieurs noyaux. Ceux-ci sont souvent de dimensions inégales.

Au niveau des points nécrosés, les cellules sont complètement dégénérées : elles ont perdu leurs contours et leurs noyaux. Leurs détritus sont mêlés de globules de sang et de quelques leucocytes.

Au niveau des vaisseaux thrombosés, on ne distingue dans le thrombus que des leucocytes, quelques noyaux du revêtement endothélial et un vague réticulum fin et grenu.

En résumé : Sclérose des espaces portes et surtout péricanaliculaire. Dilatation des canalicules biliaires et formation de petits kystes. Thrombose veineuse porto-sus-hépatique. Ilots de nécrose.

Réflexions. — Considérant les diverses lésions que présente le foie très intéressant communiqué par M. Demantké, je pense qu'il y a lieu de distinguer entre elles :

1° La sclérose péricanaliculaire et la dilatation kystique des canaux biliaires;

2° La thrombose veineuse et les îlots de nécrose.

Les premières sont dues à un processus morbide lent, chronique dont la cause lointaine, difficile à préciser, a surtout porté ses effets sur le tissu conjonctif; les secondes à un état infectieux beaucoup plus récent et contemporain de l'affection terminale.

L'observation précédente donne la preuve histologique des étapes successives que peuvent parcourir les maladies chroniques du foie suivant le mode que, dans une remarquable ' on, M. Hanot exposait récemment à propos de la cirrhose olique.

Cirrhose atrophique. Mort par hématémèse. Varices stomacales et œsophagiennes, par M. CLAUDE, interne des hôpitaux.

La nommée M..., Léontine, âgée de 36 ans, entre le 9 février 1893 dans le service de M. de Beurmann, à l'hôpital Broca.

Pas d'antécédents morbides importants, sauf une rougeole et une pleurésie à 6 et 10 ans. Deux grossesses à 18 et 20 ans. Il y a 3 ans elle ressentit de violentes douleurs dans le ventre qui furent rapportées à une ovaro-salpingite. Depuis quelques mois elle se plaint de maux de tête, de perte d'appétit et de douleurs abdominales. Le 15 janvier, ces douleurs furent plus vives et subitement dans l'espace d'une journée, dit-elle, le ventre grossit considérablement.

A son entrée dans le service, le 9 février, on constate une ascite assez prononcée en même temps que du météorisme et circulation collatérale peu marquée. Le foie déborde les fausses côtes de 3 travers de doigt et la matite hépatique à la percussion atteint la région mamelonnaire. Le bord antérieur paraît assez dur, régulier, un peu sensible à la palpation. La matité splénique est de 6,8 cent. Pas d'ictère. Léger œdème des jambes. Peu d'appétit. Diarrhée continue avec coliques depuis 3 semaines. Urines peu abondantes, ni sucre, ni albumine. Urée variable, 25-30 gr. par jour. Symptômes d'éthylisme manifestes. Pituites matinales. Zoopsie. Troubles de sensibilité, etc.

La malade reste 6 semaines en traitement et sort très améliorée de l'hôpital. L'ascite et le ballonnement avaient disparu, l'appétit était revenu. L'état général était bon. Cependant le foie était toujours gros, mais non douloureux.

Le 23 avril, la malade rentre de nouveau à l'hôpital avec une ascite beaucoup plus développée. Elle a eu de violentes douleurs abdominales et 2 hématémèses assez abondantes. L'état général est très aggravé; amaigrissement, teinte subictérique, fièvre légère. Le ventre est très tendu, la circulation veineuse de la paroi très développée. Le foie est difficile à explorer par le palper. Il déborde d'environ un travers de doigt les fausses côtes et est douloureux. Anorexie. Vomissement d'une petite quantité de sang noir. Urines : 400 gr. par jour.

Le 24, nouvelle hématémèse de sang rouge.

Le 1er mai. Ponction de l'ascite. On recueille 6 litres de liquide clair séreux.

Les jours suivants, l'état général paraît s'améliorer. Facies meilleur ; appétit.

Le 9. Le ventre augmente de nouveau, l'ascite et le météorisme reparaissent. Urines rares. Pas d'hématémèse, ni de mélæna.

Le 11. Hématémèse de sang noir peu abondant.

Le 12. Dans la matinée petite hématémèse. Le soir à 4 heures, nouvelle hématémèse d'environ 1 litre 1/2, et mort rapide.

AUTOPSIE. — Cadavre à peu près exsangue. La cavité péritonéale contient 4,5 litres de liquide ascitique. Péritoine épaissi, adhérences multiples, surcharge graisseuse des mésentères et des épiploons.

L'*intestin* contient un liquide brunâtre constitué surtout par du sang. La face séreuse présente par place des vaisseaux dilatés et des taches ecchymotiques. La muqueuse se fait remarquer par une grande

quantité de vaisseaux dilatés notamment par le duodénum et la 2e partie du gros intestin. Sur le côlon descendant une tache ecchymotique sous-muqueuse de près de 2 centim. Pas d'érosion apparente de la muqueuse. La longueur de l'intestin grêle est de 5 m. 68, celle du gros intestin 1 m. 60.

L'*estomac* est distendu par du sang non digéré, plus d'un 1/2 litre. Sous la muqueuse se voient des arborisations vasculaires très accentuées. Autour de l'origine œsophagique et au niveau de la petite courbure. Pas d'érosions, mais à certains endroits de petites suffusions sanguines sous-muqueuses. L'épiploon gastro-hépatique est parcouru par de nombreuses ramuscules vasculaires.

L'*œsophage* présente dans ses 2/3 inférieurs des veinules se continuant avec celles de l'estomac, et remarquables par leur dilation variqueuse et leurs sinuosités. Il existe notamment sur la paroi postérieure une plaque de 5 centim. d'étendue sur 1 centim. 5 de longueur, d'aspect noirâtre et due à la confluence de ces vaisseaux dilatés. Pas d'ulcérations de la muqueuse.

La *rate* est petite, rouge violacée, ferme, donne très peu de sang à la coupe. Poids 120 gr.

Le *foie* est petit, caché sous les côtés, adhérent au diaphragme. Poids 1 kgr. 115. Sa forme est à peu près normale. Sa coloration est gris jaunâtre. Sa consistance est très ferme. On voit à la surface et sur les coupes une foule de nodules jaunâtres, entourés d'un cercle gris, du volume d'un grain de chènevis. L'atrotrophie porte également sur toutes les parties de l'organe. Le cordon de la veine ombilicale présente le volume du nerf sciatique. La vésicule biliaire est petite, contient de la bile.

Les autres organes sont anémiés, sans lésion importante.

Le cœur présente des plaques laiteuses de péricardite et une surcharge graisseuse notable.

L'examen histologique a montré l'existence des lésions ordinaires de la cirrhose atrophique de Laënnec.

Tuberculose rénale à forme hématurique. Aucun signe physique. Diagnostic par l'endoscopie. Néphrectomie. Guérison, par M. TUFFIER, agrégé, chirurgien des hôpitaux.

La pièce que j'ai l'honneur de vous présenter a été enlevée le 25 avril, par néphrectomie lombaire, pour arrêter des hématuries d'origine rénale.

Il n'existait chez cette femme, âgée de 42 ans, aucun signe permettant de localiser les lésions dans l'un ou l'autre rein. L'endoscopie seule permit de voir que l'hémorrhagie venait du rein gauche.

Sur cette pièce vous voyez que le rein a ses dimensions normales comme longueur et comme épaisseur. Mais une partie de son parenchyme est remplacée par 6 abcès indépendants, dont 2 du volume une grosse noix; le bassinet est intact de même que les calices, et à périphérie vous voyez les deux cavités des deux abcès les plus volumineux limités seulement par la capsule propre du rein. Il n'existait is de périnéphrite.

La limitation exacte des suppurations entre les calices et la péri-

phérie expliquent l'absence de décharges purulentes par l'uretère, et le volume normal du rein nous rend bien compte de l'absence de signes physiques. Quant aux hémorrhagies profuses qui ont eu lieu, l'examen de la pièce ne les explique pas, et je les rapporterais volontiers à des accès congestifs. Cette forme de tuberculose rénale se rapproche de la tuberculose pulmonaire à forme hémorrhagique.

Cancer alvéolaire des voies biliaires secondaire à un cancer microscopique du pancréas. Faux ballottement rénal, par G. DURANTE, interne des hôpitaux.

Le 30 janvier 1893, entrait à l'hôpital Lariboisière, dans le service du Dr Raymond, la nommée Anna M... journalière, âgée de 55 ans, se plaignant d'anorexie et d'un ictère persistant depuis 2 mois sans amélioration.

Comme *antécédents héréditaires* nous ne trouvons pas de renseignements bien utiles. Son père a succombé à 62 ans, on ne sait de quoi. Sa mère est morte âgée de 82 ans à la suite d'une paralysie. Un frère et une sœur sont morts phtisiques. La malade reste seule de sa famille. Elle a eu 8 enfants dont 5 sont morts en bas âge à la suite de rougeole, et de bronchites. Les 3 autres, dont deux jumeaux nés avant terme, vivent encore et se sont toujours bien portés. Elle n'a jamais fait de fausses couches.

Anna M... a toujours joui d'une excellente santé, sauf il y a 2 ans où elle fut prise d'une attaque de rhumatisme articulaire aigu, dont elle guérit complètement.

C'est il y a deux mois seulement (fin novembre 1892) qu'elle s'aperçut que son appétit diminuait, disparaissait même; la viande la répugnait mais rien n'était pris volontiers; les liquides seuls lui faisaient plaisir. Elle n'a cependant jamais rendu ce qu'elle avait mangé, n'a jamais eu de vomissements bilieux, d'hématémèses ni de mélœna.

Peu après le début de l'inappétence, il y a 7 semaines, se montra un ictère apparaissant d'abord sur les conjonctives puis s'étendant peu à peu et se fonçant chaque jour davantage.

A son entrée nous constatons que le malade est une femme à cheveux gris, très amaigrie, d'aspect cachectique; ses yeux sont enfoncés, ses traits tirés sans présenter cependant le facies péritonéal.

La teinte générale de tout le corps est d'un jaune blanc mélangé d'ictère et de couleur jaune paille. La malade se plaint d'un prurit intense et continuel. Tous les muscles présentent la réaction myotonique des cachectiques très prononcée. La langue est un peu blanche.

L'auscultation des poumons ne révèle rien de pathologique.

L'examen du cœur montre un myocarde un peu affaibli peut-être, mais sans lésions valvulaires et sans symptômes de myocardie.

Dans l'abdomen nous trouvons à la palpation dans le flanc et l'hypochondre droit une tumeur dure, irrégulière, bosselée.

Cette tumeur recouverte par les anses intestinales n'est que submate à la percussion et ne suit pas les mouvements respiratoires du diaphragme. Par le palper bi-manuel on perçoit facilement un bal-

lottement rénal très net en se renvoyant la tumeur de la main lombaire à la main antérieure. En haut, la tumeur disparaît dans le foie qui semble la recouvrir.

Le *foie* n'est pas augmenté de volume, son bord est tranchant et sa face antérieure ne présente pas de nodosités appréciables à la palpation.

La *rate* est normale.

On ne trouve rien du côté de l'*estomac* ni dans le reste de l'*abdomen*.

La malade, constipée d'une façon assez continuelle, n'a jamais rendu de sang dans ses selles et n'a jamais eu d'hématémèses ni d'hématuries.

Depuis que la perte d'appétit est survenue, ses urines, normales jusque-là, ont beaucoup diminué de quantité, se réduisant à 1 litre, se sont foncées par la présence de matières biliaires jusqu'à devenir brun acajou, mais ne présentant ni sucre ni albumine. L'examen des sédiments urinaires montre des globules blancs, des hématies en très petit nombre, des cellules épithéliales en raquette d'origine vésicale et de petites cellules épithéliales à gros noyau sans caractère, mais pas de cylindres. Température normale.

A part les symptômes signalés plus haut : inappétence, ictère, tumeur abdominale, on ne trouve rien. Aucune douleur nulle part, pas d'ascite, pas de diarrhée, la constipation a disparu ; aussi, nous appuyant sur le ballottement rénal très net dans le cas particulier en présence d'anses intestinales en avant des néoplasmes, pensons-nous, à une tumeur du rein comprimant le canal cholédoque, ou mieux vu l'absence d'hématurie, à une tumeur de la capsule surrénale droite.

Peu après son entrée apparaît une *ascite* d'abord légère mais qui augmente rapidement en sorte que l'on est bientôt obligé de faire une ponction qui donne issue à 3 litres 1/2 d'un liquide clair et citrin un peu plus coloré que le liquide ascitique ordinaire. Dans ce liquide nous n'avons pu trouver que de rares cellules endothéliales ovales, aplaties et à gros noyau, mais pas d'amas de cellules cancéreuses.

A partir de ce moment se montrent des crampes très douloureuses au niveau de l'épigastre survenant en dehors de toute cause alimentaire et d'autant plus fortes que le liquide se reproduit en plus grande quantité. L'inappétence est complète.

Les urines cependant redeviennent un peu plus abondantes sous l'influence du régime lacté absolu institué dès le 1er jour de son entrée. Leur quantité monte à 2, puis 2 litres 1/2, mais leur couleur se fonce, d'abord simplement ictériques elles deviennent d'un brun rouge presques sanglantes.

23 février, on est obligé de procéder à une nouvelle ponction qui permet de retirer 4 litres du même liquide.

Le 26, les urines redeviennent rares, mais sont moins foncées et ne présentent plus cette teinte sanguinolente qu'on remarquait la semaine précédente.

e ventre augmente toujours de volume mais un fort météorisme ie la matité de l'ascite. Une circulation collatérale notable s'établit s les veines sous-cutanées abdominales. Les douleurs épigastriques de plus en plus intenses, accompagnées de dyspnée très violente gêne diaphragmatique.

Le 28, 3e ponction qui donne 5 litres.

Les 7, 11 et 21 mars, 4e, 5e et 6e ponctions qui retirent chacune la même quantité de liquide.

Toutes ces ponctions sont faites non pas tant à cause de la quantité de liquide que pour la douleur épigastrique violente et la dyspnée intense qui survenaient dès que la paroi abdominale est légèrement distendue. Les dernières retirent non plus un liquide citrin mais un liquide sanguinolent presque sanglant.

La cachexie se prononce de plus en plus depuis le commencement de mars et fait des progrès rapides ; des vomissements alimentaires puis bilieux surviennent empêchant toute nourriture.

Mort le 22 mars au matin, par cachexie et affaiblissement progressifs.

Autopsie, pratiquée 24 heures plus tard.

Le *cœur* est petit, les bords de la mitrale sont épaissis mais pas assez pour déterminer une insuffisance ou un rétrécissement.

Les *poumons* sont atteints d'emphysème et dans les sommets on trouve quelques tubercules calcifiés.

Les *reins* présentent une atrophie notable de la substance corticale ; la capsule cependant se décortique bien.

Dans le *péritoine* on trouve environ 1 litre 1/2 de liquide un peu teinté de sang analogue à celui retiré par les ponctions. Il y a en outre quelques caillots dans les parties déclives du petit bassin.

Le *foie* est peu volumineux et de couleur générale jaune verdâtre. A la coupe il s'en écoule une grande quantité de bile claire. A la surface on voit de nombreux nodules d'apparence cancéreuse, de couleur jaune rosé tranchant fortement sur les tissus voisins dont ils sont du reste bien limités. De dimensions variables, les plus gros atteignent le volume d'une noisette, tandis que les plus petits ne dépassent pas celui d'un grain de mil. Aucun d'eux, du reste, n'est ombiliqué.

A la coupe on constate des nodules du même aspect, mais outre ceux qui paraissent perdus dans le parenchyme on en trouve intéressant nettement les espaces portes. Près du hile, notamment, les grandes travées portes sont entourées d'une épaisse gangue cancéreuse qui pénètre avec elles dans le foie et les accompagne assez loin.

La *vésicule biliaire* est très volumineuse. C'est elle qui constituait la tumeur que l'on sentait par la palpation. Elle renferme, outre de la bile une *quarantaine de calculs* de cholestérine du volume d'une petite noisette. Sa paroi inférieure très épaissie est envahie par le néoplasme. Sa paroi supérieure, prise de même, est séparée du tissu hépatique sous-jacent par un tissu lardacé présentant une épaisseur de 4 à 5 centimètres.

Les canaux hépatiques, cholédoque et cystiques et les ganglions voisins sont aussi envahis, formant une masse volumineuse au niveau du hile du foie.

La queue du *pancréas* ainsi que sa portion moyenne paraissent saines La tête est en contant avec la tumeur au point où le canal cholédoque pénètre dans la glande, mais semble intacte à l'œil nu.

L'*estomac* est normal.

Du côté des *organes génitaux* nous notons la présence d'un kyste séreux du volume d'un œuf de poule dans la paroi de la trompe droite,

et de nombreux petits kystes sous-péritonéaux, affectant l'aspect de frai de grenouille, dans la paroi de la trompe gauche.

Il n'y a rien dans le *tube intestinal* ni dans l'*utérus*.

Examen histologique. — Les coupes portant sur la paroi hépatique de la vésicule biliaire, montrent que la muqueuse et la musculeuse de ce réservoir sont envahies dans toute leur étendue par un *cancer alvéolaire* caractérisé, le plus souvent, pas des cavités contenant des cellules allongées, en croissant ou carrées, à gros noyau dont les unes tapissent la paroi plus ou moins exactement, les autres, teintées à l'intérieur, y forment de petits amas épithéliaux. On trouve aussi parfois des cellules cancéreuses perdues dans le tissu conjonctif qui sépare les alvéoles ou de bourgeons épithéliaux pleins, ramifiés, formés de cellules cubiques ou polygonales ; mais cette disposition est plus rare.

Nous n'insisterons pas sur la description histologique du néoplasme qui représente les caractères classiques du cancer alvéolaire.

Cependant au milieu de la muqueuse envahie on rencontre parfois des *culs-de-sacs glandulaires parfaitement circonscrits* et facilement reconnaissables à leur revêtement de cellules cylindriques bien ordonnées, dont le noyau occupe toujours l'extrémité pariétale tandis que la portion du protoplasma regardant la lumière est claire et transparente.

Au-dessous de la paroi de la vésicule se trouve une zone fibreuse de plusieurs centimètres d'épaisseur, envahie elle aussi par les alvéoles cancéreuses dirigées parallèlement à la surface du foie dans les portions les plus périphériques, tandis que profondément ils se portent plutôt perpendiculairement à cette surface.

Au delà nous voyons apparaître le tissu hépatique dont les rapports avec le tissu cancéreux affecte une disposition que nous retrouverons plus loin.

Le canal cystique, le canal cholédoque sont envahis de la même façon ; leur muqueuse, leur tunique musculaire sont transformées en cancer alvéolaire, et leur paroi fibreuse, très épaissie, est infiltrée aussi par le néoplasme. Mais ici encore, comme dans la vésicule, nous retrouvons de place en place, au milieu d'éléments épithéliomateux, des culs-de-sac glandulaires parfaitement conservés, ayant résisté à l'envahissement et dont le revêtement tranche nettement par sa forme avec les cellules des alvéoles cancéreux.

Les coupes de la masse lardacée occupant la partie inférieure du foie et celles de grands espaces portes du hile montrent qu'ils sont également constitués par le meme tissu cancéreux dont les alvéoles sont séparés par du tissu fibreux. A ce niveau on peut rencontrer des canaux hépatiques dont la paroi externe épaissie est infiltrée par le néoplasme, mais dont le revêtement épithélial est conservé. Il en est de même de la veine porte et de l'artère hépatique dont les tuniques externes et moyennes sont envahies.

Nous passerons rapidement sur les gros noyaux cancéreux du foie. eux-ci, dont la portion centrale commence à subir la dégénérescence granulo-graisseuse, sont constitués par des amas d'alvéoles ntenus aussi dans du tissu fibreux et au milieu desquels on rencontre des canaux biliaires, veines portes, et artères hépatiques plus moins envahies entourés de tissus fibreux plus développés et correspondant à de grands espaces portes.

C'est à la périphérie de ces gros noyaux et surtout au niveau des noyaux de moindre volume que l'on peut le mieux se rendre compte des rapports du tissu hépatique avec le tissu cancéreux.

Dans les points où le foie paraît sain à l'œil nu on constate les altérations histologiques suivantes : Parfois les espaces porte sont simplement augmentés de volume par suite d'une cirrhose plus ou moins marquée, mais généralement on rencontre dans ces espaces, en plein tissu fibreux des alvéoles ou des travées néoplasiques qui peuvent être entièrement différenciés des canaux biliaires voisins par la forme de leurs cellules. Les parois des vaisseaux artériels et veineux sont souvent envahies et même on observe en plusieurs points des bouchons épithéliaux remplissant la lumière de la veine porte et de l'artère hépatique.

Au pourtour des espaces portes les moins malades, les travées de cellules hépatiques sont conservées ; elles sont brunes, foncées, volumineuses, et le parenchyme n'est pas envahi, car le néoplasme et les tissus fibreux s'arrêtent nettement à la périphérie des lobules.

Dans les points plus avancés et particulièrement dans le voisinage de gros noyaux, les lobules sont dissociés ; leurs travées cellulaires sont séparées par des vides qui ne sont probablement que des capillaires biliaires dilatés. Les cellules hépatiques deviennent fusiformes, aplaties, perdent leur noyau et paraissent s'atrophier, puis disparaître par compression pour céder la place aux éléments cancéreux. Ceux-ci, en effet, après avoir rompu leurs limites fibreuses des espaces portes, précédés par de petites cellules rondes inflammatoires, s'infiltrent en suivant les capillaires entre les travées hépatiques et le dissocient. Mais les deux ordres d'éléments sont toujours nettement reconnaissables grâce à l'aspect caractéristique du protoplasma des cellules hépatiques. Il n'y a en aucun point transformation de cellules cancéreuses en cellules hépatiques ou en canaux biliaires, et les cellules néoplasiques qui s'avancent toujours entre les cellules parenchymateuses, ne prolongent nulle part de travées hépatiques.

Les veines sus-hépatiques présentent un peu d'épaississement de leur tunique externe. Elles sont entourées par des travées rayonnantes de cellules fortement pigmentées en vert, mais beaucoup plus pâles que les cellules brunes qui entourent les espaces portes. Il en résulte une couleur très différente suivant que l'on considère les zones hépatiques péri portales foncées et brunes ou les zones sus-hépatiques vertes et pâles.

Dans les points peu envahis où la topographie du foie est encore bien conservée on constate que les îlots sus-hépatiques clairs tendent à s'unir les uns aux autres et à entourer les îlots portes cirrhotiques et cancéreux, rappelant ainsi l'aspect du foie interverti. Cette disposition ne peut plus être constatée à la périphérie des gros noyaux néoplasiques, mais on y retrouve toujours ces deux ordres de coloration générale, l'une d'un brun foncé avec cellules opaques, l'autre d'un jaune vert avec cellules pâles correspondant la première aux régions péri portales, la seconde aux régions péri-sus-hépatiques.

Des coupes ont été pratiquées aussi sur le *pancréas*. La partie moyenne et la queue de cette glande sont absolument saines.

La tête paraissait également normale à l'œil nu ainsi du reste que dans le plus grand nombre des coupes, mais en quelques points nous avons trouvé près de l'union du canal cholédoque et du canal de

Wirsung le tissu conjonctif des travées vasculaires envahi par des nodules cancéreux. Au pourtour les alvéoles étaient absolument intacts et nous aurions pu penser qu'il ne s'agissait que d'une propagation de voisinage, mais nous avons pu observer dans d'autres coupes des cellules glandulaires comme hypertrophiées, formant 2-3 acini beaucoup plus volumineux, tranchant sur les acini voisins par leur coloration plus intense quoique leur forme fût normale et leurs limites absolument nettes.

Ailleurs nous avons retrouvé la même altération mais plus avancée, en ce sens que la disposition acineuse était moins bien conservée ; les limites moins exactes permettaient d'admettre un envahissement du tissu conjonctif interstitiel. Enfin en un troisième point, en plein lobule pancréatique, loin des vaisseaux quelques acini, augmentés de volume, se sont transformés en cavités dilatées, tapissées de cellules semblables à celles de la glande, mais offrant un aspect absolument identique à celui des alvéoles cancéreux constatables dans le foie et la vésicule biliaire.

Ces altérations pancréatiques sont, du reste, très peu nombreuses, les points que nous venons de décrire siégeant tous dans la tête de la glande sont limités à un très petit nombre de lobules, mais permettent de suivre le passage successif de l'adénome au carcinome alvéolaire.

Les *reins* sont presque sains. Il y a un peu d'endartérite dans la zone moyenne et quelques noyaux inflammatoires dans la substance corticale, mais pas de néphrite parenchymateuse, sauf une sclérose ancienne d'un petit nombre de glomérules.

Réflexions. — Deux points nous ont paru dignes d'être relevés dans cette observation, l'un clinique et l'autre anatomo-pathologique.

Depuis que le professeur Guyon a mis en relief l'importance du *ballottement rénal* dans le diagnostic des affections de cette glande, on regardait ce signe comme presque pathognomonique et la palpation bimanuelle lombo-abdominale était de la plus grande ressource pour la différenciation clinique des tumeurs de l'abdomen. Il en est de même de la présence d'anses intestinales en avant du néoplasme qui est considérée aussi comme un symptôme distinctif important entre les tumeurs rénales et les tumeurs de la vésicule biliaire.

Tout semblait donc, dans notre observation, indiquer un néoplasme sinon rénal, du moins de la capsule surrénale. En [illegible] le ballottement était des plus nets, la tumeur dure, bos[illegible]e était recouverte en partie par des anses intestinales, les [illegible]bles dyspeptiques n'avaient apparu que très tardive[illegible]t, 7 semaines avant l'entrée de la malade à l'hôpital et

il n'y avait pas eu de vomissements alimentaires, ni d'hématémèses. L'ictère pouvait être facilement attribué à une compression du canal cholédoque. Quant aux urines, rares, foncées, elles contenaient quelques globules blancs, quelques hématies, quelques cellules vésicales, rien de caractéristique, mais l'absence de cellules cancéreuses et d'hématurie notable cadrait bien avec le diagnostic de néoplasme capsulaire, malgré le défaut de pigmentation addisonienne qui a été du reste signalée dans plusieurs localisations analogues.

L'autopsie nous a montré au contraire une capsule et un rein sains, la tumeur étant constituée par la vésicule biliaire cancéreuse.

Nous devons donc rapprocher, au point de vue clinique, ce cas des observations rapportées à la Société de chirurgie par M. le professeur Le Dentu (1) où il signale la présence d'un *faux ballottement rénal* se montrant dans les tumeurs des voies biliaires ou dans leur voisinage, mais notons qu'ici il n'y avait pas d'adhérences de la vésicule ni avec les parois, ni avec le rein, ce qui rend ce symptôme plus difficile à expliquer, et le côlon interposé en avant de la tumeur complétait encore les analogies avec les affections rénales.

Au point de vue anatomo-pathologique, en présence du volume de la vésicule, de l'envahissement prononcé du foie, de l'état normal de l'estomac, et de l'intégrité apparente du pancréas, nous avions pensé tout d'abord à un cancer primitif de la vésicule propagé dans la glande hépatique par les voies lymphatiques ou les canaux biliaires. Mais en examinant les coupes de la paroi cystique et de grands canaux excréteurs nous avons été frappé de la persistance des glandes à cellules cylindriques conservées au milieu des tissus carcinomateux.

Les tumeurs épithéliales affectent comme forme cellulaire le type des cellules épithéliales de l'organe dans lequel elles ont pris naissance, et les généralisations conservent le même type cellulaire ; cette loi permet dans les cas discutables d'affirmer le point atteint le premier par le néoplasme. Nous aurions dû par conséquent, en admettant le cancer primitif de la vésicule, nous trouver plutôt en présence d'une tumeur à cellule cylindrique, ce qui n'était pas le cas, car elle étai constituée au contraire par des cellules cubiques polygonale

(1) *Société de chirurgie*, 8 février 1893.

très nettement différentes des cellules glandulaires conservées par places.

Nous n'avions pas affaire ici à une affection primitive du foie, car le néoplasme apparaissait d'abord dans les espaces portes où les parois vasculaires et même la lumière des vaisseaux étaient prises les premières ; les lobules n'étaient envahis que secondairement par propagation et nulle part les cellules pathologiques ne se continuaient directement avec les cellules hépatiques qui étaient au contraire dissociées et atrophiées.

Par contre, ces éléments néoplasiques ressemblaient absolument comme forme aux cellules pancréatiques et leur disposition alvéolaire rappelait en plusieurs points des acini un peu hypertrophiés de cette glande. C'est ce qui nous a forcé à faire des coupes nombreuses du pancréas pour y chercher le point de départ de la tumeur. Nous avons pu ainsi sur quelques unes retrouver la série de transition presque complète entre l'hypertrophie de quelques acini formant un petit adénome à peine notable et la transformation de ces acini en cancer alvéolaire.

Nous croyons donc pouvoir conclure qu'il s'agit ici non pas d'un cancer primitif des voies biliaires, mais bien plutôt d'un cancer primitif de la tête du pancréas s'étant propagé au foie par les lymphatiques et les vaisseaux sanguins.

Remarquons, en terminant, que le point de départ est resté très limité : le pancréas n'a pas été envahi, il ne s'est pas même formé à ce niveau de tumeur visible à l'œil nu ; quelques acini dans quelques lobules seulement sont malades, et ce ne sont que les noyaux métastatiques du foie qui se sont développés.

Il est donc important en présence de cancers du foie ou des voies biliaires paraissant primitif, d'examiner toujours méthodiquement et de parti pris *au microscope* non seulement le tube digestif mais encore ses annexes et en particulier la tête du pancréas sous peine de méconnaître l'origine réelle de la tumeur et de regarder comme primitif un néoplasme dont
oint de départ, comme ici, est resté purement histologi-
et inappréciable à l'œil nu.

ous avons parlé plus haut des nombreux calculs trouvés
s les vésicules biliaires. Dans l'hypothèse d'un cancer
nitif de la vésicule on pouvait se demander, comme dans

tous les cas analogues, si les calculs avaient provoqué la tumeur par irritation ou si, au contraire, le cancer avait déterminé la production des calculs par stase ou par vice de sécrétion. Les deux théories ont été longuement discutées car la présence de ces concrétions est constante dans les cas des tumeurs cystiques. Notre observation semble favorable pour incliner du côté de la seconde opinion qui regarde les calculs comme une simple complication du cancer. L'origine pancréatique du néoplasme permet en effet d'éliminer absolument toute idée de cancer développé par suite d'une irritation calculeuse. Les calculs ne préexistaient du reste probablement pas, car la malade n'avait jamais eu de coliques et tout porte à croire que la lithiase est secondaire et due à l'altération de la muqueuse dégénérée.

Ulcère simple du duodénum. Absence de symptômes. Perforation intestinale. Mort par péritonite aiguë. Autopsie, par MM. R. Marie et Vermorel, interne des hôpitaux.

Un homme de 42 ans, peintre en bâtiments, entre à l'Hôtel-Dieu, le mardi 19 mai à 10 heures du soir. Rien à noter dans ses antécédents personnels ou héréditaires. Il exerce sa profession depuis 25 ans, il n'a jamais eu d'accidents saturnins, ses selles ont toujours été régulières, jamais de constipation, ni douleur abdominale, ni selles sanglantes. Il faisait quelques excès alcooliques, buvait régulièrement 2 à 3 litres de vin.

En somme, santé parfaite jusqu'à son entrée.

Quand il se présente à nous, il se plaint d'une douleur violente à l'abdomen, survenue brusquement à 4 heures de l'après-midi. En raison de sa profession, du liséré saturnin qu'il porte aux gencives, de l'apparition brusque de la douleur, de l'état de parfaite santé quelques heures plus tôt, on porte le diagnostic de colique de plomb.

Mercredi matin, à la visite, nous sommes en présence d'un homme robuste qui accuse un cercle douloureux autour de l'ombilic, qui n'a pas été à la selle depuis 24 heures et qui, pendant la nuit, a eu quelques vomissements bilieux. La pression du ventre ne calme ni n'augmente la douleur.

Le *foie* paraît un peu gros. Les muscles abdominaux sont légèrement tendus ; pas de météorisme.

Le *cœur* et le poumon sont sains.

Le pouls est à 80 ; il n'a pas la dureté que l'on remarque souvent dans les coliques de plomb.

La temp. est à 37°.

Pour les mêmes raisons qui ont déterminé son entrée, on croit à une colique saturnine, le malade assurant nettement que jusque-là il était très bien portant et que jamais il n'a eu à se plaindre de douleur d'aucune sorte.

A la visite du soir, l'état du malade est des plus graves, trop avancé même pour que l'on puisse songer à une intervention chirurgicale. Les traits sont tirés, les yeux excavés ; le pouls à 120, la température à 40°. Les vomissements ont continué pendant toute la journée : ils sont noirâtres et ont une légère odeur fécaloïde. Le diagnostic de péritonite aiguë s'impose. Deux heures après le malade succombait.

AUTOPSIE. — La coupe présente un commencement de décomposition cadavérique. Emphysème du cou et des bourses ; abdomen énormément distendu.

A l'ouverture du ventre, il s'échappe une grande quantité de gaz fétides.

Les anses intestinales superficielles sont très congestionnées, recouvertes de fausses membranes blanchâtres, molles, créant des adhérences entre le péritoine viscéral et pariétal, et entre différentes anses intestinales elles-mêmes.

Les anses profondes sont beaucoup moins congestionnées que les anses superficielles.

A la partie de l'abdomen la plus déclive, existent 2 à 3 litres d'un liquide foncé, roussâtre.

On recherche la cause de cette péritonite : on trouve l'appendice absolument intact. Dans le petit bassin, pas de péritonite. On cherche au niveau du foie et au niveau de la 1re portion du duodénum ; on trouve une petite perforation circulaire de 3 à 4 millim. de diamètre. En pressant sur l'intestin à ce niveau, on fait sourdre une assez grande quantité de liquide jaune foncé.

On retire la portion de l'intestin où siège la perforation, pour en examiner la face interne : on voit alors que le point perforé siège environ à 1 centimètre et demi de la valvule du pylore.

A ce niveau, la muqueuse est légèrement épaissie tout autour de l'ulcération, formant un ovale d'environ 2 centimètres. En dedans de cette première zone épaissie, on trouve un second cercle comme taillé à l'emporte-pièce ; ce second cercle est un peu plus petit que l'ovale formé par l'épaississement de la muqueuse.

Enfin, plus profondément, on voit la perforation elle-même. Pas de congestion, pas d'ulcération de la muqueuse à l'entour de cette perforation.

Etat de l'estomac. — Toute la région pylorique est comme marbrée de taches noires, alternant avec des taches plus claires. La limite de cette zone noirâtre est festonnée. Le reste de la muqueuse gastrique présente un commencement de décomposition cadavérique.

Rate pesant 275 gr., ferme à la coupe. La capsule est épaissie et présente des taches noirâtres.

Foie pesant 2 kil. dur, criant à la coupe et présentant partout des granultions cirrhotiques. Pas de calculs biliaires dans la vésicule.

Poumons. — Pas d'adhérence pleurate; légèrement congestionné.

Cœur flasque. Rien au valvules, pas d'athérome à l'aorte.

Reins. — Volume normal, se décortiquant facilemeut, un peu congestionnés à la surface. Les deux substances corticale et médullaire conservé leur rapport de hauteur et leur couleur propre.

Cerveau. — Un peu d'œdème à la pie-mére.

Intestin. — Rien.

Réflexions. — Tout l'intérêt de cette observation réside, selon nous, dans la difficulté du diagnostic. Avant l'apparition de la fièvre et de la rapidité du pouls, il n'était guère possible de penser à la péritonite, en raison surtout de la profession du malade. Lorsque la péritonite s'est dévoilée, nous n'avons à aucun moment pensé à la véritable cause de la perforation. L'ulcère de l'estomac, comme celui du duodénum, était écarté parce que le malade n'avait jamais souffert, qu'il n'avait jamais eu d'hématémèse ni de mélæna, que ses fonctions digestives étaient jusque-là intactes. On pouvait, plus vraisemblablement, songer à une appendicite perforante, ou encore à la rupture de l'intestin au niveau d'une plaque tuberculeuse. La rapidité des accidents peut trouver son explication dans la cirrhose que portait le malade, car il est d'observation vulgaire que les individus chez qui le foie est altéré ne résistent que bien peu aux infections.

Kyste multiloculaire de l'ovaire avec tumeur fibreuse interstitielle de la paroi kystique, par le Dr A. H. Pilliet. Laboratoire de M. le professeur Tillaux. *Observation* prise par M. Guitton, interne de service.

Guér..., Adeline, 66 ans, sans profession. Entrée le 15 mars à l'hôpital de la Pitié, service de M. le professeur Tillaux, salle Lisfranc, lit n° 18.

Antécédents héréditaires. — Père mort à 77 ans d'une maladie de cœur. Mère morte à 76 ans d'une tumeur dans le ventre. 10 frères ou sœurs morts à un âge avancé, 1 frère et 2 sœurs vivants.

Antécédents personnels. — Pas de maladies dans son enfance. Réglée à 14 ans 1/2 régulièrement pendant 8 jours. Mariée à 21 ans.

1re grossesse à 23 ans, accouchement bon, à terme; allaitement. Enfant vivant encore actuellement. La malade se lève le 8e ou 9e jour.

2e grossesse à 29 ans, accouchement bon, à terme, allaitement. Enfant vivant encore actuellement. Comme la première fois la mère se lève le 8e ou 9e jour.

Depuis le mariage jusqu'en 1875, la malade ayant alors 48 ans, les règles ont toujours été normales, régulières et indolores, et la santé générale excellente.

En 1875 elles cessent et pendant 18 mois, Mme Guér... eut des accès de dyspnée, de l'insomnie et des vomissements.

En 1886, apparition d'une hernie crurale droite. Depuis un peu plus d'un an, douleurs sourdes dans le ventre, très augmentées depuis janvier dernier; c'est seulement aussi depuis le mois de janvier que la malade constate l'augmentation graduelle de son ventre qui grossissait à vue, nous dit-elle.

État actuel. — Femme amaigrie au facies ovarique, à l'abdomen distendu, saillant en avant, même dans le décubitus dorsal.

Au palper, tumeur abdominale molle, fluctuante; excrément sensible, bosselé et plus consistant en avant et à gauche. Dans le décubitus dorsal, matité sur la ligne médiane depuis la symphyse pubienne jusqu'à 6 centim. de la pointe de l'appendice xiphoïde; à hauteur de l'ombilic et dans le sens transversal, la matité s'étend à droite et à gauche à une distance de 14 centim. de la ligne médiane ; les flancs sont.... Sensation de flot très nette.

La distance qui sépare la symphyse pubienne de la pointe de l'appendice xiphoïde est de 0 m. 35 dont 0 m. 19 centim. de la symphyse à l'ombilic. La circonférence de l'abdomen au niveau de l'ombilic est de 0 m.98. Le col de l'utérus se trouve reporté en avant et à gauche, dans le cul-de-sac postérieur bombe une tumeur lisse, élastique, tendue, fluctuante.

La hernie crurale droite existe toujours, elle est grosse comme un petit œuf de poule.

Au *cœur :* souffle systolique à la pointe ; urines normales.

Laparotomie, le 30 mars 1893, par M. le professeur Tillaux. — Incision sur la ligne médiane de $0^m,12$ environ. Ouverture du péritoine. On voit alors au-devant de la tumeur, une trompe passer en anse de droite à gauche avec adhérences. Libération sans difficulté.

Ponction et évacuation du kyste ; environ 6 litres de liquide filant, couleur absinthe. Enucléation puis pédiculisation à l'aide de deux clamps se croisant par leur extrémité. Exploration de la vessie à l'aide d'une sonde ; il est facile de constater qu'elle n'est pas pincée dans le pédicule.

Section du pédicule au-dessus des clamps ; une partie sectionnée glisse au-dessous du mors et saigne abondamment ; une exploration attentive permet alors de constater que cette partie saignante n'est autre chose que l'utérus considérablement aminci et membraneux pour ainsi dire, dont la corne droite a été enlevée : 3 points de suture à la soie n° 3 sont immédiatement placés, on met de plus au-dessous, une ligature circulaire qui forme ainsi un pédicule purement utérin et l'hémorrhagie s'arrête complètement.

Ligature du pédicule avec 2 fils de soie n° 4 croisés, puis abandonnés dans le péritoine qui est ensuite épongé.

Suture de la paroi abdominale en un seul temps à l'aide de fils de soie, comprenant tous les plans de la paroi abdominale ; quelques crins de Florence sont ensuite placés pour mieux affronter la peau.

Suites opératoires simples, pas de vomissements. Ablation du fil le 9e jour. Réunion complète. La malade sortit le 23 avril 1893, munie d'une ceinture abdominale.

Examen histologique. — Le kyste enlevé présente une poche d'un volume considérable avec de petites poches accessoires faisant saillie à la paroi interne de la grande poche. On distingue quatre à cinq groupes de ces kystes secondaires qui permettent d'affirmer le diagnostic de *kyste multiloculaire de l'ovaire,* car elles sont tou-s remplies d'un liquide filant, épais, et très chargé de mucilage. Sur n des points de la grande poche existe un épaississement de la paroi i détermine une saillie marquée ovalaire de 18 centimètres dans un s grand diamètre, de six dans sa plus grande épaisseur. Il existe si un gâteau large et épais tel que pourraient le former les deux ains réunies et appliquées à plat sur la surface du kyste. Ce gâteau est

recouvert en dehors par la membrane péritonéale intacte, en dedans par la membrane muqueuse non ulcérée ; son développement est donc tout à fait interstitiel.

Lorsqu'on incise, il se montre constitué par un tissu fibroïde, dur, et criant sous le scalpel. Ce tissu présente des tourbillons de fibres blanches et des îlots transparents qui pourraient faire croire à une différence de tissu, quoique cette différence ne se retrouve pas à l'examen histologique.

Les incisions faites en différents points n'ont point montré des transformations calcaires dans la tumeur, il n'existe même pas de ces points plus mous de dégénérescence myxomateuse si fréquents dans les fibromes.

L'*examen histologique* a porté sur les points normaux de la paroi et sur les portions épaissies.

1° Dans les portions minces : le kyste se montre composé de cellules étoilées extrêmement abondantes, caractéristiques du tissu conjonctif jeune et séparé par un tissu conjonctif non fibrillaire. Ainsi se trouve constitué un stroma, une nappe de soutien qui forme la plus grande partie de l'épaisseur de la paroi.

En dedans, cette couche prend un aspect hyalin, devient presque myxomateuse, parce que ses cellules étoilées sont beaucoup plus ramifiées et que son tissu conjonctif reste homogène et ne se colore plus par l'éosine.

Cette portion interne présente des dépressions glandulaires en forme de capsule ou de tube tapissées par un épithélium composé de cellules cubiques très basses, et sans différenciation bien nette de leur cytoplasma.

La cuticule des cellules de l'intestin existe sur ces éléments, mais on n'y peut percevoir de stries. La couche externe présente à distinguer : la nappe fibroïde qui double le revêtement séreux du péritoine, et, en dedans de cette nappe, un plan de fibres musculaires très développées. La direction générale de ce muscle est concentrique à la poche kystique, c'est-à-dire longitudinale sur une coupe portant sur un point limité. Cependant il existe quelques faisceaux divergents de fibres obliques, qui doivent faire conclure à une modification certaine dans les dispositions des plans musculaires par suite de la dilatation excentrique de la poche. Ces fibres lisses sont volumineuses et rappellent assez la disposition des fibres musculaires de l'intestin. Ces faits viennent à l'appui de la théorie qui assimile les kystes mucoïdes de l'ovaire à des tératomes dérivés de productions endodermiques, et par conséquent intestiniformes dans leur développement complet (1).

2° La portion épaisse comporte les deux plans interne et externe que nous venons d'indiquer ; mais elle est caractérisée par un épaississement considérable de la couche moyenne, c'est-à-dire de ce tissu à cellules étoilées que nous avons mentionné au début. Il en résulte la suppression à peu près complète de la couche muqueuse et de la couche péritonéale, et leur remplacement par un tissu homogène, dense, extrêmement serré. Ce tissu est très pauvre en vaisseaux sanguins, comme le tissu des tendons, et en effet il se rapproche par plusieurs autres caractères du tissu tendineux du fœtus, mais en revan-

(1) A.-H. Pilliet. Kyste de l'ovaire. *Tribune médicale*, mars 1893.

che, il est irrigué par des lymphatiques peu nombreux, il est vrai, que l'on aperçoit très largement dilatés. Les vaisseaux artériels et veineux se rencontrent surtout du côté de la paroi péritonéale ; ils sont dilatés eux aussi et l'ensemble de leurs tuniques présente un certain degré d'épaississement.

Malgré l'aspect du tissu incisé, lorsqu'on le regarde à l'œil nu, les coupes nous présentent un tissu homogène, composé sur tous les points de la même gangue conjonctive très fine et des mêmes cellules étoilées. On n'y rencontre pas les tourbillons entre-croisés que forment les cellules fibro-plastiques du sarcome fuso-cellulaire ; on n'y voit pas non plus les taches de dégénérescence qui existent dans les points des fibromes les plus éloignés des vaisseaux. La coupe que nous décrivons ici, prise sur le bord de la limite extrême de l'épaississement fibreux, ne présente rien qui puisse la faire comparer à une des formes quelconques du sarcome fuso-cellulaire ou globo-cellulaire.

Coupe prise dans le milieu de la tumeur : le tissu fondamental présente toujours le même caractère, c'est-à-dire qu'il est constitué par des cellules étoilées, petites et très serrées et engainées dans une masse conjonctive à peu près amorphe, car elles ne se colorent pas par l'éosine et le carmin d'alun n'y décèle pas de fibrine. Ces caractères rapprochent sensiblement cette tumeur du tissu fibreux ordinaire tel qu'on le trouve dans le jeune âge, mais nous observons dans ce point un détail qui faisait défaut à la limite de la tumeur, c'est la vascularisation prononcée de la masse de ce tissu fibreux jeune.

En effet, il existe des capillaires assez abondants dont les cellules sont cubiques, c'est-à-dire se rapprochent de l'état fœtal, qui parcourent et divisent toute cette masse fibreuse, dans laquelle on ne voit pas plus que dans les portions précédentes de dégénérescence, de transformations graisseuses ou calcaires.

Réflexions. — Ce kyste multiloculaire de l'ovaire nous offre à considérer une tumeur fibreuse interstitielle, siégeant dans la paroi d'une tumeur caractérisée sous le nom d'épithélioma. Si l'on a affaire souvent à des proliférations du tissu musculaire dans la paroi des kystes de l'ovaire, elles restent en général limitées. Les proliférations étendues du tissu fibreux sont plus rares, et doivent être opposées aux multiplications épithéliales dont les kystes de l'ovaire sont souvent le point de départ. Ces kystes serviraient aussi de lieu d'origine à deux sortes de tumeurs, les unes épithéliales, nées aux dépens de la muqueuse qui tapisse chaque poche et donnant lieu aux kystes cancéreux de l'ovaire, les autres nterstitielles, conjonctives, bénignes, dérivées du stroma, lont notre observation est un exemple. Cette conclusion a l'ailleurs été formulée nettement par M. Poupinel à propos l'un cas en tout point comparable et nous ne faisons que ıous ranger à son avis.

M. Poupinel dit en effet (1) : « Nous avons récemment eu l'occasion d'observer la prédominance du tissu fibreux dans la constitution d'un kyste multiloculaire ». Les parois de la plupart des loges qui composaient cette tumeur étaient normalement épaisses ; elles présentaient sur leur face externe quelques végétations entièrement fibreuses, et, en un point de la tumeur, qui correspondait à la juxtaposition des parois de plusieurs cavités, existait une masse fibreuse du volume des deux poings réunis d'un adulte. M. Poupinel range ce fait dans la catégorie des kystes de l'ovaire devenus le point de départ d'une tumeur secondaire, non pas épithéliale, comme c'est le cas le plus fréquent, mais fibreuse et développée aux dépens du stroma.

Salpingite hémorrhagique par rétention, par le Dr A.-H. Pilliet.

On sait maintenant, depuis les travaux de Lawson-Tait, de Ruge, les thèses de M. Buraud, de Jouin, etc., que la salpingite hémorrhagique est le plus souvent le résultat d'une grossesse tubaire. Mais il n'en est pas toujours ainsi, et la salpingite hémorrhagique seule se rencontre, moins souvent il est vrai qu'on ne le pensait autrefois, sans greffe placentaire dans la trompe. Elle offre alors des caractères différentiels assez tranchés comme le montrera l'examen suivant :

Observation. — Il s'agit d'une pièce d'autopsie recueillie sur une femme jeune morte de tuberculose pulmonaire. Nous ne décrirons ici que l'utérus et les organes génitaux, qui nous importent seuls.

Le col utérin présente une déchirure transverse du côté gauche. L'éversion qui en a été la conséquence s'est épidermisée, en sorte qu'il existe en ce point un certain nombre de kystes glandulaires par rétention. L'utérus tout entier est en antéflexion très prononcée, et en rétroversion, il a l'aspect général d'une boule, abaissée sur le rectum. Cette situation est maintenue par des membranes transparentes, mais très résistantes, qui sont multipliées, et le fixent dans sa position vicieuse en même temps qu'elles s'étendent à la vessie en avant, au rectum en arrière. Elles sont tellement abondantes et pressées en arrière de l'utérus qu'elles forment de grands replis superposés rejoignant les différents points de la face postérieure de l'utérus et des trompes au rectum qui est maintenu coudé par ces brides.

Bien qu'elles soient nombreuses et enchevêtrées, on leur reconnaît

(1) Poupinel. Anat. path. des kystes de l'ovaire. *Rev. de chirurgie*, 1886, p. 484.

trois points de départ du côté des organes génitaux. L'un médian part de la crête postérieure de l'utérus très accusée dans notre cas comme dans tous les cas de rétroversion. Il est composé de nappes membraneuses verticales qui vont s'insérer directement dans le rectum. Les deux autres sont latéraux et partent des annexes. Leurs expansions enchevêtrées forment une espèce de câble très résistant, lorsqu'on essaye de les rompre et vont s'insérer sur le rectum et surtout sur sa partie antérieure.

Les annexes se présentent sous une forme assez spéciale. Des deux côtés la trompe est repliée, coudée, immobilisée par ses adhérences ; elle forme ainsi une arcade à concavité inférieure dans laquelle se trouve placé l'ovaire porté par conséquent en avant et en bas et difficile à isoler d'abord par son petit volume, ensuite par les adhérences qui partent de tous les points de la périphérie et le soudent aux organes voisins. La portion ampullaire des deux trompes est maintenue fixe par les bribes de nouvelle formation et elle s'est dilatée dans cette nouvelle position en sorte qu'elle forme à droite comme à gauche une poche en forme de gourde du volume d'une petite noix lorsqu'elle était distendue, poche aplatie dans le sens antéro-postérieur, irrégulièrement mamelonnée à sa surface et se trouvant en rapport avec l'ovaire en dehors et en bas.

Le pavillon de la trompe est complètement oblitéré des deux côtés, on n'en retrouve pas de trace car il est perdu dans les adhérences que nous avons mentionnées. La trompe incisée laisse échapper du sang non coagulé, rougeâtre car il paraît mêlé de pus. La surface interne des trompes ne présente nulle part de caillots adhérents, elle est parfaitement lisse et divisée seulement en certains points par des plis latéraux qui partent du méso de la trompe. Sa paroi est d'ailleurs fort mince.

Examen histologique. — Le mot de salpingite n'est nullement inexact pour caractériser cette rétention de sang dans une trompe enflammée, car on constate des lésions manifestement inflammatoires dans la paroi de la trompe. Celle-ci ne présente une surface lisse à son intérieur que par suite de l'atrophie à peu près complète de ses franges. Celles qui subsistent déterminent à la surface de la muqueuse les plis que nous avons mentionnés plus haut. Le plan superficiel n'est donc constitué que par deux ou trois couches de cellules rondes superposées remplaçant l'ancienne muqueuse détruite.

Puis vient une couche de tissu fibreux fort épaisse et remplaçant le chorion normal de la muqueuse, elle est infiltrée en beaucoup d'endroits de cellules rondes d'origine manifestement inflammatoire. La tunique musculaire a disparu presque complètement et l'on trouve autour des vaisseaux qui sont épaissis, même les capillaires, les mêmes infiltrations que sous la paroi. L'ovaire présente toutes les lésions de l'ovarite scléro-kystique, et de plus une infiltration embryonnaire récente d'un certain nombre des corps jaunes. Les membranes étalées sur une lame de verre et colorées, soit au picro-carmin, soit à l'hématoxyle se montrent constituées par du tissu fibro-conjonctif adulte fibrillaire et parfaitement organisé.

Ce tissu présente un lacis extrêmement serré de vaisseaux qui forment un réseau blanchâtre visible à l'œil nu. Au microscope on constate que les plus volumineux sont constitués par des artérioles bien

organisées et entourées de gaines lymphatiques considérables. Ces artérioles se résolvent en capillaires serrés et nombreux, escortés de lymphatiques nombreux et très larges et ce réseau est d'une richesse fort grande, telle qu'on n'en trouverait d'exemple que sur le grand épiploon d'animaux très jeunes. Ce développement de l'appareil vasculo-lymphatique présente un réel contraste avec les bandes de tissu conjonctif bien organisé et presque fibroïde que l'on rencontre dans ces néo-membranes et qui explique leur solidité.

Réflexions. — Sans avoir de renseignements cliniques nous pouvons reconstituer l'histoire anatomo-pathologique de cette malade. Elle a présenté, à la suite d'une grossesse qui est attestée par la déchirure du col, des phénomènes d'infection qui se sont guéris en laissant des reliquats. Ceux-ci sont caractérisés par des brides fibreuses organisées et très solides reliant l'utérus aux différents organes du petit bassin, le fixant en antéflexion et immobilisant les trompes, ce qui permettait la rétention du sang dans ces trompes déjà enflammées. Mais l'hémorrhagie tubaire était ici bilatérale alors qu'elle est unilatérale dans la grossesse tubaire. Les néo-membranes fixant de toute part l'utérus me paraissent devoir être mentionnées tout particulièrement, car elles jouent évidemment un rôle important dans toutes les déviations utérines qui sont des suites des couches et dont la rétroversion est le type le plus fréquent. M. Poirier, qui avait attiré notre attention sur ce point, pense que l'existence de ces brides suffit dans certaines circonstances pour justifier l'emploi du massage utérin en gynécologie.

Nous devons également rappeler ici que M. Poirier a constaté par les injections au mercure l'extrême richesse de ces membranes en lymphatiques. C'est même sur ses conseils que nous les avons examinées au microscope et les résultats que nous avons obtenus sont absolument conformes aux siens. Il pense, par suite de ces faits, que la rupture de ces adhérences peut donner lieu à des lymphorrhagies d'ailleurs bénignes puisque le péritoine résorberait la lymphe. Enfin cette observation nous paraît présenter un cas d'hémorrhagie intra-salpingienne par rétention, la rétention s'expliquant par la flexion du corps de l'utérus sur le col et par les adhérences qui bridaient l'ampoule de Henle, c'est-à-dire la portion dilatée de chaque trompe et fermée des deux côtés par le pavillon. Cette hémorrhagie salpingienne sans caillots placentaires adhérents et accompagnée de lésions inflammatoires

manifestes est donc tout à fait différente de la grossesse tubaire par son anatomo-pathologie et elle doit en différer par ses symptômes.

Cirrhose hépatique chez un homme mort d'érysipèle, par M. SCHWAAB, interne des hôpitaux.

M. Schwaab présente un foie cirrhotique trouvé à l'autopsie d'un individu mort d'érysipèle. Il n'y avait ni ascite, ni circulation collatérale. Le foie, qui pèse 1880 grammes, présente l'aspect type du foie clouté.

ÉLECTIONS.

MM. LÉTIENNE, MARTIN-DURR et DAGRON posent leur candidature au tite de membre titulaire.

Séance du 26 mai 1893.

PRÉSIDENCE DE M. CORNIL

Appendicite aiguë par présence de corps étranger. Perforation de l'appendice en un point éloigné du corps étranger. Péritonite aiguë. Autopsie, par M. DANSEUX, interne des hôpitaux.

Le mardi 9 mai, à 8 h. du soir, entrait dans le service de M. le Dr Descroizilles, une fillette de 9 ans 1/2, Marie S..., présentant tous les symptômes d'une péritonite aiguë.

D'après les renseignements des parents, cette enfant avait toujours joui d'une bonne santé auparavant, et n'avait jamais rien présenté du côté du ventre, sauf depuis quelque temps une constipation assez intense.

Le samedi 6 mai, au soir, elle s'était plainte d'une vive douleur dans l'abdomen, et avait bientôt commencé à vomir. Ces vomissements, d'abord alimentaires, étaient devenus verts le lendemain, et le ventre s'était énormément ballonné. Cet état était resté le même jusqu'au lundi soir.

Dans la nuit du lundi au mardi, fièvre intense et délire.

Enfin le mardi, on l'amène à l'hôpital ; à pied, vomissant tout le ng du chemin.

Examen. — Ventre modérément ballonné. Très douloureux surut au niveau de la fosse iliaque droite.

Facies grippé : yeux excavés ; langue sèche.

Vomissements porracés caractéristiques.

Pas de hoquets.

Temp. 38°,2. Pouls misérable = 140.

Diagnostic. — Péritonite aiguë par perforation de l'appendice. Appendicite due probablement à la présence d'un corps étranger, rien, dans les antécédents héréditaires ou personnels de l'enfant, ne pouvant expliquer cette perforation.

Dans la nuit du 9 : délire. Agitation continuelle.

Le lendemain. T. 40°.

Traitement purement palliatif. Grands cataplasmes laudanisés. Glace intus et extra.

Cris continuels. Débâcle diarrhéique de couleur jaune. Les vomissements cessent le matin, puis reprennent dans la journée, continus, très faibles; ils ne sont plus porracés, mais brunâtres, et présentent une odeur fécaloïde des plus nettes.

A 5 heures du soir. T. 39°,4. Pouls incomptable.

A 6 heures, l'enfant perd connaissance et meurt à 7 heures.

AUTOPSIE. — A l'ouverture du ventre, liquide purulent, verdâtre, en très grande abondance. Anses intestinales modérément distendues, agglutinées par de nombreuses fausses membranes verdâtres et molles; ces anses sont très congestionnées.

En soulevant cet intestin aggloméré, on trouve l'appendice en arrière et à gauche du cæcum, à direction à peu près verticale. Pas trace de collection enkystée autour de lui.

Il est libre et seulement entouré par une fausse membrane semblable à celle du reste de l'abdomen.

Son volume, presque normal au niveau de son insertion cæcale, est très augmenté au contraire au niveau de son extrémité libre : il présente là les dimensions d'un pouce d'adulte.

En ce point sa coloration est ecchymotique, noirâtre.

En palpant son segment juxta-cæcal on sent un corps étranger, extrêmement dur, immobile dans la cavité appendiculaire.

D'autre part, en débarrassant l'extrémité libre de la fausse membrane pulpeuse qui l'enveloppe, on trouve, à 1 centimètre environ de l'extrémité libre, et environ à 3 centimètres du corps étranger, une perforation ayant à peu près les dimensions d'une pièce de 0 fr. 20 centimes. Les bords de cette perforation sont amincis, déchiquetés, gris noirâtres, présentant tous les caractères d'une ulcération par gangrène.

En ouvrant l'appendice, on est renseigné sur la nature du corps étranger : C'est une scybale, extrêmement dure, entièrement formée de matière fécale, de forme oblongue, effilée à ses deux extrémités, et oblitérant complètement la lumière de l'appendice.

La cavité dilatée de l'extrémité appendiculaire contient également quelques débris de matière fécale ; la muqueuse est gonflée, ecchymotique, exulcérée par places.

L'examen bactériologique immédiat du liquide de la péritonite a montré qu'il était formé presque uniquement par un bacille présentant les caractères morphologiques du bacterium coli.

RÉFLEXIONS. — Ce cas ne présente d'intérêt que parce qu'il offre le type absolu des appendicites aiguës avec perfo-

ration rapide, devenue classique depuis les recherches nouvelles ; comme dans beaucoup d'autres cas identiques, il offre cette particularité que la perforation siège en un point éloigné du corps étranger, genre de perforation dont le mécanisme a été bien étudié par M. Talamon. (*Progrès médical*, 1882.)

Péricardite tuberculeuse à épanchement hémorrhagique considérable (800 grammes environ) chez une enfant de onze ans morte de tuberculose aiguë généralisée, à prédominance séreuse, par M. EMILE SERGENT, interne des hôpitaux.

La nommée Jeanne P..., âgée de onze ans, entre le 11 mars dernier, dans le service de M. le Dr Ollivier, salle Gillette, no 30, à l'hôpital des Enfants-Malades.

Antécédents héréditaires. — Père mort à 33 ans d'une pneumonie double (?) après neuf jours de maladie.

Mère bien portante.

Grand-père maternel mort à 30 ans, *tuberculeux.*

Un frère, âgé de 9 ans, bien portant.

Antécédents personnels. — Elevée au sein à la campagne.

A 18 mois, convulsions pendant une semaine.

A 2 ans, diarrhée pendant un mois.

De 7 à 9 ans, épistaxis légères presque tous les matins.

A 8 ans, *coqueluche* pendant trois mois.

A 9 ans, *rougeole.*

Maladie actuelle. — Depuis deux mois l'enfant est abattue, triste, toujours lasse ; elle a presque constamment des douleurs dans les jambes.

L'appétit a disparu ; elle vomit presque tout ce qu'elle prend.

Elle se plaint de maux de tête continuels.

Cet état s'aggrave progressivement et le 11 mars, en amenant l'enfant à l'hôpital, les parents disent qu'elle a beaucoup maigri et qu'elle s'affaiblit de jour en jour.

A son entrée, elle se plaint surtout de douleurs dans le ventre. La palpation de l'abdomen est douloureuse, mais ne permet de constater ni tumeur ganglionnaire, ni gâteau péritonéal. La percussion donne de la sonorité dans toute l'étendue de l'abdomen, sauf dans les parties déclives (hypogastre et flancs) où il existe de la matité. Le ventre est un peu étalé et sillonné de quelques veines bleuâtres sous-cutanées. On pense que la cavité péritonéale renferme une certaine quantité de liquide.

Le foie déborde les fausses côtes d'un bon travers de doigt ; la région hépatique n'est pas douloureuse. La rate n'est pas hypertrophiée.

Le facies est assez caractéristique : la figure est maigre, très pâle ; les pommettes sont saillantes et violacées.

L'enfant tousse un peu ; elle ne crache pas, elle n'a jamais eu d'hémoptysies ; elle n'a ni dyspnée, ni douleurs thoraciques. L'examen des poumons ne donne que des indications très vagues : Sous la clavicule

et dans les fosses sus et sous-épineuses on trouve de la submatité, de la respiration soufflante et quelques râles fins.

L'examen du cœur ne révèle aucun signe qui puisse attirer spécialement l'attention, l'enfant n'a pas de palpitations ni d'anxiété précordiale ; en auscultant on est simplement frappé par l'extrême faiblesse des bruits cardiaques, qui semblent très éloignés et comme voilés.

Le *pouls* est rapide et petit, avec quelques rares intermittences. Les *urines* sont en quantité normale ; elles ne sont pas albumineuses. Il y a de la constipation.

Température : 37°,8 (le thermomètre est placé dans le rectum).

14 mars. La température, qui jusque-là oscillait autour de 38°, monte le matin à 39°, et le soir à 39°,5.

L'enfant se plaint de respirer difficilement et accuse une douleur assez vive dans la région mammaire droite.

L'auscultation donne l'explication de ces troubles. Il existe en effet à la partie externe de la fosse sous-épineuse droite une zone de matité au niveau de laquelle on perçoit un souffle intense et quelques râles analogues aux râles crépitants de retour.

En raison de l'ensemble des autres symptômes observés, on émet sur la nature de ce foyer pneumonique des craintes que justifiera l'autopsie et l'on porte définitivement le diagnostic de tuberculose aiguë généralisée.

Le 17. Durant trois jours la courbe thermométrique montre deux grandes oscillations dépassant 40°, le soir.

L'état général devient de plus en plus inquiétant ; le facies est triste et anxieux, l'enfant est très absorbée et reste indifférente à tout ce qui se passe autour d'elle.

Les signes fournis par l'auscultation des poumons sont les mêmes au niveau du foyer pneumonique. Mais on constate en plus la présence de quelques frottements pleuraux à ce niveau et des râles sous-crépitants disséminés dans le reste du poumon droit et dans le poumon gauche.

Les bruits cardiaques sont toujours très sourds mais encore distincts.

Le 20. La température est redescendue en lysis à 37°.

Même état général. Ventre de plus en plus tendu et douloureux : sonorité dans la partie médiane, matité dans les parties déclives. Sueurs profuses. Pas d'albumine dans les urines. Mêmes signes physiques du côté des poumons et du cœur.

Le 24. Pendant la visite du matin, la petite malade est prise subitement d'une attaque de convulsions généralisées, avec perte de connaissance et anesthésie. Cette attaque, caractérisée par des mouvements toniques, saccadés, rythmiques, dure deux minutes environ ; l'enfant reprend connaissance, la sensibilité revient, une transpiration abondante s'établit.

Une heure après, l'enfant a une deuxième attaque convulsive absolument semblable à la première.

Dans la journée elle a quatre autres attaques identiques, dans l'intervalle desquelles elle reste abattue, absolument apathique. Elle meurt à neuf heures du soir au cours d'une neuvième attaque de convulsions.

AUTOPSIE. — 1° *Abdomen.* — L'ouverture de l'abdomen donne issue à deux litres environ d'un liquide séro-purulent où flottent des flocons gélatiniformes qui adhèrent d'une part à la paroi et d'autre part aux anses intestinales et doivent être considérés comme le premier stade de fausses membranes en voie de formation.

Foie : Assez volumineux, de couleur jaune mastic. Mou et malléable. Foie gras type, avec stase veineuse très prononcée. Ne présente à sa surface, ni ne contient dans son intérieur, aucune granuation, aucun tubercule. Pas de périhépatite.

Rate : Volume normal. Consistance et couleur rappelant l'aspect de la betterave. A la surface, surtout sur la face convexe et le bord antérieur, on voit une vingtaine de granulations jaunes, disséminées, sauf dans la partie inférieure où elles forment nne agglomération. Pas de périsplénite.

Reins : Consistance et volume normaux. Surface congestionnée : étoiles de Verheyen très manifestes. Décortication facile. Pas de granulations ni de tuberculoses à la surface ni dans la profondeur. Surfaces de section : congestion.

Masse intestinale. — Dans le jéjunum et l'iléon on trouve trois ou quatre petites ulcérations très superficielles, entourées de fines granulations faisant saillie du côté du péritoine. A l'angle iléo-cæcal supérieur, on voit un semis de granulations confluentes faisant saillie à la surface du péritoine, sans qu'il existe à ce niveau de fausse membrane ni même d'exsudat gélatiniforme. Du côté de la muqueuse il n'y a pas trace d'ulcération en ce point.

Estomac. — Décomposé, pas d'ulcérations.

Péritoine. — Dépoli ; pas de granulations sur le feuillet pariétal ; pas d'autres granulations sur le feuillet viscéral que celle de l'angle iléo-cæcal supérieur. Pas de fausses membranes.

Ganglions mésentériques engorgés mais non caséifiés.

2° *Thorax.* — A l'ouverture du thorax on voit s'échapper de la plèvre droite quelques grammes d'un liquide séro-purulent, de même aspect que celui de la cavité péritonéale.

Poumon droit. — Absolument adhérent à la plèvre costale, surtout en arrière, vers la partie inférieure du lobe supérieur.

A ce niveau il existe une plaque pseudo-membraneuse, épaisse, jaunâtre, semée de granulations tuberculeuses, ayant les dimensions d'une pièce de cinq francs. Dégagé de ces adhérences, le poumon offre en ce même point la consistance d'un bloc de la grosseur d'une mandarine ; une coupe montre que ce bloc est formé par un foyer de pneumonie caséeuse. Tout autour, aussi bien à la surface que dans la profondeur, existent de nombreuses granulations jaunes, qui deviennent de plus en plus rares, à mesure qu'on s'éloigne du bloc.

Sur le reste de la surface du poumon on trouve de ci de là quelques rares granulations ; qui sont surtout abondantes sur les deux faces de la scissure interlobaire, à laquelle confine le foyer caséeux.

Poumon gauche. — Congestion, quelques granulations très rares, rès disséminées. Autour de la trachée et des bronches les *ganglions* ont subi la transformation caséeuse et forment un manchon volumineux surtout au niveau du hile du poumon droit. A ce niveau il existe es adhérences intimes entre la plèvre médiastine droite et le périarde.

Péricarde et cœur. — Mais ce qui frappe surtout au moment de l'ouverture du thorax c'est la présence d'une poche fluctuante du volume d'une tête d'enfant, recouverte en partie par le poumon gauche, qu'elle applique à la paroi costale. C'est le *péricarde* distendu par un énorme épanchement. (C'est sans doute la présence de cette lame pulmonaire au-devant du péricarde, qui explique pourquoi la percussion du thorax ne permet pas de reconnaître pendant la vie l'épanchement péricardiaque, qu'aucun autre signe ne révélait.)

Une ponction pratiquée dans cette poche donne issue à 750 ou 800 grammes environ d'un liquide hémorrhagique offrant tous les caractères objectifs du sang veineux.

Après l'évacuation complète de ce liquide, le péricarde est incisé et la main, introduite dans sa cavité, ne rencontre aucun caillot, aucune adhérence entre les deux feuillets de la séreuse. Ceux-ci présentent une coloration hémorrhagique, vineuse ; leur surface est tomenteuse, villeuse, et l'on peut, à l'œil nu, constater sous l'exsudat fibrineux qui la tapisse, un abondant semis de granulations tuberculeuses.

Les deux feuillets de la séreuse sont considérablement épaissis, surtout le feuillet viscéral. En faisant la coupe du cœur, en effet, on distingue nettement la limite qui sépare la séreuse du myocarde, sous l'aspect d'une ligne blanchâtre ; le feuillet viscéral, y compris les fausses membranes qui le tapissent, présente une épaisseur de 4 à 5 millim. en moyenne. En certains points, notamment au voisinage des grosses artères de la base, le tissu sous-séreux est considérablement infiltré de graisse.

Le *cœur* est dilaté ; le myocarde est flasque, jaunâtre. Il n'y a pas d'endocardite ni de lésions valvulaires.

3° *Encéphale.* — Pas de liquide, pas d'adhérences. Consistance normale. Convexité des hémisphères congestionnée avec léger exsudat louche le long des vaisseaux de la pie-mère. Pas d'exsudat à la la base. Quelques petites granulations au niveau des espaces perforés antérieurs et le long des artères sylviennes.

Examen microscopique. — *Poumon droit* : lésions de la pneumonie caséeuse.

Nombreux bacilles de Koch soit par frottis, soit sur des coupes.

Péricarde : Bacilles de Koch par frottis sur lamelles. Les coupes du feuillet pariétal montrent un épaississement notable du tissu sous-séreux où les artères et les veines ont des parois épaissies et sont entourées d'un manchon embryonnaire très étendu. La séreuse elle-même est très épaisse ; elle est séparée du tissu sous-séreux par une zone continue de tissu embryonnaire renfermant des petits vaisseaux et de nombreux capillaires. De cette zone partent des bourgeons qui se prolongent en dedans jusque vers la couche des fausses membranes et forment des cloisons limitant des espaces comblés par de la matière caséeuse. Au sein de ces territoires caséeux on rencontre des granulations tuberculeuses.

A la surface existe une couche très épaisse de fibrine disposée en lames stratifiées séparées par places par des espaces lacunaires remplis de globules sanguins. Ces hémorrhagies lacunaires siègent surtout dans les points qui correspondent aux extrémités des bourgeons qui cloisonnent la séreuse. Ces bourgeons sont formés par un lacis de

néo-capillaires et présentent également çà et là des lacunes remplies de sang.

Sur des coupes préparées avec le réactif de Ziehl on rencontre des bacilles au sein des masses caséeuses, principalement dans les granulations qui avoisinent les bourgeons vasculaires. On ne trouve pas de bacilles dans les couches fibrineuses, non plus que dans la zone qui sépare la séreuse du tissu sous-séreux.

Les coupes du feuillet viscéral offrent un aspect identique. La seule différence consiste en un épaississement plus grand de la séreuse et en une abondance plus considérable des bourgeons vasculaires et de l'infiltration embryonnaire. La séreuse est séparée du myocarde par une zone d'infiltration embryonnaire très large, contenant des vaisseaux enflammés et quelques cellules géantes.

Le myocarde est atteint de dégénérescence granulo-graisseuse et légèrement infiltré dans ses couches superficielles par des prolongements de la zone d'infiltration embryonnaire.

Là encore, on peut, à l'aide des procédés spéciaux, trouver des bacilles qui occupent de préférence les mêmes régions que dans le feuillet pariétal.

Réflexions. — Ce qui fait tout l'intérêt de cette observation, c'est l'état du péricarde, et l'extrême abondance de l'épanchement hémorrhagique de cette séreuse.

Sans doute ce n'est là qu'un mauvais exemple d'un fait connu, à savoir que dans la péricardite tuberculeuse avec épanchement, l'épanchement est presque toujours, sinon toujours hémorrhagique. Mais ce qui est moins courant et par suite intéressant, c'est une semblable abondance (800 gr.) de l'épanchement.

Cette seule remarque pourrait suffire. Il nous semble cependant possible de tirer de cette observation d'autres réflexions.

Tout d'abord, nous ferons remarquer que, malgré l'abondance de l'épanchement, aucun trouble fonctionnel, aucun signe physique n'attira l'attention du côté du péricarde pendant la vie de la malade. Il en est souvent ainsi, et M. Letulle a pu, dans son mémoire, réunir de nombreuses observations de péricardites latentes (1).

En second lieu, nous croyons intéressant de faire remarquer que le foyer de pneumonie a fait son éclosion sous notre oreille, trois jours après l'entrée de la petite malade.

Ce fait, rapproché de l'extrême abondance de l'épanchement du péricarde, abondance qui implique selon toute vrai-

(1) Letulle. Des péricardites latentes. *Gazette médicale de Paris*, 379.

semblance une certaine durée, autorise à penser que la péricardite a précédé la localisation pulmonaire.

Sans prétendre détailler la succession des différentes localisations de l'infection bacillaire chez notre malade, sans vouloir dire que cette péricardite est de date ancienne, nous pensons simplement qu'elle est antérieure à l'atteinte du poumon.

De plus, l'autopsie nous a montré que les ganglions trachéo-bronchiques étaient complètement caséifiés; ce qui suppose, selon toute probabilité, une certaine ancienneté des lésions tuberculeuses à ce niveau. Aussi pensons-nous que l'évolution de la tuberculose chez notre malade peut se résumer de la façon suivante :

1re *Période.* — Tuberculose ganglionnaire péri-trachéo-bronchique, localisation trouvant sans doute sa raison dans la coqueluche et la rougeole qu'à eues la malade, prédisposée à la tuberculose par ses antécédents héréditaires.

2e *Période.* — Généralisation aiguë ayant son point de départ dans ces masses ganglionnaires caséifiées et marchant par étapes successives, frappant d'abord le péricarde, puis le péritoine, la plèvre et le poumon.

En terminant, nous voulons attirer l'attention sur la participation prédominante des trois grandes séreuses dans cette observation de tuberculose aiguë généralisée.

M. Letulle rappelle que Roger disait que les péricardites chroniques de l'enfance étaient tuberculeuses; ce cas vient à l'appui. Mais il ne voit pas ici d'éléments suffisants à l'appui de la conception d'une véritable péricardite tuberculeuse primitive.

Névrome plexiforme généralisé, par M. Ouvry, interne des hôpitaux.

L'observation qui fait le sujet de cette communication à été recueillie dans le service de M. Jalaguier, à l'hospice d'Ivry. F..., Edouard, âgé de 19 ans, décédée le 13 mai 1893.

L'observation de F... a été publiée par M. Chipault en 1888, dans les numéros du 28 juin et du 3 juillet, sous le titre de lymphangiome ganglionnaire (adéno-lymphocèle). Voici le résumé de l'observation de M. Chipault:

Rien à noter chez les parents et chez les collatéraux.

F... n'a jamais quitté Paris.

2 octobre 1887. La mère remarqua pour la première fois une tumeur au périnée de son fils.

Le 4. M. Chipault constata cette tumeur périnéale et de plus au-dessous de chaque pli de l'aine une tumeur assez volumineuse diminuant de volume à la pression et donnant la sensation de cordons enroulés.

Du mois d'octobre 1887 au mois de février 1888, M. Chipault voit apparaître des varices lymphatiques à la partie postérieure de la cuisse gauche puis de la jambe du même côté, diminuer les tumeurs situées sous le pli de l'aine et augmenter la tumeur périnéale.

Le 20 mars. On ne constate plus au-dessous de l'aine à droite et à gauche que quelques ganglions durs et mobiles. Le périnée est occupé par une tumeur allongée d'avant en arrière, située presque complètement à gauche de la ligne médiane, se prolongeant en arrière du côté de l'ischion gauche et se perdant dans la fesse du même côté ; elle repousse le scrotum en avant. La peau du périnée est saine, mobile sur les parties profondes. La tumeur donne au toucher la sensation de cordons en paquets, avec, en certains endroits, des points plus durs comme si les cordons étaient enchevêtrés ; elle est assez ferme, non reductible, mate.

La *bourse gauche* est occupée par une *tumeur du volume d'une mandarine*, elle paraît se prolonger par sa base avec la tumeur périnéale, mais la palpation montre qu'elles sont distinctes. Elles se continue en haut avec une *tumeur parallèle et supérieure au pli de l'aine gauche* se perdant vers le milieu du ligament de Faloppe dans les parois abdominales, du volume de 3 à 4 travers de doigt. Le testicule est indépendant de la tumeur scrotale; celle-ci comme celle du périnée est formée de cordons enroulés.

Ces différentes tumeurs ne sont douloureuses ni à la pression, ni spontanément; le palper de la fosse iliaque gauche seul est assez douloureux.

A la partie inférieure de la fesse gauche commence une tuméfaction du membre inférieur qui s'étend jusqu'à 3 travers de doigt au-dessus du pli poplité. Cette tuméfaction a 4 travers de doigt de large sur toute sa longueur. La peau est saine à son niveau et se laisse facilement pincer. Le palper fait sentir des cordons verticaux. Le palper est très douloureux au-dessus de la limite inférieure de la tuméfaction.

A la partie postérieure de la jambe gauche on sent un cordon gros comme un petit doigt, qui descend sur la partie médiane du mollet; douloureux au palper il descend au-dessus des malléoles.

Dans l'aisselle gauche, très gros ganglion mollasse, peu mobile, douloureux à la pression.

Rien dans l'aisselle droite. Rien au membre supérieur. A gauche quelques ganglions sus-claviculaires, petits, durs, mobiles.

L'état général est bon; cependant le malade est souvent constipé.

M. Chipault ne trouve pas d'augmentation du nombre des globules blancs dans le sang. Absence de fièvre.

Quelques mois plus tard M. Chipault ne constata pas de modification dans l'état local.

Après sa sortie de l'hôpital Cochin, F... entre à l'hôpital Broussais où M. Reclus opéra la tumeur inguinale et scrotale ; il porte une cicrice longue de 8 ceniimètres, parallèle au ligament de Falope.

Puis F... entre de nouveau dans les hôpitaux, à l'Hôtel-Dieu à la Salpêtrière, pour une incontinence d'urine. Du service de Charcot il vient à Ivry où il est depuis deux ans.

Son incontinence a persisté : fréquemment il s'est plaint de troues intestinaux; il est admis à l'infirmerie de l'hospice le 3 mai 1893,

pour des douleurs vives dans l'abdomen accompagnées d'une diarrhée rebelle : il souffre en outre depuis quelques jours de la jambe gauche. Le malade est très abattu.

Examen local, le 3 mai 1893. — Pour le périnée et le membre inférieur gauche nous n'aurions qu'à reproduire la description de M. Chipault.

Le périnée fait une saillie énorme et de la base du scrotum à l'anus mesure 16 cent. Cette saillie n'est pas médiane, le raphé est rejeté sur la partie droite de la saillie. Les bourses sont relevées sur la masse périnéale, les testicules sont facilement perceptibles.

Cette tumeur périnéale se continue en bas avec une autre tumeur qui occupe la fesse gauche. La fesse gauche descend de 3 travers de doigt plus bas que la fesse droite.

La partie postérieure de la cuisse et de la jambe présente l'aspect décrit plus haut. Comme au périnée la peau est saine et glisse sur les masses profondes. La palpation donne les mêmes sensations de cordons enroulés au périnée et à la partie postérieure de la cuisse ; d'un cordon rectiligne et gros comme l'index, à la partie postérieure de la jambe.

Nos mensurations sont :

A gauche :	au milieu de la cuisse	43.	A droite : 33 1/2
	au point le plus saillant du mollet.....	28.	27 1/2

Au-dessous et en arrière de la malléole externe existe une tuméfaction molle.

Il n'y a ni œdème du pied ni varices veineuses. La sensibilité cutanée dans tous les modes est conservée. La partie postérieure de la cuisse gauche reste très douloureuse à la pression.

C'est la seule région où le palper révèle une douleur ; la tumeur périnéale, fessière, et le cordon du mollet sont indolores.

Au-dessous des plis de l'aine on sent un seul petit ganglion à gauche et deux à droite roulant sous le doigt, il n'y a pas sensation de cordons.

Aux membres supérieurs, à droite et à gauche on sent, à la partie intérieure du bras, un cordon que l'on suit de l'aisselle jusqu'au pli du coude, on le déplace facilement sous la peau ; il est irrégulier, noueux.

Dans l'aisselle on ne trouve pas de ganglions.

Du sommet des triangles sus-claviculaires partent en divergeant deux cordons. A droite comme à gauche les cordons prennent la même direction ; l'un va vers le lobule de l'oreille, on le perd dans la parotide, l'autre se dirige derrière l'apophyse mastoïde. Ces cordons présentent les mêmes caractères que ceux de la face interne du bras.

L'abdomen est tendu et proéminent. La palpation fait reconnaître une tumeur qui s'étend du pubis à quatre centimètres au-dessus de l'ombilic, où elle se termine en pointe. La tumeur s'étale à droite et à gauche dans les fosses iliaques, mais surtout à gauche. Les contours en sont nettement limités à la palpation, les bords sont mousses et irréguliers. La masse elle-même est dure et comme mamelonnée. Cette masse n'adhère pas à la paroi abdominale. On peut la mobiliser dans une certaine mesure. Elle est mate à la percussion.

Le visage de F... est bouffi, les paupières sont œdématiées ; il pré-

sente par tout le corps des pigmentations jaune brun, en particulier très marquées à la face où elles ont apparu depuis trois mois environ.

Ni sucre, ni albumine dans les urines. Du 10 au 12 mai le malade reste somnolent, sa respiration devient difficile et bruyante.

Le 12 il a une première crise épileptiforme.

Dans la nuit, deuxième crise épileptiforme.

Le 13 au matin il présente du tirage susternal et succombe dans une troisième crise épileptique.

Autopsie, le 15 mai. — L'autopsie montre que le sujet a succombé à un œdème de la glotte, les replis aryténo-épiglottiques sont énormes et ferment l'orifice supérieur du larynx. L'épiglotte est normale.

Les poumons, le cœur, le cerveau n'offrent rien de particulier.

Le corps thyroïde est gros, et pèse 30 gr.

Les ganglions trachéo-bronchiques sont petits.

Le canal thoracique n'est pas dilaté.

Les ganglions de la chaîne sympathique sont de grosseur normale. A l'ouverture de l'*abdomen* on tombe sur la tumeur sentie à la palpation.

Elle a apparemment une forme triangulaire au sommet supérieur. Le péritoine est adhérent à son sommet et à sa face postérieure. Il se réfléchit un peu au-dessous du sommet sur sa face antérieure, qui reste ainsi sur une hauteur de 10 centim. en rapport direct avec la paroi abdominale sur laquelle elle glisse facilement par interposition de tissu cellulaire lâche. Le péritoine descend profondément sur la face postérieure de la tumeur pour se réfléchir sur le rectum.

La tumeur repousse en haut les intestins qui sont recouverts par un épiploon normal. Le grand épiploon n'est adhérent qu'au bord gauche de la tumeur sur une étendue de 5 à 6 centim. Les anses intestinales se laissent facilement dérouler ; cependant elles adhèrent au niveau des reins et à la rate.

Dans le mésentère on perçoit par transparence de nombreux ganglions : les plus gros ont le volume d'une noisette, de couleur bleu foncé, ils sont légèrement aplatis, peu résistants au toucher ; par la pression on les fait glisser entre les feuillets du mésentère.

Le *rectum* pénètre à droite dans le bassin.

Il y a double *hydronéphrose*. Le rein gauche atteint trois fois son volume normal environ, et le rein droit deux fois. Bassinets et uretères sont très dilatés. Les uretères offrent l'aspect et les dimensions d'une anse d'intestin grêle. Ils vont se perdre à droite et à gauche dans la tumeur.

En arrière du rectum, en avant de l'aorte abdominale et jusqu'au duodénum, on trouve étagées au nombre de 5 à 6, des masses plus ou moins sphériques de 4 à 5 centim. de diamètre. Ces masses donnent au toucher la sensation de paquets de ficelle; si on les dissèque, on les voit formées de cordons blancs enchevêtrés. Ces cordons paraissent régulièrement cylindriques, leur diamètre atteint 4 à 5 millim.

Le foie et la rate sont de consistance et de volume normaux.

En suivant les uretères on arrive à la vessie qui paraît incluse dans la tumeur. La vessie est plus rapprochée de la face antérieure que de la face postérieure de la tumeur. Elle est aplatie d'avant en arrière. Ses parois se confondent avec le tissu de la tumeur. Elle est très étagée, son sommet atteint presque le sommet de la tumeur ; elle

a 12 cent. de haut sur 5 cent. de large. On perçoit l'orifice de l'urèthre au niveau duquel existe une petite masse mamelonnée.

On désarticule la hanche et on pratique une section antéro-postérieure passant par les cavités cotyloïdes de manière à enlever d'une seule pièce les organes du bassin. C'est cette pièce qui est présentée à la Société anatomique.

L'examen et la dissection de cette pièce montrent que la tumeur abdominale se continue dans le petit bassin avec une autre tumeur située entre le pubis et le rectum. La masse totale donne un aspect bilobé.

Cette deuxième masse est moins volumineuse que la première, elle a une forme ovalaire, est surtout située à droite et s'applique de ce côté sur l'obturateur interne auquel elle adhère. A la partie postérieure de sa face gauche est appliqué le rectum, qui plus haut se porte à droite, comme nous l'avons vu à l'autopsie.

A la partie antérieure de cette même face gauche se trouve un gros cordon enroulé où viennent se perdre les cordons déférents. C'est dans cette masse que doivent se trouver comprises les vésicules et la prostate.

La tumeur abdominale et celle du petit bassin ont même aspect et même consistance.

La coloration de la masse est blanc bleuâtre. La masse est irrégulière et mamelonnée ; au palper elle est dure, résistante en certains points, plus molle en d'autres points et principalement au niveau des parties saillantes. La coupe montre que la masse est entourée d'une coque fibreuse peu épaisse. De la face interne de cette coque on voit partir de nombreux prolongements qui semblent diviser en cases la tumeur. Dans ces cases sont compris des cordons blancs ; lorsqu'on a réséqué une portion de la coque externe, ou bien lorsque l'on fait une coupe, on voit saillir les cordons comme s'ils étaient fortement comprimés. La pression totale de la tumeur exagère du reste cette saillie des cordons. Si l'on pince un des cordons, on peut facilement en tirer à la surface 3 à 4 cent. de longueur : ces cordons sont cylindriques, blancs nacrés, de 0,02 à 0,10 millim. de diamètre. Dans les points où leur diamètre est plus petit, les mailles du tissu fibreux sont plus épaisses, mais partout ils semblent s'enrouler et s'anastomoser.

La coupe montre que ce sont des cordons pleins, la surface de coupe est comme nacrée. Pas de suc au raclage.

Il est difficile, nous l'avons dit, de reconnaître les parois vésicales du tissu environnant. Les parois vésicales paraissent être infiltrées de cordons blancs, car on en reconnaît jusqu'au niveau de la muqueuse, en certains points.

Les uretères sont dilatés, mais leur paroi reste mince.

La dissection de la peau du périnée met à nu des cordons blancs enroulés ; ayant même aspect que ceux trouvés dans la région lombaire. La masse périnéale s'arrête au niveau du pubis et n'a aucun rapport avec la tumeur abdominale.

A la partie postérieure de la cuisse on trouve de même de gros amas de cordons enroulés, ils cessent au niveau du creux poplité.

A la jambe, on trouve un cordon gros comme l'index, semblant constitué par des petits cordons allongés, avec des renflements. Le tout est maintenu dans une gaine commune, le cordon commence

vers le sommet inférieur du creux poplité, et se continue jusqu'à 5 centimètres des malléoles ; il englobe le saphène externe, car ce nerf sort du gros cordon, pour suivre son parcours normal sur le bord externe du pied : mais son volume est triple de son volume normal, dans cette portion terminale.

Le sciatique est double de l'état normal, il présente sur son parcours à la cuisse des renflements ; il semble que les faisceaux nerveux soient écartés, et l'on voit dans la continuation des nerfs, des parties fusiformes, brillantes et nacrées ; elles sont en beaucoup de points grosses comme des grains de blé. A la dissection elles paraissent des renflements sur le parcours de cordons plus fins.

Le sciatique n'est pas le seul nerf du membre inférieur qui présente cet aspect : on trouve même chose au crural, quoique moins nettement.

Le petit sciatique comme le saphène externe forme un cordon gros comme le petit doigt.

Aux membres supérieurs, on trouve à la partie interne du bras, dans le tissu cellulaire, un cordon que l'on percevait très bien à la palpation : ce cordon présente des renflements allongés en fuseau sur toute la longueur, ces renflements ont un aspect nacré.

Les nerfs radiaux, cubitaux et médians sont presque doublés de volume et présentent le même aspect que le grand sciatique.

Réflexions. — Somme toute, l'autopsie et l'examen macroscopique des pièces paraissent montrer que l'on est en présence d'une tumeur qui a suivi pour se développer le trajet des troncs nerveux et non le trajet des lymphatiques.

L'examen microscopique sera fait postérieurement.

M. Cornil examine les pièces histologiques de cette tumeur et pense qu'il s'agit d'un névrome plexiforme.

Carcinome pigmentaire généralisé, par M. Landowski, interne des hôpitaux.

Il s'agit d'une femme, âgée de 57 ans, morte à l'Hôtel-Dieu, dans le service de M. Proust, avec des symptômes d'hémorrhagie cérébrale. On avait constaté pendant sa vie qu'il existait sur la peau, par places, de petits nodules de nature sans doute maligne, d'après la apidité de l'évolution.

Autopsie. — On trouva des nodules au *péricarde*, au *cœur*, au hile du *poumon ;* les *capsules surrénales* étaient fortement hypertrophiées. Il y avait de petites tumeurs dans le mésentère ;

l'une d'elles, située au bord adhérent de l'intestin, en avait ulcéré la muqueuse. Tous les gros vaisseaux se trouvaient en rapport avec de semblables tumeurs. On en trouva aussi dans les reins, dans le corps thyroïde.

Le *foie* était fortement pigmenté.

Au microscope, il semble qu'il s'agit de *carcinome pigmentaire*.

L'hémorrhagie cérébrale ne paraît pas en rapport avec la diathèse cancéreuse ; toutefois le cerveau sera disséque et examiné avec soin.

Kystes hydatiques du poumon, par MM. R. MARIE et TOUCHARD, internes des hôpitaux.

Les pièces que nous présentons à la Société anatomique proviennent d'un jeune homme du service de M. Bucquoy.

Elles présentent un intérêt aussi bien au point de vue clinique qu'au point de vue anatomique; aussi nous permettons-nous de relater l'observation *in extenso*.

Le nommé L. R..., âgé de 16 ans, garçon boucher, entré à l'Hôtel-Dieu, service du Dr Bucquoy, dans l'après-midi, en proie à une oppression extrême.

On recueille de lui quelques renseignements sur ses antécédents : On apprend qu'il tousse depuis un mois environ et que depuis cette époque il éprouve une certaine difficulté à respirer. Mais c'est la veille au soir que subitement est survenue la crise d'oppression qui ne l'a pas quitté depuis et qui l'amène à l'hôpital.

État actuel. — Le malade ne présente pas à proprement parler de dyspnée. Le nombre de respirations n'est pas sensiblement augmenté ; mais il est en proie à une gêne respiratoire très accentuée. On voit le malade, la bouche entr'ouverte, faire tous ses efforts pour permettre à l'air d'entrer dans sa poitrine. L'ampliation thoracique à chaque mouvement d'inspiration se fait largement ; et malgré cela le malade ne parvient pas à calmer sa soif d'air, et il existe un tirage épigastrique très marqué. *Pas de tirage* sus-sternal. Cet état est continu, sans paroxysme. Pas de toux ni d'expectoration.

La percussion en arrière des deux côtés ne donne pas de zone de matité. Dans toute la hauteur de la poitrine on perçoit nettement le murmure vésiculaire mélangé à des râles humides et gros.

En avant et à gauche la sonorité est normale et la respiration mélangée de râles. A droite au contraire il existe une submatité sur toute la hauteur et il est impossible de percevoir le murmure vésiculaire.

Le *cœur* est affolé, les pulsations sont fortes, vibrantes et ébranlent la poitrine.

Le pouls est rapide. Cyanose des extrémités : mains, pieds.

Pas de troubles intellectuels. L'intelligence est intacte, mais le malade est absorbé et répond d'un air ennuyé aux questions qu'on lui pose. Pas de troubles sensoriels. Les deux pupilles sont rétrécies.

Le malade est affaibli, apathique, asphyxiant, n'ayant qu'un but : faire parvenir de l'air dans ses poumons.

Le diagnostic porté est : obstacle bronchique comprimant quelques bronches de gros calibre du poumon droit. Probablement adénopathie trachéo-bronchique.

Malgré une médication révulsive énergique, l'emploi d'oxygène et d'éther, le malade meurt dans la soirée.

AUTOPSIE, faite *quarante heures* après la mort. — Le cadavre est bien conservé. Cicatrice d'une longueur de 7 à 8 centim. au niveau des dernières côtes du côté droit sur la ligne axillaire.

Cavité abdominale. — Nombreuses granulations tuberculeuses sur le péritoine diaphragmatique. On en trouve quelques autres mais très rares sur le reste du péritoine.

Les *reins* et la *rate* ne présentent rien d'anormal.

Le *foie* adhère intimement au diaphragme et à la paroi thoracique au niveau de la cicatrice que nous avons signalée sur la peau. Son volume est normal ; il présente l'aspect et la consistance d'un foie ayant subi un commencement de dégénérescence graisseuse. Ça et là sur sa convexité quelques granulations tuberculeuses. Dans la profondeur on trouve quelques tubercules caséifiés. Ce foie présente en outre un kyste hydatique ; ce kyste est situé sur la convexité en avant du ligament coronaire et de la veine-cave inférieure qu'il déborde à droite. Il est gros comme une mandarine et fait fortement saillie sur la convexité. La membrane d'enveloppe ne paraît être que la capsule de Glisson fortement épaissie. A ce niveau on ne trouve pas de parenchyme hépatique.

A la coupe, il ne s'écoule pas une goutte de liquide, mais on voit saillir une membrane plissée festonnée, remplissant toute la cavité du kyste. Cette membrane est fortement teintée en jaune par la bile. Placée dans l'eau, elle s'étale et ne présente aucune vésicule fille.

La poche du kyste est fibreuse, présentant çà et là quelques points colorés en jaune par la bile. A la partie inférieure de cette paroi on voit un orifice dont le pourtour est teinté par de la bile. C'est un gros canal biliaire s'ouvrant dans la poche du kyste. Un stylet introduit par cet orifice conduit après un très court trajet dans le canal hépatique.

Ouverture du thorax. — L'examen du cœur fait sur place ne révèle aucune lésion.

Poumon gauche. — Quelques adhérences anciennes facilement rompues. Pas de liquide.

Poumon droit. — Pleurésie. Très nombreuses fausses membranes de nouvelle formation. La plèvre est épaissie, villeuse. Epanchement rin encore peu abondant et emprisonné dans les fausses membranes. On enlève d'un seul bloc : langue, larynx, poumons et médiastin n de faire l'examen des ganglions trachéaux et bronchiques. On ouve tous ces ganglions développés et formant des masses dures ; ais en aucun point on ne peut les voir jouer un rôle dans la com- ession des bronches.

Examen des poumons. — Du poumon gauche. Le sommet est

normal et ne présente pas de granulations tuberculeuses anciennes ou récentes. Au niveau du hile et autour de la division bronchique se rendant au lobe supérieur, on trouve un bloc caséifié gros comme une noix. Au niveau de la languette précardiaque de ce lobe on trouve un espace de la largeur et de la longueur du doigt présentant des granulations grises tuberculeuses confluentes. Le parenchyme à ce niveau plonge au fond de l'eau. Le lobe inférieur présente, à sa partie postéro-inférieure, une tumeur grosse environ comme la moitié du poing et située en plein parenchyme pulmonaire. Cette masse est située tout au-dessus du diaphagme. La plèvre à ce niveau n'est réunie que par quelques fausses membranes anciennes. L'incision de cette poche laisse découler un liquide clair et absolument transparent ne contenant aucune vésicule fille.

Une fois le kyste vidé, on voit la membrane propre du kyste blanche et translucide, épaisse de 2 à 3 millim., se déchirer et se recroqueviller sur elle-même au point où elle a été sectionnée.

L'enveloppe pulmonaire présente un aspect ratatiné chagriné. Elle a une couleur blanc grisâtre et est parsemée çà et là de petites traînées noirâtres. Elle présente un aspect lobulé; on voit en effet trois dilatations ampullaires séparées les unes des autres par des brides saillantes. Le parenchyme avoisinant est refoulé, condensé et pâle. Il a été impossible de trouver la moindre communication entre cette poche et les bronches.

Le poumon droit présente à son sommet un kyste de même volume et en tout semblable à celui que nous venons de décrire dans le lobe inférieur du poumon gauche. Dans ce dernier aussi on n'a pas pu trouver de communication entre les bronches et la poche.

Le lobe moyen présente à sa partie antéro-inférieure un kyste beaucoup plus volumineux que le poing. Le contenu est toujours du liquide clair et transparent, sans vésicules filles. Mais dans ce dernier kyste on trouve nettement la communication entre les bronches et la poche pulmonaire. On voit, dans un point assez rapproché du hile, une bronche de très fort calibre venir s'aboucher en bec de flûte dans la poche. Une partie de la paroi bronchique à ce niveau chemine à ciel ouvert sur un trajet de 4 à 5 centim. sur la poche et replonge ensuite en plein parenchyme pulmonaire. On voit encore en différents points deux à trois ouvertures de bronches d'un moindre calibre.

Les centres nerveux : *cerveau* et *bulbe* ne présentent aucune altération.

Réflexions. — Nous nous permettrons d'attirer l'attention sur quelques points intéressants de cette observation :

1° Jeune âge du sujet : 16 ans.

2° Multiplicité des kystes du poumon (1 kyste dans le foie et 3 dans le poumon, plus volumineux que celui du foie).

3° *Caractères cliniques :* Le diagnostic n'a pas été fait et était presqu'impossible à faire.

Pas d'expectoration d'hydatides, et quand même la poche se serait rompue, on n'aurait eu qu'une expectoration de liquide clair sans hydatide.

Enfin, mort par asphyxie causée par une pleurésie intercurrente qui a fini par rendre insuffisant un poumon déjà rendu en partie inapte à ses fonctions par la présence de kystes.

4° Communication d'une des poches avec les bronches.

Cette communication a une double conséquence : 1° au point de vue de l'infection, 2° au point de vue thérapeutique.

Au point de vue de l'infection, on comprend facilement qu'un kyste continuellement en rapport avec l'air extérieur s'infecte plus facilement qu'un kyste privé de toute communication avec des agents septiques. La membrane de l'hydatide (Chauffard et Vidal) est un excellent filtre au point de vue microbien. C'est vrai, mais deux barrières valent mieux qu'une ; et si à la barrière formée par la membrane hydatique, il s'ajoute une barrière continue formée par le parenchyme pulmonaire refoulé et atélectasié, la suppuration sera moins à craindre.

Au point de vue thérapeutique, il est arrivé et il arrivera probablement encore que l'on prendra pour pleurésies, des kystes hydatiques du poumon, et qu'on leur appliquera le traitement des pleurésies, c'est-à-dire la ponction.

En général, sous l'influence du *trocart*, la membrane hydatique éclate et le liquide inonde la poche pulmonaire. Si cette dernière ne communique pas avec une bronche il n'y a aucun danger, on évacuera la poche par l'aspiration ; mais si la poche communique avec les bronches, le liquide ne trouvant pas un écoulement assez rapide par l'aiguille, filera dans les bronches et inondera le poumon , et cela d'autant plus rapidement que sous l'influence des premières gouttes de liquide en contact avec la bronche, le malade se mettra à tousser, c'est-à-dire à comprimer la poche hydatique et forcera ainsi le liquide de progresser plus avant dans le parenchyme pulmonaire. Conséquence : menace de mort par asphyxie et quelquefois mort par asphyxie. C'est du reste l'histoire d'un malade de notre maître, le professeur Cornil (communication orale), où le malade est mort dans ces conditions et chez lequel on trouva à l'autopsie la poche

communiquant largement avec une bronche et le parenchyme pulmonaire inondé par le liquide hydatique.

Fracture du larynx par strangulation, par M. LAUGIER.

Nous rapportons l'autopsie médico-légale d'une vieille femme trouvée morte dans le bois de Boulogne. Nous avions pensé, à cause de l'absence de signes extérieurs, à une mort naturelle ; mais l'autopsie révéla une fracture du cartilage thyroïde parallèle au bord antérieur. Il existait aussi une fracture de l'os hyoïde, au niveau de la grande corne gauche. Tandis qu'il existait des ecchymoses très légères à l'extérieur, on voyait au contraire des épanchements sanguins assez abondants sous la muqueuse pharyngienne et sous celle du vestibule du larynx.

On trouva encore une pleuro-pneumonie droite et il existait un corps fibreux avec dégénérescence calcaire, formant une véritable pierre dans la cavité utérine.

ÉLECTIONS

MM. LÉTIENNE, DAGRON, DURANTE et MARTIN-DURR sont nommés membres titulaires.

MM. CAZIN, REYMOND et COLLINET sont nommés membres adjoints.

JUIN

—

Séance du 27 juin 1893

PRÉSIDENCE DE M. DELBET

Kyste hydatique de la face inférieure du foie ouvert dans le canal cholédoque. Mort par infection due au B. coli commune, par M. MARMASSE, interne à Lariboisière.

Le 27 mai, entrait dans le service de M. le Dr Troisier, le sieur S..., Félix, âgé de 35 ans, chaudronnier, atteint d'ictère aigu et présentant des signes de colique hépatique.

Antécédents héréditaires. Rien à noter.

Antécédents personnels. Très bien portant jusqu'en janvier 1892. A cette époque il eut une crise de colique hépatique au sujet de laquelle il est fort explicite : l'ictère survint à la fin de la première semaine et son apparition fut presque immédiatement suivie de la disparition des douleurs. Trois semaines plus tard le malade avait repris ses occupations. Tout alla bien jusqu'en octobre. A cette époque il eut un second accès fort analogue au premier, de même durée et comme celui de janvier terminé par l'apparition de l'ictère auquel le malade semblait attacher un rôle curateur. Ces deux accès furent diagnostiqués : *colique calculeuse.* C'est pour un nouvel accès qu'il s'est présenté à l'hôpital Lariboisière.

Histoire de la crise. — Le malade quoique assez abattu répond d'une façon fort nette à nos questions, après nous avoir donné ces renseignements sur les deux premiers accès, il nous fournit sur celui-ci des détails complets.

L'accès a débuté brusquement dans la soirée du 20 mai, c'est-à-dire une semaine juste avant son entrée, vers 10 heures du soir, deux heures après son repas. Toute la journée il avait travaillé sans ressentir aucun malaise. Le seul symptôme qu'il ait noté et en tous cas celui qui a primé, est une douleur extrêmement intense qui a débuté dans l'hypochondre droit, mais en quelques minutes s'est irradiée dans toute la région ombilicale, dans l'hypochondre gauche jusqu'au mamelon des deux côtés, avec maximum à droite, mais sans irradiations vers l'épaule. Toute la nuit la douleur a été violente. Le matin du 21, après des vomissements assez abondants, une « pituite », dit le malade, il a été un peu soulagé. Pendant 4 jours, la douleur a persisté avec des alternatives d'aggravation et d'atténuation.

Le jeudi 25, on lui fit remarquer qu'il avait la jaunisse. Comme dans ses moments d'accalmie il se sentait assez bien, il n'entra pas à l'hôpital.

Le 26. L'ictère avait gagné tout le corps, les douleurs avaient considérablement diminué, mais le malade habitué à voir coïncider la fin de la crise avec l'apparition de l'ictère se sentit ce jour plus malade, fiévreux, nous n'avons pas pu savoir s'il a eu des frissons.

Le 27. Se sentant plus mal il se présente à la consultation.

EXAMEN. — Le jour de son entrée, le malade est repris des douleurs, cependant celles-ci sont assez peu aiguës, leur maximum semble à l'épigastre plus qu'à l'hypochondre droit. La région du mamelon et la pointe de l'omoplate sont douloureuses également. L'ictère est foncé, généralisé, très accusé aux conjonctives et à la face, un peu

plus clair sur le tronc et les membres. Le malade n'a pas de démangeaisons, nausées mais pas de vomissements. Diarrhée, selles colorées fétides. Langue couverte d'un enduit assez épais masquant la teinte ictérique.

Urines rares d'une couleur brun foncé. Pas d'albumine. Réaction de Gmelin positive. Examen spectroscopique, pigments normaux.

Température 39°.

Traitement. Lavements froids. Calomel 40 centigr. en 20 doses. Régime lacté intégral. Bicarbonate de soude.

Le 28. Lors de la visite le malade se plaint d'insomnie. Temp. 39°,7. Les douleurs ont persisté toute la nuit. L'ictère est plus foncé sur le tronc et les membres que la veille. Vomissements à deux reprises, muqueux et alimentaires. Diarrhée persiste.

La prostation du malade est plus accusée; il répond encore mais est surtout très préoccupé du danger dans lequel il est de mourir. On ne trouve aucune ecchymose. Pas d'albumine.

Le 29. Temp. 37°,3. La température est tombée pendant la nuit. Le 28 au soir, la température était de 39°,9. Cette défervescence ne s'est accompagnée d'aucun phénomène critique. La douleur est maintenant localisée vers le milieu du rebord des fausses côtes droites.

Le 30. Temp. 37°,6. Le malade, peu gai la veille, est de nouveau prostré, il a des crises d'étouffement, cependant l'examen de l'appareil respiratoire et du cœur sont restés négatifs. Sur sa demande on lui prescrit des ventouses qui sont appliquées à la région thoracique inférieure. Le malade a un dégoût prononcé pour le lait et comme il a continuellement soif, on lui donne un litre de limonade au citron. Le soir son état semble aggravé : il a du délire, quelques mouvements carphologiques. Pas d'ecchymoses ni d'hémorrhagies. Pas de frissons. Temp. 36°,8 le soir. *Traitement:* Calomel, oxygène. Capsules de térébenthine et d'éther.

Le 31. Température le matin 36°,9. Insomnie absolue. Le malade a les yeux excavés, la bouche sèche, les narines pulvérulentes. Incontinence des matières fécales. La peau a pris une teinte olive très foncée. Les douleurs spontanées sont à peu près nulles, mais le foie semble plus gros et sa palpation détermine quelques mouvements réflexes chez le malade trop adynamique pour s'exprimer.

Le soir. Temp. 36°,6; à deux reprises le malade fait demander qu'on aille le voir parce qu'il se sent étouffer; à ce moment, il est possible de constater au niveau de la jambe droite une zone de 15 centim. violacée mais non ecchymotique, car elle s'efface à la pression. Cette tache violette disparaît au bout de deux heures.

Mort le 1er juin, à 1 heure du matin.

AUTOPSIE. — *Poumons et plèvres.* — Les poumons présentent des deux côtés de la congestion des bases ; ils crépitent très bien et sont normaux dans leur moitié supérieure. Pas d'exsudat pleurétique, la cavité est libre, lisse, sans adhérences même du côté droit.

Cœur. — Un peu gros, pas graisseux. Les cavités droites contiennent des caillots agoniques, orifices sains.

Abdomen. Foie et voies biliaires. — Nous recherchons le duodénum et par lui le cholédoque; en introduisant les ciseaux dans ce canal, nous le remontons en cherchant le calcul que nous supposons l'obstruer. Cependant notre conviction est fortement ébranlée car la vésicule biliaire est vide et aplatie. Quelques millimètres avant de

rejoindre la division en C. hépatique et C. cystique en étalant peu à peu le cholédoque, nous trouvons sur celui-ci une membrane plissée, tassée, non adhérente à la paroi; cette membrane enlevée, lavée est très transparente. Soulevant alors le foie pour le détacher du diaphragme et enlever en groupe tout l'appareil biliaire, nous voyons à l'extrémité droite une surface un peu proéminente, large de 12-15 cent., blanc jaunâtre, résistant au doigt.

Le foie enlevé nous constatons ceci : Le foie un peu plus gros est d'apparence presque normale, si on regarde sa face supérieure on voit cependant de petits espaces verdâtres entourés d'une zone jaunâtre. En le retournant on trouve que toute la pointe droite et les 2/3 externes du bord postérieur du lobe droit sont occupés par une tumeur blanc jaunâtre assez résistante, mais en appuyant le doigt sur la tumeur on a le frémissement hydatique. Cette tumeur incisée, il s'en échappe plusieurs vésicules.

La tumeur est kystique, à parois épaisses : elle est absolument remplie de vésicules au nombre d'environ 30. Celles-ci sont de dimensions variables. Les plus grosses sont du volume d'un œuf de pigeon et il y en a un assez grand nombre de très petites. La plupart n'ont aucune adhérence avec la paroi, toutes s'enlèvent facilement. Elles ont une paroi mince et un contenu liquide absolument clair et incolore. La cavité du kyste est lisse, blanche, nacrée. En la parcourant avec le doigt on trouve en avant, et à sa partie supérieure une sorte d'enfoncement : c'est l'orifice en entonnoir d'un canal. Un stylet introduit très doucement pénètre sans aucun effort et aboutit dans le canal cholédoque immédiatement après la réunion de ses deux branches de formation. Le conduit ainsi formé a du côté du kyste un orifice en entonnoir, du côté du cholédoque une ouverture oblongue située sur la paroi supérieure du canal biliaire. Son trajet est intra-hépatique jusqu'au canal cholédoque; il est séparé de la surface libre de la face inférieure du foie par un pont de substance hépatique normale de 3 centim. environ. Il passe en arrière et à droite de la vésicule biliaire avec laquelle il n'affecte aucun rapport.

La vésicule biliaire est flasque, très imprégnée de pigment biliaire. Extérieurement elle présente des ulcérations de forme irrégulière au niveau desquelles la teinte est plus foncée.

Dans sa cavité on trouve une assez faible quantité d'une matière épaisse, verdâtre avec des amas jaunâtres en certains points. Evacuée, la vésicule se montre nettement ulcérée sur presque toute sa surface.

En certains points l'ulcération a perforé les tuniques. C'est au niveau des ulcérations que s'est accumulée la matière jaunâtre d'aspect purulent.

Canaux cystique et hépatique. — Peu distendus, ulcérés comme la vésicule.

Parenchyme hépatique. — Le parenchyme est parsemé d'îlots rdâtres, jaunâtres en certains points.

HISTOLOGIE PATHOLOGIQUE ET MICROBIOLOGIE (1). *Foie.* — s fragments avaient été pris d'une part dans les parties voisines kyste présentant sur la surface de section des taches verdâtres, muleuses, friables, répondant à quelques espaces portes, et d'autre

(1) L'examen histologique et microbiologique a été fait en collaboration c notre ami G. DURANTE, interne de M. le Dr Raymond.

part dans le lobe gauche loin du kyste en des points où le parenchyme de couleur pâle ne montrait pas d'angiocholite visible à l'œil nu.

1° Dans les coupes portant sur le fragment du lobe gauche le foie est presque sain. Les cellules parenchymateuses se colorent bien, elles ne présentent ni atrophies ni dégénérescence graisseuse, ni granuleuse. Leurs travées sont serrées sauf près des veines sus-hépatiques où, dans quelques points, elles sont séparées par des capillaires biliaires un peu dilatés. Au pourtour des espaces portes on rencontre parfois des cellules hépatiques qui sont un peu augmentées de volume. La veine porte ainsi que l'artère hépatique et les veines sus-hépatiques sont normales. Les espaces portes sont cependant un peu augmentés de dimensions, ce qui paraît être dû particulièrement aux canaux biliaires dont la paroi externe est notablement hypertrophiée. Dans le tissu conjonctif avoisinant on rencontre quelques cellules rondes qui siègent surtout autour des canaux biliaires. Généralement peut abondants et peu volumineux ces îlots inflammatoires sont en de rares points plus considérables et peuvent alors présenter au centre un peu de désintégration prouvant une tendance à la suppuration.

2e Les coupes comprenant une fragment du foie près du kyste contiennent des lésions plus considérables. Autour des veines sus-hépatiques normales les travées sont désagrégées, séparées par des espaces clairs ne contenant pas de globules rouges et qui ne sont que des canalicules biliaires distendus. Les cellules hépatiques se colorent mal ou même pas du tout, mais on n'y observe aucune trace de dégénérescence graisseuse. Autour des espaces portes les cellules hépatiques sont mieux conservées, plus foncées et non dissociées. Le lobule est ainsi divisé en deux zones très différentes, l'une péri-sus-hépatique, caractérisée par des cellules atrophiées et dissociées, l'autre péri-portale plus foncée, plus opaque, dont les cellules au contact les unes des autres paraissent être saines.

Les veines portes et les artères hépatiques sont normales. Les espaces portes sont cependant très augmentés de volume par suite de la présence de petites cellules embryonnaires qui, ici encore, sont abondantes surtout au voisinage des canaux hépatiques dont le revêtement épithélial est du reste bien conservé. Ces cellules inflammatoires forment tantôt de petits abcès miliaires dont tous les éléments sont encore vivaces, tantôt des amas plus volumineux dont le centre est désagrégé et qui correspondent aux taches vertes de péri-angiocholite signalées plus haut. Au pourtour de ces abcès les cellules hépatiques disparaissent et sont remplacées par une augmentation du tissu conjonctif tendant à l'enkystement.

En quelques points enfin on trouve soit sous la capsule de Glisson épaissie, soit au centre de rares lobules, de petites hémorrhagies capillaires peu nombreuses.

La recherche des *microbes* par la méthode de Kühne dans les coupes du foie a permis d'en déceler beaucoup moins que l'on aurait été tenté de le penser au premier abord. Les bactéries ne sont rencontrées que dans les nodules inflammatoires au milieu de petites cellules rondes et cela en nombre très restreint. Elles se montraient, soit à l'état isolé, soit en groupes de 4 à 6, mais jamais en grande quantité. Nous n'en avons pas rencontré dans les capillaires intra-lobulaires et elles ont paru localisées uniquement aux amas embryonnaires.

Les reins sont relativement peu malades, il n'y a qu'un peu de néphrite épithéliale caractérisée par le gonflement et la dégénérescence des cellules des tubuli contorti et surtout des anses de Henlé qui contiennent des cylindres granuleux colorés en jaune par la bile. Il n'y a pas de néphrite interstitielle ; pas de traînées inflammatoires et nous n'avons pas réussi à y colorer des microbes.

Cultures. — Des cultures ont été faites avec le foie dans des tubes de bouillon et des tubes d'agar. Ces tubes mis à l'étuve ont donné lieu à des cultures absolument pures offrant la réaction rouge de l'indican par SO^4H^2, constituées par une bactérie courte, peu mobile, se décolorant par le Gram et même par l'alcool et présentant au point de vue morphologique des cultures, tous les caractères du bacterium coli commune.

N. B. — Le bacterium coli existait seul dans le foie.

Ces microbes ne se rencontrent qu'en relativement petit nombre dans le foie où ils ne s'observent que dans les abcès miliaires de péri-angiocholite et ne sont pas répandus dans le parenchyme même de la glande.

Il n'y a pas eu insuffisance hépatique par non fonctionnement des cellules hépatiques. L'ictère était plutôt un ictère par rétention et résorption dû au catarrhe des grosses voies biliaires et à la péri-angiocholite infectieuse. L'infection semble ici, au point de vue histologique, beaucoup moins accentuée que la rétention biliaire qui paraît dominer la situation.

Réflexions. — Il nous a semblé que ce cas par sa rareté pouvait donner lieu à quelques réflexions intéressantes.

1° Aurait-on pu diagnostiquer la nature de l'obstruction des voies biliaires ?

Le malade a trois accès à 6 mois environ d'intervalle, chaque accès présente les phénomènes des coliques lithiasiques, l'ictère à chaque fois arrive au 5e jour, les phénomènes douloureux cessent au 8e jour dans les deux premiers accès, puis lentement l'ictère disparaît, les matières se colorent, l'urine redevient normale, tout est fini et il ne reste pas d'ictère chronique.

Tout ceci, on le retrouve dans la lithiase sans obstruction définitive ou prolongée des voies d'excrétion. Entre les accès, santé parfaite. Les classiques donnent comme éléments de diagnostic précoce des kystes hydatiques du foie : la douleur de l'épaule droite. Or notre sujet ne l'a eue à une époque, pas même pendant la crise où la zone douloureuse ne dépassait pas la pointe de l'omoplate en arrière, le melon en avant sans irradiations supérieures. La pleurie droite, pleurite ou phrénite n'a pas été constatée et l'auscultation est restée négative. La situation du kyste à la face ...rieure était assez peu favorable au développement d'une

péri-hépatite supérieure, d'une phrénite ou d'une pleurite.

L'urticaire est signalée comme phénomène, nous ne dirons pas précoce, mais antérieur aux symptômes objectifs. C'est souvent le fait d'une rupture du kyste dans la séreuse, ce n'est pas le cas ici et nous ne l'avons pas constatée.

La disposition du kyste, son intégrité, l'absence d'adhérence avec les feuillets du ligament triangulaire droit, nous font supposer que l'urticaire a dû manquer pendant toute l'évolution.

Les signes physiques eux aussi furent négatifs. La tumeur était moyenne, bien encastrée dans le foie, peu saillante, elle devait passer inaperçue et comme aucun des symptômes objectifs ne pouvait la faire supposer, l'exploration s'est arrêtée aux grandes lignes.

Une ponction exploratrice n'eût probablement donné aucun résultat. Il eût fallu pour obtenir une preuve, faire la ponction sur la ligne axillaire presque horizontalement dans le 10e espace intercostal et de plus, comme le kyste bourré de vésicules ne contenait qu'une très minime quantité de liquide, il est fort probable que l'aspiration n'aurait as donné de résultat utile.

Nous avons donc trouvé chez notre malade tous les symptômes habituels d'un ictère par rétention brusque sans phénomènes généraux. L'absence de symptômes spéciaux a forcé le diagnostic à se faire dans le sens le plus simple, celui d'une colique hépatique calculeuse.

L'examen des selles du malade n'avait pas été fai aux précédentes attaques.

Il ne semble donc pas qu'il y ait eu possibilité de définir l'origine de la rétention.

2° Recherchons maintenant, en nous aidant des données connues, comment s'est établie la communication du kyste et du cholédoque.

Le kyste atteignait en arrière le bord postéro-supérieur du foie. Son développement limité en arrière avait de la tendance à se faire vers la partie antérieure. Ce développement a pu se faire d'une manière excentrique sous forme d'un bourgeon, d'un prolongement contenant une ou plusieurs vésicules filles, endogènes probablement, comme les autres, mais repoussant la paroi ? Ce prolongement était séparé de la face inférieure du foie par un pont hépatique, mais à son extrémité antérieure il se dégageait et venait au contact du cholédoque.

Or, comme le fait remarquer M. Rendu (K. hyd. *Diction. Dechambre*), la zone péri-kystique est en état subinflammatoire constant. L'inflammation peut même devenir intense quand le kyste se développe rapidement. Dans une observation de Ducastel (1869) on avait même observé une suppuration péri-kystique sans l'inflammation de l'hydatide. Ici en contact avec le cholédoque, la tumeur a dû déterminer des phénomènes inflammatoires favorisant l'adhérence et même l'assimilation des parois du canal au prolongement kystique. Il y a peut-être là la pathogénie de la première colique. Puis en ce point repoussée, amincie, la paroi a pu se rompre et la communication était établie.

Une autre explication peut être proposée : le cholédoque a pu être envahi le premier et la tumeur n'aurait atteint le foie que secondairement.

D'abord le kyste hydatique primitif des voies biliaires est une rareté pathologique et on cite le cas probablement unique de Cadet de Gassicourt (1855).

On comprend mal comment le kyste, pendant son évolution intra-canaliculaire, n'aurait pas déterminé d'ictère chronique ; comment aussi l'hydatide aurait effectué son développement secondaire dans le foie au lieu de s'étendre dans le sens des canaux hydatique et cystique libres devant elle.

L'action nocive de la bile pour les vésicules jeunes, vésicule primitive à son début, vésicules filles, est encore propre à faire repousser ce mode de développement. Cette conclusion est d'accord avec celles de M. Rendu et de M. Segond (*Traité de chirurgie*).

3° Mais si la bile a une action si contraire à la vitalité des hydatides, comment le kyste a-t-il résisté si longtemps après l'établissement de la communication ? Il est probable que la bile n'a pas pénétré le kyste : celui-ci ne présentait aucune coloration dans son intérieur. En dehors des coliques, la bile trouvait un écoulemont facile dans le cholédoque suivant les lois de la pesanteur, tandis que pour gagner le kyste il lui eût fallu remonter le tunnel de communication de bas en haut.

Au moment des accès, la vésicule ou membrane restait probablement fixée à l'orifice de communication pendant un certain temps avant d'être tout à fait intra-canaliculaire. L'orifice n'était donc libre dans notre hypothèse qu'après quelques jours. Ce temps suffisait pour que la bile, ainsi

qu'il arrive dans les cas de rétention, perdît une grande partie de ses propriétés actives ; elle n'était pas pour le kyste un danger sérieux.

L'état de la bile dans les hydropisies de la vésicule est en faveur de notre opinion. Mais la bile eût-elle pénétré le kyste que la mort des vésicules n'était pas nécessaire. Berthaut (Th. de Paris, 1883) soutient en effet que la vésicule n'a rien à craindre de la bile si elle ne présente pas une fissure qui permette à la bile de se mélanger au liquide.

4° Un mot maintenant de l'infection hépatique et aussi de l'opposition entre l'état infectieux des voies biliaires intra et extra-hépatiques et l'asepsie du kyste.

Le kyste est resté sain bien qu'en communication avec des canaux infectés à un haut degré. L'infection des canaux s'est faite suivant le type habituel des infections biliaires par E. Dupré (Th. Paris 1891). L'agent infectieux a été ici notoirement d'origine intestinale ; c'est le coli-bacille dont la fréquence dans les infections biliaires, relevée par Veillon et Jayle et par E. Dupré, s'affirme de plus en plus.

Le mécanisme a été celui des infections secondaires aux arrêts des calculs, les microbes existeraient normalement dans la bile d'après M. Segond, en contradiction avec MM. Hanot et Létienne, mais ne pourraient évoluer que lorsque la bile devenue stagnante permet leur développement. Que le microbe ait seulement effectué son développement au-dessus de l'obstacle ou qu'il ait dû gagner la partie supérieure du cholédoque avant de s'y cultiver, le fait qui reste est celui d'une infection biliaire généralisée, cholécystite-angiocholite à tous les degrés. Mais le kyste est resté sain au milieu de cette infection. Le fait peut, il nous semble, être interprété.

Dans l'observation de Ducastel, citée plus haut, nous avons vu un kyste hydatique intact au milieu d'un foyer suppuré.

Les études de MM. Chauffard et Vidal ont, d'autre part, démontré l'imperméabilité de la membrane hydatique aux éléments microbiens.

A l'orifice du tunnel de communication, le kyste hydatique bourré de vésicules présentait des hydatides filles intactes, fermant la voie et par conséquent reconstituant l'imperméabilité de la grande cavité ; c'est, il nous semble, l'explication qui paraît la plus plausible de cette disposition.

Appendicite, par M. A. Broca.

A propos de la pièce d'appendicite perforante aiguë présentée dans la dernière séance par M. Danseux, je dirai que j'ai jusqu'à présent opéré 4 cas de ce genre. Trois de ces malades ont succombé; le dernier, au contraire, a rapidement guéri, après résection de l'appendice et drainage de la fosse iliaque. Dans ce cas, il y avait des phénomènes graves de péritonite aiguë, généralisée, avec submatité dans la fosse iliaque droite. J'ai fait, 48 heures environ après le début, l'incision iliaque oblique et j'ai donné issue à une notable quantité de pus séreux et mal lié; puis mon index envoyé en exploration a constaté qu'il n'y avait pas d'adhérences isolant la grande séreuse péritonéale. J'ai pu sans peine amener au dehors l'angle iléo-cæcal avec l'appendice, que j'ai réséqué et j'ai vu alors les autres anses de l'intestin grêle rouges, mais non adhérentes. Après nettoyage de la fosse iliaque avec des tampons montés, j'ai introduit deux gros drains autour desquels j'ai suturé la plaie extérieure.

Ce fait vient donc une fois de plus à l'appui de l'intervention, même dans les cas en apparence les plus désespérés. Le succès sans doute sera rare, et je n'espère point conserver la proportion si favorable d'une guérison sur quatre cas, mais les sujets qui survivent étaient sans cela voués à une mort fatale et prompte. Un autre argument en faveur de l'intervention est l'impossibilité fréquente de dire à l'avance s'il y a ou non péritonite. J'ai opéré récemment un enfant chez lequel les accidents avaient une intensité extrême : météorisme considérable, pouls misérable, extrémités cyanosées et froides. Or, j'ai trouvé l'appendice perforé près de son sommet et la perforation touchée par l'épiploon adhérent, et sur les anses intestinales que j'ai aperçues, très météorisées, il n'y avait ni rougeur, ni exsudat. Après résection de l'appendice, cet enfant a guéri par première intention parfaite.

M. Hartmann. — Il serait intéressant de faire l'étude bactériologique des péritonites généralisées causées par les erforations de l'appendice. Peut-être arriverait-on à établir ue dans les succès ou les insuccès obtenus par la laparatomie il y a deux facteurs : l'opérateur d'une part, la nature u microbe d'autre part.

Un deuxième point serait aussi très important, la recherche de la tuberculose. Autrefois et pendant longtemps on a vécu sur l'idée de la périthyphlite, affection tuberculeuse ; depuis les travaux américains, qui ont établi la conception actuelle de l'appendicite, on commence à constater chez les opérés guéris le développement ultérieur de manifestations tuberculeuses variées. J'en ai, pour ma part déjà observé plusieurs cas chez mes malades. Peut-être y a-t-il dans le fait d'une lésion tuberculeuse des conditions favorisant le développement d'adhérences préalablement à la perforation qui se fait dès lors dans un foyer limité.

Toujours est-il que recherche de la tuberculose, détermination du microbe cause de l'infection primitive ou secondaire du péritoine, sont deux points à préciser actuellement tant pour établir le pronostic des péritonites généralisées que pour déterminer les conditions qui favorisent la limitation des péritonites secondaires à l'appendicite.

M. Broca. — Je ne sais pas quelle est la fréquence relative des diverses variétés d'appendicites, perforantes ou enkystées, tuberculeuses ou non ; mais je puis répondre jusqu'à un certain point à M. Hartmann à l'aide de deux faits. J'ai ouvert un foyer péri-cæcal enkysté, bénin, chez une fillette atteinte de tumeur blanche du genou. D'autre part, j'ai opéré un enfant chez qui, à deux reprises, on avait incisé des abcès de la fosse iliaque droite ; il en était résulté une fistule pyostercorale dont le débridement me conduisit sur un cæcum tuberculeux que je réséquai, puis je fis l'entérorrhaphie circulaire. Mon opéré a guéri sans encombre. L'examen histologique pratiqué par M. Pilliet a confirmé la nature tuberculeuse de la lésion.

Salpingite polykystique, par le Dr A.-H. Pilliet, chef de laboratoire de la clinique chirurgicale de la Pitié.

Les salpingites sont caractérisées au point de vue des lésions de la muqueuse par une infiltration plus ou moins considérable des villosités de la trompe, et dans beaucoup de cas ces franges villeuses chargées de petites cellules rondes et parcourues par des vaisseaux de nouvelle formation se soudent par les surfaces plus ou moins dénuées d'épithélium qu'elles présentent réciproquement. Les culs-de-sac

chargés d'épithélium caliciforme sont transformés par la soudure du sommet des villosités en petites cavités plus ou moins complètement closes. Ce processus qui a été parfaitement étudié par différents auteurs et en particulier par M. le professeur Cornil dans ses cours de la Faculté, ne fait guère défaut que dans les salpingites aiguës suppurées qui transforment la trompe en une poche purulente, et dans les salpingites tuberculeuses, le processus de caséification et de nécrose qui les caractérise s'opposant à l'accolement et à la soudure des villosités. Les coupes de trompes ainsi lésées montrent la surface interne parsemée de kystes plus ou moins développés.

Il est un degré plus développé de la même lésion qui montre la trompe divisée en deux cavités, par suite de la soudure des franges irritées sur la ligne médiane, et l'histologiste qui pratique des coupes d'organes ainsi altérés pense le plus souvent avoir coupé la trompe au niveau d'un coude de cet organe, déterminé par des adhérences pathologiques, alors qu'il a simplement sous les yeux un cas de cloisonnement de la trompe. Ajoutons que les cas de duplicité de la trompe, surtout d'un seul côté, nous paraissent devoir être révisés à ce point de vue, car on a pu prendre pour une malformation congénitale fort difficile à expliquer le résultat d'une lésion inflammatoire.

Dans le fait dont nous soumettons les coupes à l'examen de la société, les lésions étaient plus prononcées encore. L'une des trompes était tout entière transformée en une petite grappe de kystes, dont le plus développé atteignait le volume d'une petite noix. Il était entouré de masses moins volumineuses, et tous ces kystes présentaient une paroi si mince, si transparente, un groupement si particulier que l'on pensait, de prime abord, à des formations kystiques étrangères au conduit même de la trompe. Les coupes ont montré qu'il n'en était rien, et que l'on se trouvait en présence d'une modalité de la salpingite ascendante, qui, bien qu'assez rare, se rattache par toutes les transitions possibles aux lésions que l'on observe à peu près constamment dans les cas ordinaires.

Observation prise par M. Guitton, interne du service de la clinique irurgicale de la Pitié.

Mlle P.... Julia, 22 ans, cuisinière. Entrée le 14 février 1893, salle sfranc, lit n° 27, service de M. le professeur TILLAUX.

Antécédents héréditaires. — Père bien portant. Mère morte d'un cancer de l'utérus. 4 frères morts en bas âge. Sœur assez bien portante.

Antécédents personnels. — Pas de maladies dans son enfance. Première apparition des règles à 12 ans 1/2, et depuis lors menstruation régulière durant 5 ou 6 jours, pas de leucorrhée intercalaire. Mariée à 19 ans 1/2, 1re grossesse à 20 ans. Accouchement à terme le 16 septembre 1891. Application de forceps après 4 jours de douleurs. Ce qui ne l'a pas empêchée de se lever au bout de 4 jours et de reprendre son travail au bout de 8. Retour de couches un mois après ; pourtant la malade allaitait son enfant.

Après l'accouchement, les règles reviennent tous les 15 jours et durent 3 ou 4 jours. Cet état persiste pendant tout l'allaitement, c'est-à-dire 6 mois. A ce moment l'enfant est sevré et la menstruation redevient ce qu'elle était antérieurement à la grossesse.

Au mois d'octobre 1892, les pertes blanches qui existaient depuis l'accouchement deviennent beaucoup plus abondantes ; elles changent de caractère, se transforment en un écoulement purulent tachant fortement le linge. Il existe de la cuisson pendant la miction, en un mot la malade contracta à ce moment une blennorrhagie.

Peu après les règles redeviennent bimensuelles et durent 4 ou 5 jours, accompagnées de douleurs dont l'intensité augmente peu à peu à mesure que le temps s'avance. La fatigue, la marche, les secousses de voitures en augmentent la violence. Ces douleurs sont circonscrites dans le ventre, les reins et les cuisses. Elles sont plus vives à gauche qu'à droite.

Le 14 février, la malade se décide à entrer à l'hôpital.

Examen. — Palper des deux fosses iliaques douloureux dans les régions ovariennes, mais sans que l'on sente rien.

Toucher. — Col volumineux, irrégulièrement déchiqueté avec une lèvre antérieure très longue. Rien dans les culs-de-sac antérieur et droit. Le gauche est douloureux, on y sent, en combinant le palper abdominal au toucher, une petite tumeur grosse comme un œuf de pigeon, lisse, arrondie, sensible à la pression, très mobile jusque dans la fosse iliaque gauche.

A droite, même avec le palper combiné au toucher, il est impossible de rien sentir. Utérus mobile, en situation normale ayant son fond placé à 2 travers de doigt au-dessus du pubis.

Diagnostic : Salpingo-ovarite gauche.

La malade est soumise au repos absolu au lit, avec injections vaginales très chaudes et prolongées, matin et soir.

Malgré cela, les douleurs persistent avec la même, intensité et comme elle réclame absolument une opération qui la débarrasse de ses douleurs, M. le professeur Tillaux se décide à lui pratiquer la laparotomie.

Laparotomie, le 28 mars 1893. — La malade est placée dans la position de Trédelenburg. Incision sur la ligne médiane se prolongeant assez bas sur le pubis. Ouverture du péritoine dont les deux lèvres sont saisies avec des pinces.

La recherche des annexes montre qu'à *gauche*, l'ovaire est transformé en un seul kyste, gros comme un œuf de pigeon.

Peu de chose dans la trompe. Ablation.

A droite : l'ovaire est polykystique un peu plus gros que le gauche, avec adhérence au pavillon de la trompe, dont les franges sont soudées entre elles et dont l'extrémité ovarienne porte elle-même une série de kystes dont le plus volumineux est gros comme un œuf de pigeon. Ablation. Suture de la paroi en un seul temps. 48 heures après l'opération, les règles apparaissent et durent 3 jours en s'accompagnant de douleurs assez vives. Le reste des suites opératoires ne présente pas d'incidents ; la température ne dépassa pas 38° et le pouls 100. Le premier pansement fut fait au bout de 8 jours, la réunion était complète.

La malade se leva le 13e jour et sortit complètement guérie.

Examen histologique. — Les coupes de la trompe au point où sont les kystes montrent la disposition suivante :

La paroi salpingienne présente un point épaissi qui est constitué par ce qui reste du canal de la trompe. Ce canal est divisé, indépendamment des kystes, en quatre cavités principales, par la soudure de ses franges qui sont intimement fusionnées, chacune de ses cavités se montre hérissée de franges végétantes et découpées, qui se soudent à leur tour et forment un grand nombre de poches secondaires, c'est ainsi que sur une coupe transverse on compte huit ou dix de ces cavités dans une poche, trois ou quatre seulement dans une autre, et qu'il en existe sans doute un nombre bien plus grand, puisque le rasoir doit fatalement ouvrir des cavités incomplètement fermées par la soudure trop récente des villosités. Les tuniques de la trompe en ce point sont très amincies, les plans musculaires y sont peu abondants, dispersés, en revanche les vaisseaux sont nombreux, flexueux et épaissis. Il n'existe d'accumulations de petites cellules rondes qu'au niveau des franges proliférées de la muqueuse.

Les poches kystiques proprement dites se montrent sur les coupes au nombre de trois, dont une très développée. A leur contact avec le conduit salpingien, modifié de la façon que nous venons d'indiquer, elles sont tapissées par des franges végétantes, et il est absolument évident qu'elles représentent une partie de la lumière même de la trompe. Au pourtour, au contraire, on ne rencontre qu'une paroi conjonctive très amincie, à peu près dépourvue de fibres musculaires lisses, et sans franges à sa surface interne qui est tapissée par une couche de cellules polyédriques aplaties. Les deux ovaires présentent les lésions connues de l'ovarite scléro-kystique.

Réflexions. — Il s'agit dans ce cas d'une lésion infectieuse ascendante des annexes de l'utérus, probablement blennorrhagique, se traduisant par de la salpingo-ovarite, avec exagération particulière du processus de cloisonnement de la trompe que l'on constate dans ces cas. Nous avons ɛlaté cette observation à cause de l'aspect tout à fait spécial ue présentaient les dilatations kystiques de la trompe, ivisée et cloisonnée d'une façon que l'on aurait peine à s'imainer sans l'examen direct.

Au point de vue clinique, la question de la perméabilité

de semblables trompes peut se poser avec quelque intérêt, car il n'est pas sans importance pour le chirurgien d'enlever un organe dont le rôle physiologique n'est pas détruit. Sur ce point, il est clair que tant qu'il existe un passage, si petit soit-il, les migrations de l'ovule et des spermatozoïdes peuvent encore se faire, mais les chances de rencontre et de fécondation sont singulièrement réduites par la formation de kystes qui suppriment plus ou moins la lumière de la trompe par suite de leur dilatation progressive

Squelette fœtal dissocié dans la cavité utérine d'une vache, par M. P. Gilis.

La pièce anatomo-pathologique, dont je désire entretenir la Société, fut apportée dans mon laboratoire à cause de l'étrangeté de son contenu : en la palpant, en effet, on produisait des craquements analogues à ceux qu'on obtiendrait par le pincement d'un sac de noix. C'était un utérus bicorne, augmenté de volume, enlevé sur une vache abattue dans un abattoir public.

La surface extérieure de l'organe ne présente pas les lésions de la péritonite ; le col tuméfié, induré, sans néoplasme, laisse suinter un liquide visqueux et blanchâtre. Une incision périphérique, suivant les bords de l'utérus, donne d'abord issue à un demi-litre environ d'un liquide blanchâtre, d'aspect puriforme, d'odeur fétide, puis, achevée, elle permet de soulever toute la paroi antérieure, qui ne reste adhérente à la paroi postérieure que par la cloison de séparation des deux cornes, et de bien voir le contenu. Les deux cornes sont remplies d'os jaunâtres, absolument dénudés, privés même de leur périoste, entassés et dissociés en fragments correspondant aux principaux points d'ossification. Dans la corne droite, on reconnaît sans peine les os du crâne, de la face et des membres antérieurs ; dans la portion du col commune aux deux cornes, font saillie quelques os longs qui occupent la corne gauche : ce sont les os des membres postérieurs avec la colonne vertébrale dont plusieurs vertèbres, lombaires et sacrées, sont encore agglutinées. En avant des vertèbres sacrées on distingue une matière molle et verdâtre qui n'est autre chose que l'extrémité terminale de l'intestin colorée par des restes de méconium.

Cette répartition des pièces squelettiques nous a tout de suite permis d'établir que le segment antérieur du corps de l'animal était dans la corne droite, tandis que le segment postérieur occupait la corne gauche : le fœtus était couché, infléchi sur la cloison de séparation des deux cornes. Il n'y a plus traces de membranes fœtales, ni de cotylédons ; la paroi utérine mesure 1 centim 1/2 d'épaisseur ; sa face interne, tomenteuse, offre l'aspect d'une membrane suppurante.

Les renseignements cliniques font complètement défaut ; il nous paraît cependant que ce fait rentre dans l'histoire des *putréfactions de fœtus dans la cavité utérine*. En tenant compte du degré de développement des os on peut avancer qu'il s'agit ici d'un fœtus

mort vers le 5e ou le 7e mois de la vie intra-utérine. A cette époque, il a dû y avoir rupture des membranes et pénétration de l'air dans la cavité utérine. C'est la pathogénie admise par F. Saint-Cyr (1) dans le traité duquel on trouve rapportés quelques faits analogues.

Chez la femme, Sentex (2) a aussi décrit des cas de putréfaction de fœtus dans la cavité utérine, mais, d'après les observations de Oldham et de Vassal rapportées par lui, ce genre d'altération fœtale serait peu compatible avec la vie de la mère.

Adénome kystique aberrant du corps thyroïde, par le Dr A.-H. PILLIET, chef de laboratoire de la clinique chirurgicale de la Pitié.

Les glandes thyroïdes accessoires ont fait dans ces derniers temps l'objet de nombreuses recherches et leurs différents groupes ont été délimités avec beaucoup de précision chez les animaux, en particulier par MM. Gley, Christiani, Moussu, dans des travaux présentés à la Société de biologie. Ces glandes accessoires paraissent présenter dans la plupart des cas un caractère normal ; elles offrent la même structure que la thyroïde elle-même. Il n'en est pas tout à fait ainsi dans les glandes aberrantes que l'on peut rencontrer chez l'homme et qui ont fait l'objet des recherches des cliniciens et des anatomo-pathologistes. On peut être amené, en compulsant les observations, à diviser ces productions thyroïdiennes en deux groupes : les glandes accessoires proprement dites, qui ne sont que des déviations de l'état morphologique normal, et les tumeurs migratrices dépendantes du corps thyroïde. Dans le premier groupe rentrent les glandes accessoires dérivées du lobe médian disparu, que Gruber a si bien étudiées il y a longtemps déjà et qui comprennent deux variétés : 1° glandules du corps médian ou de l'isthme, qui peuvent être plus ou moins enchâssées dans la glande ; 2° glandules de la pyramide, ou sous-thyroïdiennes. Un troisième groupe étudié surtout par Wœlfler, comprend les grains thyroïdiens qui se trouvent au voisinage de l'aorte, et qui, d'après l'opinion de MM. Hermann et Tourneux, y seraient entraînés par l'abaissement de la crosse aortique pendant la période de son développement. Ces glandes peuvent subir la

(1) F. SAINT-CYR. *Traité d'obstétrique vétérinaire*, 2e édition, Paris, 1888, p. 274.

(2) L. SENTEX. *Des altérations que subit le fœtus après sa mort dans la cavité utérine et de leur valeur médico-légale*, p. 49, Paris, 1868.

transformation kystique comme Wœlfler l'a indiqué, et nous servent par conséquent de transition pour arriver au second groupe que constituent les portions aberrantes de la thyroïde, les groupes pathologiques.

L'existence de ces portions aberrantes est connue, nous l'avons dit, des cliniciens, ainsi que la possibilité, la fréquence même de leurs transformations kystiques. C'est ainsi que M. Tillaux, parlant des kystes sous-thyroïdiens (*Clinique chirurgicale*, p. 484, éd. 2, t. I, 1891) leur attribue une origine thyroïdienne et dit que « lorsque ces kystes se trouvent un peu écartés de la glande et que celle-ci paraît normale, ce n'est pas une raison pour repousser leur origine glandulaire. Il n'est pas rare, en effet, de trouver des lobules détachés, erratiques, disséminés dans divers points de la région ». Mais ces tumeurs paraissent se développer le plus souvent aux dépens des lobes latéraux de la glande, lobes qui ne fournissent que peu de glandes accessoires, d'après le tableau que nous avons esquissé plus haut, du siège et de l'origine de ces productions. Dans l'observation qui suit, l'adénome thyroïdien était manifestement relié par un pédicule au côté gauche du corps thyroïde ; et c'est même un des détails qui avaient permis de faire avant toute intervention le diagnostic du point de départ de la tumeur.

M. Tillaux, dans la clinique qu'il a consacrée à ce cas, a rappelé le souvenir d'un malade qui portait un kyste pédiculé, d'origine thyroïdienne, dans le creux sus-claviculaire. On retrouve dans Virchow, si compétent sur cette question des goitres, l'indication d'une observation analogue. Il en cite même une plus curieuse encore, dans laquelle une masse kystique du volume du poing, et d'origine thyroïdienne, avait été retrouvée dans la cavité pleurale. Il semblerait donc que chez l'homme les lobules errants et pédiculés de la thyroïde revêtent très souvent un caractère kystique et ne peuvent être considérés comme des glandules accessoires constituées par un tissu normal et sain, ce qui n'est pas sans intérêt au point de vue des indications opératoires.

Observation, recueillie par M. Guitton, interne du service de Clinique.

La nommée P..., Eugénie, âgée de 16 ans, couturière, entrée à la Pitié le 17 mai 1893, salle Lisfranc, lit 7, service de M. le professeur Tillaux.

Antécédents héréditaires. — Père mort en 4 jours. Cause inconnue. Mère assez bien portante. 1 sœur morte à 4 ans de méningite. 1 frère et 3 sœurs bien portants.

Antécédents personnels. — Pas de maladies dans son enfance. Premières règles à 14 ans, peu abondantes, elles ont toujours depuis lors été un peu irrégulières, paraissant une ou deux fois par mois et durant 6 jours, écoulement sanguin peu abondant. Souffre de l'estomac depuis un an et vomit assez fréquemment. Vers l'âge de 14 ans, en 1891, elle s'aperçut qu'elle portait à la partie antérieure et inférieure du cou, une petite tumeur grosse comme une noisette et complètement indolore. Celle-ci augmenta peu à peu de volume et commença, il y a un an, à provoquer des crises d'étouffement, surtout dans la journée.

Etat actuel. — Actuellement on voit qu'à la partie antérieure et inférieure du cou, un peu à gauche de la ligne médiane, entre elle et le bord correspondant du sterno-mastoïdien, à 1 cent. 1/2 environ au-dessus de l'articulation sterno-claviculaire gauche la peau est soulevée par une petite tumeur arrondie, grosse comme une noix, tumeur qui devient moins saillante par l'extension de la tête et apparaît plus complètement par la flexion même très limitée. Les téguments ne présentent de modifications, ni dans leur couleur, ni dans leur épaisseur, ni dans leur mobilité. La tumeur roule sur les parties profondes et lorsqu'on presse sur elle dans le sens antéro-postérieur, elle glisse en bas et à gauche et va se cacher derrière le sterno-mastoïdien en descendant même par sa partie inférieure un peu au-dessous du bord supérieur de la clavicule. Elle est mobile aussi dans le sens transversal; poussée vers la droite elle se déplace de 3 cent. à peu près et devient plus saillante ; vers la gauche elle disparaît en se cachant derrière le sterno-mastoïdien. Dans le sens vertical ses mouvements ont à peu près la même étendue ; moins grands cependant en remontant vers le cricoïde. Elle suit les mouvements de la trachée mais dans une faible proportion : 1 cent. au plus; dans les inspirations profondes, elle disparaît complètement dans la poitrine. Sa consistance est dure, tendue, semble kystique, mais en raison du petit volume et de la mobilité, je n'ai pas pu constater la fluctuation, elle est irréductible. Elle est mate et n'augmente pas dans l'effort. Elle ne présente ni souffle, ni expansion, mais elle est soulevée légèrement et en masse à chaque systole. Rien aux poumons. Le cœur présente un souffle systolique à la base et prolongé dans les vaisseaux du cou. La malade accuse de plus un léger essoufflement lorsqu'elle marche un peu vite ou monte un escalier. Pas de modifications de la sensibilité, aucun stigmate d'hystérie ; la malade est seulement devenue un peu plus impressionnable depuis un an. Urines normales. En résumé, état général bon avec un léger degré d'anémie.

Opération, le 19 mai 1893. — Incision de la peau et dissection de la région, la tumeur est saisie mais elle est molle, friable, s'écrase sous le doigt, son contenu est hématique en grande partie.

Réunion par première intention. La malade, qui a été opérée le 19 mai, rentre le 28 du même mois guérie dans sa famille.

Examen histologique, fait au laboratoire de clinique chirurgicale de la Pitié. Les fragments de la tumeur ont été durcis par l'alcool absolu, puis coupés et colorés suivant les procédés ordinaires.

Nous avons vu qu'elle était kystique et que les plus grands des kystes s'étaient rompus pendant l'opération. Sur les coupes du tissu restant on peut distinguer trois parties distinctes.

1° Une partie constituée par de grands kystes à contenu colloïde. Ces kystes sont constitués par les cavités normales du corps thyroïde dilatées, leur volume réciproque est très irrégulier pour un même groupe de vésicules, leur aspect général n'est par conséquent pas celui de la glande en état normal de fonctionnement, mais plutôt celui d'un goitre, d'un adénome kystique de la thyroïde.

2° Une seconde partie est constituée par des portions de corps thyroïde qui rappellent l'état fœtal. C'est-à-dire qu'elle est constituée par des tubes glandulaires serrés et tassés, présentant de petites cellules cubiques; et ces tubes sont à peu près tous dépourvus de sécrétion colloïde. On n'en rencontre, et encore très peu abondantes, que dans les tubes situés à la périphérie de ces îlots. Ils sont eux-mêmes disposés en groupements particuliers, formant des masses vegétantes, à contours découpés et saillants par suite du développement normal de leur charpente conjonctivo-vasculaire. On sait l'importance que joue dans l'évolution de l'adénome ce remaniement des vaisseaux de la glande. De telles végétations existent non seulement sur la capsule fibreuse du kyste, où elles pourraient rappeler les îlots de tissu plus jeune que le reste de la glande que l'on voit sous la coque du corps thyroïde chez les jeunes sujets, mais de plus, ils infiltrent cette coque qui est parsemée sur les coupes des ramifications nombreuses des tubes thyroïdiens à peu près dépourvus de sécrétion colloïde.

3) Une troisième partie est formée de kystes sanguins, et il est facile de se rendre compte que l'hémorrhagie a rempli des vésicules thyroïdiennes déjà kystiques, dont l'épithélium est resté en place maintenu par le sang. Dans certains points on voit le sang et la sécrétion colloïde mélangés, dans d'autres les cellules de la paroi se sont chargées de débris d'hémoglobine et ont pris l'aspect de sphérules pigmentées parfois très volumineuses.

Il est facile de se rendre compte de l'origine de ces hémorrhagies; car dans la plupart des cas on voit saillir à la surface interne des kystes de petites masses irrégulières, produites par un bourgeonnement de la paroi semblable à celui que l'on observe dans les kystes malins de l'ovaire, et ces masses ne sont composées que de tubes thyroïdiens, n'ayant pas encore subi la transformation alvéolaire qui résulte de la sécrétion de la substance colloïde, puisqu'ils n'en sécrètent à peu près pas. Ces tubes sont portés par une grêle charpente conjonctive remplie de vaisseaux néoformés. Il en résulte une production anormale friable et prédisposée aux hémorrhagies.

On sait d'ailleurs, depuis Morel de Strasbourg, et depuis Virchow que les poches hématiques des goitres normaux ne sont pas interstitielles, mais intra-alvéolaires. D'après ce que nous venons de dire, il en est de même pour les goitres ou adénomes aberrants, et ces hémorrhagies seraient en relation directe avec les végétations adénomateuses de la paroi interne des alvéoles.

Réflexions. — Elles peuvent porter sur deux points de vue :

a) Au point de vue anatomo-pathologique, ces kystes pédiculés sont des glandules accessoires provenant le plus souvent des cornes, ou des lobes latéraux de la thyroïde. Mais ces glandes accessoires, probablement mal innervées ou mal irriguées, se transforment rapidement en adénomes kystiques, c'est-à-dire qu'elles forment de petits goitres en miniature, ce qui est si fréquent dans la glande thyroïde. Mais, comme elles ne sont pas incluses dans l'épaisseur de la glande, elles descendent et glissent par leur propre poids, à mesure que leur volume augmente ; et c'est ainsi que se trouvent constitués des kystes multiloculaires aberrants et pédiculés. Les hémorrhagies s'expliquent de la façon que nous avons exposée. Quand elles sont peu étendues, l'adénome est dit simplement kystique ; quand au contraire elles prédominent, on a affaire au kyste hématique, mais cette division clinique très juste n'empêche pas le processus général d'être unique.

b) Au point de vue clinique, outre la difformité qui résulte chez un jeune sujet de la présence d'une tumeur sur la région antérieure du cou, il faut compter que ces adénomes iront se développant et se pédiculisant de plus en plus, qu'ils tendront à descendre dans le médiastin et y produiront ces accès de suffocation dont l'existence est constatée dans notre observation, et qui ont des résultats parfois si redoutables. Il faut donc considérer ces adénomes aberrants non comme des glandules accessoires composées de tissu normal, car elles ont cessé de l'être, mais comme des productions pathologiques à extirper, tant à cause de leur nature même qu'à cause des dangers auxquels elles exposent par leur siège.

Pigmentation des odontoïdes chez les sélaciens, par le Dr A.-H. PILLIET, chef de laboratoire de la clinique chirurgicale de la Pitié.

La question de l'origine des pigments cutanés est encore obscure. En effet, si l'on examine, comme l'a fait M. Retterer, la peau d'un fœtus de mammifère au moment où la pigmentation commence à se manifester, on trouve des granules le pigment dans les cellules conjonctives du derme et simultanément dans les cellules du corps muqueux de Malpighi. L'étude du fœtus humain, quelle que soit sa couleur, donne les mêmes résultats, en sorte qu'il est difficile de dire

si le pigment a été apporté par les cellules dermiées des rameaux sanguins, cellules mésodermiques, ou s'il a été fabriqué sur place par les éléments épithéliaux de l'ectoderme. C'est ainsi que M. Retterer conclut, dans le travail (1) auquel nous venons de faire allusion : « Il est fort possible, quoique je n'aie pas observé le fait, que certaines cellules mésodermiques pigmentées, s'avancent et pénètrent par migration dans l'épiderme et les poils. M. le professeur Renaut pense que dans les pigmentations pathologiques telles que celle de la maladie d'Addison, le pigment est apporté dans le corps de Malpighi par des cellules du derme.

L'observation des vertébrés inférieurs est plus aisée. On rencontre en effet chez eux des cellules pigmentées très abondantes, les chromoblastes de M. Georges Pouchet, et elles sont toutes d'origine dermique, leur siège même est dans le derme et les épithéliums ectodermiques qui les revêtent présentent le plus souvent une transparence parfaite due à l'absence de tout pigment.

Il pouvait être intéressant de se demander ce qui se passait chez ceux de ces vertébrés qui sont pourvus d'écailles ou d'odontoïdes, à l'édification desquels participent simultanément l'ectoderme et le mésoderme. Nous avons rencontré chez le *squatuia angelus*, sélacien abondant sur les côtes de l'Océan, un objet d'études suffisant et c'est sur cet animal qu'ont été faites les observations dont le détail suit :

Les coupes ont été pratiquées sur de jeunes animaux; elles intéressaient différents points du corps, mais les résultats les plus nets ont été obtenus sur la pointe du museau, dont la couleur est du reste plus foncée que celle du reste du corps de l'animal.

Les coupes, colorées au carmin d'alun, pour laisser au pigment son relief, et montées au baume de Canada, montrent une série d'odontoïdes avec leur disposition classique. Les uns sont encore enfouis dans l'épaisseur du derme, au contact des canaux muqueux, et se composent d'une lame de tissu calcifié, homogène, mince et plate, à peine bombée, en forme de tuile, contenant dans sa concavité une petite papille vasculaire avec accumulation de cellules pigmentées, d'un noir intense, à prolongements très courts.

(1) RETTERER. *Société de biologie*, 12 mars 1887.

Sur d'autres, toujours enfouies dans le derme, mais dont le degré de développement est plus avancé, la lame calcifiée s'est épaissie, sa coudure s'est accentuée, et elle présente une véritable pointe tendant à faire saillie au dehors. Les mêmes éléments pigmentés existent toujours dans la concavité de la lame, mais au-dessus d'elle s'en trouvent d'autres,

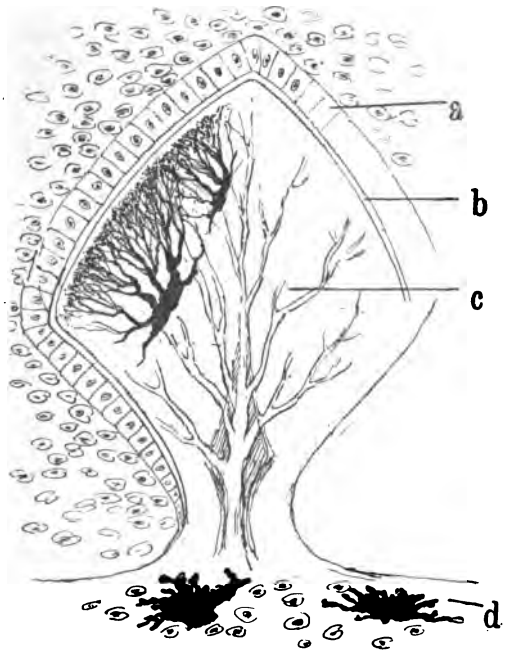

Odontoïde du museau de l'ange.
a. Cellules de l'organe adamantin. — *b.* Couche mince de l'émail. — *c.* Ivoire avec sa cavité centrale ramifiée, et les cellules pigmentées et arborisées qui le recouvrent. — *d.* Derme avec ses chromoblastes.

d'origine également dermique, puisque l'odontoïde n'a pas encore fait saillie à l'extérieur; et celles-là vont rester en place, au contact de l'épiderme.

On sait, en effet, que quand l'écaille qui est un véritable odontoïde arrive à la surface de la peau, les cellules basales de l'épiderme s'orientent à son contact et se disposent en un revêtement complet d'éléments cylindriques à contours

arrondis, qui s'incrustent dans le tissu calcifié et sécrètent à sa surface une légère couche d'émail. Au-dessus de cette rangée de cellules qui constitue un organe adamantin réduit à sa plus simple expression, les couches de l'épithélium stratifié se continuent très serrées, comparables comme disposition à celles des mammifères, bien qu'elles ne présentent ni filaments d'union ni transformation cornée.

En même temps l'odontoïde s'est développé, il a pris la forme d'un fer de lance, creusé d'une cavité arborescente qui correspond aux canaux de la dentine de la dent véritable, et l'on trouve engagées dans cette cavité un certain nombre de cellules dermiques, dont quelques-unes sont pigmentées. Ce sont les mêmes que nous avons rencontrées à la base de l'odontoïde en voie de développement et leur présence n'a rien qui doive nous surprendre.

Mais, au-dessus de l'odontoïde, entre sa surface et la couche des cellules de l'émail, on retrouve les éléments pigmentés qui le coiffent pendant son développement. Non seulement ils ne se sont pas atrophiés, mais ils ont pris une importance considérable. Leurs prolongements protoplasmiques se sont ramifiés avec une très grande richesse, ils sont beaucoup plus nombreux que ceux des chromoblastes restés dans le derme, et le pigment qui les remplit est composé d'une série de grains d'un jaune brun qui restent isolés les uns les autres et disposés comme des grains de chapelet dans les arborisations protoplasmiques les plus fines. A la base des odontoïdes on rencontre aussi des chromoblastes, moins bien ramifiés, mais cependant très volumineux, qui envoient un véritable réseau de cytoplasma pigmenté entourant les cellules du corps muqueux de Malpighi.

Il est à noter que cette pigmentation de la surface des écailles n'existe, dans le museau de l'ange par exemple, que sur le museau qui est noir. Le dessous du museau, qui est grisâtre, présente des écailles non pigmentées, ce sont seuls les chromoblastes du derme qui produisent la couleur.

Ainsi l'ont peut voir chez les sélaciens des chromoblastes émigrés en plein tissu épithélial, en plein organe adamantin, s'y développer en grand nombre et présenter une richesse d'arborisation et de pigmentation supérieure à celle que l'on rencontre dans les chromoblastes enfouis dans le derme.

Pyélo-néphrite infectieuse, par MM. MARIE et RICHE, internes des hôpitaux.

Il s'agit d'un prostatique, mort dans le service de M. Le Fort à l'Hôtel-Dieu, de broncho-pneumonie infectieuse. Il existe dans les reins des abcès miliaires très nombreux, de la pyélite, de l'urétérite localisée, surtout dans le voisinage du bassinet et au-dessus de la portion vésicale. La vessie était épaissie, congestionnée; au niveau du méat, sur le côté gauche du lobe médian de la prostate hypertrophiée, il existait un pont membraneux, qui semble le vestige d'une fausse route ancienne.

Séance du 9 juin 1893.

PRÉSIDENCE de M. CORNIL

Vaisseaux lymphatiques de l'anus, par E. QUÉNU, chirurgien des hôpitaux.

L'anus, pour quelques anatomistes, n'est que cette portion terminale du tube digestif intermédiaire au tégument externe et à la muqueuse rectale ; la plupart cependant étendent ses limites et lui rattachent ce cercle de peau qui circonscrit et borde l'orifice anal. De là cette division en portion cutanée de l'anus et portion muqueuse : la portion muqueuse circonscrite par les lignes ano-cutanée et ano-rectale et haute de 5 à 12 millimètres, suivant les points, est, à vrai dire, la plus intéressante, et la seule à envisager, si on se place au point de vue du développement ; c'est elle qui forme le raccord entre l'ectoderme et l'endoderme : son aspect avec ses dépressions valvulaires et les colonnes qui les séparent, sa structure, voire même la disposition de ses vaisseaux, ont quelque chose d'absolument spécial.

La portion cutanée n'est pas cependant sans offrir quelques particularités qui justifient même, au point de vue de histologie, son rattachement au conduit anal; la peau qui la vêt est mince, rosée comme une muqueuse, dépourvue de llicules pilo-sébacés dans l'étendue de 15 millim. environ, est elle que Robin et Cadiat qualifiaient de *zone cutanée*

lisse, c'est là que siège le réseau lymphatique d'où partent les troncs dont nous aurons à étudier la destination; la portion muqueuse, comme nous le verrons plus tard, est moins pour les lymphatiques un lieu d'origine qu'un lieu de passage, une transition entre les lymphatiques cutanés et les lymphatiques intestinaux.

Le réseau lymphatique de la zone cutanée lisse est continu avec le réseau de la marge de l'anus : nous avons, dans nos injections au mercure, toujours cherché à piquer les téguments en nous rapprochant le plus possible de l'orifice anal; une seule piqûre nous a parfois suffi pour injecter complètement toute une moitié de l'anus, sinon nous avons complété l'injection en piquant circonférentiellement, mais toujours en restant sur les limites de la peau et de la muqueuse anale.

Nos recherches ont exclusivement porté sur des enfants jeunes, la plupart nouveau-nés : nous avons réussi nos injections chez treize sujets, nos dissections ont porté sur dix-neuf pièces, c'est donc le résultat de dix-neuf dissections que nous venons présenter.

Tout le pourtour de l'orifice anal est entouré d'un réseau lymphatique extrêmement riche, superficiellement situé dans le derme, car dès qu'on pique un peu plus profondément on injecte les veinules toujours très développées dans cette région.

Du réseau d'origine partent de nombreux troncules qui convergent de chaque côté en formant de larges mailles d'où émergent enfin 3 à 4 troncs lymphatiques.

Les troncs lymphatiques cheminent dans le tissu cellulo-graisseux, assez rapprochés de la face profonde du derme, et remontent vers le pli de l'aine pour se jeter dans les ganglions de cette région. Dans ce trajet, les uns rampent à la face interne de la cuisse les autres appartiennent plutôt au périnée, d'autres enfin occupent parfois le pli cruro-périnéal

Leur direction n'est pas rectiligne; ils décrivent des flexuosités, parfois de véritables crochets : sur quelques sujets, on en voit qui se bifurquent en 2 branches allant converger un peu plus loin. Il n'est pas rare que les troncs s'envoient des anastomoses avant d'aboutir aux ganglions.

Il nous paraît important avant de décrire la terminaison des lymphatiques de l'anus dans les ganglions inguinaux,

d'établir d'une manière précise le siège et la nomenclature de ces ganglions (1).

Sappey (2) en envisage 5 groupes qu'il appelle supérieurs, inférieurs, internes, externes et centraux. Cette classification répond à des données exactes, mais la délimitation des groupes n'est peut-être pas suffisamment indiquée : nous proposons de classer les ganglions inguinaux d'après leur position par rapport à l'embouchure de la veine saphène interne dans la fémorale; tous les anatomistes ont noté la tendance des glandes lymphatiques à se grouper autour de ce point, qui est d'un repère facile dans la dissection. Faisant passer par l'embouchure de la saphène une ligne perpendiculaire à la direction de la cuisse, nous appellerons inguinaux supérieurs tous ceux qui sont au-dessus ; inguinaux inférieurs tous ceux qui sont au-dessous.

Nous subdiviserons chacun de ces groupes par une ligne passant par la veine saphène prolongée : nous aurons ainsi des inguinaux supéro-internes et supéro-externes, des inguino-inféro-externes ou internes. Nous donnons le nom de présaphènes aux rares glandes appliquées contre la veine saphène et au-devant d'elle (3).

Nous aboutissons ainsi aux 5 groupes de Sappey avec une ligne de démarcation nettement établie.

Dans chacun de ces groupes des subdivisions sont nécessaires. Prenons successivement chacun des groupes fondamentaux.

On sait que suivant les sujets le nombre des ganglions est très variable (4), les supérieurs ne se disposent habituellement que sur une seule rangée parallèle et sous-jacente à l'arcade de Fallope.

Il est alors très simple de les classer par les n°s 1, 2, 3, etc., en allant de dedans en dehors pour les internes, de dehors en dedans pour les externes. S'il existe plusieurs rangées, on dira 1er ou 2e ganglion de la 1re ou de la 2e rangée.

Les mêmes appellations sont applicables aux ganglions inguinaux inférieurs.

Le nombre des glandes lymphatiques est extrêmement

(1) Il ne s'agit dans tout ce qui suit que des ganglions superficiels.
(2) *Traité des lymphatiques.*
(3) Ces ganglions font par suite partie du groupe inférieur.
(4) 12 à 14 et quelquefois 18 à 20 (Sappey).

variable suivant les sujets, même d'un même âge; on l'estime en moyenne à une quinzaine. Chez l'enfant la plupart sont arrondies, souvent petites et circulaires et en plus grand nombre. Chez des enfants plus âgés et chez l'adulte, les glandes sont plus volumineuses, plus allongées, moins régulières et en moins grand nombre; il semble véritablement qu'avec l'âge elles se rapprochent et se fusionnent; cette évolution est particulièrement sensible le long de l'arcade de Fallope.

Les lymphatiques de l'anus se rendent dans les ganglions inguinaux; mais avant d'aller plus loin, comme nos observations ne sont pas conformes aux descriptions contenues dans la plupart des traités d'anatomie, nous croyons utile de citer brièvement quelques opinions.

Mascagni ne dit rien des lymphatiques superficiels de l'anus; il signale parmi les tributaires des ganglions inguinaux, les membres inférieurs, les fesses, les lombes, la partie sous-ombilicale de la paroi abdominale, le scrotum, le pénis et le périnée, l'anus n'y est pas mentionné.

Henle (*Encyclop. anat.*, 1843) garde le même silence à propos des ganglions lymphatiques du pli de l'aine.

Il en est de même de Cruveilhier.

Beaunis et Bouchard écrivent simplement à propos de l'anus : « les lymphatiques profonds vont aux ganglions pelviens, ceux du réseau sous-cutané aux ganglions inguinaux ».

Sappey, d'habitude si précis, se contente de dire que « les lymphatiques de la région anale se jettent dans les ganglions inférieurs et internes : si on regarde les planches de son atlas, on voit en effet que les lymphatiques de l'anus aboutissent à deux ganglions situés, l'un en dedans, l'autre en dedans et un peu au-dessous de l'embouchure de la saphène; ce n'est là qu'une part de la vérité.

Tillaux les fait aller aux ganglions internes du pli de l'aine. Richet aux ganglions transversaux, parallèles au ligament de Fallope. Les glandes lymphatiques de l'aine, ont, dit-il, deux directions : « ceux qui sont situés près du sommet du triangle ont leur grand diamètre dirigé verticalement selon l'axe de la cuisse et reçoivent par leur extrémité inférieure les vaisseaux qui reviennent du membre pelvien ; ceux, au contraire, qui sont plus rapprochés de l'arcade de Fallope,

sont dirigés dans le sens du ligament et ne sont abordés que par les lymphatiques des organes génitaux et de l'*anus* ».

Richet en conclut qu'avec un peu d'habitude, il est permis de distinguer à la forme seule de l'engorgement ganglionnaire, si celui-ci a été produit par une affection du membre inférieur ou des organes génitaux.

Testut écrit que « les lymphatiques de l'anus aboutissent aux ganglions supérieurs et internes du pli de l'aine ». Ils se rendent, d'après Debierre, aux ganglions inguinaux internes.

Quain (édit. 1892) observe qu'à l'anus, le réseau lymphatique est continu avec celui de la peau : ailleurs il mène les lymphatiques du périnée et de la fesse aux ganglions supérieurs situés sur la ligne du ligament de Poupart.

Walsham (in *Treatise on human anatomy* de Morris, 1893) se borne à dire : « les lymphatiques de la région anale suivent le trajet des lymphatiques du périnée jusqu'aux plus internes des ganglions lymphatiques superficiels ».

En *résumé*, la plupart des anatomistes font aboutir les lymphatiques de l'anus aux ganglions supérieurs et internes, sauf Sappey qui les conduit aux inguinaux inférieurs et internes. Voici maintenant le résultat de nos dissections :

1er *enfant*. — Côté gauche : 2e et 3e ganglions supéro-internes. Côté droit : même distribution.

2e *sujet*. — C. G. : un tronc au ganglion inféro-interne ; un 2e ou ganglion présaphène.

C. D. : 2 troncs vont au 1er ganglion supéro-interne.

3e *sujet*. — C. G. : un seul tronc injecté aboutit au 1er ganglion inféro-interne, situé au sommet de l'angle formé par la saphène et une honteuse externe.

4e *sujet*. — C. G. : 2 troncs injectés ; l'un va au 1er ganglion supéro-interne ; l'autre au 1er ganglion inféro-interne.

C. D. : 3 troncs aboutissent tous au 1er ganglion inféro-interne.

5e *sujet*. — C. G. : 3 troncs ; le plus bas au 1er ganglion inféro-interne (2e rangée) ; un 2e tronc au 1er ganglion inféro-interne (1re rangée) ; le 3e tronc se bifurque en 2 branches qui vont l'une au 1er ganglion supéro-interne, l'autre au ganglion inféro-interne (2e rangée).

C. D. : 4 troncs : 2 aux 1ers ganglions inféro-internes (1re et 2e rangée) ; 2 à deux ganglions supéro-externes.

6e *sujet*. — C. D. : 2 troncs vont au 1er ganglion supéro-interne.

7e *sujet*. — C. G. : 2 troncs vont aux 1ers ganglions supéro-internes (1re et 2e rangées).

C. D. : 3 troncs lymphatiques, l'un remonte sur la paroi abdominale et va au 1er ganglion supéro-interne.

Le 2e se bifurque en 2 branches qui vont l'une au 2e ganglion pré-

saphène, l'autre au 3e ganglion inféro-externe le plus inférieur, appliqué contre le bord externe de la veine saphène.

Le 3e tronc se bifurque en 2 branches qui se rendent aux 2 ganglions pré-saphènes.

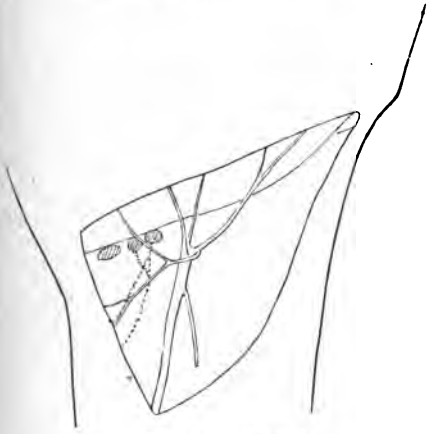

FIG. 1. — Sujet 1.

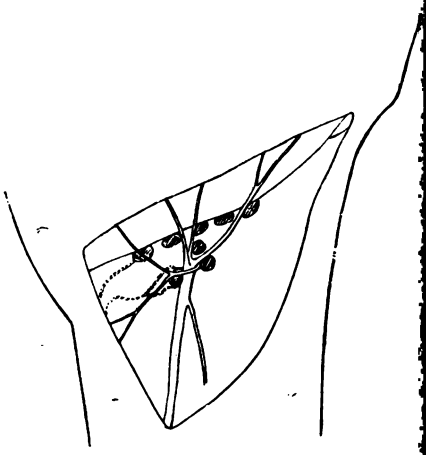

FIG. 2. — Sujet 4.

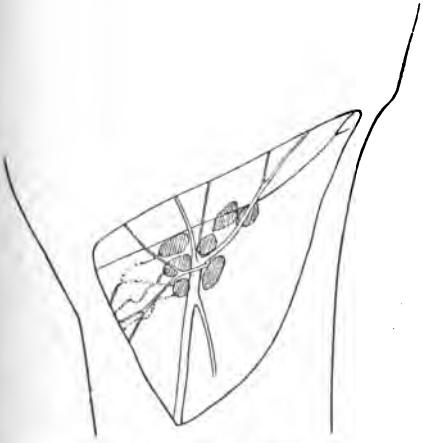

FIG. 3. — Sujet 5.



FIG. 4. — Sujet 5, côté droit.

8e *sujet*. — C. G. : un seul tronc injecté se rend aux 1er et 2e ganglions inféro-internes.

9e *sujet.* — C. G. : un seul tronc injecté se rend au ganglion pré-saphène.

10e *sujet.* — C. D. : 4 troncs : 2 troncs décrivent une courbe et

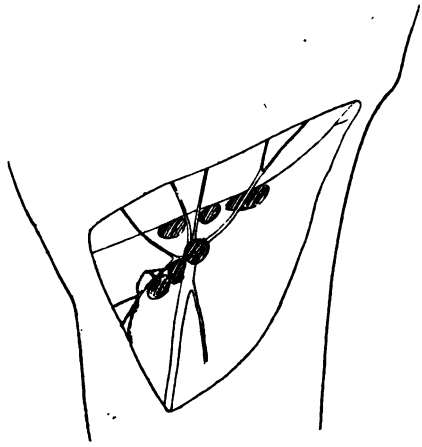

FIG. 5. — Sujet 8.

se jettent dans le 1er ganglion supéro-interne ; un 3e aboutit au ganglion pré-saphène ; le 4e se rend au 1er ganglion supéro-interne (2e rangée).

11e *sujet.* — C. G. : 4 troncs : 2 vont au 1er ganglion supéro-interne.

2 autres plus profonds vont au ganglion pré-saphène.

En résumé sur 16 préparations, nous trouvons, comme aboutissants des lymphatiques de l'anus : dans 7 cas, le groupe supérieur ; dans 5, le groupe inférieur ; dans 4, les deux groupes à la fois. Chez la grande majorité des sujets, les lymphatiques se rendent aux ganglions les plus internes de chacun de ces groupes, c'est-à-dire, s'il s'agit du groupe supérieur, au 1er ou au 2e ganglion, à compter de dedans en dehors ; ou s'il s'agit du groupe inférieur, aux ganglions qui siègent en dedans de la saphène tout contre son embouchure ; dans quelques cas cependant à ceux qui s'appliquent en avant d'elle ; exceptionnellement enfin, moins d'une fois sur seize (1), les lymphatiques aboutissent à la fois aux ganglions internes

(1) Sur de nombreuses pièces, autres que celles analysées ci-dessus, nous nous sommes bornés à découvrir ces ganglions et à nous assurer que les lymphatiques ne franchissaient pas la ligne de la saphène.

et à des ganglions manifestement externes, c'est-à-dire franchement situés en dehors de la ligne de la saphène interne.

Il résulte de là, qu'il est impossible, d'après le siège et la direction d'un ganglion malade, d'en inférer que son altération répond ou non à une lésion de l'anus.

Inversement une lésion de l'anus étant donnée, il convient de ne pas limiter son exploration aux ganglions les plus internes, et il n'est pas inutile en cas de néoplasme, de savoir qu'un ganglion induré du groupe externe peut avoir pour origine une altération de l'anus.

On peut se demander qu'elle est la cause de cette notable variabilité dans la destination des lymphatiques de l'anus :

Peut-être faut-il la chercher dans ce fait, que les réseaux lymphatiques de cet orifice, j'entends de sa portion cutanée, se confondent avec ceux de la fesse et du périnée, et que les injections incomplètement réussies vont diversement remplir tel ou tel de ces deux territoires. Nous avons toujours eu soin cependant, de chercher à compléter par des piqûres multiples, quand les premières nous paraissent insuffisantes, le cercle lymphatique du pourtour de l'orifice anal. Nos injections faites dans la peau sont allées, dans quelques cas, au delà des ganglions inguinaux, à travers l'anneau crural jusqu'aux ganglions qui recouvrent l'artère iliaque externe.

Dans la plupart des cas, nous avons injecté une petite surface de la muqueuse rectale et nous avons pu de la sorte étudier la façon dont les lymphatiques de la peau se raccordent avec ceux du rectum proprement dit. Ici les résultats ont été constants. Toujours cette union des deux territoires lymphatiques s'est opérée par l'intermédiaire de vaisseaux lymphatiques occupant les colonnes de Morgagni et y formant de véritables grappes. Toujours également les plus gros faisceaux de lymphatiques se trouvaient disposés sur les parties latérales. Il y a là une disposition intéressante calquée sur celle des veines, à savoir : d'une part, la disposition en deux groupes latéraux principaux, d'autre part l'absence presque complète sinon complète de vaisseaux dans l'intervalle des colonnes de Morgagni, au niveau des valvules. Il est assez étonnant que ces particularités aient échappé à l'œil des observateurs.

Nous n'avons jusqu'ici parlé que des ganglions inguinaux comme destination des lymphatiques de l'anus ; n'en existe-t-il pas d'autres ?

Sappey répond par la négative : « les vaisseaux lymphatiques du rectum, dit-il, ne se portent donc pas dans les ganglions appliqués sur les parois latérales de l'excavation pelvienne, ainsi qu'on l'admet si généralement, mais dans une série de ganglions propres à l'intestin ».

Sappey fait probablement allusion à Morgagni qui a écrit en effet (1) que « quelques lymphatiques accompagnent les vaisseaux hémorrhoïdaux, et de l'anus, de la graisse, et des muscles de l'anus lui-même et des parties tributaires de la génération s'avancent vers les glandes inférieures du pelvis » (quædam lymphatica comitantur etiam sanguinea hoemorrhoidalia ac ex podice, ex pinguedine circumfusa atque ex musculis ipsius podici et partium generation is inservientium, ad glandulas inferiores pelvis progrediuntur). Morgagni ne nous donne malheureusement pas le trajet de ces lymphatiques et il ne nous dit pas de quels vaisseaux hémorrhoïdaux il veut parler, si c'est des supérieurs, moyens ou inférieurs.

Beaunis et Bouchard et d'autres, n'ont fait que copier Morgagni sans être plus explicites, en admettant qu'il y a pour l'anus, des lymphatiques superficiels allant aux glandes inguinales et des lymphatiques profonds allant aux ganglions pelviens.

D'après Henle (2) les ganglions hypogastriques seraient traversés par des lymphatiques accompagnant les veines honteuses internes et provenant chez l'homme de la verge et de la partie postérieuse du scrotum etc., et dans les deux sexes, en outre du périnée et de l'anus. Nous n'avons pour notre part rien observé de semblable ; nous n'avons pas vu dans nos injections les plus heureuses, de lymphatiques venus de l'anus et côtoyant les vaisseaux honteux internes ; mais d'un autre côté nous avons réussi à injecter des lymphatiques issus du rectum, aboutissant aux ganglions hypogastriques et qui sont peut-être bien ceux que Morgagni a entendu décrire.

Sur un premier enfant nouveau-né, une injection de la peau de l'anus fila jusque dans la muqueuse rectale en remplissant les colonnes de Morgagni latérales : ayant alors du côté droit, décollé le péritoine pariétal du petit bassin,

(1) P. 39 et 40, au sujet des lymphatiques profonds des membres inférieurs.
(2) *Encyclop. anat.*, 1843.

nous avons ainsi mis à découvert la face externe du rectum jusqu'au releveur de l'anus. Or, voici quel est le trajet de ces lymphatiques que nous proposons d'appeler hémorrhoïdaux moyens : à une certaine distance au-dessus du releveur de l'anus, à peu près au niveau du point où les veines hémorrhoïdales moyennes abordent le rectum, deux troncs lymphatiques émergent de l'intestin (il existait sur notre préparation, au niveau de cette émergence, un petit amas de mercure gros comme un grain de chènevis). De là les deux troncs cheminent appliqués contre la face externe du rectum, puis obliquent en dehors et en haut, et se réunissent en un tronc unique. Celui-ci se jette dans un ganglion lymphatique appliqué sur l'artère iliaque interne au point précis où cette artère se divise en un bouquet de branches.

Sur un autre enfant nous avons obtenu par une injection de l'anus, une préparation identique; malheureusement le mercure n'avait pas remonté jusqu'à un ganglion lymphatique. Sur un 3e enfant, notre préparateur, M. Manson, a réussi à injecter de chaque côté, deux troncs lymphatiques allant à des ganglions pelviens : du côté droit, un tronc lymphatique traverse les parois rectales à une assez grande hauteur au-dessus du releveur et aboutit à un petit ganglion latéralement situé juste au niveau du sommet de l'échancrure sciatique. Du côté gauche, un lymphatique, suivant d'abord le trajet du précédent, se recourbe ensuite en bas et vient se jeter dans un ganglion appliqué près de l'échancrure sciatique, mais plus bas que le précédent contre le tronc commun des veines ischiatiques, fessières et honteuse interne, un peu au-dessous du point où la veine obturatrice aborde l'hypogastrique.

Aucun doute ne saurait exister quant à la nature des rameaux que nous avons injectés : leur continuité à travers la paroi rectale avec un beau réseau lymphatique d'une part, l'arrivée, d'autre part, à un ganglion et la division du vaisseau sur ce ganglion, sont absolument caractéristiques; l'aspect des vaisseaux injectés, leur direction flexueuse en particulier, les distinguait très nettement des veines qui, lorsqu'elles sont pénétrées par le mercure, se montrent sous forme de canaux à parois régulières avec çà et là, interposition de petites taches sanguines dans la colonne mercurielle.

On doit se demander pourtant pourquoi il est si difficile d'obtenir l'injection de ces lymphatiques, et pourquoi ils paraissent avoir échappé à l'observation des anatomistes.

Il est incontestable que déjà l'injection des lymphatiques du rectum dans tout leur trajet n'est pas très commode, j'entends l'injection de troncs traversant les parois rectales et qu'on puisse suivre jusqu'aux ganglions du méso-rectum ; il est vraisemblable que la traversée des tuniques musculaires présente quelque obstacle à la marche du mercure, ce qui semble le prouver, c'est que chez les deux premiers enfants, où les lymphatiques ont été injectés, il existait un petit mercuriome au point où ils émergent de l'intestin.

A défaut de cette explication, il faudrait admettre que la disposition observée chez nos trois sujets n'est qu'une disposition exceptionnelle ; je veux bien que le système lymphatique se prête particulièrement aux irrégularités, c'est à l'avenir de nous démontrer que l'existence des vaisseaux hémorrhoïdaux moyens est une anomalie. Jusqu'à nouvel ordre nous en acceptons l'existence comme fait ordinaire et s'accordant très bien avec la disposition des voies de retour sanguines.

Il existe trois groupes de veines ramenant le sang des parois ano-rectales : un groupe sous-jacent au releveur, ce sont les veines hémorrhoïdales inférieures ; un groupe de veines sus-jacent au releveur, les veines hémorrhoïdales moyennes ; un 3e groupe enfin, tributaire de la veine porte, celui des veines hémorrhoïdales supérieures. Nous aurions parallèlement trois ordres de lymphatiques ano-rectaux : les lymphatiques supérieurs allant aux ganglions, échelonnés le long de la mésaraïque inférieure; les lymphatiques inférieurs sous-jacents au releveur allant aux ganglions inguinaux ; enfin les lymphatiques moyens sus-jacents au releveur mais non compris dans le méso-rectum (1), latéralement situés, et aboutissant aux ganglions hypogastriques, tantôt au niveau de la division de la veine hypogastrique en son bouquet de branches, tantôt plus bas au niveau de l'échancrure sciatique.

(1) Chez l'enfant toute la portion pelvienne du rectum est dépourvu de mésentère, le péritoine forme sur le rectum un cul-de-sac qui descend à peine à quelques millimètres du promontoire.

Épithéliome généralisé du corps thyroïde, par M. DREYER-DUFER, externe des hôpitaux.

L'étude du cancer primitif du corps thyroïde a fait des progrès sensibles depuis les travaux de Virchow et ceux du professeur Duplay, qui notait la rareté de cette affection et comptait le nombre de cas qui existaient dans la science.

Cependant l'observation du malade, dont j'ai l'honneur de présenter la pièce principale à la Société anatomique, mérite d'être classée, tant au point de vue clinique qu'au point de vue anatomo-pathologique.

OBSERVATION. — X.., journalier, âgé de 66 ans, entra le 14 janvier 1893 dans le service de M. le professeur Tillaux pour un ulcère variqueux de la jambe gauche. Grand, maigre, comme le sont les vieux campagnards, il avait un état général excellent ; l'ulcère de jambe marcha vite vers la guérison.

Au commencement de février on s'aperçut qu'il présentait une tumeur à la base du cou, du côté gauche, dans la partie antérieure du triangle sus-claviculaire. En partie située sous la partie inférieure du muscle sterno-mastoïdien, cette tumeur avait une forme quadrilatère, bosselée et le volume d'un gros marron dont elle présentait la consistance. Elle paraissait se continuer directement avec l'isthme du corps thyroïde, notablement augmenté de volume, et dont le bord inférieur était impalpable par suite de sa situation derrière la fourchette sternale. Légèrement mobile latéralement, elle était immobile dans les mouvements de déglutition.

A la fin de ce même mois de février, le néoplasme, qui avait rapidement augmenté de volume, remontait en haut jusqu'au niveau de l'angle du maxillaire, tandis que, par sa partie inférieure, il remplissait le creux sus-claviculaire au fond duquel il se perdait ; au niveau de son bord postérieur existaient de nombreux ganglions isolés, mobiles sous la peau. Non seulement la tumeur occupait le côté latéral gauche du cou, mais elle tendait à envahir la ligne médiane et repoussait le larynx et la trachée à droite. Lorsqu'on cherchait à plisser la peau on ne tardait pas à s'apercevoir qu'elle était très peu mobile, plus ou moins adhérente aux parties profondes, surtout dans sa partie postérieure. A l'examen du pharynx, il existait une protusion vers la ligne médiane des deux piliers et de l'amygdale du côté gauche. Le voile du palais était abaissé de ce côté, la luette dirigée à droite.

A l'auscultation du thorax on constatait une expiration prolongée et une respiration amphorique le long de la colonne vertébrale. Les battements du cœur offraient quelques irrégularités, le deuxième bruit était clangoreux à la base.

Le foie descendait de quatre travers de doigt au-dessous du rebord des fausses côtes ; sa face antéro-supérieure était dure, régulière, son bord antérieur lisse. L'urine contenait quelques traces d'albumine.

Le malade se plaignait simplement d'une douleur sourde et con-

tinuelle dans la région lombaire des deux côtés, s'irradiant du côté droit vers l'épaule. Pas de dyspnée.

Sauf l'émaciation rapide du malade, rien d'important jusqu'au 1er avril. A cette date, le bord antérieur du lobe droit du foie est allongé en pointe jusque dans la fosse iliaque; la face antéro-supérieure de cet organe présente les bosselures ombiliquées du carcinome secondaire.

5 avril, le membre supérieur gauche commence à s'œdématier. Faux pas du cœur: à la radiale, on note en moyenne 16 intermittences par minute. P. 80.

Le 14, on constate un certain degré de parésie faciale gauche. Le 16, apparaissent pour la première fois des phénomènes laryngés : toux fréquente, sèche, convulsive, rauqité de la voix.

A dater de ce moment, le malade, complètement cachectique, entre dans le coma. Décès le 23 avril 1893.

Autopsie pratiquée 24 h. après la mort. La région du cou est disséquée; la peau est adhérente dans sa partie postérieure. La tumeur s'enfonce sous la fourchette sternale et remonte jusqu'à la base du crâne. En avant, elle est recouverte par les muscles de la région sous-hyoïdienne très amincis. Les deux faisceaux du sterno-mastoïdien, ainsi que le bord postérieur du trapèze, lui adhérent. La masse est dure, grisâtre, à lobulation extérieure évidente; elle présente manifestement la forme du corps thyroïde; on y trouve l'isthme et les deux lobes hypertrophiés et dégénérés. Le lobe droit est appliqué contre la trachée, il est augmenté en épaisseur, mais sa hauteur est égale à celle de l'isthme, 9 centim. environ.

Le lobe gauche s'étend depuis l'os hyoïde jusqu'à la crosse de l'aorte; il comprime l'œsophage entre sa concavité et la trachée. Celle-ci, dont le calibre est normal, est repoussée et présente par conséquent une courbure à convexité droite; on trouve à son intérieur, à partir de son origine, et sur une longueur de 5 centim. environ, de nombreuses végétations irrégulières et d'aspect papillomateux. Sur le côté gauche du lobe gauche se trouve une masse de ganglions résistants, très volumineux, remontant jusqu'à la base du crâne, au niveau de la face interne de l'apophyse mastoïde et descendant jusqu'à la convexité de la sous-clavière gauche. Entre cette masse ganglionnaire et le corps thyroïde sont placés postérieurement la carotide primitive, la veine jugulaire et le nerf pneumogastrique gauche. Du côté droit, le faisceau vasculo-nerveux est libre dans la plus grande partie de son trajet, il côtoie le lobe droit du corps thyroïde. La base de ce faisceau cependant se perd dans un volumineux groupe ganglionnaire, situé sur la convexité de la crosse de l'aorte et se continuant inférieurement avec les ganglions du médiastin postérieur hypertrophiés et dégénérés.

Dans le poumon droit existe plusieurs noyaux cancéreux, du volume d'une noisette, de couleur jaunâtre. Au niveau de la partie moyenne de la 4e côte droite, se trouve sur la plèvre un noyau néoplasique, ayant envahi la côte sous-jacente.

Le cœur, flasque et mou, a une couleur de feuille morte. L'aorte, à son origine, présente deux plaques laiteuses d'artériosclérose. La convexité de la crosse est aplatie. Les orifices des vaisseaux, qui en naissent, sont rétrécis.

Noyaux multiples dans le foie, la rate et les reins.

L'estomac offre un cancer du pylore faisant masse commune avec les ganglions prévertébraux dégénérés situés à sa face post.

Les autres organes sont sains.

L'*examen histologique*, fait au laboratoire de clinique chirurgicale de la Pitié, par M. Pilliet, a montré que la tumeur du cou est constituée par un épithélioma du corps thyroïde à type tubulé, se rapprochant, par conséquent, de l'aspect fœtal de la glande. Les noyaux cancéreux du foie et des reins présentent absolument la même structure que la tumeur principale.

Réflexions. — Ce cas est, au point de vue clinique, non-seulement intéressant par l'énorme plastron formé par la tumeur et l'évolution rapide de l'affection, environ 4 mois : mais encore par sa grande généralisation. Les principaux organes thoraciques et abdominaux ont reçu la graine cancéreuse et ont rapidement dégénéré. Les systèmes vasculaires et nerveux paraissent seuls être restés indemnes.

Notons encore, jusqu'aux derniers jours, l'absence de symptômes fonctionnels, tels que douleurs vives, troubles laryngés, respiratoires et circulatoires, et notons, enfin, l'irrégularité des battements du cœur, symptomatiques, non d'une dégénérescence néoplasique de la fibre cardiaque, mais de cardio-sclérose.

Mammite tuberculeuse récente. Adénome ancien, par le Dr Remy et par J. Noel, ancien interne à la Maison départementale de Nanterre.

Madame B..., 53 ans, est venue le 15 mai dernier consulter le Dr Remy, chirurgien de la Maison départementale de Nanterre.

Cette dame, qui est très maigre, et ne présente aucune trace de scrofule ni de syphilis a toujours habité la campagne. Elle n'a jamais eu de maladies et ne se rappelle que quelques rhumes sans gravité.

Elle n'a jamais allaité, et depuis 2 ans elle a cessé d'être réglée. On ne trouve dans ses antécédents héréditaires absolument rien qui puisse faire songer à la tuberculose.

Elle raconte que, depuis longtemps, elle avait remarqué, à la partie externe et inférieure de la périphérie de la mamelle droite, une tumeur de la grosseur d'une petite noix, dure, roulant sous les doigts et incolore, c'est-à-dire ayant, d'après son récit, tous les caractères d'un adénome.

Au commencement du mois de mars dernier, ayant ressenti une douleur dans le sein droit, elle fit venir son médecin qui ne constata rien autre que le petit adénome.

Le 30 avril dernier, elle fut frappée de l'augmentaion du volume du sein, et elle s'aperçut en même temps qu'elle avait une grosseur dans l'aisselle du côté droit.

Son médecin de nouveau consulté la rassura en lui disant qu'il n'y avait rien d'inquiétant. Cependant le sein et la tumeur de l'aisselle grossissant très rapidement et devenant légèrement douloureux, elle vint trouver à Paris, le 10 mai, le Dr Alquié qui l'engagea à s'adresser à un chirurgien.

Le Dr Remy reçut Mme B..., à la consultation, le 15 mai, et l'examen lui donna les renseignements suivants :

Du côté droit, le mamelon était un peu enfoncé, de sorte que la base paraissait entourée d'un sillon.

La partie inférieure du sein présentait, en outre de la tumeur reconnue depuis longtemps, une masse globuleuse, adhérente à la peau sans capitonnage, et formée de 3 ou 4 bosselures dont l'une beaucoup plus grosse sous-jacente au mamelon.

Ces tumeurs paraissaient faire corps avec la glande. Elles étaient de consistance plutôt molle mais sans aucune fluctuation, et légèrement douloureuses à la pression.

Dans l'aisselle du même côté, on trouvait une masse considérable dure, formée par la réunion d'un grand nombre de ganglions de volume inégal, et semblant réunie à la tumeur principale par une traînée indurée.

Dans les creux sus-claviculaires et dans l'aisselle du côté gauche, on constatait aussi quelques petits ganglions plus durs que ceux du côté opposé.

Le mamelon gauche était très saillant et comme pédiculé.

L'auscultation de la poitrine ne révélait aucune lésion au sommet des poumons.

L'examen des autres organes était aussi négatif.

L'état général de la malade laissait un peu à désirer.

Etant donné le commémoratif d'adénome ancien, en présence des caractères de cette tumeur nettement lobulée, malgré son développement presque subit (2 mois 1/2) et en l'absence de toute trace de tuberculose chez la malade, le Dr Remy pensa qu'il avait affaire à une forme de carcinome à évolution rapide.

L'ablation du sein fut décidée et l'opération eut lieu le 18 mai. A peine avait-il commencé à inciser la glande qu'on fut surpris de voir s'écouler un pus épais, verdâtre, sans aucun mélange de matière caséeuse.

Après l'extirpation complète de la mamelle, il procéda au curage de l'aisselle et enleva environ une trentaine de ganglions d'un volume plus ou moins considérable.

L'un d'eux était suppuré et adhérait à la veine axillaire.

Les suites de l'opération ne présentèrent aucune complication et la plaie guérit par première intention.

A l'examen microscopique la tumeur du sein paraissait formée par une masse fibreuse creusée de plusieurs petites cavités contenant du pus. On retrouvait en outre le petit noyau considéré comme adénome et l'on pouvait constater qu'il était bien encapsulé.

Les ganglions avaient l'aspect caséeux.

L'*examen histologique*, fait au laboratoire de M. Remy, donna les résultats suivants :

Les parois des coques formées dans la glande contenaient quelques

bacilles. Ceux-ci se trouvaient en très grand nombre dans le liquide verdâtre qui remplissait les cavités.

Les ganglions étaient manifestement pleins de tubercules (cellules géantes caractéristiques). On contatait quelques noyaux inflammatoires disséminés dans la glande, et il était facile de voir que l'inflammation avait suivi les canaux glandulaires.

L'adénome était formé par le développement de culs-de-sac entouré d'une grande quantité de tissu fibreux.

Réflexions. — Le sein enlevé par le Dr Remy chez madame B..., était donc atteint de mammite tuberculeuse,

La rapidité avec laquelle cette tumeur s'est développée n'est pas en rapport avec les formes lentes et insidieuses observées généralement.

Quant à l'origine possible de cette mammite bacillaire chez une femme ne présentant pas la moindre trace de tuberculose, il paraît assez vraisemblable de l'attribuer à une infection locale. Madame B..., raconte en effet qu'elle éprouvait depuis la cessation de ses règles des démangeaisons très vives sur tout le corps et particulièrement autour du sein, et qu'il lui est arrivé plusieurs fois en se grattant de produire sur la peau quelques érosions.

Tumeur kystique de la langue, par le Dr Redard.

M. Redard rapporte les faits cliniques et opératoires au sujet d'une petite tumeur du volume d'un œuf de pigeon, située à 2 centimètres du frein de la langue, chez une jeune fille de 6 ans. Les glandes sublinguales étaient hypertrophiées et l'aspect de la muqueuse voisine indiquait une réaction inflammatoire.

M. Cornil a fait l'examen histologique de la pièce.

Les hystes de la partie inférieure de la langue sont rares, si l'on met de côté la grenouillette, dont il ne pouvait d'ailleurs pas s'agir ici, car la tumeur était saillante au niveau de la face inférieure de la langue. La tumeur, quand je l'ai examinée, était un peu revenue sur elle-même, sous l'influence de son séjour dans l'alcool. Elle contenait un liquide muqueux avec de grandes cellules de forme sphéroïde, cellules d'épithélium avec un protoplasma grenu et un noyau rond relativement petit.

La cavité était très rapprochée de la surface de la langue. Cependant quelques faisceaux musculaires étaient interposés entre le kyste et la région papillaire de la muqueuse.

Sur une coupe de la langue, examinée de sa surface à la profondeur, on voyait l'épithélium stratifié, le corps muqueux de Malpighi, les papilles et, immédiatement au-dessous du corps papillaire, les coupes de conduits glandulaires appartenant à une glande qui avait des relations avec le kyste ; car on peut dire que le kyste n'était que le résultat de la dilatation d'un conduit glandulaire. Le kyste apparaissait au-dessous sur une coupe. Au pourtour du kyste, il y avait des faisceaux musculaires et, de tous côtés, sauf entre lui et la surface muqueuse, on voyait des acini glandulaires, d'autant plus nombreux qu'on examinait des parties plus profondes. Cette disposition, à elle seule, aurait pu faire prévoir qu'il s'agissait de la dilatation du conduit principal.

La preuve peut en être donnée.

Quand on examinait un des conduits superficiels, on trouvait à son pourtour de l'infiltration par des cellules rondes très pressées les unes contre les autres, et à la périphérie des faisceaux musculaires séparés en même temps par des cellules rondes. Cette infiltration se continuait jusqu'à la surface interne du conduit. Dans l'intérieur de ce conduit, on voyait les cellules pavimenteuses au milieu du mucus qui le remplissait, cellules semblables à celles qui existaient dans le kyste principal.

Les coupes du grand kyste montraient dans ses couches externes des cellules rondes infiltrées et pressées entre des fibres de tissu conjonctif. Cette paroi enflammée était exactement de même nature que celle du conduit glandulaire précédemment décrite. A la surface interne de la paroi, on voyait des cellules d'épithélium pavimenteux en plusieurs couches, les plus profondes, implantées sur la paroi enflammée, étaient petites, à protoplasma granuleux; celles qui venaient ensuite, plus volumineuses, à protoplasma grenu et plus clair ; enfin celles-ci ressemblaient aux cellules libres dans le mucus et contenaient un petit noyau rond.

En d'autres termes, la structure de la paroi et du contenu du grand kyste étaient exactement les mêmes que celles du conduit glandulaire enflammé. On peut en conclure que le kyste résultait de l'inflammation et de la dilatation consécutive d'un conduit glandulaire, car la glande entière, glande acineuse, dont le conduit allait s'ouvrir à la surface, se trouvait tout au pourtour du kyste. Je puis d'autant mieux

l'affirmer que le même processus s'observe dans une infinité d'autres glandes, dans la glande de Bartholin, par exemple, ainsi que je l'ai montré récemment ici à propos d'un abcès de la grande lèvre.

L'observation que rapporte M. Redard est intéressante, car c'est un fait rare au point de vue du siège du kyste, lequel s'est développé aux dépens des glandes qui n'appartiennent pas au système des glandes, donnant d'ordinaire lieu à la grenouillette.

Dans la grenouillette d'ailleurs, le liquide est clair et ici il était trouble, de nature inflammatoire. D'autre part, il y avait infiltration embryonnaire au pourtour des conduits. Cela est bien en rapport avec l'évolution clinique, car il y avait eu des symptômes d'inflammation buccale. La dénomination de grenouillette ne convient donc nullement à cette variété de kyste.

Arthrotomie transrotulienne par le Dr THIÉRY, chef de clinique

M. THIÉRY fait remarquer l'avantage que l'on peut avoir à faire bâiller largement une articulation, lorsqu'on veut intervenir sur la synoviale par le raclage et l'écouvillonnage. Le genou, et surtout le coude, articulations très serrées, s'opposent à la mise à nu bien nette des surfaces articulaires : cependant, en pratiquant des arthrotomies transrotuliennes et transolécrâniennes, on obtient le maximum de facilité, pour l'examen et la reconstitution *ad integrum* de l'articulation ouverte.

M. Thiéry a ainsi opéré trois malades, dont un pour arthrite blennorrhagique du coude et les deux autres pour arthrite du genou. Le manuel opératoire, très simple, consiste à faire une section transversale de la rotule, à opérer la synovectomie, puis à suturer les fragments rotuliens avec du fil métallique et les ailerons latéraux avec de la soie. Le premier malade, opéré du genou, est aujourd'hui bien portant. Le second, dont les lésions tuberculeusess étaient bien avancées, puisqu'il avait refusé au début l'amputation de cuisse, a dû cependant être amputé plus tard (deux mois et demi après). C'est ce membre amputé, sur lequel il fit l'arthrotomie transrotulienne. que M, Thiéry présente à la Société. On voit, après avoir scié longitudinalement la rotule, que les deux fragments sont réunis par un cal qui paraît osseux.

ÉLECTIONS

M. NOEL est nommé membre correspondant.

Séance du 16 Juin 1893.

PRÉSIDENCE DE M. CORNIL

Des différents procédés d'incision pour l'arthrectomie et l'exploration intra-articulaire, totale des principales articulations. Ostéotomies temporaires au niveau des insertions ligamenteuses de Tilling (1), par M. PL. MAUCLAIRE, prosecteur à la Faculté.

A propos d'une communication récente de notre collègue et ami M. Thiéry sur la voie transrotulienne et transolécrânienne pour l'exploration intra-articulaire *maxima* des articulations correspondantes, j'ai l'honneur de présenter à la Société un certain nombre de pièces à propos desquelles je résumerai ici dans leur ensemble tous les procédés d'incision qui ont été recommandés pour l'arthrectomie et l'exploration intra-articulaire totale des principales articulations, procédés que nous n'avons pu que vérifier ou modifier légèrement sur le cadavre, tous les procédés d'incision possibles ayant été proposés.

A l'*épaule* voici le procédé recommandé par Tilling (2) : à l'incision verticale d'Ollier descendant du bord externe de l'apophyse coracoïde, on joint une incision horizontale allant jusqu'à l'acromion et on rabat ainsi un lambeau comprenant la peau et le deltoïde sectionné. Puis on fait sauter les deux trochanters et, en respectant le tendon du biceps, on fend longitudinalement la capsule. Au besoin, pour se donner du jour, on ajoute une incision le long de la glénoïde de la tête humérale.

A ce procédé, que nous avons essayé sur le cadavre, nous préférons celui qui ferait une incision antéro-externe ne descendant pas au-dessous de 5 centimètres de l'acromion chez l'adulte, pour ne pas léser le nerf circonflexe. De la partie supérieure de cette 1re incision part une 2e incision antérieure horizontale de 4 centimètres de longueur ; on rabat ainsi un petit lambeau de deltoïde ; la capsule est ensuite incisée

(1) Extrait et complément à thèse, Paris, 1893 : *Des différentes formes ostéoarthrites tuberculeuses. De leur traitement par la méthode sclérogène pure ou combinée à l'arthrectomie précoce et répétée.* G. Steinheil, éditeur.

(2) TILLING. De l'arthrectomie, monographie analysée par A. Broca, *Rev. Chirurgie*, 1888, p. 427.

transversalement et régulièrement, et toute la cavité articulaire apparaît en entier et peut être facilement explorée après avoir repoussé en dedans le tendon de la longue portion du biceps. Puis, les points malades étant enlevés, *nous conseillons une suture régulière de la capsule et du muscle sectionné* (fig. 1).

Cette incision a le danger des incisions reculées qui énervent une large bande de deltoïde. Aussi Ollier désinsère le muscle du contour acromial et descend ensuite dans l'intervalle des deux faisceaux deltoïdiens par une incision en Γ, ne descendant pas assez bas pour atteindre le nerf circonflexe. Mais par cette incision il nous a semblé que l'exploration de la cavité articulaire était moins complète.

Au *coude*, Kœnig (1), après avoir fait remarquer qu'il existe une forme très typique d'ostéo-arthrite tuberculeuse avec point de départ dans l'olécrâne soit à sa face externe, soit a sa face interne, soit à sa base, propose, pour faire l'arthrectomie, une incision longitudinale suivant le bord interne de l'olécrâne et du cubitus, puis on détache avec un large ciseau la partie plate de l'olécrâne qui donne attache au tendon du triceps. Il fait ensuite sauter les deux épicondyles avec leurs insertions musculaires (fig. 2).

Kölliker (2) cherche à ménager les attaches musculaires à l'épicondyle et à l'épitrochlée, et à sacrifier aussi peu d'os que possible. Dans son 1er *procédé*, il fait une incision longitunale postérieure divisant le triceps et mettant l'olécrâne à nu, de telle façon qu'une coque osseuse reste adhérente à droite et à gauche au tendon tricipital. Puis on mène perpendiculairement sur cette incision une section passant sur l'articulation radio-humérale; on scie l'olécrâne à la hauteur de l'apophyse coronoïde, on conserve la tête radiale au lieu de n'enlever qu'une simple lamelle. De cette façon, la cavité articulaire est complètement accessible. A la fin de l'arthrectomie, on suture le triceps (fig. 3).

Dans son 2e *procédé*, Kölliker fait une incision longitudinale qui descend le long du bord interne du triceps et de l'olécrâne. Sur l'extrémité inférieure de celle-ci, on conduit à angle droit une section qui passe sur la base de l'olécrâne atteint l'articulation radio-humérale; on divise l'olécrâne

(1) Kœnig *Centralblatt f. Chirurgie*, 1888. p. 28, et *Traité*, p. 182.
(2) Kölliker. *Deutsche Zeitsch. f. Chirurgie*, t. XXXI, p. 317.

avec la gouge, on relève ce lambeau et on nettoie facilement tout l'article. Finalement l'olécrâne est suturé.

Par ces deux procédés, Kölliker évite à coup sûr les mouvements anormaux de latéralité après l'arthrectomie.

Mosetig Moorhoff (1), après avoir rappelé que déjà Bruns, en 1858, avait recommandé dans certaines résections de scier l'olécrâne à sa base et de le suturer ensuite, propose et emploie une incision qui va du condyle huméral externe au bord interne de l'olécrâne, puis une 2e incision formant un angle droit avec la première et allant de son extrémité jusqu'au sommet de l'olécrâne, en suivant le bord interne de cette épiphyse. Il écarte le nerf cubital et scie l'olécrâne à sa base, puis il coupe les ligaments latéraux et enlève aux os de l'avant-bras toute les parties malades. A l'humérus, il s'efforce de conserver l'épitrochée et l'épicondyle, à cause des insertions musculaires, et il se contente, autant que possible, d'exciser la trochlée humérale avec la fosse sus-trochléenne. Après l'ablation de la capsule articulaire, il réunit l'olécrâne au cubitus par une suture perdue au fil d'argent (fig.4).

Tilling, pour le coude, trace une incision courbe à concavité inférieure qui, partant au-dessus de l'interligne huméro-radial, remonte en dedans de l'épicondyle jusqu'à 3 ou 4 doigts au-dessus de la pointe de l'olécrâne. Là on coupe transversalement et à fond le corps charnu du triceps, puis, coupant la peau seulement, on redescend en dedans entre l'épitrochlée et le nerf cubital. Ce nerf, une fois isolé avec soin, on abat les deux éminences latérales de l'humérus et on divise ainsi par en bas le tendon du triceps et les ligaments latéraux. Comme dans tous ses procédés d'arthrectomie, Tilling ne sectionne guère transversalement que les os et les corps charnus musculaires, parties disposées à une solide réunion par première intention (fig. 5).

Quelques auteurs, Porter (2), Hodge, Maunder, dans les divers procédés de résection totale ou d'arthrectomie du coude, conseillent, si possible, de conserver les fibres internes du triceps qui se continuent avec l'aponévrose recouvrant l'anconé et avec le faisceau fibreux postérieur recouvrant avant-bras. C'est ce faisceau qu'il faut conserver pour btenir plus tard l'extension facile de l'avant-bras.

(1) Mosetig Moorhoff. *Wiener medizin. Presse*, 1883, n° 26.
(2) Porter. *The Dublin Journal of Med. sc.*, 1876, p. 281.

Tels sont les différents procédés indiqués pour l'athrectomie du coude et l'exploration de la cavité articulaire. Nous les avons tous essayés sur le cadavre. Nous avons constaté que la section de l'olécrâne à sa base donne énormément de jour et permet d'explorer la partie postérieure et les parties latérales de la cavité articulaire. Si, après cette résection temporaire, on fait en outre la résection provisoire de l'épitrochlée et de l'épicondyle, proposée par Tilling, on a le maximum de surface visible de la cavité articulaire ; peut-être néanmoins un petit foyer tuberculeux, situé tout à fait à la partie antérieure, échappera-t-il au chirurgien ; mais en luxant momentanément en arrière l'humérus, cette faute pourra être évitée.

Le procédé de Kœnig (section de l'olécrâne et des tubérosités humérales) donne également une grande vue sur la cavité articulaire, surtout si on sectionne l'olécrâne, non pas, comme le recommande Kœnig, au niveau de l'insertion du triceps, mais à sa base et obliquement de bas en haut et d'arrière en avant ; comme nous avons pu le constater, on est ainsi beaucoup moins gêné pour explorer toute la cavité articulaire.

Au poignet, Kœnig (1) emploie pour l'arthrectomie l'incision dorso-radiale de Langenbeck ; il passe entre les tendons du long extenseur du pouce et ceux de l'index, et enlève tous les os du carpe, s'il y a lieu, avec une cuiller tranchante, une pince et de forts ciseaux. On gratte ensuite le métacarpe et les os de l'avant-bras. Il faut avoir soin de mettre la main en extension forcée pendant un certain temps après l'opération et la mobiliser de bonne heure.

D'après nos recherches cadavériques ce procédé de Kœnig nous a paru excellent, cependant nous pensons que dans certains cas une incision dorso-cubitale sera peut-être nécessaire (fig. 6).

A la *hanche*, Schede (2) admet que, chez les très jeunes enfants et chez les sujets débilités, la *décapitation* pure et simple de la tête fémorale est préférable à cause des délabrements moindres qu'elle entraîne ; voici son procédé pour la pratiquer : Il fait une incision longitudinale à la face antérieure du membre, commençant un peu au-dessus et à un travers de

(1) Kœnig d'après Fahrenbach. *Deutsche Zeitsch. of Chir.*, n° 15.
(2) Schede. *Berlin. klinisch. Wochens.*, 1877, n° 39.

doigt en dedans de l'épine iliaque antéro-supérieure. Elle se dirige verticalement en bas. Après incision de la peau, il découvre le bord interne du couturier et du droit antérieur, et dans le tissu cellulaire lâche qui constitue l'interstice musculaire, il pénètre profondément jusqu'au bord externe du psoas iliaque. Alors il met le membre dans la flexion, l'abduction et la rotation en dehors, ce qui permet d'écarter facilement le droit antérieur et le couturier en dehors, le psoas en dedans au moyen de crochets mousses. Il a ainsi la capsule sous les yeux sans avoir coupé les muscles et sans hémorrhagie notable. Mais Schede pense que ce procédé n'est appliquable que dans les cas où la capsule est ouverte en avant, sans abcès à la face postérieure du membre, sans lésion de la cavité cotyloïde ni du grand trochanter. De plus, chez l'enfant, cette voie antérieure rend l'antisepsie plus praticable que dans les procédés par la voie postérieure (fig. 7).

Kocher (1) a préconisé le procédé à lambeau suivant : Il fait une incision angulaire dont la partie postérieure est parallèle aux fibres du grand fessier, plus ou moins près du bord supérieur de ce muscle, suivant son développement. Cette incision commence au niveau du second tiers du muscle et se dirige comme ses fibres jusqu'au sommet du grand trochanter. A partir de là elle passe sur le fessier, se dirigeant obliquement en arrière et en bas le long du bord postérieur du vaste externe, entre ce muscle et le carré fémoral d'une part, et le grand adducteur de l'autre. On écarte alors avec des crochets mousses les lèvres de la plaie et l'on poursuit l'incision dans la profondeur en suivant la même direction. A la partie supérieure, elle tombe dans l'interstice musculaire entre le pyramidal et le petit fessier. De cette façon, sans léser aucun organe important, on découvre la partie postérieure de la capsule dans toute sa longueur, du rebord cotyloïdien jusqu'au trochanter. A partir de ce dernier, l'incision arrive jusqu'à l'os, et l'on doit lier la branche terminale de l'artère circonflexe. Puis on détache le périoste du fémur, des deux côtés, en avant avec les fibres du vaste externe, en arrière avec les insertions du carré fémoral et une partie de celle du grand adducteur. Le tendon du grand

(1) Kocher d'après Dumont. *Correspond. Blatt f. Schweiz. Aerzte*, 5 avril 1887.

fessier ainsi que toutes les fibres de ce muscle restent au-dessous de l'incision. Les insertions tendineuses des deux autres fessiers au grand trochanter sont détachées en haut et en avant, en même temps que le périoste des faces externes et antérieures du grand trochanter recouvert par le vaste externe, tandis que les insertions de tous les autres muscles sur les faces internes et postérieures du grand trochanter sont détachées en bas avec le périoste trochantérien correspondant.

Ce procédé à lambeau met donc à découvert toute la face postérieure de la jointure. Il produit très peu de dégâts, il conserve en haut les muscles innervés par le fessier supérieur et ses branches nerveuses, en bas ceux innervés par le fessier inférieur avec toutes ses branches. En outre, il laisse intacts les muscles fessiers moyens et inférieur ainsi que le tenseur du fascia lata, les extenseurs et tous les rotateurs en dehors. On sectionne seulement les branches terminales des circonflexes, de la fessière et de l'ischiatique (fig. 8).

Tilling, pour l'arthrectomie de la hanche, fait une incision cutanée parallèle à celle du procédé de Langenbeck pour la résection totale, mais un peu antérieure et longue d'environ 12 centim. Elle passe en avant du grand trochanter et non en son milieu, et se dirige en haut et en arrière vers l'épine iliaque postérieure. On fait sauter tout le grand trochanter avec les insertions musculaires, on fend en long la capsule, on luxe le fémur, on fait sauter le petit trochanter et on a alors toute la synoviale sous les yeux. Le grand trochanter est, à la fin de l'opération, fixé par une cheville ; pour le petit trochanter, cela n'est pas possible. Dans la section de la capsule il faut forcément sectionner le ligament iléo-fémoral (fig. 9).

D'après nos expériences cadavériques, nous avons trouvé le procédé de Schede excellent, et ceux de Kocher et de Tilling mettent bien à nu ce que l'on veut explorer ; mais possibles et patricables chez l'enfant, ils sont très pénibles chez l'adulte.

Au *genou* voici tout d'abord le procédé de Volkmann (1) : Il ouvre l'articulation par une *icision transversale* qui

(1) VOLKMANN. *Centralblatt. f. Chirurgie,* 1885, n° 9.

permet de juger de l'étendue des lésions, puis il fait l'incision de la rotule transversalement et le nettoyage de l'article en enlevant en totalité la capsule et les ligaments; finalement il suture la rotule ; trois drains, un supérieur, les deux autres dans chaque extrémité de l'incision transversale. Suture des extrémités osseuses, si elles ne se maintiennent que difficilement en rapport. Le membre est placé dans l'extension, car Volkmann, recherche l'ankylose après l'arthrectomie (fig. 10).

M. Richelot a également adopté cette incision transversale de la rotule (1).

Comme les lésions poplitées sont fréquentes, Zésas, pour les enlever complètement et ne pas léser les vaisseaux poplités, propose deux méthodes: lorsque les fongosités sont peu considérables et que l'on est arrivé à la partie postérieure de l'articulation on cherche les vaisseaux, on les écarte sous un crochet, et on peut alors opérer sans crainte. Lorsque les fongosités sont abondantes, Zésas propose d'aller directement à la recherche des vaisseaux poplités en faisant une incision comme pour leur ligature. Les vaisseaux étant découverts, on les récline et on opère sans courir le risque de les blesser. Mais, pour M. Richelot, on peut très bien poursuivre les fongosités dans toute la partie postérieure de l'articulation sans recourir à l'incision proposée par Zésas.

Wright fait la section transversale de la rotule. Après cette section, il fait une incision longitudinale de chaque côté des deux moitiés de la rotule, et remontant en haut jusqu'à la limite supérieure du cul-de-sac tricipital, en bas jusqu'au tubercule antérieur du tibia. Les ligaments antérieurs sont franchement divisés. On enlève ensuite la partie antérieure et latérale de la capsule. Les ligaments croisés et l'extrémité supérieure du tibia sont bien nettoyés puis, imprimant des mouvements de flexion et de rotation à l'articulation déjà relâchée, on enlève la synoviale derrière les condyles dans l'échancrure rétro-condylienne et au voisinage des ligaments croisés. C'est là la partie la plus délicate de l'opération, mais lle est souvent possible sans diviser les ligaments croisés, ourvu que les parties latérales de la capsule aient été ntièrement enlevées. Si les ligaments croisés sont trop

(1) RICHELOT. *Société de chirurgie*, 1890, novembre, et CORDILLOT, hèse de Paris, 1890.

malades, il faut les enlever. Suture de la rotule. Drain poplité (fig. 11). Albert recommande aussi ce procédé.

Israël cherche à conserver intact ce ligament rotulien. Il fait une incision curviligne à convexité inférieure descendant jusqu'au niveau de la tubérosité antérieure du tibia. Puis il fait l'ostéotomie temporaire de cette tubérosité, qu'il relève en haut avec le tendon rotulien et la rotule. Il sectionne les ligaments croisés, enlève les cartilages semilunaires et extirpe la synoviale. A la fin de l'opération, il fixe le fragment osseux par un clou (fig. 13).

Lauenstein (1) fait également l'ostéotomie temporaire de la tubérosité antérieure du tibia, puis il fait aussi sauter le fragment du tibia qui porte l'insertion des ligaments croisés, avec un ciseau assez long. L'arthrectomie terminée, les fragments osseux sont remis en place.

Mackensie, J. Bœkel, Delorme, Jalaguier et Durante font une incision courbe, dont la convexité dirigée en bas passe sur le ligament rotulien; les ligaments croisés et latéraux sont enlevés, s'il y a lieu (fig. 12).

Kœnig (2) fait pour l'arthrectomie du genou une incision interne qui commence en dedans de l'insertion du ligament rotulien au tibia et se dirige de là vers l'interstice articulaire en formant un arc de cercle à concavité tournée du côté de la rotule; l'incision franchit cet interstice à peu près dans la région du ligament latéral interne, et se recourbe ensuite de nouveau en haut et en avant le long du bord interne du cul-de-sac supérieur de la synoviale, le plus souvent dilaté par son contenu. Le bistouri divise ici le vaste interne et pénètre d'emblée dans l'articulation. Au besoin, on peut déjà, par cette incision, extirper le cul-de-sac synovial. Mieux vaut toutefois pratiquer une incision semblable du côté externe. Celle-ci se dirige en arc de cercle du côté externe du ligament rotulien, vers le ligament latéral externe, puis franchit l'interligne articulaire perpendiculairement pour se recourber ensuite également en haut et en avant autour du cul-de-sac synovial.

A l'aide de ces deux incisions, on peut non seulement extirper toute la partie antérieure de la capsule synoviale, en opérant principalement par l'incision interne, mais encore

(1) LAUENSTEIN. *Centralblatt f. Chirurgie*, 1889, p. 103.
(2) KŒNIG. *Tuberculose des os et des articulations*. Traduction française, 1885.

se rendre accessible toute l'étendue des surfaces articulaires, de la manière suivante : pour mettre d'abord à découvert toute la face antérieure, on introduit dans l'incision interne la pointe d'un fort crochet avec laquelle on saisit le bord correspondant de la rotule que l'on renverse en dehors avec l'appareil extenseur. On facilite ce renversement en détachant encore un peu le ligament de la face interne du tibia. Si l'on imprime alors au genou des mouvements de flexion et d'extension, on parvient à voir la face antérieure de l'articulation, la surface des condyles et les ménisques. On divise ensuite le ligament latéral interne, et l'on porte le tibia dans l'abduction tout en sectionnant certaines parties bridées des ligaments croisés. On peut alors produire du côté interne un écartement suffisant des surfaces articulaires pour mettre à découvert la région postérieure de la synoviale, ce qui permet d'enlever avec les pinces et les ciseaux, et la cuillère tranchante, toutes les parties malades de l'articulation (fig. 14).

Allingham (1) fend la rotule par un trait vertical et déjette en panneaux latéraux chacun des fragments (fig. 15).

Ollier (2) conseille pour l'arthrectomie du genou de recourir à l'incision longitudinale unique médiane divisant la rotule longitudinalement, ou à une double incision longitudinale pararotulienne, ou à l'incision transversale sous-rotulienne.

Dans les cas où on recherche la mobilité de l'articulation après l'opération, Kocher cherche à respecter le tendon du triceps, la rotule et le ligament rotulien, car toutes les sections de cet appareil ligamenteux antérieur sont nuisibles au fonctionnement de l'article malgré la suture. Il fait une incision transversale en forme d'arc en suivant la ligne articulaire, commençant en arrière et sur le côté coupant la peau et le fascia.

Il sépare ensuite par des incisions verticales les expansions aponévrotiques du vaste interne et du vaste externe qui les réunissent au tendon du triceps. Il obtient de cette façon deux lambeaux en forme d'angle droit qu'il relève en haut en mettant ainsi à nu la surface externe de la synoviale ; on incise cette membrane en suivant les bords du tendon rotulien de la rotule et du tendon du triceps en remontant jusqu'à

(1) ALLINGHAM. *British med. Journal*, 15 janvier 1887.
(2) OLLIER. *Traité des résections*, t. III, p. 228 et 292.

la limite du cul-de-sac synovial et il la sépare du périoste jusqu'au rebord des surfaces cartilagineuses. Ensuite il incise l'insertion de la capsule le long des bords du tibia et excise ainsi la partie antérieure et interne, antérieure et externe de la synoviale, en même temps que les ménisques et le ligament adipeux ; les ligaments latéraux et les ligaments croisés sont sectionnés. Alors il est facile en repoussant la rotule d'un côté et de l'autre d'explorer l'articulation, soit en dedans, soit en dehors et d'enlever avec la pince et les ciseaux les parties latérales et postérieures de la capsule.

En dernier lieu on renverse la rotule que l'on évide ou que l'on enlève s'il y a lieu. On nettoie ensuite la face postérieure du tendon du triceps et on enlève le cul-de-sac tricipital et les bourses séreuses du poplité et du demi-membraneux. Les ligaments latéraux et croisés sont coupés, les ménisques enlevés, seul le triceps est laissé intact jusqu'à son insertion tibiale. Les deux lambeaux sont ensuite suturés par un double plan de sutures profondes superficielles (fig. 15).

Tilling fait une incision cutanée en U passant devant chaque tubérosité fémorale, descendant un peu au-dessous de la tubérosité antérieure du tibia. Puis d'un coup de ciseau oblique celle-ci est détachée, de même que les insertions des ligaments latéraux aux tubérosités du fémur. Enfin si cela est nécessaire il fait aussi une ostéotomie temporaire de l'insertion tibiale des ligaments croisés. *La cavité articulaire peut alors être complètement explorée.*

Nous avons expérimenté tous ces procédés. Au point de vue de l'arthrectomie, l'incision transversale de la rotule de Volkmann, Wright, Richelot, suivie de la section de tous ligaments articulaires, donne de bons résultats, mais dans les cas simples elle sera suivie d'ankylose et elle ne peut être employée dans les cas où après l'arthrectomie on peut espérer le retour des mouvements de l'articulation. Je dirai la même chose pour les procédés d'Israël, Mackensie, Bœckel; celui de Kœnig (incisions pararotuliennes longitudinales) est excellent si les lésions sont seulement latérales ou antérieures, mais il ne met pas à nu complètement la partie postérieure de la synoviale même en sectionnant partiellement les ligaments croisés. Le procédé à lambeaux de Kocher prête à la même objection. Cependant si les symptômes cliniques permettent de localiser la lésion aux parties

latérales ou antérieures de l'articulation, l'emploi de ces deux procédés serait excellent, car ils donnent beaucoup en lésant peu.

Il reste donc le procédé de Tilling qui met bien à nu toute la cavité articulaire mais auquel on peut reprocher de déterminer trop de délabrements, aussi l'immobilisation devra-t-elle être plus longue qu'après le procédé de Kœnig et de Kocher et partant le retour des mouvements après l'arthrectomie pour ostéoarthrite tuberculeuse sera plus aléatoire. Quand l'ankylose est presque fatale à cause de l'étendue des lésions, il faudra donc employer le procédé de Tilling ; au contraire, si on est en droit d'espérer le retour des mouvements, il faudra avoir recours au procédé de Kœnig ou à celui de Kocher.

Mais ce qui est important et le point sur lequel nous voulons attirer l'attention, c'est que dans tous ces procédés, si on ne sectionne pas les ligaments croisés, on ne peut pas explorer la partie postérieure de l'article, les recherches que nous avons faites et les pièces que nous présentons, le démontrent. Les ligaments croisés ont donc le même rôle que le ligament en *y* dans l'articulation de Chopart car leur section seule fait bâiller l'article et permet seule *de faire l'exploration maxima totale et possible de toute la synoviale, quel quesoit le but que l'on se propose dans cette exploration.*

Cette exploration totale peut avoir son utilité.

Dans l'étude que j'ai faite de l'anatomie pathologique des tumeurs blanches, du genou par exemple, on note parfois l'existence de foyer tuberculeux dans l'espace intercondylien très en arrière. Or, la section seule des ligaments croisés permettra d'atteindre ce foyer dans les cas d'arthrectomie, c'est-à-dire de résections atypiques, ayant en vue la conservation des mouvements comme dans certains cas de lésions traitées dès le début. Aussi vaut-il mieux faire la résection temporaire de l'insertion des ligaments croisés au tibia. La section pure et simple de ces ligaments aboutirait évidemment à l'ankylose du membre. Nous reviendrons d'ailleurs plus loin sur la valeur et les avantages de ces ostéotomies temporaires au niveau des insertions ligamenteuses proposées par Tilling.

Au *cou de pied*, voici le procédé de Kœnig (1) : on fait

(1) Kœnig. *Centralblatt f. Chirurgie*, 1882, n° 28.

deux incisions prémalléolaires longitudinales et parallèles. Avec l'élévatoire on détache et on soulève le lambeau antérieur qui se trouve entre ces deux incisions, et on a sous les yeux le tibia et le col de l'astragale, c'est-à dire des points les plus souvent lésés dans le cas d'ostéo-arthrite tuberculeuse tibio-tarsienne. Mais, pour explorer la partie postérieure de l'article, Kœnig est obligé de réséquer souvent l'astragale. Riedel, en employant les incisions de Kœnig, résèque temporairement les malléoles en les fendant obliquement en haut à l'aide du maillet. Bruns ajoute aux deux incisions longitudinales antérieures de Kœnig, une ou deux incisions longitudinales postérieures des parties molles entre le tendon d'Achille et les malléoles; l'articulation péronéo-tibiale est facilement nettoyée, de même les gaines tendineuses si elles sont envahies (fig. 16).

Girard (1) fait une incision horizontale du côté externe de l'articulation à la hauteur de la surface articulaire, allant du bord externe du tendon d'Achille aux tendons extenseurs, toutes les parties molles sont sectionnés, même les tendons des péroniers. On fait ensuite la section de la malléole à sa base; l'articulation est ainsi ouverte, et elle est complètement exposée surtout si on fait en outre une incision verticale dans les parties molles situées au devant de la malléole externe. L'extirpation de la synoviale terminée, les tendons péroniers et la malléole externe sont suturés (fig. 17).

Zésas (2) a un peu modifié ce procédé. Le pied reposant sur la malléole interne, il fait une incision verticale, longue de 7 centimètres, sur l'articulation tibio-péronière et qui se termine au niveau de la pointe de la malléole; sur l'extrémité inférieure de cette incision on en fait tomber une autre qui, à peu près horizontale, commence au niveau du bord externe du tendon d'Achille et se termine sur l'insertion du péronier antérieur. On dissèque les tendons péroniers et on les sectionne après avoir fixé leurs deux extrémités. Le lambeau étant ensuite relevé, il est facile d'*extirper l'astragale* et toute la cavité articulaire est visible; par ce procédé, on peut enlever les fongosités de l'articulation péronéo-tibiale inférieure (fig. 18).

Ollier (3) a beaucoup recommandé cette astragalectomie

(1) GIRARD. *Corresp. Blatt. für Schweizer Aerzte*, oct. 1887.
(2) ZÉSAS. *Cent. f. Chir.*, 1887.
(3) OLLIER. *Lyon médical*, 29 décembre 1889.

comme traitement des ostéo-arthrites tuberculeuses tibio-tarsiennes. Phocas (1) également, la recommande, en évitant de couper les tendons des péroniers latéraux de sorte que la résection de l'astragale ne porte pas atteinte au fonctionnement régulier du pied qui se place néanmoins un peu en varus. Le pied est diminué de longueur et la voûte plantaire moins incurvée — (Annandale) (2) (Vogt) (3). — Gritti (4) a recommandé l'astragalectomie précoce chez les jeunes enfants avant la formation des abcès. Mais, comme le fait remarquer Ollier, chez l'enfant la guérison peut être obtenue avec moins de frais (*Traité des résections*, t. III, p. 537).

Hueter (5) recommande l'incision large antérieure, partant de la partie postérieure de la malléole interne contournant en bas cette malléole, passant ensuite transversalement sur le cou-de-pied, arrivant à la pointe de la malléole externe et dépassant celle-ci un peu en arrière. On coupe la peau, les nerfs superficiels, puis l'aponévrose. On cherche l'artère tibiale antérieure qu'on sectionne entre deux ligatures de même que les veines qui l'accompagnent; un fil a été préalablement passé dans les tendons des muscles de la région antérieure de la jambe et sert à les écarter; on coupe les tendons au-dessous des fils. L'articulation ainsi débarrassée de toutes ses parties molles antérieures est largement ouverte en avant, puis réséquée très facilement aussi loin que vont les lésions. On remet en contact les surfaces osseuses, puis on suture les tendons et les nerfs (!).

Lane (6) a proposé et employé un procédé encore plus délabrant (!). Il fait une incision horizontale allant depuis le bord antérieur de la malléole interne, passant au-devant de l'articulation tibio-tarsienne, contournant la malléole externe en passant au-dessous d'elle et allant rejoindre, en passant à la partie postérieure de l'articulation, le commencement de l'incision. Tous les tissus sont sectionnés jusqu'à l'os (!). Les seules parties respectées sont le ligament latéral interne, les tendons du jambier antérieur, le long fléchisseur des orteils,

(1) PHOCAS. Arthrectomie. *Revue des maladies de l'Enfance*, août 1892.
(2) ANNANDALE. *Edinburg med. Journal*, 1877.
(3) VOGT. *Centralb. f. Chir.*, 1883, n° 19.
(4) GRITTI. Dell' astragalotomia per la cura precoce della synovite ingosa dell' articulazione tibio-tarsico. *Archiv. di ortopedia*, 1887.
(5) HUETER. *Archiv. f. klin. Ch.*, 1881, p. 812.
(6) LANE. Society clinical de Londres. *Bulletin méd.*, 8 nov. 1892.

les vaisseaux tibiaux postérieurs. En portant le pied dans l'adduction, l'articulation est toute entière mise à nu. Après la communication de Lane, Clutton dit se contenter de faire une incision prémalléolaire de chaque côté pour gratter les parties malades, et Page dit faire une incision antérieure allant d'une malléole à l'autre.

Tilling enfin, fidèle à ses principes en arthrectomie, fait deux incisions curvilignes à convexité supérieure, circonscrivant les malléoles qui sont sectionnées très obliquement de haut en bas à leur base et rabattues avec les ligaments correspondants. Les organes passant dans les gouttières rétro-malléolaires sont d'abord réclinées avec soin (fig. 9).

Après nos recherches cadavériques, nous avons été embarrassés dans le choix de ces différents procédés. Assurément quand les lésions sont seulement astragaliennes (mais qui le sait ?) le procédé de Kœnig est excellent. Mais si les lésions sont étendues, le procédé de Girard donne une large vue sur l'articulation, et ne nécessite pas l'ablation de l'astragale comme dans les méthodes proposées par Zésas et Ollier. Celui de Tilling également permet d'explorer tout l'article en avant et en arrière. Quant aux procédés de Hueter et Lane, ils me paraissent exiger des délabrements trop considérables.

De tous ces procédés opératoires pour enlever une portion seulement de l'articulation (os ou synoviale) les seuls procédés qui permettent d'explorer complètement *toute* la cavité articulaire, ce sont des procédés recommandés par Tilling, c'est-à-dire des ostéotomies temporaires. Souvent il est vrai, celles-ci sont multiples, délabrantes, et la reconstitution ad integrum paraîtra douteuse, mais qui sait si en les pratiquant on n'arriverait pas à les faire très régulièrement au point de les rendre très pratiques. D'autre part, c'est à tort qu'on pourrait objecter que, par le fait d'être intra-articulaires les fragments osseux ne se souderont pas au reste de l'os, car, en les maintenant par une cheville osseuse ou d'ivoire, la consolidation est assurée. En résumé, ces ostéotomies temporaires au niveau des insertions ligamenteuses, pratiquées par Tilling, nous paraissent devoir être prises en considérations, car elles seules, d'après nos expériences et nos pièces, permettent l'exploration intra-articulaire totale des articulations serrées et ne paraissent pas devoir nécessairement compromettre la mobilité de celles-ci.



FIG. 1. — Incision antérieure : procédé de Tilling, avec ostéotomie *temporaire* des deux tubérosités humérales.

Incision proposée, externe, mais plus haut que ne le représente la figure. C'est en somme l'incision de A. Nélaton pour la résection de l'épaule.

FIG. 2. — Incisions de Kœnig. (Section de l'olécrâne, de l'épicondyle et de l'épitrochlée.)

F . — Procédés de iker. (Section et re de l'oléerâne.)

FIG. 4. — Procédé de Mosetig Moorhof. (Section et suture de l'olécrâne.)

FIG. 5. — Procédé de Tilling. — Ostéotomie *temporaire* de l'épicondyle, de l'épitrochlée. La section du triceps porte sur le muscle et non sur le tendon.

FIG. 6. — A. Incision dorso-radiale de Langenbeck employée par Kœnig.
B. Incision dorso-cubitale souvent nécessaire.

FIG. 7. — Incision de Schede.

FIG. 8. — Procédé à lambeau de Kocher.

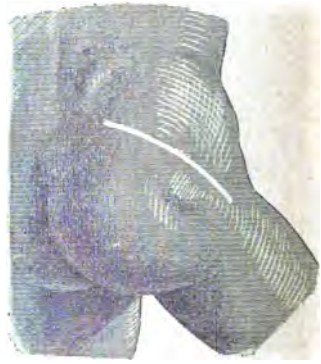

FIG. 9. — Incision prétrochantérienne et ostéotomie *temporaire* du grand et du pepit trochanter de Tilling.

FIG. 10. — Incisions de Volkmann et Richelot.

FIG. 11. — Incision de Wright.

FIG. 12. — Incision de Mackensie, Bœckel, Delorme, Jalaguier, Durante.

FI 13. — Incisions d'Israël. Ostéo- ie *temporaire* de la tubérosité érieure du tibia.

FIG. 14. — Incisions curvilignes para-rotuliennes de Kœnig.

FIG. 15. — Incision d'Allingham (A B). Incision à lambeau de Kocher (C C').

La tein fait en outre l'ostéotomie *tempo-* des ligaments croisés à leur insertion le.—Tilling fait l'ostéotomie *temporaire* tubérosité antérieure du tibia, des ents croisés à leur insertion tibiale, s ligaments latéraux à leur insertion ale.

FIG. 16. — Incisions longitudinales antérieures prémalléolaires de Kœnig.

FIG. 17. — Incisions de Girard. L'incision cutanée et l'ostéotomie *temporaire* portent sur la face externe du pied et sur la malléole externe.

FIG. 18. — Incisions de Zésas, l'une horizontale sous-malléolaire, l'autre verticale prépéronière.)

FIG. 19. — Incisions de Tilling (ostéotomie *temporaire* des deux malléoles).

Hydronéphrose par coudure de l'uretère (Expérimentation), par M. TUFFIER.

La ligature complète et brusque de l'uretère pratiquée aseptiquement provoque une distension, puis une atrophie scléreuse du rein. (Charcot et Gombault, Straus et Germont, Guyon.)

J'ai pu constater plusieurs fois le fait expérimental. L'obstruction lente et progressive amène au contraire une distension réno-urétérale, véritable hydronéphrose. Je vous ai montré une hydronéphrose calculeuse de ce genre, obtenue au moyen de l'ingestion d'oxamide, de même M. Toupet a examiné, en 1891, au laboratoire de M. Cornil, des hydronéphroses que j'avais obtenues par des ligatures peu serrées de l'uretère, véritables rétrécissements ; le rein distendu et double de volume présentait les mêmes lésions histologiques que celles qui ont été constatées après la ligature complète. L'uretère étant allongé et sinueux au-dessus de la ligature. La pièce que je vous présente aujourd'hui est une hydronéphrose par coudure de l'uretère, variété correspondante à l'hydronéphrose par rein mobile. Le rein et le bassinet distendus continuent à communiquer avec l'uretère à travers la coudure rétrécie. Cette pièce qui vient d'être enlevée a été obtenue ainsi :

Petite chienne noire 7 kilogr. Laparotomie (ligne blanche) le 18 mai 1893. Le rein gauche est isolé de sa capsule adipeuse, il est facilement abaissé et fixé, par deux points de suture au catgut fort, à la paroi abdominale, à 2 centim. au-dessous de l'ombilic.

L'uretère décrit ainsi une coudure dont la permanence est assurée par une anse de fil de soie fine passée au-dessous de ce canal et à 2 centim. 1/2 du bassinet, et fixée à l'épiploon, sans qu'elle exerce de traction fixe sur l'uretère.

Suture abdominale à 2 étages et pansement habituel au collodion salolé.

Les jours suivants, l'animal ne présente rien de particulier, et la guérison s'effectue rapidement.

Sacrifiée le 16 juin 1893 (piqûre du bulbe), c'est-à-dire 29 jours après l'opération. Le rein gauche se trouve à la hauteur de l'ombilic, il est globuleux et fluctuant.

L'appareil urinaire est enlevé en entier et l'on peut constater que l'uretère gauche présente dans sa portion supérieure une dilatation du volume d'un crayon, qui cesse brusquement à 3 centim. au-dessous du bassinet.

Dans tout le reste de son trajet il a le même calibre que l'uretère

du côté opposé. De plus, la portion dilatée fait avec la portion normale un angle obtus ouvert en bas.

Le rein gauche est distendu, fluctuant, aminci; il a les dimensions suivantes : longueur, 6 centim. 3; largeur, 4 centim. 6; épaisseur, 3 centim. 2.

Tandis que le rein droit, normal mesure seulement : longueur, 5 centim. 5; largeur, 3 centim. 5; épaisseur, 1 centim. 9.

En exerçant une pression légère mais continue sur le rein gauche, on voit l'uretère se distendre au-dessous de la coudure, l'urine passe donc dans toute la longueur de l'uretère et vient sourdre dans la vessie.

L'urine de la vessie et le liquide contenu dans le rein gauche, examinés au point de vue de leur teneur en urée, ont donné exactement le même chiffre, 5 gr. 0,44 par litre. Je ne fais que signaler le résultat qui fait partie de recherches en cours sur le liquide des hydronéphroses.

M. Delbet pense que c'est une loi générale pour toutes les glandes. Il y a dilatation des canaux et canalicules du rein quand il y a ouverture; il y a atrophie quand les voies de l'urine sont absolument fermées. De même, il a constaté qu'en faisant la ligatnre des conduits galactophores chez des chiennes en lactation, il n'y avait jamais de dilatation des lobes correspondants.

Mal de Bright. Hypertrophie de la prostate, par M. Nordman, interne à l'hôpital de Rothschild, ancien interne provisoire des hôpitaux.

J'ai l'honneur de présenter à la Société les reins, le cœur, la vésicule biliaire et la prostate d'un homme âgé de 77 ans, brightique et artérioscléreux généralisé, qui a succombé il y a cinq jours dans le service du Dr Weill, à l'hôpital de Rothschild.

Cet homme avait été bien portant jusqu'à l'âge de 32 ans, époque à laquelle il avait eu une pneumonie gauche, puis un érysipèle, puis en 1888 une cystite chronique. En 1892, on constata de l'albuminurie.

Les reins présentent des lésions de néphrite diffuse. Un peu volumineux, ils pèsent chacun 190 gr. et se décortiquent mal. Le rein gauche renferme quelques petits kystes. Le rein droit porte à sa face externe quelques fissures.

Le cœur, débarrassé du péricarde pariétal et de ses caillots, pèse 640 gr. Il est à la fois hypertrophié et dilaté, surtout dans sa portion ventriculaire gauche dont la paroi mesure à peu près 2 centim. Les deux orifices auriculo-ventriculaires droit et gauche sont très dilatés : ils permettent chacun l'introduction de quatre doigts. La valvule mitrale présente sur ses deux valves des plaques d'athérome, de même que l'orifice aortique; la valvule tricuspide ne paraît pas en avoir. L'aorte est très athéromateuse et friable. Les coronaires sont également athéromateuses.

Le foie peu volumineux (1,500 gr.) offrait l'aspect du foie muscade.

La vésicule biliaire, diminuée un peu de volume, ne renferme pas une goutte de bile, et quoique rien pendant la vie ne permît de soupçonner de la lithiase, elle est presque entièrement remplie par un seul calcul ovoïde, brunâtre, mamelonné, assez peu consistant, sur lequel les parois de la vésicule sont appliquées exactement. Le fond seul de la vésicule ne s'y applique pas; il est séparé du reste de l'organe par un orifice un peu étroit, assez comparable au collet d'un sac herniaire.

Les poumons étaient complètement sains. Le poumon gauche était seul congestionné à la base. Les deux plèvres renfermaient un épanchement séreux abondant.

La pièce qui nous a paru surtout intéressante, actuellement que la question de la prostatectomie est à l'ordre du jour, c'est la prostate. Le sujet, brightique et artérioscléreux généralisé, était un prostatique. Il a présenté des accidents de rétention d'urine à diverses reprises. Von Dittel prétend que la rétention d'urine chez les prostatiques est due à l'hypertrophie des lobes latéraux. La pièce que nous présentons paraît confirmer ces conclusions. En effet, le lobe moyen n'existe pas ici, et la portion prostatique du canal uréthral ne paraît pas déviée latéralement. On ne peut donc invoquer la présence de la barre prostatique pour expliquer la rétention. Le lobe gauche de la prostate est hypertrophié. Quant au lobe droit, il se compose de deux portions, une première plus petite que le lobe gauche avec lequel elle concourt à limiter le canal de l'urèthre, et une deuxième, qui se voit sous forme d'une expansion polypiforme considérable s'insérant par une large base sur la partie postéro-externe de la première portion.

La prostatectomie sus-pubienne ou périnéale aurait donc été relativement facile à exécuter chez ce sujet, dans le cas où on l'aurait jugée nécessaire, puisqu'il aurait suffi de sectionner la base de cette sorte de polype.

Toutefois le diagnostic de cette forme spéciale d'hypertrophie prostatique n'a pas pu être fait. Le toucher rectal, en effet, semblait indiquer une hypertrophie en masse de la glande. Si l'on remarque que la portion polypoïde du lobe droit s'applique assez exactement par sa face interne à la face externe du reste de ce lobe, on comprendra que ces deux portions, appliquées l'une sur l'autre par la pression des viscères contenus dans le bassin, aient pu faire croire à une prostate hypertrophiée en masse.

M. Cornil fait remarquer l'aspect particulier que présentent les deux masses du lobe droit. Une face de la masse qui concourt à limiter l'urèthre semble correspondre exactement à une des faces de l'expansion polypiforme, si bien que, sans l'affirmation du présentateur, on croirait qu'il s'agit là d'un lobe unique qui a été sectionné au cours de l'autopsie et dont les deux portions ne restent adhérentes que par un tractus de substance prostatique.

Fibrome de la main d'origine cicatricielle,

par le Dr A.-H, PILLIET, chef de laboratoire de la clinique chirurgicale de la Pitié.

Les corps étrangers qui pénètrent dans le tissu cellulaire sous-cutané s'y comportent en général de deux façons. Ou bien ils sont parfaitement tolérés, comme on le voit souvent pour les balles de projectile, les aiguilles, les fragments de verre, etc., ou bien ils donnent lieu à une suppuration qui se continue tant que le corps étranger n'est pas éliminé; c'est ce qui se passe pour les fragments d'habits ou les morceaux de bois qui peuvent être plus facilement infectés. Il existe de très nombreuses observations de ces deux processus, et l'on en trouvera un relevé fort complet, quoique déjà ancien, dans la thèse d'agrégation de M. Weiss (1).

Mais il est beaucoup plus rare de rencontrer la formation d'une véritable tumeur sous-cutanée, n'ayant rien de commun d'une part avec les chéloïdes cutanées et d'autre part avec les involutions épithéliales qui se rencontrent dans les plaies des doigts et de la main et qui donnent lieu à ces kystes épithéliaux sous-cutanés traumatiques étudiés dans ces dernières années par plusieurs auteurs et qui sont les analogues des tumeurs perlées de l'iris, c'est-à-dire des néoplasmes développés au-dessus des tissus inclus et greffés profondément par le traumatisme.

C'est le cas de la tumeur dont nous présentons les coupes à l'examen de la Société et qui a été recueillie dans les circonstances suivantes :

OBSERVATION, prise par M. GUITTON, interne du service. — Dum..., Marie-Louise, 44 ans cuisinière, entrée le 29 avril 1893. Salle Lisfranc à la Pitié, service de M. le professeur Tillaux.

Antécédents héréditaires. — Père mort de pneumonie. Mère morte lors de la ménopause. Sœur morte tuberculeuse. Autre sœur ayant eu durant 25 ans, une tumeur de la région lombaire gauche, tumeur pédiculée qui en dernier lieu avait le volume d'un œuf; opérée à Ivry, actuellement bien portante.

Antécédents personnels. — Pas de maladie dans son enfance, sauf la variole.

Apparition des règles à 12 ans, irrégulières, depuis lors, en durée et en fréquence. Mariée à 16 ans.

G.-T. WEISS. *De la tolérance des tissus pour les corps étrangers.* Thèse d'agrégation, Paris, 1880, p. 70.

1er accouchement à 18 ans, enfant vivant encore actuellement, couches bonnes.

2e grossesse terminée par un avortement de quatre mois, à la suite d'une chute dans un escalier en 1888.

Il y a un an et demi environ, en nettoyant un gros poisson, la malade se piqua avec une arête, à la face palmaire de la main droite, entre la racine de l'index et celle du médius ; la plaie ne saigna pas. 10 minutes après, gonflement du dos de la main qui cesse au bout de deux jours, à la suite d'applications de compresses imprégnées d'eau blanche.

Une fois le gonflement disparu, la malade remarqua de la rougeur au niveau de la piqûre et une petite tumeur grosse comme une tête d'épingle. Dans l'espace de huit mois elle devint grosse comme une noisette ; elle ressentit à ce moment des fourmillements dans toute la main jusqu'au coude, quand elle était au repos.

Au mois de décembre 1892, contusion de l'index en faisant son ménage, flexion exagérée du doigt.

A dater de ce moment la tumeur augmente plus rapidement, les mouvements de flexion déjà gênés deviennent de plus en plus difficiles, les fourmillements disparaissent.

Etat actuet. — Tumeur à la face palmaire de la main, au niveau du bord radial, du 2e métacarpien au-dessous de la racine de l'index, allant jusqu'au niveau de l'axe prolongé du médius, limitée en haut par le pli digito-palmaire.

Tumeur dure, du volume d'une petite noix, présentant deux petites bosselures à son sommet, peau légèrement rougie à sa surface, paraissant adhérente au sommet, mobile de la périphérie.

La mensuration de l'épaisseur de la région donne 3 cent. 5 à son niveau, tandis que du côté opposé elle ne donne que 2 cent.

Tumeur, presque immobile sur les parties profondes, seul un léger déplacement latéral est possible en dehors, la tumeur ne se meut pas lorsque l'on fait faire des mouvements de flexion et d'extension de l'index, elle est indépendante du tendon fléchisseur, mais adhère à la gaine dudit tendon.

La 1re phalange se fléchit sur le métacarpien d'un angle de 25° au plus, les deux dernières phalanges se fléchissent sur les premières à peine la valeur d'un angle droit.

La malade rapproche difficilement les pulpes du pouce et de l'index, et lorsque l'on comprime la tumeur latéralement, une douleur assez vive se montre jusqu'à la moitié de l'avant-bras.

Opération. — Application de la bande d'Esmarch. Incision de la peau dans le sens de l'axe du doigt, on arrive ainsi sur une tumeur dure, blanche, fibreuse, criant sous le bistouri, la peau se laisse facilement détacher à sa surface, mais la tumeur elle-même présente une adhérence intime avec la gaine du fléchisseur, qui est ouverte pendant l'ablation. Le nerf collatéral interne de l'index est également sectionné ; il était d'ailleurs compris dans l'épaisseur du néoplasme.

Hémostase spontanée. Suture de la peau. Actuellement 25 mai 1893, sensibilité conservée à toute la face palmaire de l'index, diminuée à la face externe, surtout pour la phalangine et la phalangette ; sensibilité dorsale complète, sensibilité à la chaleur diminuée, surtout au niveau de la face palmaire de la phalangette ; sensibilité au contact diminuée.

Mouvements. Flexion du doigt sur le métacarpien très limitée, flexion de la phalangine sur la phalange pouvant aller jusqu'à l'angle droit. Flexion de la phalangette sur la phalangine impossible. Extension possible presque jusqu'à la rectitude.

La malade sort de l'hôpital le jour même.

Examen histologique, fait au laboratoire de clinique chirurgicale de la Pitié. La pièce a été durcie en totalité par l'alcool absolu et coupée dans toute son épaisseur. On a continué à la débiter après avoir recueilli le nombre de coupes nécessaire pour l'examen, pour rechercher s'il restait quelque trace du corps étranger. Mais cette recherche est restée infructueuse.

Le tissu de la tumeur se montre composé de deux parties bien différentes, et faciles à distinguer même à l'œil nu, et qui sont intriquées de façon à lui donner sur les coupes l'aspect de la noix de muscade, moins la coloration. La première substance, qui occupe la plus grande partie de la tumeur, est composée d'un tissu nacré, hyalin, transparent et présentant tout à fait l'apparence du cartilage. Pourtant il reste clair sur les pièces traitées par l'hématoxyline, et n'est donc point composé de tissus cartilagineux véritables. La seconde substance se colore très fortement par tous les réactifs, elle forme des traînées qui entourent les îlots de substance transparente.

Au microscope, la substance claire et qui paraît homogène à un faible grossissement, se montre à un grossissement suffisant sillonnée de fibres ondulées, très peu colorables par les réactifs. Les cellules qui remplissent ce tissu sont toutes étoilées comme les cellules des tendons examinés sur une coupe transverse, et leur protoplasma se détache en clair sur les préparations colorées soit au carmin d'alun soit à l'éosine hématoxylique de Renaut, en sorte qu'elles paraissent entourées d'une cavité, et que l'aspect de cartilage que présentait la pièce persiste en partie dans les préparations examinées au microscope. Ce tissu transparent ne contient aucun vaisseau.

Le tissu coloré se montre constitué non par des cellules étoilées, mais par des cellules fusiformes très abondantes, logées dans une maille connective grêle dont les filaments fibrillaires sont très visibles. Sur quelques points on observe des cellules géantes comparables à celles de la moelle des os. Ces cellules englobent des vaisseaux sanguins très abondants.

Réflexions. — Nous nous trouvons donc en présence de deux substances différentes : l'une, avasculaire et comparable au tissu cartilagineux; l'autre, vasculaire et très riche en cellules. C'est en examinant la périphérie de la tumeur, d'ailleurs mal encapsulée, que nous trouvons l'explication de ces images.

En effet, nous trouvons là des vaisseaux sclérosés et en particulier des artères atteintes d'endo-périartérite oblitérante, des nerfs dont la gaine lamellaire s'est tellement augmentée que sur la coupe de certains troncs on hésite entre un corpuscule de Pacini atrophié et un nerf épaissi par

suite d'inflammation scléreuse, comme dans les névromes d'amputation. Quoique la tumeur ne parût pas très adhérente aux tendons, on a pourtant dû enlever avec elle des fibres tendineuses, elles sont enflammées elles aussi et présentent la disposition suivante : les faisceaux tendineux sont épaissis, irréguliers de contour, leur substance fondamentale est plus homogène que normalement, leurs cellules plus largement ramifiées. La trame conjonctive vasculaire qui entoure chaque faisceau (car on sait que les vaisseaux ne les pénètrent pas) est augmentée de volume, élargie et chargée de jeunes cellules. Il nous est donc facile de conclure, surtout avec l'aide de toutes les transitions que présentent les coupes, que la substance homogène, presque cartilagineuse de la tumeur est du tissu transformé, et que chaque îlot représente la coupe d'un ancien faisceau tendineux. Le tissu vasculo-conjonctif qui les sépare n'est autre que le tissu connectif lâche des tendons, modifié lui aussi et proliférant parallèlement au tissu tendineux.

Il s'ensuit que cette pièce doit être désignée histologiquement sous le nom de fibro-sarcome d'origine tendineuse, sans que le mot sarcome qui indique l'aspect d'une partie de la tumeur ait ici son acception ordinaire de tumeur maligne, puisqu'il s'agit d'une tumeur d'origine inflammatoire, dont nous connaissons la pathogénie et qui ne récidivera sans doute pas.

En *résumé*, nous avons affaire en ce cas à une tumeur du tissu conjonctif, qui ne diffère que par son étiologie des tumeurs ordinaires de ce tissu. Une tumeur fibreuse également d'origine irritative a déjà été présentée par nous l'an dernier à la Société anatomique. Il s'agissait d'un fibrome développé dans l'oreille d'une haïtienne à la suite d'une mutilation de l'oreille.

Virchow attribue une origine irritative à la plupart des tumeurs du tissu fibreux, mais c'est qu'il englobe dans ces tumeurs les tissus de granulation, les produits scléreux de la syphilis, de la tuberculose et de la lèpre. En réalité, les tumeurs nettement conjonctives consécutives à des traumatismes sont assez rares. A côté des deux cas que nous venons de citer, nous pouvons pourtant en mentionner un troisième. Il s'agissait d'une tumeur fibreuse mobile sous la peau, en partie calcifiée et qui s'était développée au-devant de la

malléole interne droite, chez un cavalier. Cette tumeur, encapsulée, du volume d'une petite noix, mais un peu aplatie, fut enlevée par M. Felizet dont nous étions alors l'interne et l'examen histologique montra qu'elle présentait tous les caractères d'un fibrome.

Hémorrhagie de l'ovaire due à un corps jaune,
par le Dr A.-H. PILLIET.

Les hémorrhagies de l'ovaire assez volumineuses pour donner lieu à une tumeur manifeste, accessible à la palpation, présentent un certain intérêt pathogénique depuis que les chirurgiens sont exposés à les rencontrer au cours d'ablation des annexes de l'utérus. Aussi faut-il chercher autant que possible à savoir à quoi elles répondent, quelle est leur origine et quelle est leur valeur au point de vue du diagnostic, car tout cela peut permettre de préciser certaines indications opératoires qui resteraient assez délicates sans ce secours. C'est pourquoi nous publions l'observation suivante, provenant du service de notre maître, M. le professeur Tillaux. Nous renverrons à la thèse de M. Rollin (1891), sur les hémorrhagies de l'ovaire, pour la partie bibliographique de la question.

OBSERVATION, prise par M. GUITTON, interne de service. — P..., Marie, 24 ans, sans profession, entrée au mois de mai salle Lisfranc, lit n° 28, à la Pitié, dans le service de M. le professeur Tillaux.

Antécédents héréditaires. — Père mort alcoolique ; la mère d'un cancer utérin, et 2 sœurs de tuberculose pulmonaire. Un frère bien portant.

Antécédents personnels. — Rougeole à 2 ans. Rachitisme à cette époque. Coup de pied dans le ventre à l'âge de 3 ans, à la suite écoulement sanguin puis purulent par le vagin ayant persisté pendant 4 mois; pendant tout ce temps la malade dut rester au lit.

Premières règles à 13 ans 1/2, irrégulières d'abord. Vers 14 ou 15 ans, pertes utérines très abondantes sous forme de caillots presque continuellement pendant 3 mois. Un gynécologue conseilla alors d'appliquer un vésicatoire sur le ventre. Depuis lors la menstruation devient régulière et dure 15 jours sans douleurs. Mariée à 19 ans. Jamais de grossesse.

Réapparition peu après de douleurs vives, et les règles prennent une durée de 3 semaines. On fait à ce moment le diagnostic d'endométrite ; la malade reste au repos pendant 6 semaines dont les 4 dernières se passèrent sans douleurs mais avec continuation des pertes. Trois jours après sa sortie de l'hôpital les douleurs reviennent ; on fait alors à l'hôpital Bichat le diagnostic de salpingite double avec

endométrite et on pratique un curettage. La malade sort guérie le 23 décembre 1888.

Réapparition des douleurs en mai 1889; elles persistent ainsi avec des alternatives de diminution et d'exacerbation suivant que la malade se repose ou non, jusqu'au jour de son entrée à la Pitié. Pour tout traitement elle se contente du repos au lit, d'injections chaudes prolongées et d'ignipuncture quoique plusieurs chirurgiens des hôpitaux eussent à différentes reprises contaté l'existence d'une salpingite double et conseillé une intervention plus radicale.

Enfin depuis le 23 janvier 1893 les douleurs ayant beaucoup augmenté d'intensité et rendant presque impossible tout travail, la malade souffrant en outre pour uriner, et ayant dû être sondée deux fois, elle s'est décidée à entrer à la Pitié et demande une opération.

Actuellement : On se trouve en présence d'une femme amaigrie et anémiée. Le thorax et les membres inférieurs présentent les signes du rachitisme ancien (nouures et courbures antéro-externes des deux fémurs).

Ventre ballonné, sensible à la pression, surtout au niveau du fond de l'utérus et dans les deux fosses iliaques.

Col abaissé, collé derrière le pubis, mou, entr'ouvert, aplati transversalement. Cul-de-sac droit, douloureux, empâté par une tumeur dont la saillie est surtout marquée dans le cul-de-sac postérieur; pas de fluctuation. Cul-de-sac gauche simplement douloureux.

Utérus immobilisé.

Le toucher et le palper combinés permettent d'évaluer le volume de la tumeur sentie dans le cul-de-sac postéro-latéral droit et que l'on peut estimer grosse comme un œuf de poule accolé à l'utérus.

A gauche, on peut par cette exploration combinée sentir une tumeur grosse comme un œuf de pigeon et qui n'était pas perceptible par le toucher seul.

Rien aux autres organes. Urines normales.

Laparotomie le 27 mars 1893, par M. le professeur Tillaux. Incision de 10 centim. environ sur la ligne médiane; ouverture et pincement du péritoine à l'aide de pinces à forcipressure. On trouve alors :

A droite : une tumeur fluctuante grosse comme un œuf de poule et adhérente dans le petit bassin, surtout au niveau du cul-de sac rétro-utérin. Pendant les tentatives de décollement la poche se rompt et il s'en écoule du liquide sanguinolent mêlé de petits caillots. On assèche immédiatement le péritoine avec des éponges aseptiques. Le décollement de la poche se poursuit ensuite sans trop de difficultés ; elle est pédiculisée puis sectionnée après ligature du pédicule à l'aide de deux fils de soie plats n° 4 liés en chaîne. Attouchement de la surface de section avec une éponge imprégnée de solution phéniquée forte (1/20), puis le pédicule est abandonné dans le ventre.

A gauche : l'ovaire est petit, adhérent, la trompe ne présente que peu de lésions et M. le professeur Tillaux se contente de rompre les adhérences sans enlever les annexes.

Le péritoine, surtout au niveau du petit bassin, est encore une fois asséché avec des éponges aseptiques ; le liquide de la poche rompue ne paraissant pas purulent, il n'est fait ni lavage, ni drainage.

Sutures en masse des parois abdominales ; on place 6 fils de soie comprenant toute l'épaisseur de la paroi et 7 crins cutanés.

Les suites opératoires furent simples : la température ne s'éleva pas au-dessus de 38° (Temp. vaginale) ni le pouls au-dessus de 92 pulsations.

Le surlendemain de l'opération on constate seulement l'apparition des règles, qui durèrent 3 jours.

Les fils furent enlevés le 8e jour, la malade se leva le 15e et partit pour le Vésinet le 19 avril 1893.

Examen histologique. — L'ovaire enlevé présente tous les caractères de l'ovarite scléro-kystique telle que nous la connaissons actuellement. Les artères sont le siège d'une endo-périartérite intense ; les follicules de de Graaf sont en grande partie atrophiés et disparus, et les kystes folliculaires eux-mêmes sont rares, à cause de l'état très scléreux de la trame ovarique. En revanche, les corps jaunes sclérosés sont extrêmement abondants et beaucoup d'entre eux présentent de petites extravasations sanguines.

Mais l'important pour nous était d'examiner la paroi de la poche hématique, car elle était assez volumineuse pour faire penser à une grossesse ovarique. Or, sur tous les points examinés de cette poche, nous avons trouvé la même structure.

En allant de dedans en dehors on trouve d'abord la paroi de la cavité tapissée par une mince couche de globules rouges enchâssés dans une gangue fibrineuse où se rencontre çà et là quelques capillaires. Cette couche est doublée par une seconde beaucoup plus épaisse, constituée par les volumineuses cellules du corps jaune, reconnaissables à leurs dispositions en traînées, à leur forme polygonale et à leurs gros noyaux souvent multiples. Au delà, on ne rencontre plus que le tissu utérin enflammé et parcouru par des traînées de sclérosé (1). Il est donc manifeste que la poche hémorrhagique s'est creusée aux dépens de la cavité centrale d'un corps jaune ordinaire. La paroi de cellules de l'oariule qui entoure ce corps jaune présente une épaisseur très notable, malgré l'absence de grossesse ; ce qui peut tenir soit à un avortement récent, soit à ce que les cellules du corps jaune, dont le rôle normal est de résorber l'hémorragie, se sont multipliées en raison de la quantité de sang qui s'était épanchée à leur contact.

Réflexions. — Les symptômes fournis par l'examen de la malade coïncident absolument avec les lésions trouvées lors de l'intervention. Il faut donc trouver l'explication de la présence de cette poche, diagnostiquée sinon quant à sa nature, du moins quant à son volume et à son siège, et nous pensons qu'il n'est pas difficile de rattacher son existence à celle des autres affections dont s'est plaint la malade.

En effet, cette femme, atteinte d'abord d'endométrite, puis de salpingite, présente, d'après l'examen direct des pièces, une ovarite scléro-kystique intense, c'est-à-dire une lésion inflammatoire ascendante consécutive aux deux premières.

(1) Pilliet. L'ovaire scléro-kystique. *Gazette hebdomadaire*, 1891.

Or, nous savons que l'ovarite scléro-kystique porte sur le stroma, qu'elle sclérose, et sur les follicules. Ici, son action est variable. Les uns, et c'est vraisemblablement les plus nombreux, dégénèrent et sont atrophiés, tant par suite de l'épaississement des vaisseaux que par suite de la sclérose ambiante. Les autres, déjà mûrs, ne peuvent briser leur coque scléreuse, et, continuant à sécréter du liquide, forment les petits kystes qui parsèment la surface de l'ovaire. Enfin, les follicules déjà ouverts, les corps jaunes, sont presque toujours atteints de lésions spéciales et qui tiennent à leur structure.

On sait que la paroi interne des follicules bourgeonne après l'hémorrhagie qui suit la ponte ovulaire; ses bourgeons se rejoignent et se soudent au centre de la cavité où ils forment un tissu qui est souvent d'apparence myxomateuse, fait qui ne paraît pas pathologique car on le retrouve très nettement chez différents animaux, le cochon d'Inde, par exemple. En même temps, les cellules conjonctives de cette paroi se multiplient, se chargent de débris d'hémoglobine, et prennent ainsi la teinte caractéristique d'où résulte la couleur du corps jaune. Puis, quand la résorption est complète, ces cellules disparaissent peu à peu, la cavité est tout à fait oblitérée, et il ne reste à la place du corps jaune qu'un petit bloc de tissu fibreux. Mais quand l'ovaire est malade les choses ne se passent pas ainsi. La résorption est incomplète, et le corps jaune devient kystique, très souvent par hémorrhagie. Les vaisseaux de nouvelle formation, et destinés à se résorber, qui remplissent les bourgeons de la paroi, fournissent à des hémorrhagies constantes, qu'on retrouve à peu près dans tous les ovaires scléro-kystiques et qui sont même une des caractéristiques de cette affection au point de vue de l'anatomie pathologique. Le plus souvent, ces hémorrhagies sont petites, mais le corps jaune qui les contient, qui leur fait paroi et dont elles déplissent le godronnement reste toujours très marqué à leur contact et il peut être difficile, comme dans notre cas, d'affirmer que l'on a affaire à un corps jaune de grossesse ou à un corps j ne ordinaire hypertrophié.

. côté de ces hémorrhagies légères, viennent les hémor- r gies volumineuses et perceptibles cliniquement, dont n s venons de rapporter un exemple, et qui ne sont qu'un

degré de plus de la même lésion.

En résumé, l'hémorrhagie intra-ovarienne volumineuse siège souvent dans un corps jaune.

L'ovaire est alors scléro-kystique, et c'est cette première lésion qui amène l'hémorrhagie de l'ovaire.

La cause première de la maladie est le plus souvent une infection à marche ascendante, c'est pourquoi on retrouve dans l'histoire des malades des antécédents de métrite et de salpingite d'autant plus nets que les observations ont été mieux prises, et qui pourraient faire croire à une série d'erreurs de diagnostic, quand il s'agit au contraire d'une série de constatations exactes relatives aux différentes étapes d'une affection progressive.

Cirrhose hépatique d'origine infectieuse chez un lapin, par le Dr A.-H. PILLIET.

Les préparations que je soumets à l'examen de la Société proviennent du foie d'un lapin mort spontanément au laboratoire de clinique chirurgicale de la Pitié. Cet animal qui était assez mal portant avait subi, quinze jours auparavant, la greffe d'un fragment d'épithéliome du rein, mais la greffe n'avait pas pris et cette expérience ne jouait évidemment aucun rôle dans la mort du lapin. A l'autopsie, il ne présentait pas de tuberculose pulmonaire ou intestinale, pas d'autre lésion que celle du foie, qui était très spéciale et d'un caractère assez particulier. Ainsi qu'on peut le voir sur ces pièces, le foie présentait à la surface de chaque lobe une couronne irrégulière, constituée par de petits points confluents, jaunâtres et saillants à sa surface. Cette couronne était située à peu près à égale distance entre le bord tranchant des lobes hépatiques et leur centre. A sa périphérie, le tissu du foie paraissait normal ; en dedans, au contraire, il était déprimé, et d'une teinte brunâtre, présentant une légère transparence, au lieu d'être rouge et opaque. Sur les lobes incisés, on voit que ces grains jaunes occupent toute l'épaisseur du lobe et qu'ils forment une espèce d'éruption s'étendant du centre à la périphérie. Le tissu ne contient pas de psorospermies. La recherche du bacille de Koch sur le frottis de lamelles, faite au laboratoire de notre maître M. le professeur Straus, et par lui-même, n'a donné que des résultats négatifs.

L'examen histologique doit porter sur les trois parties que nous venons de signaler : partie périphérique des lobules, partie dégénérée et jaunâtre, centre des lobules. Voici ce que l'on observe sur les coupes colorées soit au carmin d'alun, soit à l'hématoxyline éosinée et montées dans la glycérine ou le baume :

Le tissu hépatique resté normal d'aspect ne présente à considérer qu'une injection assez considérable de ses vaisseaux. Les veines sus-hépatiques contiennent sur certains points des débris de cellules hépatiques. On sait que ce fait est très fréquent dans les hépatites infectieuses, les cellules désintégrées sont balayées dans les veines sus-hépatiques et jusqu'au cœur droit.

La zone circinée et jaunâtre est constituée en dehors par une accumulation considérable de cellules embryonnaires entourant les trabécules hépatiques dont les cellules ont pris pour la plupart la forme cubique, en sorte que ces travées ressemblent à des formes tubulées dont l'épithélium n'aurait pas encore subi de différenciation protoplasmique. En dedans de cette nappe de tissu enflammé s'en trouve une autre, plus compliquée, qui paraît caséeuse au premier abord, mais c'est là une simple apparence. Elle ne contient pas de cellules géantes et son organisation est assez différente de celle des masses caséeuses de la tuberculose. Elle est constituée d'une part par les cellules hépatiques qui sont presque toutes tuméfiées et ne présentent plus de noyaux. Leur plasma se colore uniformément en gris de lin par l'hématoxyline et ne présente plus de granulations. D'autre part, les vaisseaux qui séparent les travées sont tous absolument remplis de globules rouges, qui, au contact des cellules nécrosées, subissent la transformation fibrineuse. Il en résulte que les travées mates, et d'une coloration homogène, sont englobées par des filaments de fibrine également homogène qui sont orientés dans la direction des vaisseaux capillaires des lobules.

Cette zone n'est donc pas véritablement caséeuse. La partie centrale du lobule montre d'ailleurs que la nécrose du renchyme n'est pas complète, car il s'y fait une véritable ;énération du tissu hépatique. Au contact des amas fibri-ıx et en dedans d'eux le tissu du foie est surtout composé cellules conjonctives étoilées et de filaments conjonctifs

lâches; et, à mesure que l'on s'éloigne de cette zone, on voit reparaître des lobules incomplets et découpés groupés autour des veines sus-hépatiques. Les portions de lobule qui manquent sont remplacées par un tissu conjonctif abondant, parsemé d'une grande quantité de néo-canaux biliaires disposés autour des espaces portes en réseaux anastomosés. Le foie présente donc l'aspect d'une cirrhose porto-biliaire très développée, et aussi nette qu'on peut l'observer chez l'homme.

En résumé, il s'agit à n'en pas douter d'une lésion infectieuse du foie, marchant du centre à la périphérie, et laissant derrière elle un tissu de cirrhose typique, que l'on pourrait appeler une cirrhose de guérison. Il est à regretter que la nature de cette infection reste inconnue, mais malgré cette lacune nous avons tenu à montrer ces préparations qui montrent bien qu'une cirrhose systématisée peut n'être que le reliquat, que la cicatrice si l'on veut, d'une infection de la glande hépatique. Ce cas est plus probant peut-être qu'un semblable observé sur l'homme, car ce lapin n'était ni alcoolique ni impaludique, ni syphilitique, et le problème de l'étiologie de sa cirrhose se trouve par là simplifié.

Tumeur de la grande lèvre, par M. Raffray, interne des hôpitaux.

J'ai l'honneur de présenter à la Société une tumeur de la grande lèvre, enlevée par M. Monod dans son service à Saint-Antoine, chez une femme âgée de 31 ans, qui avait eu 5 enfants.

Après sa dernière grossesse, elle remarqua qu'il existait au niveau de la grande lèvre droite une tuméfaction du volume d'une cerise qui augmenta peu à peu. Elle en éprouva de la gêne dans la marche, et plus tard assista à son ulcération et à l'écoulement d'un liquide jaunâtre, qui persista. Du volume d'une tête de fœtus, cette tumeur a envahi toute la grande lèvre droite et la région périnéale; son ablation a été pratiquée sans difficulté : l'ulcération est située à la partie interne et communiquait avec un clapier d'odeur infecte.

M. Cornil montre qu'on peut retirer de la poche des caillots fibrineux anciens, stratifiés. Il s'agit souvent dans ces cas d'angiomes caverneux ou d'hématomes de la grande lèvre, s'ulcérant et suppurant à la longue ; dans un cas semblable, chez une femme tuberculeuse, on constata que derrière la région abcédée et ulcérée, il existait un foyer sanguin précédant lui-même une tumeur sanguine.

M. Cazin a examiné deux tumeurs de la grande lèvre dans un premier cas, il s'agissait d'un fibrome pur, dans le second il s'agissait d'un névrome.

Note sur le cartilage céphalique du poulpe vulgaire, par le Dr A.-H. PILLIET, chef du laboratoire de clinique chirurgicale de la Pitié.

Le cartilage céphalique des céphalopodes et en particulier de l'*octopus vulgaris* si abondant sur nos côtes, a fait l'objet de nombreux travaux et a été le point de départ d'un certain nombre de théories fort importantes en anatomie générale. On sait qu'il est constitué par une substance fondamentale homogène dans laquelle se trouvent incluses des cellules étoilées et ramifiées, ce qui le distingue du cartilage ordinaire dans lequel les cellules bien nettement encapsulées sont arrondies ou ovalaires, chez l'adulte, fusiformes ou pyramidales chez le fœtus, mais jamais aussi ramifiées que chez les mollusques céphalopodes. C'est d'ailleurs dans ce cartilage que M. le professeur Ranvier a signalé le premier le groupement isogénique des nids ou familles de cellules cartilagineuses. Le professeur Renaut, de Lyon, qui a repris les idées de son maître Ranvier sur ce sujet en y ajoutant le fruit de ses recherches personnelles, consacre dans son dernier traité d'histologie technique une étude fort importante à ce sujet.

Il admet que le squelette céphalique des céphalopodes représente le premier degré de l'organisation du cartilage différencié et que les tumeurs cartilagineuses à cellules étoilées rencontrées chez les vertébrés et l'homme ne représentent que des types se rattachant aux types des cartilages inférieurs des mollusques (Renaut, *Traité d'histologie technique*, fasc. II, page 399.) Ce cartilage des poulpes serait ainsi la source originelle d'où dériveraient le tissu muqueux d'une part, le tissu conjonctif d'une autre part.

Les études que nous avons eu l'occasion de faire sur ce cartilage nous amènent à des résultats un peu différents. Elles ont été faites d'abord sur de très jeunes sèches chez lesquelles le tissu dit cartilagineux ne se distingue pas nettement du tissu fibreux dit périchondral et ensuite sur un certain nombre d'*octopus* de taille moyenne. Elles nous ont permis de constater les résultats suivants :

A. — D'abord la couche des cellules plates, lamellaires, enfoncées sous le périchondre et présentant toutes les transitions entre le tissu fibreux proprement dit et le tissu cartilagineux, est partout fort épaisse, les cellules y sont plates,

mais non étoilées, disposées en séries linéaires comme dans les tendons.

Les endroits où le squelette céphalique est mince et membraniforme ne présentent que cette structure fibreuse sans cartilage.

B. — Dans les portions plus larges, on constate que les cellules cartilagineuses sont disposées en bandes, en séries linéaires régulièrement parallèles et tout à fait comparables à celles des tendons. Les bandes de tissu amorphe qui les séparent se teintent légèrement en rose par l'éosine, surtout dans leurs parties les plus épaisses et dessinent ainsi un réseau correspondant au réseau décrit par M. Renaut dans la membrane fondamentale du cartilage, mais ce réseau est pour ainsi dire amorphe, il ne se traduit que par des changements de coloration dans un milieu hyalin. Il dessine, d'après la disposition même des rubans qui le composent, des bandes extrêmement allongées, puisqu'elles sont à peu près parallèles les unes aux autres. Les cellules qui sont incluses entre ce système rubané présentent les groupes isogéniques décrits par M. le professeur Ranvier, quand le cartilage est un peu épais ; encore ces groupes se touchent-ils tous, formant ainsi des traînées cellulaires, d'autant plus comparables à celles des tendons qu'à leurs extrémités chacune de ces séries de cellules se continue avec des séries de cellules plates, de même que les rubans de substance fondamentale, hyaline, qui les séparent, se continuent avec des trousseaux fibreux. La transition entre les cellules étoilées du cartilage et les cellules lamellaires du tissu fibro-tendineux est même assez facile à observer. Les cellules plates se tuméfient en leur centre et présentent deux ou plusieurs noyaux dans leur intérieur, leurs prolongements deviennent manifestes, quoique peu nombreux et fort courts. Puis les séries de cellules s'agrandissent par suite de la tuméfaction progressive des éléments et les prolongements s'allongent, tout en s'orientant en général d'une façon perpendiculaire à l'axe de la travée amorphe la plus éloignée du périchondre qui se trouve au contact de la traînée cellulaire. De place en place on voit que les groupes isogènes de cellules s'entourent d'une atmosphère claire présentant quelques légers grains qui ne sont pas de nature graisseuse, et c'est dans cette atmosphère beaucoup moins dense que la

substance fondamentale pourvue de son réseau que l'on trouve les prolongements protoplasmiques les plus fins et les plus délicats.

Il importe d'ajouter pour compléter ce tableau que la substance fondamentale dont le réseau se colore légèrement, comme nous l'avons dit, ne fixe nullement d'une manière énergique l'hématoxyline, contrairement à ce qui se passe pour le cartilage vrai que l'hématoxyline colore en bleu.

C. — On peut observer, quand le cartilage s'épaissit, un troisième aspect qui dérive des précédents, et pour la compréhension duquel il nous faut envisager successivement les cellules et les travées fondamentales. Les traînées cellulaires sont là considérablement élargies et forment des boyaux très larges et très étendus aux dépens de la substance fondamentale. Dans ces boyaux les cellules continuent à former des groupes dans lesquels les éléments sont au contact les uns des autres par la partie la plus voisine du noyau. Il en résulte une série de têtes de méduse à rayons divergents formés par les éléments protoplasmiques arborisés ; mais ces filaments se répandent librement dans une substance qui est la même pour tout un boyau cellulaire, si large qu'on le suppose. C'est cette même substance incolore que nous venons de signaler autour des îlots de cellules et dont le rôle s'est considérablement accru. La substance fondamentale est réduite entre ces différents îlots à des bandes minces qui restent homogènes et ne fixent que très peu les réactifs Néanmoins on peut toujours la distinguer de l'atmosphère claire qui enveloppe les groupes de cellules et qui paraît découpée par un très fin réticulum granuleux résultant de l'anastomose des prolongements protoplasmiques arborisés des cellules ; on peut ainsi s'assurer que ces prolongements ne sont pas entourés d'une capsule propre. Nous avons vu des vaisseaux sanguins, en très petit nombre, il est vrai, parcourir ces cartilages.

D. — Enfin, dans les points où le cartilage atteint son maximum d'épaisseur, il présente en son centre un aspect un peu différent. La substance fondamentale a disparu, les îlots de substance claire viennent donc tous au contact, c'est alors que le tissu prend l'aspect muqueux, mais il est à remarquer que les cellules de ces points présentent une diminution considérable de leur vitalité, diminution caractérisée par le faible volume de leur noyau qui fixe mal les réactifs colorants

et par la dimension moindre de leur protoplasma qui se montre très peu granuleux. Ces points muqueux éloignés des vaisseaux nutritifs subissent donc une sorte de dégénérescence, ils ne sont que l'aboutissant du processus dont nous venons de signaler les étapes et ne sauraient être pris comme type de la description d'un tissu normal.

En résumé, le squelette céphalique des céphalopodes paraît constitué, bien plutôt par du tissu fibro-muqueux que par du tissu cartilagineux vrai. Ce serait donc surtout le tissu fibro-tendineux vrai qui devrait lui être rattaché et la chondrinisation même de sa substance fondamentale ne saurait apporter un obstacle à cette manière de voir puisque l'on sait qu'elle est assez fréquente dans le tissu fibreux normal ou pathologique, sans cependant transformer ce tissu en cartilage vrai.

Ajoutons à propos de l'octopus, un détail d'anatomie comparée, sans rapport direct d'ailleurs avec ce qui précède et qui a peut-être été signalé d'ailleurs; c'est que le nerf qui occupe l'axe de chaque bras du poulpe n'est pas constitué par des cordons nerveux, mais par un tissu analogue au tissu nerveux central du même animal ; c'est-à-dire qu'on y rencontre une couche centrale de tissu névroglique parcouru par des vaisseaux et assez riche en myélocite et une calotte périphérique de grosses cellules nerveuses ; celle-ci est incomplète, c'est-à-dire qu'elle affecte la forme d'un croissant ouvert du côté où sont disposées les ventouses de l'animal. Le fer à cheval ainsi formé et qui contient de la névroglie à son intérieur est fermé en bas par un cordon nerveux composé de fibres de Remak et accolé à une artère volumineuse. Ce n'est donc pas un conducteur nerveux, mais un véritable axe qui, tout à fait comparable à celui du cerveau dont il est d'ailleurs une émanation, se prolonge dans chacun des bras du poulpe.

Séance du 23 juin 1893.

Présidence de M. Cornil.

Cancer primitif du pancréas méconnu. Cancers secondaires du foie et du poumon. Phénomènes de gangrène pulmonaire, par Auvray, interne des hôpitaux, aide d'anatomie de la Faculté.

Le nommé B..., âgé de 51 ans, tailleur de pierres, est entré à l'hôpital Necker le 15 juin 1893.

Au point de vue des antécédents héréditaires et personnels, rien de spécial à signaler. Le malade semble avoir joui d'une parfaite santé jusqu'au début de l'affection actuelle.

A son entrée, le sujet est dans un état de grande faiblesse et en proie à une dyspnée intense ; il répond à peine aux questions qui lui sont posées.

Le début des accidents remonte au mois de mars ; à la suite d'un refroidissement, le malade fut pris d'une toux intense, qui a persisté depuis cette époque ; ses forces se sont notablement affaiblies, en même temps que survenait l'amaigrissement ; et malgré ce mauvais état toujours croissant, il a continué son travail jusque vers le 21 mai, pour subvenir aux besoins de sa famille.

A partir de ce moment, le malade s'est alité, l'état général est devenu de plus en plus grave, et le 15 juin il entrait dans notre service.

Examen du malade : L'état général du sujet est très alarmant ; il est plongé dans un état d'adynamie profonde ; la langue est humide et recouverte d'un enduit grisâtre. La température atteint 39°, le pouls est petit, faible, irrégulier.

L'existence d'une expectoration abondante, liquide, brunâtre et d'une extrême fétidité appelle d'abord l'attention du côté du poumon.

La percussion révèle l'existence d'une matité absolue au niveau de la base droite ; les vibrations thoraciques sont égales des deux côtés de la poitrine.

A l'auscultation du poumon droit, on entend des râles sibilants et ronflants, la respiration est soufflante, peu intense, l'expiration prolongée. Dans le quart inférieur du poumon droit, on constaté l'existence d'un foyer de broncho-pneumonie avec souffle et râles sous-crépitants ; mais pas de râles crépitants proprement dits.

Au sommet gauche, la respiration est soufflante ; les deux sommets paraissent suspects.

En avant et des deux côtés la respiration est humée ; léger degré d'emphysème pulmonaire.

En présence de ces signes, on posa le diagnostic de gangrène pulmonaire ; mais la cause de cette gangrène restait douteuse.

Le pronostic fut sévère dès le début.

Le 19 juin, les signes physiques sont vagues, on ne trouve plus les

râles sous-crépitants du début ; il existe des sibilances dans toute l'étendue du poumon droit. Les urines renferment de l'albumine.

La température demeure à 39°,2. Le malade est anxieux ; le soir apparition du délire.

Le 20 juin, le malade succombe dans la matinée, à la suite d'une hémoptysie abondante, survenue brusquement.

AUTOPSIE. — *Organes abdominaux.* — Aucun épanchement ascitique à l'ouverture de la cavité abdominale.

Estomac. — La cavité stomacale est remplie d'une quantité notable de sang coagulé ; au moment où l'hémoptysie finale s'est produite, une partie du sang a été rejetée par la bouche, tandis que le surplus tombait dans les voies digestives.

Pancréas. — Le pancréas est le siège d'une néoplasie, qui a envahi principalement la tête de l'organe, et se traduit à la vue par des bosselures irrégulières, peu volumineuses, donnant au doigt la sensation d'un tissu résistant, fibreux.

Les parois du duodénum en contact avec la tête du pancréas sont intactes, et les voies biliaires perméables.

Capsules surrénales. — La capsule droite est englobée dans une masse de tissu néoplasique, fibreux, résistant et relié à la tête du pancréas par un point de substance de même nature, qui passe en arrière du duodénum.

Les ganglions voisins, qui entourent le tronc cœliaque, sont envahis par le cancer.

Foie.—Volume normal. Coloration normale. Mais sur sa face supérieure, en contact avec le péritoine diaphragmatique, on observe un noyau cancéreux, de coloration jaunâtre, présentant les dimensions d'une pièce de vingt centimes. Dans son voisinage existent quelques nodosités de même nature.

Reins. Rate. — Ne présentent aucune altération.

Organes thoraciques.— Dans la cage thoracique, toutes les lésions sont localisées du côté droit.

Poumon droit.— La plèvre pariétale dans sa portion diaphragmatique est envahie par le néoplasme ; la base du poumon droit et par conséquent la plèvre viscérale qui la recouvre sont unies au feuillet pariétal et ne forment qu'une seule et même masse cancéreuse; aussi l'enlèvement du poumon ne peut avoir lieu sans la rupture des nombreuses adhérences qui relient toutes ces parties entre elles.

La plèvre costale présente également une infiltration néoplasique dans les points qui sont en contact avec les parties envahies du poumon.

Le poumon droit est emphysémateux dans son tiers supérieur. Dans le reste de son étendue, le parenchyme pulmonaire est envahi par le néoplasme; çà et là, on voit, dans l'épaisseur du poumon et à sa surface des nodosités cancéreuses de volume variable et de coloration jaunâtre, tranchant nettement sur la coloration gris-rougeâtre du tissu voisin ; mais, c'est dans le tiers inférieur principalement que les lésions sont intéressantes à étudier.

On constate dans cette région l'existence d'un noyau cancéreux, de coloration jaunâtre, de consistance ferme, d'aspect fibreux, et présentant le volume d'une orange. Immédiatement au contact de cette partie solide, et au-dessous d'elle, existe une vaste caverne, traversée

encore par quelques brides d'un tissu gangrené, et dont les parois anfractueuses, irrégulières, sont d'aspect noirâtre; dans cette excavation se sont accumulés des débris cancéreux d'odeur fétide, mélangés à des caillots. L'existence de ces produits divers provenant de la désagrégation du néoplasme, nous explique l'origine de l'expectoration fétide qui avait fait porter pendant la vie le diagnostic de gangrène pulmonaire et elle nous permet de comprendre comment le processus de destruction frappant les vaisseaux qui rampent dans les parois de cette cavité, une hémorrhagie foudroyante a pu amener la mort du sujet.

Poumon gauche.—Quelques adhérences au sommet gauche; larges plaques d'emphysème sur sa face antérieure. Congestion.

Ganglions. — du hile également envahis par le cancer.

Cœur. — Normal. Pas de signes d'endocardite.

Péricarde, sain.

Examen des pièces histologiques :

Pancréas.—Alvéoles cancéreux renfermant deux espèces de cellules de petites et de grosses cellules. Les petites cellules forment la bordure de ces amas, elles sont cylindriques et à noyau allongé : elles se tassent vers le centre de l'alvéole où elles prennent le type polyédrique. On trouve en outre en un ou plusieurs points de l'alvéole suivant qu'il est plus ou moins grand, des îlots de grandes cellules à noyau arrondi, à protoplasma clair. Quelquefois même une seule grosse cellule est isolée au milieu des petites.

Foie.—Les noyaux cancéreux du foie renferment les deux espèces de cellules signalées dans les amas cancéreux du pancréas : de grosses cellules et des cellules plus petites, allongées.

Poumon. —Loges remplies d'éléments cancéreux qui ont pour la plupart l'aspect des grosses cellules à protoplasma clair. Au niveau de la plèvre, existence de lymphatiques gorgés de cellules cancéreuses.

Réflexions. — Deux points nous paraissent particulièrement intéressants dans cette observation.

Le premier concerne la difficulté de diagnostic des cancers du pancréas.

Peu d'affections déjouent aussi facilement le sens clinique des praticiens les plus exercés; et souvent, dans les cas d'ictère prolongé, la laparotomie exploratrice a seule permis de constater s'il s'agissait d'un cancer du pancréas, ou de l'obstruction des voies biliaires par l'engagement d'un calcul dans le canal cholédoque.

Dans le cas actuel, les lésions pulmonaires seules avaient attiré l'attention. L'absence complète des signes généralement observés dans le cancer du pancréas, c'est-à-dire l'ictère, la glycosurie, les selles graisseuses, les vomissements de matières grasses, l'ascite, etc... et, d'autre part, l'état général du sujet, la dyspnée intense qu'il présentait, les signes physiques

fournis par un examen minutieux du poumon, et surtout la fétidité des crachats, devaient faire porter le diagnostic de gangrène pulmonaire ; or la gangrène n'était qu'un épiphénomène survenu au cours de l'évolution du cancer du pancréas, propagé au foie et de là au poumon.

Le second point qui mérite d'attirer notre attention est relatif aux données fournies par l'examen des pièces histologiques.

L'examen de ces pièces nous permet d'affirmer que les lésions pulmonaire et hépatique ont eu pour point de départ le pancréas, et nous renseigne en même temps sur le mode d'envahissement de ces organes.

Les pièces histologiques que nous avons décrites précédemment, nous ont montré que les amas cancéreux du foie et du poumon étaient formés de cellules en tout semblables à celles de l'épithélioma pancréatique, c'est-à-dire petites cellules allongées, cylindriques, et grosses cellules plus ou moins arrondies.

Elles nous ont montré également que l'envahissement du foie avait eu lieu par la voie du système porte, et que la propagation au poumon, ainsi qu'on l'a déjà dit, s'était faite par la voie lymphatique. Mais, dans le cas actuel, l'envahissement du poumon semble s'être fait directement par les lymphatiques du diaphragme et de la plèvre que les coupes nous ont montrés gorgés d'éléments spécifiques. La voie d'envahissement par les ganglions du hile semble avoir joué ici un rôle plus effacé ; on comprend difficilement, en effet, dans cette dernière hypothèse, pourquoi le poumon gauche eût été respecté et nous savons cependant qu'il ne présentait aucune lésion d'ordre cancéreux.

Séance du 30 juin 1893.

PRÉSIDENCE DE M. CORNIL.

Goitre exophtalmique. Mort au bout de 15 jours.
par EMILE REYMOND, interne des hôpitaux.

Le 16 mai 1893, entre à l'hôpital Beaujon, n° 16 de la salle Béhier, une femme B..., garde-malade, âgée de 45 ans. Sa fille, nouvellement

accouchée et souffrant d'une phlegmatia alba dolens, est couchée dans le lit voisin ; c'est la fille qui fournit tous les renseignements qu'on aurait pu difficilement obtenir de la mère.

Notons, à propos des antécédents héréditaires, que le père de la malade est mort d'un cancer ; elle-même a joui d'une bonne santé jusqu'à ce jour, à part les pertes abondantes qui la fatiguent chaque mois. Rien de ce qui pourrait se rapporter à la maladie actuelle ne remonte à plus de 18 mois. A cette époque, la malade eut un violent chagrin à la suite duquel sa fille remarqua un tremblement continuel auquel elle n'attacha pas d'importance.

Tel est, pendant plus d'un an, le seul symptôme qu'on ait remarqué ; à part cela, aucun changement observé ni du côté des yeux, ni du côté du corps thyroïde, aucune modification de caractère ; santé générale excellente.

Il y a quinze jours, la fille de la malade accouche ; des complications se produisent qui mettent en danger la vie de l'accouchée. La mère, à la suite de cette émotion, est prise d'accidents si aigus que, dix jours plus tard, elle entrait à l'hôpital et mourait trois jours après son entrée.

Au moment de son entrée, l'aspect de la malade fait de suite penser à un goitre exophtalmique, quoique les yeux fassent peu de saillie ; ils sont brillants et ont un aspect étrange. Les pommettes sont très rouges, un tremblement continuel agite tout le corps de la malade qui remue dans son lit jour et nuit, sans prendre un instant de repos.

Ses jambes ne peuvent la porter : cette paraplégie s'est montrée dès le début des accidents ; la sensibilité est très émoussée au niveau des membres inférieurs ; cette anesthésie relative n'est pas disséminée par plaques, mais semble la même en tous les points des membres inférieurs. Une éruption d'acné couvre la peau du dos. Le corps thyroïde fait une saillie très notable qui a augmenté, paraît-il, progressivement depuis 15 jours. L'auscultation pulmonaire est négative.

L'auscultation du cœur permet d'entendre, malgré l'asystolie, un souffle au premier temps dont le maximum est à la pointe, mais qui retentit dans toute la cage thoracique.

La malade vomit tout ce qu'elle prend ; il lui est d'ailleurs très difficile d'avaler, même les aliments liquides.

Sa voie est nasonnée ; elle s'exprime avec peine ; son intelligence est profondément troublée.

Son pouls est de 125 pulsations par minute ; sa température est de 38° le jour de l'entrée, de 39° le lendemain soir, de près de 40° au moment de la mort.

Autopsie. — On trouve le corps thyroïde du volume d'une grosse orange ; les vaisseaux sanguins y sont très dilatés ; nous reviendrons sur la description à propos de l'examen histologique. Le thymus descend jusqu'à la quatrième côte. Les ganglions cervicaux du grand sympathique ne paraissent pas augmentés de volume.

Tous les ganglions lymphatiques péri-trachéo-bronchiques sont lumineux, noirs comme du charbon, les uns mous, les autres très durs. Les poumons sont congestionnés au niveau des bases.

Le cœur droit est normal ; le cœur gauche a des parois doubles épaisseur. Les valvules de l'orifice mitral sont insuffisantes, courtes,

épaisses ; des noyaux fibreux se sentent le long du bord libre. Le foie est normal, l'utérus de même. Les reins sont congestionnés. La rate est petite et le tube digestif normal.

A l'ouverture de la boîte crânienne on est tout d'abord frappé de l'importance prise par la circulation cérébrale ; tous les vaisseaux semblent dilatés ; les plexus choroïdiens sont volumineux et congestionnés ; sur le plancher du troisième ventricule se voit à l'œil nu un réseau de fines artérioles. Le corps thyroïde est, comme nous le disions, à peu près triplé de volume, même après avoir été débarrassé du sang dont il est gorgé. La forme normale est remarquablement conservée et l'hypertrophie est régulière et totale. La pyramide de Lalouette est hypertrophiée, elle a toutefois ses dimensions proportionnelles. La consistance elle-même est normale, sauf au niveau de la partie supérieure du lobe gauche. En ce point on sent une masse très dure, grosse comme une petite noix. A la coupe on constate que cette masse est constituée par un petit kyste contenant un liquide brun ; les parois en sont fort épaisses et très dures.

Des coupes histologiques ont été faites en plusieurs points du corps thyroïde. Faites dans les parois du kyste, ces coupes montrent un tissu fibreux, d'apparence différente suivant les points. Les cellules épithéliales n'ont pas disparu complètement ; dans les points où les faisceaux fibreux sont très serrés, on voit les cellules épithéliales disséminées dans un tissu homogène et donnant l'illusion de cellules cartilagineuses dans un tissu fibro-cartilagineux.

En d'autres points les faisceaux fibreux sont moins serrés et laissent entre eux des îlots de cellules épithéliales, quelques-unes en voie de dégénérescence granulo-graisseuse.

Tel est l'aspect fourni par les parois de ce petit kyste ; quant au reste de la glande thyroïde, des coupes en ont été faites en des points très différents, et voici ce qu'elles nous montrent :

Dans les points où l'on s'éloigne le moins de l'aspect normal de la glande, l'on constate cependant que le diamètre des tubes glandulaires est beaucoup augmenté, leurs parois fibreuses amincies et dans la lumière du tube glandulaire, nulle part on ne voit un revêtement normal de cellules épithéliales. Celles-ci très modifiées dans leur aspect, leurs dimensions et leur coloration forment un amas remplissant la lumière du tube glandulaire, n'adhérant plus à ses parois et l'abandonnant dans les coupes trop fines.

En d'autres points l'aspect s'éloigne encore davantage de la disposition normale : la charpente fibreuse s'y est résorbée, on en trouve la preuve dans les vestiges de travées conjonctives encore appréciables dans certaines aires encombrées de cellules glandulaires. D'autres fois, le diamètre normal du cul-de sac glandulaire s'est simplement agrandi sous la poussée des nouvelles cellules, on découvre des îlots de cellules se touchant toutes, qu'on prend à un faible grossissement pour des globules blancs, mais qui sont toujours des cellules épithéliales développées en grand nombre ; à un fort grossissement et si l'on n'avait pas connaissance de la partie voisine on croirait à un néoplasme.

Nulle part nous n'avons trouvé de matière colloïde.

Réflexions. — Ce qui frappe d'abord dans cette obser-

vation, c'est la marche singulièrement rapide de la maladie. Cette femme jouissait d'une bonne santé apparente, elle remarquait seulement un peu de tremblement depuis un an; à la suite d'une émotion les symptômes du goitre exophtalmique se montrent presqu'au complet et si violents que la femme meurt au bout de quinze jours.

Parmi ces symptômes, la paraplégie accompagnée d'anesthésie nous a particulièrement frappé : on dit avoir surtout rencontré ce signe dans le cas de goitre exophtalmique développé chez les hystériques. Nous avons en vain recherché des antécédents d'hystérie chez notre malade, d'après les renseignements qu'a pu nous fournir sa fille.

En même temps que cette marche brutale, la température était faite pour étonner; aussi s'était-on demandé si une maladie générale n'était pas venue se greffer sur le goitre exophtalmique, mais cette pensée ne pouvait subsister après l'autopsie.

Ce qui dans l'autopsie nous paraît particulièrement intéressant et capable d'éclairer certaines anomalies de la clinique, c'est la lésion du cœur gauche.

A quelle époque remonte le début de cette lésion? S'agit-il là d'une insuffisance mitrale consécutive à une hypertrophie du cœur gauche, secondaire par conséquent au goitre exophtalmique?

Il suffit de regarder les valvules mitrales pour se convaincre qu'il s'agit là d'une lésion ancienne, chronique, antérieure par conséquent à l'évolution aiguë de ce goitre exophtalmique; celui-ci se serait donc développé chez une cardiaque.

On comprendrait mieux ainsi la marche rapide de la maladie, le goitre exophtalmique étant alors la terminaison aiguë d'une affection chronique et latente du cœur.

En terminant les remarques suggérées par l'autopsie, notons l'absence d'hypertrophie du ganglion cervical supérieur du grand sympathique.

Les lésions microscopiques offertes par le corps thyroïde nous paraissent intéressantes. Laissons de côté le petit kyste et ses parois. Les lésions offertes par l'ensemble de la glande ne ressemblent nullement à celles trouvées dans le retour à l'état embryonnaire du corps thyroïde, pas davantage à celles d'aucune des formes du goitre ordinaire : la seule forme avec laquelle on puisse faire la comparaison est le

goitre parenchymateux glandulaire, épithélial. Mais combien grandes sont les différences!

Le goitre parenchymateux est, lui aussi, constitué par le développement anormal de l'élément épithélial, mais cet élément reste *glandulaire*. Ces glandes vont s'allonger, se ramifier en formant de nouveaux prolongements; par places elles vont augmenter de diamètre; par places l'épithéliome caduc chassé par une couronne de cellules glandulaires nouvelles va tomber dans la lumière du tube et l'obstruer. Mais, malgré toutes ces modifications, une coupe de ce tissu donne de suite l'idée d'une glande.

Toute différente est la disposition des éléments dans le cas qui nous occupe : ici ce qui frappe ce n'est pas l'augmentation du nombre des culs-de-sac, c'est l'augmentation du nombre des cellules épithéliales qui *partout* remplissent les culs-de-sac distendus. Cet amas de cellules ne ressemble pas plus à la couronne glandulaire d'un cul-de-sac normal que dans la pneumonie l'amas de cellules remplissant un lobule pulmonaire, ne ressemble aux cellules recouvrant les parois de ce lobule sain.

En résumé, l'hypertrophie dans le goitre folliculaire n'est qu'une continuation des conditions naturelles de croissance; dans notre cas elle est due en partie à une énorme prolifération des cellules épithéliales sans que celles-ci gardent leur disposition folliculaire caractéristique.

Kyste congénital thyro-hyoïdien, par le Dr J.-L. FAURE, prosecteur des hôpitaux.

Ce kyste provient d'un homme d'une cinquantaine d'années qui a servi, à Clamart, aux travaux de dissection.

Avant l'incision de la peau, le kyste apparaissait sous la forme d'une petite tumeur exactement mediane, occupant tout l'espace compris entre l'os hyoïde et le bord supérieur du cartilage thyroïde. La fluctuation était évidente.

Les exemples de kystes médians du cou étant assez rares, j'ai cru devoir disséquer celui-ci avec soin afin de me rendre compte de ses connexions anatomiques.

De la grosseur d'une petite noix, un peu allongé, le kyste adhère intimement à la face postérieure de l'os hyoïde et à la partie supérieure de la membrane thyro-hyoïdienne dont il est impossible de le séparer. De ce point d'insertion il se porte vers le bas, en contact direct avec la membrane sur laquelle il roule et dont le sépare simplement un peu de tissu cellulaire. Le muscle cléido-hyoïdien gauche lui adhère par son bord médian et un peu par sa face antérieure, tout

près de ses insertions hyoïdiennes. Un coup d'œil sur le dessin ci-joint permettra d'ailleurs de se rendre compte de tous ces détails.

Il n'y a aucune adhérence avec les autres organes, épiglotte, base de la langue ou corps thyroïde.

Le contenu nous a paru mucoïde. Malheureusement l'examen his-

1. Section du mylo-hyoïdien. — 2. Petit morceau de l'os hyoïde fracturé auquel s'insère l'omo-hyoïdien. — 3. Cléido-hyoïdien.

tologique fait par M. Lesage n'a pas permis de se rendre compte de la structure exacte de la paroi, ni de la nature de l'épithélium à cause des altérations cadavériques.

Il est cependant permis d'affirmer qu'il s'agit bien là d'un kyste congénital développé aux dépens des bourgeons embryonnaires qui donnent normalement naissance au corps thyroïde.

Cirrhose du foie. Infarctus de la rate.

M. Besançon présente la rate d'un homme mort de cirrhose banale du foie, dans le service de M. Dreyfus-Brisac. Cette rate offre un volume énorme et, dans l'intérieur, on trouve un infarctus de dimensions considérables.

Anthracose pulmonaire.

M. Thiroloix montre, au nom de M. Bernard et au sien, des poumons atteints d'anthracose avec tuberculose. Le malade était employé dans une fabrique où l'on fait le charbon qui sert à l'éclairage électrique. Il était autrefois tailleur de pierres et il avait eu à ce moment des bronchites répétées. Peu de temps après être entré dans sa nouvelle industrie, il a commencé à avoir une expectoration noire. On voit dans les poumons, qui offrent une teinte uniformément noire comme du charbon, des cavernes et en outre des productions calcaires qui semblent être des tubercules guéris.

Occlusion intestinale par diverticule, par M. Maurice Cazin, chef de laboratoire à la Faculté.

Le 11 mai 1893, on amenait à la Maison municipale de santé, dans le service de mon maître M. le Dr Segond, un enfant de 11 ans, qui présentait tous les signes d'une occlusion intestinale complète, avec un météorisme extrêmement accentué, des vomissements fécaloïdes, un pouls très petit, et un état général fort mauvais. L'enfant, depuis 6 jours n'avait pas eu de selles ni d'émission de gaz, après avoir présenté la semaine précédente des alternatives de diarrhée et de constipation.

M. Broca fut appelé et pratiqua immédiatement une laparotomie qui lui permit de constater que la cause de l'occlusion était constituée par un diverticule intestinal, inséré sur le bord mésentérique de l'intestin, et terminé par une extrémité libre de forme irrégulière, champignonneuse, donnant presque l'aspect d'une masse néoplasique végétante.

M. Broca ayant bien voulu me confier l'examen de cette pièce intéressante, j'ai pratiqué des sections parallèles à son axe longitudinal, et j'ai pu constater immédiatement que l'extrémité libre du diverticule, au lieu d'être régulière et arrondie, comme c'est le cas le plus fréquent, était constituée au contraire par une cavité multiloculaire, limitée par une muqueuse plusieurs fois repliée sur elle-même, et donnant sur la coupe un aspect festonné. L'examen histologique m'a d'ailleurs montré que les parois de l'intestin avaient une structure absolument normale au niveau de cet appendice, et que l'aspect mamelonné de

l'extrémité terminale était par conséquent dû simplement à un plissement de ces parois.

M. Broca. — La pièce que j'ai prié M. Cazin de vous présenter m'a paru avoir quelque intérêt au point de vue anatomique : il est rare, en effet, de voir un diverticule intestinal inséré sur le bord mésentérique de l'intestin et, d'autre part, l'extrémité libre de ce diverticule avait une forme bizarre. Cette extrémité n'était, d'ailleurs, pas réellement libre, mais les adhérences qu'elle présentait étaient certainement inflammatoires ; elles l'unissaient au pourtour droit du détroit supérieur, en un point que je n'ai pas pu préciser; de là un pont sous lequel s'était engagé l'intestin grêle étranglé. Je n'insisterai pas davantage sur les faits anatomiques, renvoyant à cet égard à la note de M. Cazin, mais je donnerai quelques détails cliniques.

Lorsque j'ai été appelé, l'enfant en était au 7e jour d'une occlusion complète, pour laquelle on avait, dans la pension où il était, épuisé les ressources de la thérapeutique médicale et il ne fut apporté à la maison Dubois que lorsque son état fut à peu près désespéré ; le météorisme était très prononcé, le collapsus était marqué, le pouls était misérable. J'ai fait la laparotomie et j'ai constaté que, si l'intervention eût été pratiquée à temps, je me trouvais en présence d'un cas opératoirement et anatomiquement aussi favorable que possible. Par l'incision médiane, sous-ombilicale, j'ai introduit ma main qui, immédiatement, a senti à droite et dans le petit bassin des anses intestinales affaissées et est arrivée en quelques secondes sur un orifice limité en arrière par le détroit supérieur, en avant par une bride, orifice dans lequel s'engageait l'intestin étranglé. Par une légère traction, cette région a été amenée au dehors sur des compresses stérilisées, j'ai vu la jonction des anses distendues et affaissées, j'ai vu la bride constituée par le diverticule qui vient de vous être présenté et les adhérences qui la terminaient. Immédiatement, j'ai constaté que la pression sur les anses distendues faisait progresser les matières dans les anses affaissées. Au niveau du point serré l'intégrité de l'intestin était parfaite, nulle part il n'y avait trace de péritonite. J'ai réséqué l'appendice au ras de l'intestin et l'ai fermé par trois points de suture de Lembert à la soie. Enfin j'ai réduit l'intestin, ce qui, malgré le météorisme, a été fait rapidement,

en manipulant à travers des compresses dont les bords étaient engagés sous les lèvres de l'incision pariétale. Le tout, terminé par une suture en étages, était terminé en une demi-heure. On peut dire que c'est le minimum de traumatisme, et j'ajoute que l'intestin a toujours été protégé sous des compresses chaudes. Néanmoins, l'enfant a succombé quelques heures après, dans le collapsus. L'autopsie n'a pu être pratiquée; elle n'eût, d'ailleurs, presque sûrement rien appris.

S'il eût été opéré à temps, au deuxième ou au troisième jour, ce cas aurait donné un succès à peu près certain; le seul danger eût été la péritonite inoculée par l'opérateur, et pour une laparotomie aussi simple, il est bien rare que l'on fasse aujourd'hui des fautes d'antisepsie capables de créer cette inoculation.

De ce fait, j'en rapprocherai un autre relatif également à un enfant, à une fillette d'une dizaine d'années que l'on apporta à l'hôpital Trousseau au huitième jour d'une occlusion aiguë. Après incision médiane sous-ombilicale, je trouvai une bride allant du mésentère à la partie droite du détroit supérieur; je la coupai entre deux pinces, et sous elle je trouvai l'intestin grêle étranglé, mais en parfait état. Ici, tout était fini en 25 minutes, mais l'enfant mourait en quelques heures, dans le collapsus. Elle était, d'ailleurs, mourante quand je l'ai opérée, malgré l'absence de toute perforation, de toute péritonite. Ici encore, j'affirme que l'attente imposée par le médecin traitant est seule responsable de la mort.

Pour quel diagnostic a été traité mon premier malade, je l'ignore; quant à la seconde, elle avait été apportée à l'hôpital quoique adressée à un praticien avec une carte portant comme diagnostic : *périlyphlite*, et comme mention spéciale : *Cave ne perdas*. Il n'y avait au demeurant aucun signe de périlyphlite et par contre l'occlusion aiguë était évidente.

Je suis loin de blâmer une erreur de diagnostic, mais je blâme une attente de huit jours : d'autant plus que s'il y avait périlyphlite la persistance des accidents indiquait une intervention chirurgicale. Je sais fort bien que le diagnostic précis de l'occlusion est souvent difficile, et à ce propos je signalerai une cause d'erreur spéciale à l'enfant et due à des

vers intestinaux. J'ai été appelé d'urgence, il y a quelques mois, à l'hôpital Trousseau pour une fillette de 8 à 10 ans que l'on croyait atteinte d'occlusion intestinale depuis quarante-huit heures. Il y avait, certainement, des douleurs abdominales vives et un arrêt des matières et des gaz; en outre, le facies était grippé, mais il n'y avait pas de météorisme, le ventre était souple et indolent à la pression, le pouls était plein et régulier, température 38°. En présence de ces symptômes, je crus devoir m'abstenir, en ordonnant d'administrer de l'opium par pilules de 0,01 centigr., une pilule par heure, jusqu'à concurrence de dix. La nuit fut calme et le lendemain matin je trouvai l'enfant en bon état, et dans la journée elle rendait par la bouche un ascaride lombricoïde, après quoi la température tomba à 37°, et au bout de quarante-huit heures l'enfant rentrait chez elle absolument guérie, ayant été la selle.

Puisque je mentionne ces accidents de pseudo-occlusion vermineuse, je résumerai une observation que l'on trouvera bientôt dans la thèse de mon élève Jacob sur l'appendicite. Il s'agit d'une petite fille qui, étant convalescente de scarlatine, fut prise, sous les yeux de l'interne du service, d'une douleur vive dans la fosse iliaque, avec réaction péritonéale et température aux environs de 39°. Mais à la palpation le ventre était partout souple, nullement météorisé; aucun empâtement, aucune matité n'existaient dans la fosse iliaque. Ne trouvant aucune indication opératoire, je prescrivis l'opium, comme il vient d'être dit, et le lendemain l'enfant allait bien; quelques jours après elle eut une rechute légère, puis le lendemain rendit par la bouche un ascaride lombricoïde, et à partir de ce moment fut radicalement guérie.

Dans les deux cas que j'ai opérés, certains chirurgiens auraient sans doute eu recours à l'anus contre nature, indiqué pour eux toutes les fois qu'il s'agit d'un malade à bout de forces, avec ballonnement considérable du ventre. La rapidité de l'acte opératoire eût certainement été plus grande, mais on ne peut insister sur cet argument, étant donné que mes deux malades ont été soumis au chloroforme l'un pendant une demi-heure, l'autre pendant vingt-cinq minutes. Grâce à l'emploi de larges compresses aseptiques en toile l'intestin a été parfaitement abrité et a été aisément réduit. Enfin à quoi eût pu aboutir l'anus contre nature? A rien de bon, car il aurait porté forcement sur une anse assez élevée du grêle, ce qui déjà donne une mortalité immédiate consi-

dérable ; et de plus, l'anse étranglée serait restée dans le ventre pour se perforer presque à coup sûr ultérieurement. Malgré mes deux échecs, incontestablement dus à une temporisation maladroite dont je ne suis en rien responsable, je continue à penser que si l'anus contre nature a sa raison d'être pour certaines occlusions chroniques, il doit être proscrit du traitement de toutes les occlusions aiguës et qu'il suffit d'étudier les causes anatomiques de ces dernières pour conclure qu'elles sont, à toutes périodes, justiciables de la seule laparotomie.

Remarques sur les néoformations d'origine inflammatoire consécutives à la présence des corps étrangers dans les tissus, par le Dr THIÉRY, chef de clinique chirurgicale.

A propos de la communication de M. Pilliet au sujet d'une femme que nous avons observée ensemble dans le service du professeur Tillaux (voir *Bull. Soc. anat.*, p. 438), j'ai désiré présenter les considérations suivantes :

Si dans le cas précédent nous avions pensé pouvoir trouver au milieu du néoplasme le corps étranger que nous avons cru en être l'origine, c'est que dans plusieurs cas analogues nous avions pu faire la même constatation.

La présence des corps étrangers dans les tissus peut provoquer divers ordres de phénomènes qui varient surtout avec les qualités septiques ou aseptiques du corps introduit. Cette vérité aujourd'hui universellement admise n'a pas besoin d'autre démonstration et on peut rapporter à trois types principaux la marche des accidents consécutifs.

1° CORPS ASEPTIQUE : *Accidents nuls.*

2° CORPS SEPTIQUE : *Suppuration et abcès.* L'abcès ouvert, il peut se produire deux alternatives : ou le corps étranger est expulsé avec le pus et l'abcès guérit ; ou le corps étranger reste dans les tissus et il se forme un trajet fistuleux qui persistera aussi longtemps que le corps septique séjournera dans la profondeur.

3° CORPS SEPTIQUE : *Inflammation limitée aboutissant à la sclérose.* C'est dans cette catégorie que nous avions, avant l'opération, fait rentrer le cas rapporté plus haut : le corps étranger irrite les tissus voisins et aboutit à la prolifération conjonctive qui l'enkyste dans une gangue conjonctive plus ou moins épaisse pouvant dans certains cas prendre le développement d'une véritable tumeur ; mais ce qui

la distingue des tumeurs du même genre, c'est qu'elle n'est point limitée, elle diffuse plus ou moins loin et si cliniquement elle paraît avoir des contours nets, il n'en est plus de même au point de vue opératoire.

Nous retrouvons la plupart de ces alternatives dans la manière dont se comporte l'urine par rapport aux tissus lorsque, suivant les conditions de septicité de l'urine et de défense des tissus, elle produit l'infiltration avec sphacèle ou seulement l'abcès urineux, ou encore la tumeur urineuse, dure et conjonctive par prolifération des éléments voisins.

Dans la première catégorie de faits il faut faire rentrer la tolérance des tissus pour tous les corps aseptiques : fils de soie, d'argent ; grains de plomb, qui volontairement ou accidentellement sont abandonnés dans le tissu.

Le plus bel exemple qui ait rapport au séjour des corps septiques nous est fourni par la présence de ligatures septiques : abcès, fistule interminable, tels sont les deux termes des accidents septiques, et à ce propos nous ferons remarquer la fréquence grande d'accidents de ce genre lorsque les fils employés ne sont pas rigoureusement aseptiques, à tel point que l'on peut dire : toute fistule persistante d'une plaie opératoire qui ne reconnaît pas pour cause la fongosité tuberculeuse, le néoplasme, une lésion osseuse ou ganglionnaire est produite par la présence d'un corps étranger, débris d'éponge, d'ouate ou de fils septiques. Il est encore à remarquer dans ces cas que la simple extirpation à la pince du corps septique amène immédiatement, avec une rapidité souvent incroyable, la fermeture de la fistule.

En voici de nombreux exemples :

1° Cure radicale de hernie. — Fistule persistante *deux ans* après l'opération : extraction d'un fil septique placé à l'anneau. Fermeture de la fistule en 3 jours.

2° Varicocèle opéré par résection des veines : fistulette persistante au bout de 2 mois ; cathétérisme du trajet ; extraction d'un fil septique. Fermeture spontanée de la fistule de 4 jours.

3° Laparotomie. Fistule persistante depuis cinq mois. Extraction d'un fil. La fistule s'oblitère spontanément en quelques jours.

4° Cure radicale de hernie. Réunion complète puis fistulisation en 2 points. Je puis extraire 2 gros fils à suture, 2 mois 1/2 après l'opération. Guérison parfaite.

5° Extirpation de tumeur du bras. Réunion, puis fistulation : on peut extraire un fragment de gaze iodoformée. Guérison.

6° Grattage de trajet fistuleux paraissant provenir de l'humérus. Opération ancienne pour ostéomyélite. On découvre un catgut non résorbé et comme fibreux. Fermeture de la fistule après 8 jours de pansement.

Les autres observations analogues aux précédentes ne sont pas rares et chaque chirurgien a pu en recueillir de semblables : nous désirons cependant signaler plusieurs particularités de leur histoire. En premier lieu, la persistance indéfinie de ces fistules tant que l'on n'intervient pas, intervention bien simple dès que le diagnostic est posé, puisqu'il suffit, la plupart du temps si le siège des fils n'est pas très profond, d'introduire dans le trajet fistuleux sans débridement préalable, une fine pince à griffes, telle que la pince de Leibreich par exemple, pour extraire le corps étranger.

A la suite de cette extraction, il n'est nullement besoin d'exciser le trajet ou d'en gratter les fongosités : la cicatrisation à lieu très rapidement, la plupart du temps en quelques jours et c'est parfois avec étonnement qu'à la suite d'une intervention aussi simple, le malade voit disparaître en deux ou trois jours la fistule qui l'inquiétait depuis des mois.

Enfin le corps septique peut provoquer autour de lui, avons-nous dit, une inflammation subaiguë, sans suppuration proprement dite, et la défense des tissus voisins se traduit par la formation d'un nodule conjonctif, prenant parfois les allures d'un véritable néoplasme.

L'observation que nous rapportons plus haut avec notre ami Pilliet en est-il un exemple ? Peut-on admettre que chez cette malade un fragment de l'arête de poisson brisée sous les téguments y ait provoqué la tumeur que M. Tillaux a extirpée ? ou faut-il conclure simplement à une simple coïncidence entre le développement de la tumeur opérée et le commémoratif d'une blessure par arête de poisson.

Si, à l'examen histologique pratiqué par M. Pilliet, on avait retrouvé du tissu conjonctif pur, plus ou moins adulte, nous n'aurions aucune hésitation et dans cette leçon qu'il a consacrée à cette malade, M. Tillaux pensait aussi qu'il y avait entre la blessure et le néoplasme une relation de cause à effet.

Il est vrai, d'autre part, que l'on n'a pu retrouver à la coupe, au milieu du néoplasme, le corps étranger qu'indi-

quait la malade ; mais celui-ci a pu se résorber comme peuvent le faire dans certaines conditions les plaques d'os décalcifié. Quant à la présence de tissu cartilagineux, elle est plus difficile, ce nous semble, à expliquer et nous laisse assez perplexe sur l'hypothèse qu'il faut admettre, puisque jusqu'à présent du moins je ne connais pas d'observation de fibro-chondrome développé dans ces conditions.

Je crois intéressant de rapprocher des considérations précédentes l'observation suivante qui montre bien avec les pièces anatomiques à l'appui la réalité de la formation des fibromes inflammatoires par présence d'un corps étranger : Une femme de 45 ans se présente à l'Hôtel-Dieu avec un fibrome de la paume de la main situé au milieu de l'articulation métacarpo-phalangienne du médius droit. Elle raconte qu'il y a 5 mois elle s'est enfoncée à ce niveau une écharde de bois qui s'est brisée dans les efforts d'extraction. Je l'opère, j'extirpe le nodule fibreux, du volume d'un haricot environ, et en l'examinant je trouve au centre même du néoplasme, sans trace de suppuration, l'écharde de bois indiquée par la malade.

A ces diverses catégories de faits, on pourrait joindre encore celle où un corps étranger aseptique provoque par irritation (car ce mot nous paraît ici plus propre que celui d'inflammation) une réaction conjonctive qui aboutit à l'hyperplasie. C'est là une des bases de la méthode sclérogène inaugurée par M. Lannelongue et nous ne faisons qu'indiquer cette possibilité.

En résumé, tout corps étranger introduit dans les tissus se comporte différemment suivant qu'il est aseptique ou non.

Aseptique, il est presque toujours toléré sans réaction notable du tissu cellulaire, sauf pour quelques liquides ou corps irritants capables de produire la sclérose.

Septique, il peut, suivant les cas, provoquer une inflammation vive, aiguë, qui aboutit à son élimination par abcès ou à la fistulisation si le corps septique reste en place, ou bien il est toléré, mais le tissu conjonctif réagit par une sorte d'inflammation chronique qui peut aboutir soit à la simple induration, soit même à la formation de véritables néoplasmes d'origine conjonctive.

M. Michel Dansac écrit à la Société au sujet d'une communication qu'il développera plus tard.

JUILLET

—

Séance du 7 juillet 1893.

PRÉSIDENCE DE M. CORNIL

Cancer du pancréas, par M. RANGLARET, interne des hôpitaux.

J'ai l'honneur de présenter à la Société anatomique les pièces provenant d'une autopsie faite ce matin même à l'Hôtel-Dieu, dans le service de M. le Dr Ferrand. Voici au préalable l'observation clinique du malade telle qu'elle a été prise par M. Liégeard, externe du service.

Le nommé Dupont, 66 ans, entre à l'Hôtel-Dieu, salle St-Thomas, service de M. le Dr Ferrand, le 26 mai 1893.

Rien de particulier à noter dans les antécédents héréditaires ou personnels du malade.

Maladie actuelle : Elle remonte à un an : à ce moment, à la suite de chagrins de famille, il a perdu l'appetit et a commencé à ressentir du dégoût pour la viande. Jamais le malade n'a eu de vomissements, jamais de douleur au niveau du creux épigastrique : Les évacuations intestinales ont toujours été normales et régulières; autant qu'on puisse s'en rapporter à son affirmation, il n'a jamais eu de mæléna.

Examen : Le malade est d'une maigreur extraordinaire : le tégument présente une teinte jaune paille, mais *non ictérique*. L'abdomen est rétracté, le foie petit.

A la palpation, on ne sent aucune tumeur; on ne constate pas non plus de signes de dilatation de l'estomac. Il n'y a pas d'engorgement des ganglions sus-claviers ou axillaires. La jambe gauche est le siège d'un œdème mou et indolore. Diminution de la sensibilité sur toute la moitié gauche du corps. Les poumons sont sains. Rien au cœur. Les urines examinées à deux reprises différentes ne contiennent ni sucre ni albumine.

6 Juin. L'œdème cachectique de la jambe gauche persiste. Le malade mange assez bien et paraît digérer de même, cependant il y a un peu de constipation. Les garde-robes surveillées n'ont jamais contenu de matières noires pouvant être l'indice d'une hémorrhagie intestinale ou d'une gastrorrhagie.

A la palpation de l'abdomen, pourtant très retracté, on ne sent encore aucune tumeur. Le seul fait que mette en relief la palpation,

c'est une plus grande résistance du plan musculaire du côté gauche de l'épisgastre.

Le 8. Depuis hier un peu de bronchite ; légers râles muqueux dans la poitrine, crachats spumeux.

Le 16. L'œdème de la jambe gauche a diminué; œdème léger à droite, derrière les malléoles.

Le 19. Eschare sacrée.

Le 22. Œdème des membres supérieurs.

Le 26. Disparition de cet œdème à la main gauche, diminution à droite.

Le 28. Plus d'œdème des mains; œdème de la paroi abdominale.

3 Juillet. Le malade est dans un état de maigreur extrême. Néanmoins il boit, il mange, ne vomit jamais.

Le 6. Mort de cachexie à 4 heures du matin.

Autopsie, 30 heures après la mort. — Œdème considérable des membres inférieurs, du scrotum et des mains.

Les plèvres sont remplies de sérosité limpide; aucune adhérence n'existe entre les deux feuillets. Les poumons sont emphysémateux et très œdématiés, aux sommets se trouvent quelques tubercules sclérosés. Le cœur est petit et sain ; la crosse de l'aorte et les valvules sigmoïdes sont parfaitement souples.

Le *foie* est petit, de couleur de la consistance normales : quelques petits adhérences couvrent sa face convexe au diaphragme. A la superficie de l'organe on trouve 3 ou 4 noyaux blancs du volume d'une noisette. A la coupe on rencontre dans le parenchyme deux ou trois autres noyaux de même aspect et de même nature. Ce sont là des masses cancéreuses de cancer secondaire. La vésicule biliaire est très distendue, ses parois sont épaissies et indurées. Le canal cholédoque est aussi très augmenté de volume. Il atteint la grosseur du petit doigt.

L'*œsophage* et l'*estomac* sont entièrement sains : ce dernier est petit, la muqueuse ne présente que des altérations cadavériques, le pylore est libre.

Le *duodénum* et la tête du pancréas forment une masse assez confuse ; on les enlève par dissection et l'on constate les dispositions suivantes :

La queue du *pancréas* est ferme et saine ; au-dessus de l'organe on aperçoit l'artère splénique dilatée, flexueuse, incrustée de calcaire La rate est normale, mais les ramifications de l'artère y forment des tractus fibreux. La tête du pancréas présente une double tumeur dont la masse totale ne dépasse pas le volume d'un petit œuf de poule.

La partie inférieure de cette masse est la plus considérable, elle atteint le volume d'une noix. A la coupe et au raclage, ces deux masses offrent les mêmes caractères que les tumeurs du foie.

Le *duodénum* étant ouvert, on voit sur la muqueuse une plaque cancéreuse correspondant à l'ampoule de Vater. Néanmoins les embouchures des canaux cholédoque et de Wirsung sont absolument libres. Rien à noter sur les veines porte et cave.

Les *reins* sont petits, lobés, un peu scléreux.

Le long du rachis et dans le mésentère on trouve de nombreux ganglions hypertrophiés.

En résumé, on voit qu'il s'agit d'un cancer latent, de volume mi-

nime ; ce qui explique l'absence de signes physiques. Quant aux signes fonctionnels, leur absence nous est encore expliquée par ce fait que les conduits excréteurs qui aboutissent à l'ampoule de Vater n'étaient point oblitérés. Le duodénum lui-même, quoique intimement uni à la tumeur, n'avait subi aucune diminution de calibre.

Réflexions. — Il nous paraît inutile d'insister, à propos de ce cas, sur la difficulté du diagnostic clinique qui, comme dans beaucoup de cas analogues, n'avait pas été fait.

Tout en affirmant un cancer latent à cause de l'état général du malade, l'absence de signes physiques et fonctionnels nous empêchait de pouvoir localiser la tumeur. En effet nous n'avions ni la glycosurie, ni l'ictère, ni les vomissements qui, dans d'autres cas, ont mis sur la voie du diagnostic. Cependant il y avait un symptôme sur lequel nous voulons insister parce qu'il s'est toujours montré dans les cas de cancer du pancréas et qu'il est apparu ici à l'exclusion de tout autre : c'est l'amaigrissement et la cachexie. Cet amaigrissement était au dernier degré chez notre malade et contrastait singulièrement avec le petit volume de la tumeur localisée, comme nous l'avons vu, à la tête du pancréas. Pendant toute la durée de sa maladie, cet homme a pris les aliments, il n'a jamais eu de vomissements ; les garde-robes ont été normales ; malgré cela la cachexie est allée progressant jusqu'à la mort, et cela en moins d'un an. En raison de ce fait vraiment typique, nous croyons pouvoir dire que ce *défaut de nutrition*, qui est l'apanage de tous les épithéliomas et surtout des épithéliomas glandulaires, est peut-être plus marqué encore dans le cancer du pancréas et devient l'un des symptômes les plus *caractéristiques et les plus constants* de ce néoplasme.

Paralysie localisée à la jambe gauche. Ramollissement au niveau du lobule paracentral et du pied de la première frontale transverse, par E. Reymond et Weil.

Le nommé P..., âgé de 70 ans, entre le 30 mai dans le service de notre maître, le Dr Guyot.

Forgeron jusqu'à 50 ans, marchand des quatre saisons ensuite, il avait toujours joui d'une bonne santé. Impossible de découvrir chez lui aucun antécédent syphilitique et actuellement aucun stigmate de spécificité.

Le début de la maladie remonte à trois jours ; c'est en revenant de son travail qu'il fut pris de difficultés à marcher qui allèrent en s'accentuant. En même temps il éprouvait une torpeur générale, mais sans céphalalgie ni étourdissements. En arrivant chez lui il se couche ; tout mouvement de la jambe droite fut impossible dès le lendemain.

Lorsque nous l'examinons trois jours après, la paralysie du membre est complète.

La température paraît à la main y être plus élevée que dans le membre correspondant.

La sensibilité à la douleur et à la température est intacte.

La sensibilité au tact paraît émoussée, mais cela sur tout le corps et non particulièrement à la région paralysée.

Les sens du goût, de la vision, de l'ouïe fonctionnent normalement.

L'intelligence du malade paraît altérée ; sa mémoire surtout a beaucoup diminué ; les réponses qu'il fait sont lentes et difficiles.

La santé générale reste bonne ; il n'a pas d'albumine dans les urines ; ses artères sont athéromateuses.

Le malade est traité sans grand succès par l'iodure de potassium et localement par l'électricité.

Au bout d'un mois, la paralysie de la jambe est aussi complète, l'intelligence diminue encore ; il se produit une congestion des bases du poumon : le malade meurt le 2 juillet.

Autopsie. — On trouve le cerveau ferme et bien conservé ; la décortication est facile.

L'hémisphère gauche est intact.

L'hémisphère droit possède deux petits foyers de ramollissement : le

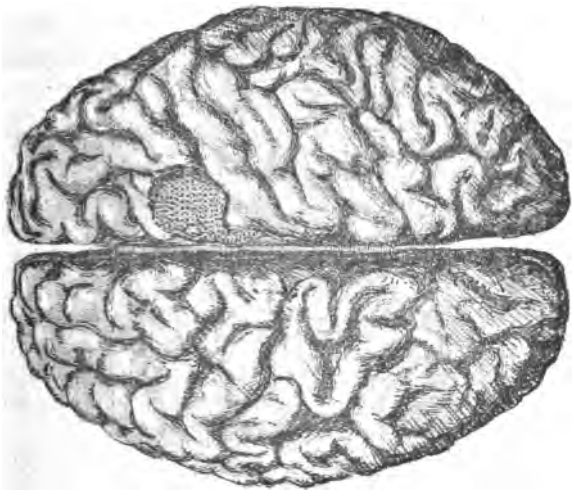

ıus considérable se trouve au pied de la première frontale transverse,

au point ou celle-ci se réunit à la frontale ascendante ; cette dernière est à peine effleurée par le foyer de ramollissement.

Le second foyer est plus petit : il se trouve sur la face interne de

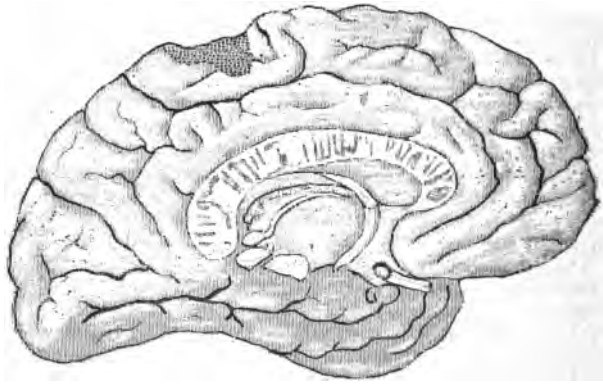

l'hémisphère et correspond exactement au lobule paracentral.

Quoique très voisins l'un de l'autre, ces deux foyers sont distincts et ne se touchent par aucun point ; ils sont très superficiels.

Le reste du cerveau n'offre rien d'intéressant ; notons seulement que les artères basilaires sont très athéromateuses.

Le poumon est congestionné.

Le cœur est presque sain : quelques petites plaques d'athérome au-dessous des valvules sigmoïdes ; l'aorte est un peu dilatée.

Les reins sont normaux.

Réflexions. — Chez ce malade, la paralysie localisée à la jambe gauche, l'absence de troubles de sensibilité, de coma, d'apoplexie, d'albumine dans les urines, étaient autant de raisons de faire penser à une lésion très localisée de la substance corticale de l'hémisphère droit.

L'autopsie a vérifié ce diagnostic ; les deux foyers sont situés tous les deux dans le territoire irrigué par l'artère cérébrale antérieure ; mais, comme nous l'avons vu, ils sont très distincts l'un de l'autre : quel a pu être le rôle de chacun d'eux dans les symptômes cliniques ?

Le petit foyer du lobule paracentral correspond sans aucun doute à la monoplégie.

Mais cette monoplégie est-elle aussi en partie sous la dépendance de la lésion antérieure, celle qui occupe le pied

de la frontale transverse supérieure? le second foyer touche à peine à la frontale ascendante ; il est donc au-devant du centre des mouvements involontaires des membres inférieurs.

Peut-être cette seconde lésion peut-elle correspondre aux troubles intellectuels que nous avons décrits.

Nous voulons nous contenter de mettre en présence les symptômes cliniques et les lésions anatomiques.

Anévrysme pariétal du ventricule gauche, du volume d'un œuf de poule. Hypertrophie avec dilatation du cœur. Péricardite ancienne adhésive localisée à la région de l'anévrysme. Pas d'athérome de la crosse de l'aorte, ni des coronaires, par M. LÉOPOLD LÉVI, interne des hôpitaux de Paris.

Guill.., Hippolyte, âgé de 70 ans. forgeron, entre le 15 mai 1893, salle Delpech, lit n° 38, hôpital Broussais, service de M. le Dr Barth.

Antécédents héréditaires n'offrent point de particularité digne d'être signalée. Son père est mort d'accident. Sa mère de sénilité à 81 ans. Il a eu deux frères qui sont en bonne santé, une sœur qui est morte à 57 ans.

Antécédents personnels. On relève le croup à l'âge de deux ans. Toujours bien portant, le malade fait son service militaire. A 30 ans il va travailler de son état de forgeron aux travaux du canal de Suez. Il reste huit ans en Egypte où il ne contracte aucune maladie. Il ne s'adonne plus ni à l'alcool, ni aux essences.

En 1870, bien qu'âgé de 48 ans, il s'engage et fait la campagne à l'armée de la Loire. Il est blessé à la jambe, ce qui nécessite la résection du 1/3 moyen du péroné (13 cm.). Une autre balle lui fracture l'extrémité inférieure du cubitus. Une autre effleure la partie supérieure du crâne. Soigné à l'ambulance, puis à l'hôpital du Gros-Caillou, puis à Châlons, enfin à Chaumont d'où il sort en 1873 après avoir été soigné 3 ans dans ces divers hôpitaux. Il a eu une côte cassée en 1878. En 1879, il est blessé par un éclat de bois et est soigné au Val-de-Grâce.

C'est à ce moment (1879) qu'il commence à tousser, ayant contracté une bronchite qui peu à peu passe à la chronicité, avec recrudescence tous les hivers. Le malade s'est souvent soigné lui-même par des vésicatoires.

En 1888, il y a cinq ans, il a les jambes enflées, est soigné à l'hôpital Tenon où il reste 8 jours, et part guéri.

Au mois de décembre 1892, le malade entre à Broussais pour sa bronchite et y reste 15 jours, puis va à Vincennes, revient dans le service de M. le Dr Barth vers le 20 janvier, y reste 8 jours au lit ; en sort, puis après une quinzaine de jours y fait de nouveau un court séjour. A ces différentes périodes, il n'a pas eu d'œdème des membres inférieurs, mais il est essoufflé au moindre effort.

Il ne peut se livrer à aucun travail.

Il est sujet à des poussées de furonculose.

On ne relève dans ses antécédents, ni antécédents éthyliques ni vénériens ou syphilitiques.

État à l'entrée, 15 mai 1893. — Facies bouffi, légèrement cyanosé. dilatation considérable des veines du cou. Voussure de la poitrine. Œdème notable des parties déclives et des membres inférieurs du tronc.

Le décubitus dorsal est impossible.

La dyspnée est intense, surtout expiratoire, la respiration bruyante : on compte 60 respirations à la minute. A l'auscultation, le murmure vésiculaire est remplacé dans toute la hauteur des poumons par des râles sibilants et ronflants très nombreux. On trouve en outre des râles sous-crépitants aux deux bases.

Le pouls est irrégulier, inégal à 90. Les artères sont rigides et fortement athéromateuses. Au cœur se trouvent des signes résumés sur l'observation comme signes d'hypertrophie cardiaque avec dilatation. Les bruits cardiaques sont souvent masqués par les ronchus pulmonaires. Retentissement tympanique du 2e bruit à la base.

L'abdomen est tendu, le foie ne paraît pas augmenté de volume. L'urine n'est pas albumineuse, mais contient une quantité notable d'urobiline.

Le traitement prescrit par M. le Dr Barth consiste en 30 ventouses sèches et 10 sacrifiées aux attaches du diaphragme, macération de feuilles de digitale 0 gr. 30, lavement purgatif, régime lacté.

Aux différents examens successifs jusqu'au 23 mai, on note une amélioration notable. L'œdème disparaît. La congestion bibasique persiste. La respiration est au 20 mai de 24 pour une minute. Le pouls a tendance à se régulariser. A l'auscultation du cœur on note un premier bruit sourd à la pointe, un deuxième bruit toujours tympanique à la base.

23 mai. L'œdème disparaît complètement. Le facies, toujours un peu cyanosé, n'est plus bouffi. Les râles sous-crépitants de la base persistent. Pouls 72. Temp. 37°. Resp. 22.

Le malade commence à manger le 26 mai ; et le 31, après un séjour de quinze jours, il demande à sortir de l'hôpital dans un état médiocrement satisfaisant.

Il rentre à l'hôpital le 9 juin. A sa sortie le 31 mai, il a fait à peine quelque centaines de mètres qu'il a été contraint à s'arrêter. Il est pris de palpitations et ses jambes fléchissent sous lui. Après de nombreux arrêts, il arrive chez lui d'où il ne ressort que pour venir à l'hôpital. Il n'a fait aucun écart de régime.

L'aspect à l'entrée, 9 juin, diffère peu de celui déjà signalé. Les œdèmes sont moins prononcés. La dyspnée est toujours notable, s'augmentant au moindre effort. A l'auscultation des poumons on note de la congestion œdémateuse des deux bases, surtout du côté gauche. Il existe une douleur rétrosternale sourde, un peu angoissante. A l'auscultation on note à la pointe un bruit de galop et un retentissement clangoreux du 2e bruit aortique. Le pouls est à 80, large, un peu dur. Pas de céphalée, pas de trouble de la vue.

Les urines sont légèrement albumineuses et renferment de l'urobiline.

M. Barth prescrit KI. 0.50

Extrait thébaïque 0,05.

Les phénomènes vont s'améliorant jusqu'au 17 juin. Le pouls devient régulier, la respiration tombe à 20. Les nuits sont bonnes en général.

Le 17. La nuit a été mauvaise, entrecoupée d'accès de dyspnée. Ce matin la respiration est à 28 par minute. Le pouls à 96. La température qui s'éloigne en général peu de la normale est montée hier soir à 38°,2. Ce matin elle est de 37°,5. A la base gauche le murmure vésiculaire s'entend mal. Il existe à ce niveau de nombreux râles sous-crépitants. Les urines ne sont pas albumineuses.

Le 19. On note la congestion œdémateuse persistante des bases.

Le malade est pris chaque soir d'accès de dyspnée asthmatiforme; cependant le facies est bon, le pouls régulier et assez calme, pas de fièvre. La dyspnée va s'accentuant. La température est très élevée (plus de 30° dans la salle) et le temps à l'orage.

Le 22. La dyspnée est plus forte et rend le décubitus dorsal impossible.

Le malade assis sur son lit a le facies pâle, les membres non œdématiés, accuse une pesanteur douloureuse dans la région précordiale et de strangulation. Il a des tendances à la syncope, et tout mouvement est très pénible.

On ne constate pas de dilatation des veines du cou. Le pouls est inégal, faible, irrégulier. Au cœur on trouve les bruits très sourds, difficiles à analyser. Le 2e bruit est extrêmement tympanique à la base. Il s'y mêle un froissement péricardique appréciable surtout à la fin de l'inspiration.

On prescrit une cautérisation ponctuée sur la poitrine.

Caféine, 1 gr. en deux fois.

Le reste de l'observation montre des périodes de mieux et de pire. Au 26 juin le pouls est devenu presque régulier à 92. Le malade est repris de catarrhe humide des bronches avec toux et dyspnée surtout au réveil. Les râles sont très nombreux dans toute la poitrine. Le malade a faim et demande à manger.

Le 29. On note l'état dyspnéique habituel avec crises paroxystiques accompagnées de douleur précordiale qui ne s'irradie pas dans le bras gauche. Le pouls est assez vigoureux, les bruits cardiaques sont parcheminés. Persistance du catarrhe, bronchite très intense avec engouement œdémateux de la base gauche donnant lieu à une matité très prononcée.

Le malade pousse des plaintes continuelles, ne dort pas et reste toute la nuit les jambes pendantes hors du lit. L'iodure est suspendu, la caféine est continuée, des ventouses scarifiées appliquées à la base gauche, des injections de morphine et d'éther prescrites.

3 juillet. Léger soulagement. La dyspnée a diminué. Le pouls est assez fort, mais presque toujours irrégulier. Le choc précordial est plus énergique. La sonorité est revenue à la base gauche où on ne perçoit plus que des râles crépitants secs. Le malade demande de nouveau à manger, dégoûté qu'il est du lait et se sentant pris d'appétit. Sur ses instances, et en l'avertissant du danger qu'il court, on donne un degré. La nuit est très mauvaise, agitée.

Le 4 au matin, vers dix heures, il est pris de douleur précordiale croissante, de dyspnée qui le force à s'asseoir sur son lit les jambes pendantes. Une demi-piqûre est faite qui n'amène pas de soulagement;

un quart d'heure après on en fait une seconde. Le malade tombe dans un état de demi-coma. Des piqûres lui sont faites toutes les heures. Le pouls régulier très fréquent se perçoit bien encore à 4 heures du soir. La mort survient le 4 juillet à 5 heures, au moment d'un orage.

AUTOPSIE, pratiquée le 6 juillet, 40 heures après la mort.

Cavité abdominale.—Foie, poids 1280, présente des lésions banales, surtout de la congestion. La vésicule biliaire est distendue, elle depasse de 5 centim. le bord inférieur du foie, ne contient pas de calculs.

Rate : poids, 135, dure assez volumineuse, sans infarctus.

Reins : droit, 180 ; gauche, 250, volumineux, présentant de petits kystes à la surface. Ils sont dans un état de putréfaction marquée.

La capsule se décortique par places avec peine. Congestion rénale. Diminution de la substance corticale.

Rien de saillant à l'intestin ni à l'estomac.

Cavité thoracique. — Poumon gauche présente des adhérences avec la plèvre costale. Adhérences en avant pleuro-péricardiques. Emphysème du sommet et du bord antérieur. Congestion chronique surtout marquée au niveau du lobe inférieur. Poumon *droit* présente des signes de congestion chronique.

L'intérêt porte sur l'appareil circulatoire. Le *péricarde* est adhérent à la plèvre gauche. Il existe une symphyse péricardique partielle au niveau de la face antérieure du ventricule gauche. A l'ouverture il sort environ 60 gr. de liquide séro-sanguinolent. Le *cœur* est énorme, très mou, flasque, surchargé de graisse. Son diamètre transversal mesure 16 centim. à la base des ventricules. La hauteur du sillon interventriculaire est de 10 centim. environ. Le poids de l'organe débarrassé des caillots est de 615 gr. Le cœur droit est dilaté, le myocarde particulièrement pâle. Pas de lésions de la tricuspidienne. L'artère pulmonaire est large, sans lésions, mais il existe au niveau des valvules sigmoïdes de petits orifices, deux sur la valvule moyenne. L'un d'eux est dédoublé par une petite bride fibreuse.

Le ventricule gauche est coupé suivant le bord gauche, mais dans la région de la pointe les ciseaux rencontrent une résistance calcaire. Etalé, le ventricule gauche montre le myocarde épais de 1 cent. 1/2 de part et d'autre, d'une coloration jaunâtre très prononcée.

La valvule mitrale est peu malade.

Il existe une dépression cupuliforme, sorte d'anévrysme pariétal suivant la face postéro-externe. Elle est bordée en avant par le pilier antérieur qui la surplombe, en arrière par le myocarde lui-même distant de 2 cent. environ des cordages tendineux de 1er ordre du pilier postérieur.

Le grand diamètre vertical de la cavité est de 6 cent., transversal de 3 cent. 1/2.

Sa profondeur par rapport au tissu environnant est de 2 cent. 1/2. Elle a la forme d'un œuf de poule régulier, dont les bords sont représentés en avant par un épaississement fibreux du myocarde qui prend l'apparence d'un ruban rosé avec plaques jaunâtres et dont le bord postérieur incliné remonte peu à peu sur une étendue d'un centimètre environ pour se continuer avec le reste du myocarde par un arrêt vers la partie moyenne, d'une façon insensible sur le reste de son étendue. Il n'existe donc pas de collet à l'anévrysme. Le fond présente

un aspect grisâtre tomenteux, blanc jaunâtre pas places. Il contient des détritus fibrineux, et un caillot rouge récent adhérent à l'extrémité supérieure. La consistance de la poche est celle d'une coquille d'œuf, régulière, se percevant mieux par la surface externe. La palpation extérieure fait reconnaître de petites inégalités. L'épaisseur de la coque est à la partie inférieure de quelques millimètres. Elle crie sous le doigt qui la presse.

Dans toute la région de l'anévrysme et limitée à cette région, il existe au niveau du péricarde des brides fibreuses anciennes de péricardite adhésive.

L'aorte est suffisante, comme le prouve l'épreuve classique. Incisée, elle apparaît distendue, montre 10 cent. de circonférence à 2 cent. du bord libre des valvules sigmoïdes. Il existe une disposition fenêtrée du bord libre des valvules.

On ne trouve pas trace d'athérome au niveau de la première portion de la crosse de l'aorte. Les coronaires ne sont pas obstruées à leur origine et sont libres sur toute leur étendue.

Athérome léger sur l'aorte thoracique.

Réflexions. — 1° Au point de vue clinique :

Comme toujours l'anévrysme a été une trouvaille d'autopsie. Le malade, à la vérité, a présenté pendant la vie des symptômes que l'on rattache aux anévrysmes du cœur, tels que dyspnée asthmatiforme, palpitations, douleur précordiale, mais qu'on pouvait interpréter sans soulever cette hypothèse.

L'examen du cœur avait fait penser à l'hypertrophie associée à la dilatation qui existait en réalité. Le bruit de galop est signalé une fois dans l'observation. Mais il n'est pas diastolique et n'a pas présenté les caractères donnés par M. Rendu dans son importante communication à la Société médicale des hôpitaux (1887). On n'a pas non plus constaté de dédoublement du 2e bruit, ni le souffle systolique qui se prolonge pendant la diastole indiquée par M. Constantin Paul.

A un certain moment, par suite des phénomènes de dyspnée et de douleur rétrosternale, l'existence d'un froissement péricardique, on a pensé à une complication de péricardite.

La marche a été lente. Le malade a eu de l'œdème des membres inférieurs il y a 5 ans. Peu à peu il est devenu incapable du moindre effort, amélioré cependant par le repos et le traitement. Il a fait uns série de séjours dans le service, et a succombé du fait de son cœur bien plutôt que de son anévrysme.

2° Au point de vue anatomique.

Il s'agit d'un anévrysme partiel, unique, siégeant suivant la règle dans le ventricule gauche, dans la région de la pointe et au-dessus de la pointe, anévrysme pariétal du volume d'un œuf de poule. Sa cavité est régulière sans diverticule, ne contenant pas de caillots fibrineux. L'anévrysme n'a pas de collet et représente une dépression cupuliforme qui se continue directement avec le reste du myocarde.

A ce niveau les fibres musculaires sont considérablement atrophiées.

L'endocarde se trouve partout conservé.

Dans la région de l'anévrysme il existait une péricadite ancienne adhésive. La crosse de l'aorte est dépourvue de traces d'athérome, ainsi que les coronaires à leur origine et sur leur trajet.

J'insiste sur la consistance calcaire de toute la poche qui montre bien qu'elle est de formation ancienne.

3° Au point de vue étiologique.

Il est assez difficile de fixer la cause de cet anévrysme. Dans la majorité des cas, elle est rapportée à l'endocardite, le rhumatisme, le paludisme, la syphilis, toutes causes qui manquent ici. Enfin il dépend de l'artério sclérose. En faveur de cette dernière étiologie, nous dirons que notre malade était âgé de 70 ans, qu'il était atteint d'émphysème avec bronchites répétées, avait des signes de néphrite interstitielle (albuminurie, cœur hypertrophié). Son cœur est atteint de myocardite interstitielle avec dégénérescence de la fibre cardiaque.

4° Par *quel mode pathogénique* faut-il expliquer notre anévrysme ?

Trois théories principales se partagent la production des anévrysmes. Ce sont les théories :

1° De la sclérose des coronaires.

2° De l'inflammation des séreuses et de l'endocarde.

3° De la péricardite adhésive primitive.

En faveur de la première théorie, il faut citer les recherches de Wickam Legg qui n'a jamais trouvé l'athérome absent dans 95 cas d'anévrysmes du cœur. Cette théorie est étudiée à fond dans une communication de M. Boursier à la *Soc. anat.* (25 octobre 1889) ; il existait dans son cas de l'artérite syphilitique des coronaires.

C'est Breschet qui a soutenu la théorie des anévrysmes

consécutifs aux lésions de l'endocarde. Il faudrait voir dans ces cas l'application de la loi de Stokes. Cruveilhier en effet admettait que l'endocardite pouvait être le point de départ du processus morbide du myocarde.

Dans notre cas la coronarite manque. Au contraire, il existe une péricardite adhésive localisée des plus nettes. Il est donc naturel, comme l'ont admis Thurnam, puis M. Rendu, de faire jouer ici un rôle à la péricardite dans la pathogénie de l'anévrysme.

Des pièces présentées à la Société par MM. Sainton, Jacquet, Macaigne et Bureau plaident dans le même sens.

L'état calcaire de la poche indiquant une lésion déjà ancienne, le processus endocardique n'est-il pas intervenu pour une part? On pourrait dans ce cas voir dans la péricardite une lésion secondaire. Il s'agirait donc là d'un processus complexe.

Mais, est-ce l'endocarde ou le péricarde qui a été le premier atteint? Nous serions heureux d'avoir l'opinion de la Société à ce sujet.

Tumeur calcaire intra-cérébrale.

M. VILLECOURT présente le cerveau d'une femme gâteuse, morte à l'âge de 65 ans, à la maison de Nanterre; elle avait présenté, quelques jours avant sa mort, de la paralysie des deux jambes. On constata à l'autopsie qu'il existait dans l'hémisphère droit, au niveau du lobe frontal (circonvolution orbitaire), dans la substance blanche, une petite tumeur formée d'une coque fibreuse contenant dans son intérieur des noyaux calcaires.

Monstre double, sternopage, par les Drs WAYNBAUM et LEGRY.

Mme A. M..., âgée de 32 ans, ne présente rien d'important au point de vue des antécédents héréditaires. Son père et sa mère sont morts tous deux à 60 ans d'affections indéterminées : le père avait une laryngite. Il y a plusieurs frères et sœurs tous très bien portants. Pas de cas de grossesse gémellaire dans la famille.

Les antécédents personnels sont aussi peu chargés. Cependant Mme M... aurait eu deux fois la chorée, à 8 ans et demi et à 10 ans. Les premières règles ont apparu à 15 ans; depuis, la menstruation a toujours été régulière. Signalons une fausse couche de deux mois et demi, il y a deux ans.

Mme M... a vu ses règles pour la dernière fois le 21 octobre dernier. Quatre mois plus tard, elle percevait les mouvements actifs du fœtus. La grossesse a d'ailleurs évolué sans incident notable, sauf

une certaine difficulté de la marche et un notable degré d'amaigrissement.

Le 14 juin 1893, à 4 heures de l'après-midi, les eaux commençaient à s'écouler. La sage-femme appelée alors constata que le travail était commencé. Le 15 juin, à 5 heures du matin, la dilatation était complète et l'on envoyait chercher l'un de nous, qui diagnostiquait une présentation de la face en M. I. G. A. Les bruits du cœur très sourds s'entendaient sur la ligne médiane au-dessous de l'ombilic. La sage-femme avait déjà émis, en raison du développement anormal de l'utérus, l'hypothèse d'uue grossesse gémellaire. Mais à ce moment, la fréquence des contractions utérines rendait le palper très difficile et empêchait ainsi de vérifier le diagnostic.

A 8 heures, le Dr Vildermann donne du chloroforme et l'on fait une première application de forceps sur la face. Des tractions énergiques font descendre la tête, mais bientôt les branches du forceps glissent.

Une nouvelle application est faite qui amène la tête complètement hors de la vulve. Mais on rencontre alors de très grandes difficultés pour l'extraction du tronc. On dégage l'un après l'autre les bras, après avoir introduit la main dans le vagin, et l'on exerce de violentes tractions sur la tête : les tractions restent sans effet.

Après une exploration nouvelle qui fait reconnaître la présence, dans la cavité vaginale, d'une troisième main, ce qui fait confirmer immédiatement le diagnostic de la sage-femme, on recommence les tractions en les dirigeant en arrière vers le périnée : pendant un de ces efforts, on sent que la peau du fœtus cède et se déchire en un point de la région cervicale. On imprime ensuite à la tête des mouvements de latéralité combinés avec les efforts de traction. Toutes ces tentatives restent vaines.

Ce n'est qu'après de violentes tractions exercées en haut, c'est-à-dire en soulevant la tête vers le ventre de la parturiente, qu'on voit apparaître enfin le dos de l'enfant, puis le sacrum. Les membres inférieurs sont dégagés après introduction de la main dans le vagin. Mais en même temps sont expulsés spontanément deux nouveaux membres inférieurs suivis d'un tronc, et l'on voit que les deux enfants sont réunis par la partie antérieure du thorax.

La tête du second fœtus arrêtée au détroit inférieur est rapidement dégagée à l'aide d'un doigt introduit dans la bouche de l'enfant.

Le délivre sort presque aussitôt.

Il est 11 heures du matin.

Le périné est déchiré sur une assez grande étendue, mais le sphincter anal est intact.

Le deuxième enfant seul a respiré quelques instants.

Examen anatomique. — Les deux enfants sont du sexe masculin. Le premier mesure 44 centim. de long, le second 45. Ils sont soudés par la partie antérieure du thorax. L'union commence en haut à la partie supérieure même de la cage thoracique. Au-dessous de la cage thoracique, le tronc se divise en deux. Le cordon s'implante à 2 centim. au-dessous de l'extrémité inférieure du sternum. Cette insertion du cordon est située à 5 centim. au-dessus de la symphyse pubienne du premier enfant et à 6 centim. au-dessus de celle du second. Disons immédiatement que sur la section du cordon, on voit qu'il y a 2 veines et 4 artères ombilicales.

Donc, sauf l'unicité du cordon et en ne tenant pas compte de l'union des deux thorax, il y a,à l'examen extérieur, deux êtres absolument distincts. Il y adeux têtes, deux cous, quatre membres supérieurs, deux dos, deux parois abdominales, deux bassins, quatre membres inférieurs. Les organes génitaux externes paraissent bien développés, mais les testicules ne sont pas descendus. Ajoutons, pour en finir avec l'aspect extérieur, que la déchirure de la peau de la région cervicale du premier enfant, qui s'est faite sous l'influence des tractions, siège à la partie moyenne et latérale droite du cou et offre une longueur de 5 centim. La colonne cervicale est en outre rompue.

Après avoir placé sur la table les enfants de façon que le premier soit à gauche et le deuxième à droite on procède à l'autopsie.

Les parties molles ayant été incisées sur la ligne moyenne de la cage thoracique et relevées ensuite de chaque côté, on voit deux grils costaux, le droit pour le premier enfant, le gauche pour le deuxième, convergeant vers un sternum commun. Ces deux grils costaux avec le sternum auquel ils aboutissent forment la partie antérieure de la cage thoracique commune des deux enfants laissés dans la situation que nous avons indiquée. A la paroi postérieure du thorax, celle qui repose surla table, on retrouve la même disposition : deux grils costaux et un sternum médian.

Dans cette cage thoracique, on voit à gauche les deux poumons du premier enfant : ces deux poumons sont en état d'atélectasie. En suivant la trachée et les bronches sectionnées suivant leur longueur, on ne trouve rien d'anormal.

A droite, il y a également deux poumons. Le poumon droit de ce côté a respiré dans une petite étendue.

Les lobes de ces poumons présentent des anomalies au point de vue de leur configuration extérieure et de leur nombre.

Entre ces deux groupes de poumons, on trouve un cœur situé à la partie moyenne et antérieure de la poitrine et contenu dans un péricarde normal.

Le cœur présente quatre cavités : deux oreillettes supérieurement, deux ventricules inférieurement. Les deux cavités situées à droite, c'est-à-dire du côté du deuxième enfant, sont plus grandes que celles de gauche, et le myocarde qui les limite est aussi plus épais.

En étudiant avec soin les orifices des vaisseaux qui partent de ces cavités cardiaques ou qui y aboutissent, on note les détails suivants.

Oreillette située à droite (du côté du deuxième enfant). On voit plusieurs orifices ; le stylet, engagé dans ces orifices,pénètre : 1° dans la veine cave supérieure du deuxième enfant ; 2° dans la veine cave inférieure du même et dans la masse hépatique.

Ventricule du même côté. — De la paroi latérale droite partent deux vaisseaux : 1° l'aorte du deuxième enfant ; 2° l'artère pulmonaire avec le canal artériel et les deux divisions de l'artère qui vont aux poumons du même enfant.

Oreillette située à gauche (du côté du premier enfant). Ici encore orifices de la veine cave supérieure et de veines venant du foie.

Ventricule situé à gauche. — Deux orifices artériels encore. orifices de l'artère aorte et de l'artère pulmonaire du premier enfant,

Il y a ainsi pour chaque enfant un cœur non cloisonné. Ajoutons que les ventricules sont complètement indépendants l'un de l'autre et ne communiquent pas entre eux. Il en est de même des oreillettes.

Un diaphragme sépare la cavité thoracique de la cavité abdominale, diaphragme qui recouvre un foie unique se recourbant un peu en avant et en arrière, ou plutôt deux masses hépatiques situées l'une à la partie antérieure, l'autre à la partie postérieure et réunies par un large pont de substance hépatique. En avant et à gauche, on voit une vésicule biliaire ; en arrière et à droite, il en existe une seconde de volume à peu près égal, toutes deux débordant légèrement, comme à l'état normal, la masse hépatique correspondante.

A gauche, il y a deux reins et une rate. De même, à droite, on trouve deux reins et une rate.

Des reins partent des uretères qui aboutissent de part et d'autre à des vessies normales.

Sur les parties latérales de chacune des vessies, on voit deux artères ombilicales.

L'examen des deux tubes digestifs donne des résultats intéressants.

En suivant l'intestin du premier enfant depuis son extrémité inférieure, on ne trouve d'abord aucune anomalie. Le rectum, le gros intestin, le cæcum avec l'appendice vermiculaire ne présentent rien à noter. Mais en remontant le long de l'intestin grêle, on constate qu'il aboutit, à 47 centim. au-dessus de la valvule iléo-cæcale, à un confluent d'où partent deux tractus intestinaux absolument semblables.

Procédant alors de la même façon à l'égard de l'intestin du deuxième enfant, et examinant successivement le gros intestin, le cæcum, l'intestin grêle, on voit que le confluent dont nous venons de parler résulte de la convergence des deux intestins grêles, et qu'à partir de ce niveau il y a un intestin grêle unique. Pour le second enfant, le segment d'intestin grêle qui lui appartient en propre mesure, comme le précédent, 47 centim.

Le tractus intestinal commun aux deux enfants égale 115 centim. Supérieurement il se bifurque à nouveau en un point qui correspond au duodénum. Il y a ainsi un duodénum pour chaque enfant. Celui du premier est long de 2 centim., celui du second mesure 2 centim. 1/2.

De part et d'autre, il y a un estomac, lequel n'offre aucune particularité. Les voies digestives supérieures sont également normales.

Les voies biliaires venant de chacune des vésicules que nous avons mentionnés se rendent individuellement à chaque duodénum. La vésicule biliaire dont nous avons indiqué le siège en arrière et à droite fournit la bile à l'intestin du deuxième enfant. La vésicule située à gauche et en avant est suivie des voies d'excrétion qui s'ouvrent dans le duodénum du premier.

Circulation placentaire.

M. Legry a examiné au microscope les vaisseaux sanguins du placenta. Il a constaté qu'il existait dans les différentes coupes du sinus

circulaire chez le cobaye et chez la femme quelques particularités sur lesquelles il se propose de revenir.

Capsule surrénale située sous la capsule fibreuse du rein droit, par le Dr A.-H. PILLIET, chef du laboratoire de clinique chirurgicale de la Pitié.

Les anomalies de lieu de la capsule surrénale sont fréquentes. J'ai montré dans une revue précédente qu'on avait retrouvé des capsules surrénales aberrantes dans le plexus solaire, les ligaments larges, le testicule, le rein.

Je soumets aujourd'hui à l'examen de la Société, des pièces histologiques auxquelles j'avais fait allusion dans cette revue, et qui me paraissent mériter une mention spéciale.

En effet, une querelle s'est soulevée, il y a dix ans, entre M. Grawitz et M. Sabourin à propos de l'origine de certains adénomes corticaux du rein. M. Grawitz pensait qu'un certain nombre de ces tumeurs à dégénérécence graisseuse rapide, se développant entre la capsule fibreuse du rein et sa substance corticale, ne sont autres que des portions de capsules surrénales aberrantes et devenues adénomateuses. M. Sabourin a montré, au contraire, et nous nous rangeons pleinement à son avis, que ces tumeurs sont étroitement liées à la néphrite interstitielle et qu'elles appartiennent en propre au tissu rénal.

Pourtant les préparations que je soumets à l'examen de la Société montrent bien que des fragments du rein succinturié, ou même l'organe entier peuvent se trouver accolés au tissu cortical du rein véritable, et recouverts par sa capsule fibro-graisseuse, devenir même adénomateux et réaliser l'hypothèse de Grawitz.

Il s'agit d'un homme de 67 ans, mort à l'hôpital d'Ivry dans le service de mon maître M. le Dr Gombault, avec des lésions très étendues de sclérose cardio-rénale. A l'autopsie, je fus surpris de ne pas trouver la capsule surrénale droite à sa place. (Je recherchais à ce moment ces organes pour y constater la présence des adénomes.) En incisant le rein qui était atrophié et présentait les signes d'une néphrite interstitielle avancée, je trouvai sous la capsule, à la partie supérieure de la convexité rénale, une lamelle jaunâtre, aplatie, qui ressemblait assez par sa couleur et sa consistance au tissu de la capsule surrénale. Les coupes, après durcissement successif par le bichromate de potasse et l'alcool ont montré qu'il en était bien ainsi, et que la fusion des deux glandes était, sur certains points, très complète. La capsule est complètement entourée par une

nappe fibreuse ondulée, assez serrée. Elle ne contient qu'un des feuillets de l'organe : une des moitiés, une seule substance corticale, appliquée sur le rein, comme si ce dernier représentait l'autre feuillet. Les tubes corticaux présentent des vésicules de Grandry encore abondantes, à cellules petites et serrées, à leur portion périphérique ; leur partie moyenne est graisseuse, et leur partie centrale fortement colorée en jaune, par un pigment intra-cellulaire très abondant. Cette extrémité des tubes, très reconnaissables à leurs flexuosités et à leur pigmentation, se trouve en rapport avec une substance médullaire très réduite, composée surtout de grosses artérioles reliées par du tissu fibreux dans lequel se rencontrent des faisceaux de fibres musculaires lisses, appartenant pour la plupart aux artères dont les parois sont très épaissies. On trouve de plus dans ce tissu des vésicules médullaires atrophiées. Le rein se trouve au contact immédiat de ce tissu conjonctivo-vasculaire, et l'on peut voir un certain nombre d'artères dilatées situées juste à la limite de séparation des deux organes et pouvant, par conséquent, les irriguer tous deux.

Il est des points, surtout faciles à étudier sur les pièces colorées à l'hématoxyline et montées au baume du Canada, où l'on peut suivre les tubes contournés de la capsule grâce à leur surcharge pigmentaire, qui les isole et les rend apparents. On les voit alors dépasser l'espèce de limite créée par les vaisseaux épaissis et scléreux et s'enfoncer comme des coins jusqu'au contact des tubes contournés du rein, qui affectent alors avec eux les mêmes rapports que sur les pièce normales, les vésicules médullaires de la capsule. Le rein est donc pénétré, et jusqu'à une certaine profondeur, par des boyaux épithéliaux qui, sans leur pigmentation spéciale et leur continuité avec l'organe succenturié, seraient fort difficiles à distinguer des tubes contournés en voie d'atrophie que présente le rein autour des glomérules ayant subi la transformation fibreuse. Cette difficulté existe, à plus forte raison, pour les vésicules de la substance médullaire qui sont elles-mêmes en voie d'atrophie.

Enfin, comme pour compléter la démonstration, il existe un adénome graisseux de la capsule. Il est entouré d'une gaine conjonctive mince et festonnée, son volume est celui d'une tête d'épingle noire, et il est composé de tubes dont les cellules volumineuses et polyédriques par pression réciproque sont chargées de graisse et ne contiennent pas de pigment, ce qui est caractéristique des adénomes corticaux de la capsule surrénale.

Réflexions. — On saisit à son début sur ces pièces l'adénome surrénal situé sous la capsule fibreuse du rein. Il est clair que cette tumeur plus développée peut constituer une série de tubes graisseux sous-capsulaires fort difficiles à distinguer de l'adénome rénal. D'autre part, nous n'avons qu'un feuillet, qu'une moitié de la capsule surrénale; il est donc probable qu'à un moment donné l'autre feuillet s'est trouvé intimement mêlé au tissu propre du rein dans lequel il s'est perdu, car on ne le retrouve plus aujourd'hui.

Pour expliquer ces migrations de capsules surrénales, il faut se rappeler que cet organe est regardé comme de nature conjonctive et se développant surtout aux dépens d'un réseau primitivement veineux. C'est, en particulier, l'opinion soutenue par M. A. Brunn, dans un travail fait en 1872 dans le laboratoire de Waldeyer. Il en est de même de la pulpe splénique, et l'on sait que les anomalies morphologiques de la rate sont très fréquentes.

Séance du 21 juillet 1893.

PRÉSIDENCE DE M. POTHERAT

Ulcère circulaire du duodénum ; section complète de l'intestin ; péritonite enkystée, puis généralisée, par HENRI MEUNIER, interne des hôpitaux.

Pièces provenant de l'autopsie du nommé L..., Henri, journalier, âgé de 61 ans, entré dans le service du Dr Millard, pour des troubles dyspeptiques graves.

La maladie paraissait remonter à 3 mois seulement ; à cette époque, le malade a éprouvé des douleurs épigastriques, une perte absolue de l'appétit et a eu quelques vomissements ; rien du reste de bien grave puisqu'il a continué à vaquer à ses affaires.

Cependant les forces ont rapidement fléchi, et le malade, très affaibli, par une intolérance stomacale presque absolue, fut obligé à prendre le lit.

Depuis un mois, il traînait ainsi, souffrant peu, mais ne pouvant s'alimenter et maigrissant à vue d'œil. Notons l'absence d'hémorrhagies et d'ictère.

A son entrée à l'hôpital (28 juin) il présentait un état général et des signes locaux qui firent admettre presque sans discussion le diagnostic de cancer pylorique :

Facies cachectique ; amaigrissement notable du tronc et des membres (poids : 50 kilog.) ; abdomen saillant, distendu par l'estomac considérablement dilaté et rempli de liquide ; dans la région pylorique, sous le rebord costal, tuméfaction rénitente, peu douloureuse, simulant parfaitement le néoplasme supposé ; constipation opiniâtre ; vomissements abondants, survenant tous les deux jours environ et contenant des parcelles alimentaires ingérées depuis plusieurs jours. Un lavage d'estomac, fait prudemment, amena un certain soulagement en arrêtant les vomissements ; le malade ne se plaignait du reste pas de douleurs vives ; il paraissait surtout découragé, apathique, résigné.

Le 5 juillet, l'affaiblissement était extrême, sans qu'il y ait eu de nouveau symptôme fonctionnel ; mais en découvrant le malade, on s'aperçut qu'il avait un début de phlegmatia alba dolens de la jambe droite, ce qui parut une nouvelle confirmation du diagnostic.

Le 8, il mourait dans le marasme.

AUTOPSIE. — A l'ouverture de l'abdomen, on note une péritonite aiguë généralisée, de date récente au moins quant à sa généralisation, car l'exsudat est peu abondant et il n'y a pas de pus dans les parties inférieures de la cavité abdominale. Par contre la région splénogastrique est baignée de pus et on trouve au-dessus du foie une grosse collection sous-phrénique complètement enkystée.

Quant à la région pylorique, voici les lésions qu'elle présente :

Après avoir décollé la paroi abdominale qui adhère au bord inférieur du foie et au côlon transverse, on tombe sur une poche sous-hépatique, qui, ouverte, se montre formée : en haut par la face inférieure du lobe carré, en avant par la vésicule biliaire, en bas par le mésocôlon

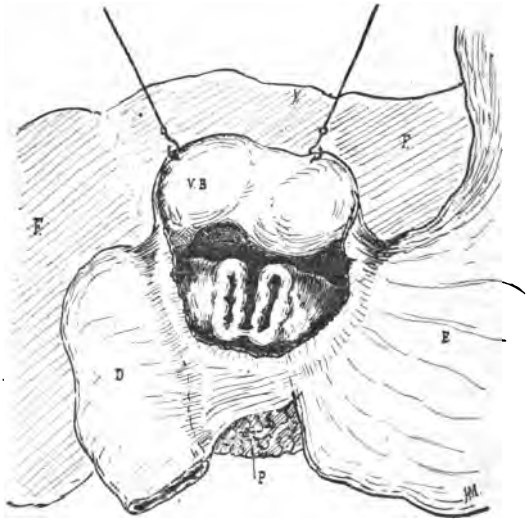

Ulcère circulaire du duodénum.

transverse très épaissi, en arrière par un fond de pseudo-membranes péritonitiques ; toutes les parois de cette poche sont fermées et renforcées par des adhérences fibreuses qui l'isolent parfaitement de la grande cavité. Elle contient un liquide louche, identique à celui du contenu stomacal, mêlé de parcelles alimentaires ; après l'avoir vidée (environ 200 grammes) on aperçoit au milieu de la cavité le duodénum *complètement sectionné* ; les deux bouts sont libres dans la cavité, sauf à leur extrémité inférieure où un étroit lambeau de musculeuse les réunit encore l'un à l'autre. La section porte sur la partie moyenne de la première portion, à 3 centim. du pylore ; elle est nette, comme s'il s'agissait d'une section faite aux ciseaux ; les bords sont arrondis et présentent un bourrelet circulaire formé par la muqueuse éversée ; ce bourrelet est mou, sans la moindre induration, et on ne trouve pas dans les parties voisines du duodénum la plus petite indu-

ration cancéreuse. L'estomac est considérablement dilaté; le pylore béant, sans lésions de ses parois.

La vésicule biliaire, dont les parois sont épaissies, contient de la bile et ne renferme aucun calcul.

Réflexions. — Telle est la lésion étrange révélée par l'autopsie : on conçoit qu'elle ait pu en imposer pour le diagnostic; mais ce qui ne la rend pas moins intéressante, c'est l'obscurité de sa pathogénie.

A ce point de vue, deux hypothèses seules me paraissent en présence (étant donnée l'absence de traumatisme abdominal).

1° Ou bien cette déchirure duodénale est la conséquence du passage d'un calcul biliaire tombé de la vésicule dans l'intestin;

2° Ou bien elle résulte d'un processus ulcératif simple, analogue à celui qui produit les perforations stomacales, avec cette particularité que l'ulcère primitif revêtait ici la disposition annulaire.

La première hypothèse me paraît difficile à admettre pour les raisons suivantes : la vésicule biliaire ne porte aucune cicatrice appréciable ; elle n'est point déshabitée par la bile; le malade n'a jamais eu d'ictère; enfin l'effraction n'eût pu se faire sans de violentes coliques ou une hémorrhagie considérable.

Il paraît donc probable que la cause de cette section intestinale soit un ulcère circulaire du duodénum; les observations ne sont pas rares où cette lésion a évolué d'une façon presque indolente; il est étrange qu'une destruction aussi étendue se soit accomplie sans hémorrhagie, sans melæna. Il est vrai qu'en pareille matière, les renseignements fournis par les malades, surtout par ceux appartenant à la classe pauvre, sont sujets à caution, car ils ne peuvent le plus souvent, pour des raisons faciles à comprendre, se rendre compte de la nature de leurs selles, et une entérorrhagie, si elle est légère, leur échappe facilement.

Maladie bronzée d'Addison, par M. Auvray, interne des hôpitaux, aide d'anatomie à la Faculté.

La nommée B..., âgée de 39 ans, tapissière. Entrée à l'hôpital Necker, salle Trousseau, le 1er juillet 1893.

Rien à signaler dans les antécédents héréditaires de la malade.

Mère de deux enfants dont la santé est excellente.

Il y a 4 ans, c'est-à-dire en 1889, la malade qui jusque-là avait joui d'une bonne santé, a ressenti de violentes douleurs abdominales, qui primitivement ont retenti sur toute la cavité abdominale, avec irradiations douloureuses du côté des reins, mais se sont bientôt nettement localisées dans la région ovarienne gauche, ce qui fit porter à cette époque le diagnostic de salpingite gauche.

Il y a un an, c'est-à-dire en juillet 1892, la malade a éprouvé à nouveau des douleurs abdominales, qui cette fois se sont localisées dans la région hépatique; en même temps, elle présentait des phénomènes d'ictère : coloration jaune de la peau, des muqueuses et en particulier des conjonctives; décoloration des matières fécales, perte complète de l'appétit. Au bout de trois mois, l'ictère et les douleurs abdominales avaient disparu, et les matières étaient redevenues colorées.

En avril 1893, c'est-à-dire il y a trois mois, nouvelle poussée d'ictère avec des symptômes analogues à ceux de la première crise.

Peu à peu les symptômes d'ictère disparaissaient pour faire place à des symptômes d'un ordre nouveau.

Presque subitement, au dire de la malade, la peau prend une coloration brun foncé; le visage, les mains, le tronc se pigmentent; les conjonctives conservent cette fois leur coloration normale et les matières fécales restent colorées. En même temps la malade s'affaiblit, perd ses forces d'une manière progressive. Enfin, incapable de travailler, elle entre à l'hôpital le 1er juillet.

Etat actuel. — La malade présente un état de lassitude extrême, elle se meut avec peine, elle peut difficilement se soulever sur son lit. Tout d'abord, on est frappé par la coloration spéciale des téguments, qui rappelle absolument la coloration de la peau chez les mulâtres; mais cette pigmentation des téguments principalement marquée sur les parties découvertes, visage et mains, manque totalement sur les membres inférieurs. Là où elle existe elle est uniforme. La face interne des joues, et principalement de la joue droite, porte des placards de coloration brun foncé. Les conjonctives sont indemmes.

La malade se plaint de douleurs assez vives duns la région des hypochondres et de l'épigastre; cette douleur même provoque une certaine gêne dans les mouvements respiratoires. Elle est exagérée par la palpation, qui ne révèle l'existence d'aucune tuméfaction dans ces régions douloureuses. La percussion du foie et de la rate permet de constater les dimensions normales de ces deux organes.

L'examen du *cœur* et du *poumon* reste négatif. Les sommets n'offrent aucun signe stéthoscopique pouvant faire supposer l'existence de tubercules.

La quantité des urines est normale, la coloration se rapproche de la teinte acajou des urines ictériques, et cependant les analyses chimiques ne révèlent aucune trace de pigment biliaire; il n'existe non plus ni albumine ni sucre. Les urines ont été examinées à diverses reprises. Les matières fécales sont de consistance normale et ont conservé leur coloration.

Depuis son entrée à l'hôpital, la malade a eu à plusieurs reprises des vomissements, et l'alimentation, exclusivement lactée, est difficilement supportée. Ces vomissements dans les derniers jours de la

maladie deviennent incoercibles, et l'alimentation impossible. La malade tombe dans un état d'asthénie profonde, elle répond avec peine aux questions, le moindre effort la met sous le coup d'une syncope. Elle sucombe le 13 juillet.

AUTOPSIE. — *Rein droit.* — Volume normal; les dimensions respectives de la substance corticale et de la substance médullaire sont conservées.

A la coupe, on constate un état congestif du rein très prononcé.

La surface externe est granuleuse, et sa capsule adhère aux points du parenchyme, où cet état granuleux est le plus prononcé. Son *poids* est de 178 gr.

Capsule surrénale droite. — La capsule surrénale droite est entourée d'un tissu fibroïde, résultant d'un travail inflammatoire, et l'unissant aux parties voisines, particulièrement à la face inférieure du diaphragme.

Le volume de la capsule est à peu près celui d'un gros œuf de pigeon et sa forme à peu près conservée.

Son poids est de 30 gr.

A la coupe, la surface de section se présente avec un aspect irrégulier, dû au degré plus ou moins avancé des lésions tuberculeuses dont la capsule est le siège.

A côté d'un tissu lardacé, résistant sous le doigt, on observe l'existence de tubercules en voie de dégénérescence se transformant en une substance opaque et jaunâtre.

Enfin en certains points, les transformations ont abouti à la formation de petites cavités kystiques remplies par un liquide purulent, blanchâtre, bien lié et qui s'écoule au moment où l'on pratique la coupe. La capsule est infiltrée d'un grand nombre d'abcès miliaires.

Rein gauche. — Légèrement augmenté de volume; son *poids* est de 155 gr. La capsule surrénale adhère de ce côté d'une façon intime à l'extrémité supérieure du rein dont on ne la sépare, qu'en la sculptant avec soin.

A la coupe, même état congestif du parenchyme que pour le rein droit. Pas de lésion tuberculeuse des reins.

Capsule surrénale gauche. — Enfouie dans une atmosphère abondante de tissu cellulo-graisseux fibroïde, la capsule gauche, plus volumineuse que la droite, est très notablement augmentée de volume.

Son *poids*, débarrassée des tissus qui l'entourent, est de 60 gr.

Sa forme est semi-lunaire, rappelant assez exactement celle de la capsule normale.

En pratiquant une coupe de l'organe dans le sens de sa longueur, on voit s'écouler une quantité notable d'un pus crémeux, blanc jaunâtre, provenant du ramollissement des tubercules dont la capsule est infiltrée en totalité.

Ces tubercules se présentent à des degrés plus ou moins avancés de leur évolution. Les uns transformés en une substance opaque et j[illegible]nâtre ont la consistance du mastic ; d'autres ont abouti à la forma[illegible] de cavités kystiques, dont quelques-unes admettent facilement [illegible]troduction de la pulpe digitale.

Foie. — Poids 1,570 gr. Congestion assez intense du parenchyme [illegible]atique ; pas de sclérose ; rien d'anormal du côté des voies biliai[illegible], pas de calculs dans la vésicule.

Cœur. — Tissu mou ; le myocarde a perdu une grande partie de son épaisseur (il mesure environ 3/4 de centim.) ; coloration feuille morte. Artères coronaires normales ; aorte normale. Orifice aortique sain ; de même la face auriculaire de la valvule mitrale ; dimensions normales de l'orifice mitral ; sur le bord de la valvule traces d'endocardite récente, petits dépôts et végétations fibrineux, dont l'un presque pédiculé est très mobile.

Le cœur droit à parois très minces n'offre pas d'altération ; la valvule tricuspide est légèrement dilatée.

Poids, 245 gr.

Poumons. — Lésions tuberculeuses anciennes des deux sommets. Tubercules fibreux (tubercules de guérison de Cruveilhier).

Le reste du poumon est normal.

Rate. — Notablement augmentée de volume. *Poids*, 275 gr.

Fortement congestionnée.

Utérus et annexes.— L'utérus est légèrement augmenté de volume.

Sur la trompe gauche, près du pavillon, on constate l'existence d'une poche remplie de liquide purulent, sur la surface externe de cette poche, le péritoine présente de petites granulations de la grosseur d'un grain de millet et ressemblant à des granulations miliaires d'origine tuberculeuse.

L'ovaire est sain.

EXAMEN BACTÉRIOLOGIQUE DU PUS PROVENANT DES CAPSULES SURRÉNALES. — Réaction acide. Leucocytes nombreux. Micro-organismes en assez grand nombre, comprenant : quelques *microcoques* et surtout des *bactéries* épaisses, ovoïdes et courtes. Bacilles tuberculeux en faisceaux.

EXAMEN HISTOLOGIQUE DES CAPSULES SURRÉNALES. — Cellules géantes, au milieu d'un tissu en voie de destruction caséeuse.

RÉFLEXIONS. — Dans l'observation que nous rapportons plusieurs faits méritent d'attirer notre attention.

Ce nouvel exemple de tuberculose des capsules surrénales doit être ajouté à la liste déjà nombreuse des cas signalés de même nature. On sait en effet que dans la maladie d'Addison, les lésions des capsules surrénales étaient dans la grande majorité des cas de nature tuberculeuse.

L'histoire de la malade nous a appris que deux poussées d'ictère avaient précédé l'apparition de symptômes de la maladie bronzée ; or des faits de même nature sont rapportés dans plusieurs observations, et tout porte à croire, l'examen des voies biliaires ayant permis de constater qu'il n'existait aucun obstacle à l'écoulement de la bile, qu'il s'agissait d'ictère hémaphéique.

Les symptômes cliniques observés chez notre malac répondent au tableau classique de la maladie bronzée. Il y lieu cependant d'insister sur ce fait, que la mélanoderm

avait respecté les membres inférieurs, alors que le plus souvent elle est généralisée à toute l'étendue du tégument externe.

Comme dans la plupart des autopsies de même nature, les capsules surrénales étaient frappées l'une et l'autre par la tuberculose, mais à des degrés différents; malgré leur augmentation de volume, elles avaient conservé leur forme normale.

Enfin, en présence de lésions des annexes de l'utérus, qui nous paraissent être d'origine tuberculeuse, nous sommes tenté de rapprocher le cas qui nous occupe, de celui qui a été rapporté par M. Lejars dans le *Bulletin de la Société Anatomique* de 1888. Dans ce cas, l'infection des capsules surrénales semblait consécutive à des lésions tuberculeuses de l'épididyme et de la prostate propagées aux ganglions lombaires.

Ne pouvons-nous pas admettre de même que chez notre malade, dont les premiers accidents sont en somme des accidents de salpingite, la propagation des lésions tuberculeuses s'est faite des trompes aux ganglions lombaires et de là aux capsules surrénales ?

Synovite blennorrhagique suppurée due au gonocoque, par MM. Tollemer et Macaigne.

Jules P..., 19 ans, employé, entre le 4 mars 1893 à l'hôpital St-Antoine dans le service de M. Brissaud, salle Damaschino, no 2.

Antécédents héréditaires. — Père mort à 73 ans d'un cancer de l'estomac. Mère bien portante âgée de 60 ans.

Antécédents personnels. — Pas de maladie antérieure. Il y a 8 mois, écoulement guéri au bout d'un mois, sans rhumastisme en complication. Au moment de son entrée à l'hôpital, le malade souffre depuis 15 jours d'une nouvelle chaude-pisse.

Le 5e jour de son écoulement les douleurs articulaires ont débuté dans la main gauche au niveau de l'articulation du 4e métacarpien avec le carpe. Les autres articulations de la main et du poignet se sont prises l'une après l'autre. L'enflure a envahi la face dorsale de la main, débordant en haut le poignet, s'étendant en bas un peu plus loin que la 1re phalange. A la main droite le malade sentit, la veille de son entrée à l'hôpital, le 3 mars, une douleur au niveau de l'articulation métacarpo-phalangienne de l'index droit : d'après ses dires, le ɔut a eu la même forme à la main gauche. A ce niveau on trouve ɐ tuméfaction rouge, occupant bien la place de l'articulation du té de la face dorsale, s'étendant peu du côté de la face palmaire. ı pression sur la face dorsale de l'articulation est très douloureuse; e l'est très peu du côté de la paume de la main. Le gonflement

s'arrête à environ 3 centim. au-dessous de la place où doit être l'interligne articulaire. Il remonte à 5 ou 6 centim. au-dessus. La flexion de l'index est impossible. On peut au contraire exagérer son extension sans déterminer une trop grande douleur. Le malade est vigoureux, un peu affaibli, son état général est bon ; il est un peu anémié, et on peut entendre dans toute la région précordiale un souffle doux, au 1er temps, qui ne paraît pas traduire une endocardite dont le malade n'a eu aucun symptôme. Le pouls est régulier; 76 pulsations.

L'écoulement est traité par l'opiat et les alcalins, les mains sont enveloppées dans la ouate.

Le 9 mars. Les articulations des coudes sont prises à leur tour.

On trouve sur l'avant-bras et le bras droit une traînée rouge de lymphangite, partant de l'articulation métacarpo-phalangienne de l'index, passant sur le dos de la main, la face antérieure de l'avant-bras et la face interne du bras. Elle s'arrête au niveau de l'insertion deltoïdienne, large de 2 à 3 centim., elle n'est pas douloureuse et ne provoque pas de réaction fébrile. Bains de sublimé, pansement humide au sublimé. Elle diminue rapidement, mais persiste un peu jusqu'au 15.

Le 15. La main gauche va mieux, les articulations des phalanges ne sont plus douloureuses, et celles des doigts avec le métacarpe le sont beaucoup moins. La main est encore gonflée. Le poignet peut se mouvoir un peu sans grande douleur. A la main droite la lymphangite a disparu; la rougeur et la tuméfaction situées au niveau de l'articulation métacarpo-phalangienne persistent quoique plus circonscrites; l'index est immobilisé dans une demi-flexion. L'écoulement urétral continue, il est actuellement indolore; un peu de cuisson à la miction.

L'amélioration de la main gauche se maintient jusqu'au 19 ; le 19 à la visite du matin, toutes les articulations de cette main sont prises de nouveau, enflées et douloureuses. Sur la face dorsale du côté du petit doigt on trouve une tuméfaction rouge violacée, très douloureuse, étendue de la racine du petit doigt jusqu'à la partie supérieure du métacarpien.

A la main droite il y a exagération de la tuméfaction de la base de l'index ; cette tumeur est très douloureuse et remonte sur la face dorsale de la main, affectant dans son ensemble la forme de raquette. Elle semble fluctuante, la pression dans la paume de la main n'est pas douloureuse.

Le 23. Sous l'influence de bains et de pansements humides au sublimé, la tumeur et la douleur ont presque disparu à la main gauche : il persiste de la douleur et un peu de gonflement le long de la face dorsale du 5e métacarpien.

A la main droite la tumeur forme, le long de la face dorsale du 2e métacarpien, une tumeur oblongue, descendant jusqu'au niveau de la partie moyenne de la phalange, et remontant sur le dos de la main. La longueur totale est de 7 centim. environ; la largeur, de 5 ou 6. Elle est nettement fluctuante.

La peau est lisse, rouge vineux, pas chaude.

Une jonction avec la seringue de Strauss-Colin, faite avec toutes les précautions aseptiques d'usage, donne un pus blanc, bien lié, très

épais. Ce pus est le sujet de tentatives de cultures, qui seront rapportées plus loin, ainsi que de préparations microscopiques.

Le 25, l'abcès est encore plus tendu, le malade souffre, l'incision au bistouri donne 30 gr. de pus environ. Un stylet introduit par l'incision pénètre de 4 à 5 centim. en remontant, il semble bien évident qu'on est dans la gaine de l'extenseur de l'index. On voit en effet le tendon de ce dernier se mouvoir dans la cavité, quand on fléchit l'index.

Nulle part le stylet ne peut pénétrer dans l'articulation et la flexion moyenne de l'index, devenue subitement possible, indique que l'articulation n'est pas actuellement prise.

Du pus est recueilli, avant l'ouverture de l'abcès, au moyen de pipettes stérilisées dont la pointe, préalablement flambée, fut enfoncée à travers la peau dans l'abcès. Lavage au sublimé, drainage, pansement phéniqué. Le malade ne coule presque plus. A partir de ce moment tout s'améliore avec rapidité. L'écoulement du malade est tout à fait tari le 4 avril.

En ce qui concerne l'abcès de la main droite, à partir du 1er avril il ne suppure plus.

Des pansements à l'iodoforme sont continués jusqu'au 11, jour de la sortie du malade.

Les mouvements de l'index sont revenus à mesure que l'abcès se guérissait et que la tuméfaction diminuait.

Cependant ils restent limités.

Du côté de la main gauche, la rougeur et la tuméfaction persistent jusqu'au 4 avril. A ce jour toutes les articulations sont libres et peuvent se mouvoir. Tous les doigts remuent bien; seul le petit doigt est raide et ne peut se fléchir spontanément : cependant la flexion qu'on lui imprime est peu douloureuse. Le malade ressent alors une gêne au niveau du tendon de l'extenseur du petit doigt. Pendant toute la maladie le malade est resté apyrétique après avoir eu 38°,2 de T le 4 et le 5 ; dès le 7, il tombait à 37°, et ne remontait plus qu'une seule fois à 37°,8, le 25 mars.

A la sortie du malade il persiste seulement de la gêne de la flexion de l'index droit, et une gêne bien plus grande de la flexion du petit doigt gauche dont le tendon extenseur semble avoir contracté de fortes adhérences avec la gaine. Le malade est revu quinze jours après : les mouvements de l'index droit sont parfaits. Ceux du petit doigt gauche ne se sont améliorés que dans une très petite mesure.

En résumé, le malade, jeune homme de 19 ans, au 5e jour d'une blennorrhagie aiguë est pris dans les articulations du poignet et de la main gauche de douleurs articulaires avec gonflement qui diminuent graduellement. Cependant, au 14e jour la main droite se prend, principalement la gêne du tendon extenseur de l'index. Puis apparaît au même niveau une lymphangite qui guérit en quelques jours.

Le 30e jour, au milieu d'une poussée articulaire aiguë, à la main gauche se déclare une synovite de l'extenseur du petit doigt gauche. pendant la synovite de l'index droit s'aggrave, devient fluctuante; ie ponction montre qu'elle est supprimée, on l'ouvre au bistouri et guérison arrive rapidement. Toutes les articulations sont redevenues ores; seule la synovite plastique du petit doigt laisse la trace de son istence par l'adhérence du tendon dans sa gaine.

Examen bactériologique. — Le 23 mars avec la seringue de Strauss stérilisée nous avons pris du pus de la synovite de l'index droit après avoir aseptisé complètement la peau (lavage au savon, au sublimé, à l'éther).

Nous ensemençons deux tubes de gélatine inclinés, deux tubes de gélose inclinés, et deux tubes de bouillon. Les deux tubes de gélatine placés à une température de 20° sont restés stériles.

Des deux tubes de gélose mis à l'étuve à 35°, l'un a été ensemencé avec un fil de platine qui a étalé à toute la surface la goutelette de pus. L'autre fut ensemencé d'une goutte de pus qu'on laissa s'étendre d'elle-même. Celui-ci donne une culture plus nette que le premier : au point où la gouttelette de pus s'est arrêtée il s'est développé une colonie qui n'apparaît nettement que le 3e jour sous la forme d'une fine tache opaline à peine saillante. Le 5e jour elle formait une colonie plate blanche opaline et translucide, à surface sèche et de la dimension d'une lentille à contour polycyclique. Puis la surface devient faiblement chagrinée, et la colonie s'agrandit par étalement et par l'adjonction d'une bordure circulaire mince transparente à contour festonné et s'effaçant graduellement.

Au 12e jour la culture présentait un diamètre de 1 centim. environ qu'elle n'a guère dépassé depuis. Le 1er tube donna cinq petites colonies plates translucides à bord mince, mesurant 2 à 3 millim. de diamètre et sans modification ultérieure.

Les deux tubes de bouillon faiblement troublés, étaient éclaircis au 5e jour en laissant au fond un léger dépôt blanc.

L'examen sur lamelles de ces diverses cultures montre la présence du même micro-organisme que celui trouvé dans les préparations du pus faites aussitôt après la ponction, c'est-à-dire le gonocoque.

En effet, sur les lamelles du pus coloré par le violet de méthyle, nous trouvons un diplocoque ayant la forme de gonocoque, c'est-à-dire se présentant souvent comme deux grains de café opposés par leur face plane et séparés par un intervalle non coloré. Ces micro-organismes se trouvent, quelques-uns isolés, la plupart en petits amas de 5 à 8 dans les leucocytes à côté du noyau ; et chaque préparation montre d'assez nombreux leucocytes ainsi envahis. En traitant la préparation par la méthode de Gram. il n'est plus possible de déceler de microbe, qu'on recolore aussitôt par le bleu de méthylène ou la fuschine faible pour vérifier leur présence.

En raison de tous ces caractères nous croyons pouvoir diagnostiquer le gonocoque de Neisser.

Le jour de l'ouverture de l'abcès on préleva préalablement une pipette de pus. Cette pipette ne fut examinée que deux jours après.

Les lamelles montraient d'assez nombreux gonocoques, mais les ensemencements sur agar restèrent stériles. Nous manquions alors de sérum humain pour appliquer la méthode de Wertheim.

Quelques jours après nous ensemençâmes sur sérum d'ascite le même pus et les premières cultures ; tous les essais furent négatifs, manifestant ainsi la faible vitalité du gonocoque, arrêtée après un séjour de deux jours de ce pus dans la pipette.

Réflexions. — Plusieurs point, nous ont paru intéressants à signaler dans cette observation.

D'abord la nature purulente d'une synovite tendineuse au cours de la blennorrhagie. Maymon dans son mémoire sur les synovites tendineuses blennorrhagiques, n'en signale pas d'exemples. Nous n'en avons pas trouvé davantage dans les publications ultérieures sur les complications de la blennorrhagie, notamment dans les thèses récentes : Patoir (Lille, 1893) Souplet (Paris, 1893).

L'épanchement purulent contenait un seul micro-organisme qui répond exactement à la description du gonocoque de Neisser, diagnostic vérifié par les cultures que nous avons eu la chance de réussir, grâce sans doute à la précocité de l'ensemencement fait au début de la suppuration. Quoique cette constatation ne soit pas nouvelle, elle nous semble très importante, car elle s'élève contre l'opinion de ceux qui, mettant en doute les résultats obtenus depuis quelques années au sujet de la présence du gonocoque dans les articulations, attribuent toutes les suppurations para-blennorrhagiques à une infection secondaire par un microbe pyogène. Et il en résulte que la blennorrhagie, affection le plus souvent locale, est capable de devenir maladie générale infectieuse par irruption du microbe spécifique dans la circulation générale.

La synovite existait déjà depuis plus de quinze jours lorsque la suppuration fut manifeste. Elle avait évolué sans symptômes généraux et avec une réaction locale modérée. Après ouverture et lavage au sublimé, la guérison vint rapidement : non seulement la suppuration fut tarie en quelques jours, mais en un temps relativement restreint la mobilité du doigt, un instant entravée, fut récupérée totalement. Ce résultat fut d'autant plus frappant qu'une synovite simple, plastique, qui avait évolué en même temps, se termina par résolution, mais avec adhérence des parois de la synoviale et impotence fonctionnelle du doigt intéressé.

Nous avons aussi constaté un symptôme peu commun : une lymphangite partant du niveau de la synovite suppurée, au dos de la main, pour aboutir à la partie moyenne du bras. Elle se résolut en 5 jours et reconnaissait sans doute la gonocoque pour agent pathogène.

L'issue favorable de la synovite suppurée grâce au traitement chirurgical est à rapprocher d'un résultat analogue de M. Rendu (Soc. méd. hôp., 1893) dans un cas d'arthrite

blennorrhagique suppurée à gonocoques: ponction, évacuation, lavage au sublimé, guérison rapide. En présence de ces faits, il y a lieu de se demander si les synovites ou arthrites blennorrhagiques non suppurées mais graves par leur évolution rapide vers une ankylose incurable, ne bénéficieraient point d'une intervention chirurgicale.

Gomme du testicule, par le Dr FÉLIX LEGUEU.

On n'a pas souvent l'occasion d'observer anatomiquement des gommes du testicule; l'efficacité d'un traitement spécifique bien administré amène en général une amélioration prompte et une guérison rapide. Il n'en fut pas de même dans le cas que j'ai eu l'occasion d'observer; et bien que les manifestations testiculaires de la syphilis constituent un fait en soi banal, j'ai pensé cependant qu'il y avait avantage à développer ici les quelques considérations anatomiques et cliniques que comporte l'opération de mon malade.

F..., Edmond, 32 ans, entré le 10 novembre 1892 à la Clinique des voies urinaires à Necker, est porteur d'une tumeur du testicule depuis plusieurs années. Il y a trois ans et demi à peu près que le testicule gauche a commencé à augmenter de volume; peu à peu et comme insensiblement la tuméfaction s'est établie puis développée jusqu'aux proportions qu'elle présente aujourd'hui. Le scrotum est à gauche distendu par une volumineuse tumeur, allongée de haut en bas, la peau est saine, souple, sans adhérences. La tumeur est formée par une masse dure et résistante surtout dans son tiers moyen ; à la partie supérieure, en effet, une zone nettement fluctuante forme saillie, et en bas, au pôle déclive de la masse, la pression démontre une légère couche de liquide surajouté à une masse testiculaire sous-jacente. En glissant le doigt de la partie supérieure vers la partie moyenne, on sent une bande plus résistante, qui n'est que le rebord de la partie solide commençante. Dans cette tumeur moyenne, tout est uniformément dur et résistant, avec l'élasticité cependant qui appartient aux tumeurs solides. La transparence fait absolument défaut au centre: elle est douteuse à la partie supérieure, elle est plus évidente tout à fait en bas. J'ajoute que la pression réveille, au milieu aussi bien en avant qu'en arrière, une sensation douloureuse analogue à celle que donne la pression du testicule ; mais jamais, à aucun moment, ne s'étaient réveillées ou manifestées des douleurs spontanées. Pendant toute la durée de l'évolution du néoplasme l'indolence a été absolue.

Le canal déférent est sain, non augmenté de volume, le cordon lui-même est d'apparence normale. Il n'y a rien du côté des vésicules séminales ni de la prostate ; et l'autre testicule était pour son compte exempt de toute lésion.

Tels étaient les caractères objectifs de la tumeur : le malade avait eu la syphilis : il avait eu à la suite de plusieurs chaudepisses, un

chancre pour lequel il avait été soigné au Midi et là on lui avait donné des pilules. C'était un an et demi après l'apparition de ce premier accident que, malgré le traitement continué par le sirop de Gibert, l'emplâtre de Vigo et les frictions mercurielles, la lésion avait augmenté régulièrement.

Pour éclairer le diagnostic une ponction fut faite dans la partie inférieure de la tumeur, qui évacua de la vaginale une très faible quantité de liquide citrin. Le traitement syphilitique fut institué et, comme au bout de dix jours il n'avait donné aucun résultat, aucune amélioration, l'opération fut décidée.

Le 24 novembre, je pratique la castration ; l'opération est facile, les suites furent bonnes, et le malade au bout de dix jours quittait l'hôpital parfaitement guéri.

La tumeur enlevée se compose de deux parties : une partie liquide et une partie solide. La partie liquide, c'est la vaginale distendue par de la sérosité : c'est une hydrocèle symptomatique, mais ce qui est spécial, c'est que l'hydrocèle est biloculaire. Au pôle supérieur de la tumeur, il est une première poche, arrondie, lisse, régulière, dont les contours se fusionnent avec ceux de la masse principale. La surface interne est également lisse, sans exsudats, sans produits inflammatoires et la paroi est assez mince ; le liquide est citrin. Mais il n'existe aucune communication avec la poche inférieure. Celle-ci est sous-jacente à la tumeur testiculaire : elle formait le pôle inférieur de la tumeur principale : elle est constituée de la même façon que la première aux dépens d'une portion isolée de la cavité vaginale. Toute la portion intermédiaire de la vaginale s'est oblitérée par des adhérences, de sorte que les deux poches étaient absolument isolées.

Débarrassée de cette double collection liquide, la tumeur testiculaire a le volume d'un gros œuf de poule, sa surface extérieure est lisse et régulière ; en haut et en bas, elle est recouverte par la vaginale ; en son milieu, les deux feuillets adossés, fusionnés avec la masse testiculaire ne laissent là aucune apparence de cavité. L'épididyme apparaît en haut, entièrement libre et intact au niveau de sa tête, un peu moins distinct en son milieu. A la coupe, la tumeur se présente sous forme d'une masse caséeuse, ramollie, friable, de couleur jaune, qui se rapproche beaucoup de l'apparence des gommes ramollies. Çà et là quelques tractus fibreux, en très petit nombre, cloisonnent la masse principale, et tranchent pas leur aspect blanchâtre sur le fond plus coloré de la coupe. La tumeur est limitée extérieurement par une membrane épaisse et résistante, qui n'est que l'albuginée sclérosée et hypertrophiée, sur le bord supérieur du testicule, dans la zone sous-jacente à l'épididyme, se voit un reste aplati et comprimé du parenchyme testiculaire : les tubes apparaissent nettement sous l'albuginée, ils sont très reconnaissables et semblent refoulés mais non envahis.

L'examen histologique a révélé la structure de la gomme syphilitique, avec quelques tractus très limités de sclérose.

Il s'agit en somme d'une gomme presque pure : la sclérose n'y entre que pour une faible part ; elle est à son centre n voie de ramollissement. La substance du testicule est

refoulée, mais encore conservée, bien que le néoplasme se soit étendu à toute la cavité de l'albuginée. Celle-ci est épaissie, comme il est facile de le voir, mais cet épaississement est régulier, il n'est formé que de sclérose, et la gomme n'a pas poussé de prolongement de ce côté.

La vaginale a réagi, comme c'est l'habitude d'ailleurs en pareil cas ; mais l'hydrocèle s'est faite biloculaire, et il est résulté de ce fait des difficultés de diagnostic faciles à comprendre.

La fluctuation était évidente à la partie supérieure de la tumeur ; là la transparence n'existait pas, ou bien ne fut pas constatée. Une ponction pratiquée avec la seringue de Pravaz n'avait donné aucune trace de liquide, parce que sans doute elle n'avait pas pénétré dans la cavité. Quoi qu'il en soit, en présence de ces données cliniques, on pensait que la tumeur était simplement ramollie à son extrémité supérieure et que la fluctuation que l'on sentait d'une extrémité à l'autre n'était pas de la fluctuation vraie, mais de la transmission. La constatation des parties indurées dans la zone moyenne de la tumeur suffisait à confirmer cette opinion, et la poche liquide, reconnue à l'extrémité inférieure de la tumeur, était supposée une hydrocèle ordinaire ; et l'erreur fut donc complète.

Une autre cause d'ailleurs y contribua : le traitement syphilitique fut institué suivant les règles habituelles, et il ne donna aucun résultat. Il n'y a pas d'ailleurs à s'en étonner beaucoup : étant donné le ramollissement des parties caséeuses, que l'on voit au centre, il était assez difficile que le traitement spécifique donnât les résultats habituels. Il est cependant partout écrit que le traitement spécifique est un traitement d'épreuve, que son administration tranche dans les cas difficiles un diagnostic hésitant. Ici il n'en fut rien, et l'observation que je vous présente vient à l'encontre de la règle établie. Bien qu'exceptionnel, le fait n'en a pas moins sa valeur, et il s'ajoute à la liste de ceux où le traitement spécifique a induit en erreur. Ces faits étaient beaucoup plus fréquents à l'époque où aucune règle précise ne présidait à l'administration du mercure et de l'iodure de potassium, on avait alors beaucoup plus souvent qu'aujourd'hui à opérer pour de prétendus cancers ; il est bon de savoir que ces insuccès peuvent encore s'observer, et qu'il est des cas où le

traitement syphilitique ne donne aucun résultat dans des lésions manifestement syphilitiques.

Il n'y a dans l'espèce rien à regretter : le malade a été complètement et rapidement guéri, et son observation prouve seulement et une fois de plus la complexité du diagnostic dans les tumeurs du testicule.

Hermaphrodisme. Double kyste dermoïde des ovaires, dont un très volumineux. Kyste paraovarique du côté du gros dermoïde. Ablation. Ligature en chaîne des pédicules. Guérison, par le Dr LÉON AUDAIN, ancien interne des hôpitaux de Paris, membre correspondant de la Société anatomique de Paris.

L'opérée dont nous avons l'honneur de produire l'observation est une femme de forte constitution, âgée de 29 ans, à allures un peu masculines : fortes moustaches, barbe épaisse, poitrine, abdomen et cuisses couverts de longs poils ; développement anormal du clitoris

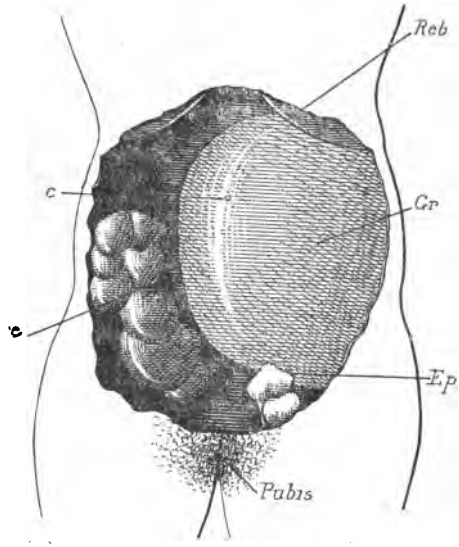

FIG. 1. — *Reb. Rebord des fausses côtes.* — *Gr.* Tumeur rénitente. — *Ep.* Epine iliaque antéro-supérieure. — *c.* Ombilic. — *e.* Tumeur dure et bosselée

qui est de la longueur d'un doigt et qui a 3 centimètres de grosseur.

Il existait dans la cavité abdominale de cette malade trois kystes bien distincts : un kyste paraovarique et deux kystes dermoïdes.

Le kyste paraovarique ne présentait rien de bien particulier; aussi, ne nous arrêterons-nous pas à sa description.

Des deux dermoïdes, l'un situé à droite, du volume d'un poing d'adolescent, a une coloration blanc nacré. Ses parois sont épaisses; il est dur et offre une surface lisse. Il contracte de nombreuses adhérences avec le grand épiploon et quelques légères adhérences avec le péritoine pariétal. L'autre, très volumineux, présente deux parties bien nettes : une poche dont les parois ont les mêmes caractères que la poche du kyste précédent, et une partie solide. La poche renferm

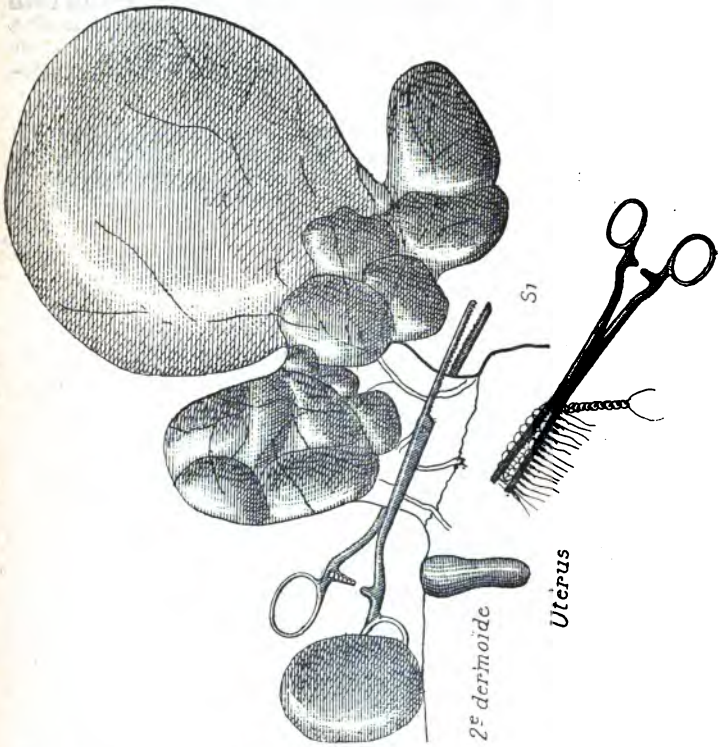

FIG. 2. — *Kyste dermoïde de l'ovaire.* — *Si.* Siège et pédicule du kyste parovarique enlevé. Longueur du pédicule, environ 10 cent.

environ 5 à 6 litres d'un liquide noir café, d'origine probablement hématique. (Vaisseaux très développés de la paroi, petites ecchymoses, dépôts nombreux de pigment noir.) La partie solide, de forme

allongée transversalement, pèse 2,000 grammes. Elle offre des bosselures plus ou moins volumineuses, lesquelles correspondent à des divisions loculaires de la tumeur (de la grosseur d'une noisette au volume des deux poings d'un adulte). De ces loges, les unes sont absolument remplies de paquets de cheveux libres ou adhérents fortement à la paroi du kyste, crêpés à l'instar du cuir chevelu de notre malade (mulâtresse), de même coloration noire et longs de 1 à 15 centimètres. Les autres loges contiennent quelques cheveux et une grande quantité d'un liquide huileux dont la couleur rappelle celle du pus jaune ; certaines loges renferment une sorte de sebum rappelant le mastic ; d'autres un liquide colloïde clair ; d'autres enfin, un liquide séreux. Ces derniers semblaient indépendantes, par leur aspect, du véritable dermoïde et rappelaient les kystes des ovaires polykystiques.

Enfin, au milieu des cheveux, se trouvent des dents dont le nombre pourra être donné après examen plus complet. Ces dents, fortement implantées dans la paroi du kyste, font une saillie sensible du côté de la paroi externe.

Elles sont tantôt agglomérées, ne représentant qu'assez vaguement les types molaires (grosses et petites), canines ou incisives, tantôt en rangée, tantôt isolées. De ces dernières, une incisive rappelle absolument le type normal, bien qu'on ait prétendu qu'elles diffèrent toujours de ce type.

L'examen de toutes les loges que fera Pilliet, nous dira s'il existe des os, ongles, etc. Je n'ai pas voulu les ouvrir toutes, pour ne pas abîmer la pièce.

Ouverture de l'abdomen. Ablation du paraovarique et du gros dermoïde, tous deux situés à gauche. Ligatures en chaîne des deux larges pédicules, suture de l'abdomen sans drainage.

Les résultats opératoires sont excellents : la réunion de la plaie abdominale s'est faite par première intention ; l'opérée n'a eu ni fièvre ni vomissements et elle se porte très bien.

Réflexions. — En présence de ce cas d'hermaphrodisme coïncidant avec un double dermoïde ovarien, peut-être est-il permis de se demander si l'évolution anormale et pathologique des 2 ovaires remontant à l'ère embryonnaire et supprimant pour ainsi dire dès le début le sexe de l'individu n'a pu être la cause de l'apparition de l'hermaphrodisme.

On serait donc dans ce cas en droit toutes les fois qu'on se trouve en face d'une hermaphrodite femme, de rechercher si les ovaires ne sont pas dermoïdes.

Examen histologique, par M. Pilliet, chef du laboratoire de clinique chirurgicale de la Pitié.

Ce qui caractérise surtout le kyste dermoïde, c'est le grand nombre de ses poches, toutes construites sur le même modèle. On sait que, dans un kyste dermoïde ordinaire, il n'existe en général qu'une poche principale, en un point de laquelle se trouve une papille portant des poils ou des dents, et reposant sur des lamelles osseuses de forme et

de dimensions variables. Le kyste que nous examinons paraît constitué par une série de poches toutes construites sur ce modèle; chacune étant remplie d'un liquide butyreux et de cheveux noirs et présentant en un point l'implantation de poils. Les papilles dentifères sont plus rares; en dehors de celles signalées par M. Audain, on en retrouve pourtant quelques-unes dans l'épaisseur de la masse. Les dents les mieux développées ont toutes des caractères communs qui les rapproche assez des petites molaires normales. La paroi des poches montre les glandes sébacées et sudoripares, les fibres lisses, que l'on trouve habituellement dans ces tumeurs; un seul point nous paraît à signaler, c'est le suivant.

La poche principale présente à sa surface interne une coloration blanche, mais parsemée de taches inégales, d'une teinte bistre ou café au lait foncé. On constate d'autre part que certaines papilles des petites poches sont tout à fait brunes. Cette coloration est due à une pigmentation de la couche profonde des cellules du corps de Malpighi, tout à fait comparable à la pigmentation normale de la peau du nègre. Le sujet était mulâtre, comme on l'a vu dans l'observation. Cette pigmentation irrégulière nous a paru intéressante à signaler quoique fort difficile à expliquer.

Pour l'ensemble du kyste, nous pensons que ce n'est pas un seul kyste dermoïde, mais la fusion incomplète d'un grand nombre de kystes de même origine. En effet, l'origine parthénogénétique des kystes dermoïdes de l'ovaire a été soutenue par nombre d'observateurs, dont j'ai eu l'occasion d'exposer les opinions dons la *Revue de chirurgie* en 1886, en étendant leur théorie aux kystes mucoïdes eux-mêmes. Elle vient d'être soutenue à nouveau par M. Répin dans sa thèse. D'après cette théorie qui me paraît être la vraie, chaque poche présentant une papille ou un rudiment de squelette, provient de la segmentation sans fécondation d'un ovule. Il faut donc admetre qu'il y a autant d'ovules anormaux que de poches ; ce qui ne peut nous surprendre, puisque les kystes dermoïdes portent souvent à la fois sur les deux ovaires, et, l'observation même de M. Audain en est un exemple. Il s'agirait donc de monstruosités associées, et la variété tumeur qui nous occupe devrait recevoir le nom de kyste dermoïde multiple. Il est d'ailleurs évident qu'il existe un rapport entre la présence de ces kystes multiples ovariens et les autres malformations du système génital que présentait le sujet.

Adénome dans une trompe enflammée, par MM. MONPROFIT et PILLIET.

Mme M..., 34 ans, a été réglée à 13 ans. Les règles ont toujours été très irrégulières et fort douloureuses ; l'écoulement de sang était très peu abondant.

Elle se marie à 19 ans. Les douleurs abdominales augmentent d'intensité, jamais il n'y a eu d'aménorrhée pendant deux ou plusieurs mois suivie d'une perte de sang pouvant faire penser à une fécondation ou à une fausse couche.

A l'âge de 28 ans, les douleurs qui se localisent dans les deux fosses iliaques augmentent encore, la marche devient impossible et à chaque époque menstruelle des crises de coliques salpingiennes éclatent extrêmement violentes.

Depuis deux mois les douleurs se sont localisées avec une acuité toute particulière dans le côté droit du bas-ventre.

La santé générale s'est conservée assez bonne ; mais les douleurs devenant toujours plus intolérables, je suis amené à examiner Mme M... au mois de juin dernier.

Examen des organes génitaux : Le coucher permet de constater que l'utérus est petit, peu mobile. Le col est conique et non ulcéré.

Les mouvements sont limités et très douloureux. Dans les deux culs-de-sac on provoque par la pression une sensation extrêmement pénible, et on constate deux tumeurs ovars-salpingiennes petites mais très nettes. Les annexes sont manifestement adhérentes.

La laparotomie est pratiquée le 30 juin dernier : Les annexes du côté droit sont procidentes dans le cul-de-sac de Douglas et très fortement adhérentes. L'ovaire est augmenté de volume et la trompe est déformée et altérée. Pendant l'extraction des annexes, je sens l'ovaire se rompre et un petit caillot arrondi du volume d'une cerise environ s'échappe dans ma main.

Du côté gauche les annexes présentent les mêmes altérations, leur ablation ne présente rien de notable.

La guérison se fit normalement et les douleurs vont en s'atténuant d'une façon très manifeste.

EXAMEN HISTOLOGIQUE. — La trompe droite est assez volumineuse et épaisse, et sur les coupes on constate que sa cavité est à peu près comblée par des végétations renflées, recouvertes de leur épithélium cylindrique, comme dans les salpingites catarrhales ordinaires. Mais au-dessous, dans la couche musculaire, se trouve un réseau de cavités communicantes, plus ou moins dilatées et irrégulières, tapissées par un épithélium semblable à celui de la trompe. Ce réseau forme une couche large et épaisse qui se continue dans toute la portion ampullaire de la trompe, en étant plus abondant au voisinage du pavillon. On pourrait croire que ces productions d'apparence adénomateuse résultent de la soudure d'un grand nombre de franges de la trompe, comme c'est la règle dans les inflammations de la trompe, mais des cavités semblables se retrouvent dans l'épaisseur des muscles et sous le péritoine. Elles sont de dimensions à peu près égales et on peut en compter, sur une seule coupe transverse, une vingtaine environ, dispersées dans l'épaisseur de la paroi. Il n'existe pas de

traînées épithéliales diffuses pouvant faire penser à un épithélioma, mais seulement ces dilatations en cul-de-sac qui partent de la muqueuse de la trompe et communiquent très vraisemblablement entre elles, bien que le fait soit impossible à voir sur les coupes.

L'ovaire est atteint d'ovarite scléro-kystique, à un degré très avancé, et la poche hémorrhagique qu'il contient s'est développée dans un corps jaune, comme c'est la règle dans ces hémorrhagies compliquant les ovarites chroniques.

En résumé, les végétations et les cryptes développées aux dépens de la muqueuse tubaire sous l'influence de l'inflammation ont amené la production de boyaux épithéliaux perforant la musculeuse, et développés au point de constituer un adénome. L'origine irritative de ces productions dans la trompe ne doit pas surprendre, puisque l'on voit que dans les viscères, comme le foie, le rein, la capsule surrénale, etc., les formations adénomateuses coexistent avec la sclérose et paraissent être un des modes de réactions des cellules parenchymateuses aux irritations qui amènent l'épaississement du tissu conjonctif.

Les productions adénomateuses étaient si développées en certains points, sur les coupes que nous avons soumises à l'examen de la Société, qu'on aurait pu croire se trouver en présence d'un épithéliome kystique de la trompe. Mais l'absence de diffusion de l'épithélium nous a fait rejeter cette idée ; il ne s'agit évidemment que d'un adénome par irritation.

Cysto-sarcome papillaire du sein, par A.-H. PILLIET, chef de laboratoire à la Faculté.

La pièce que nous présentons à la Société est un exemple remarquable d'une cavité assez rare de tumeur du sein. C'est la tumeur qui a été désignée sous le nom de cysto-sarcome, de sarcome rameux, de cystome papillaire. Ce dernier nom lui a été donné par Ziegler qui reproduit dans son *Traité d'anatomie pathologique* (éd. française, p. 402) une pièce tout à fait semblable à la nôtre.

OBSERVATION prise par M. GUITTON, interne de service.

La nommée L..., Estelle, âgée de 53 ans, ménagère, entrée le 12 juin 1893, salle Lisfranc, service de M. le professeur Tillaux.

Antécédents héréditaires. — Père mort accidentellement. Mère

morte de vieillesse. Une sœur morte suite de couches. Une autre sœur bien portante.

Antécédents personnels. — Réglée à 11 ans, régulièrement, durée 2 ou 3 jours en petite quantité. Mariée à 24 ans ; 1er accouchement à terme à 25 ans ; couche bonnes. Enfant vivant encore actuellement. Allaitement. Péritonite à la suite et séjour au lit pendant 6 semaines. Fluxion de poitrine à 43 ans en 1883. Suppression complète des règles depuis 1887.

Début. — Il y a 18 mois environ, ayant eu occasion de consulter un médecin, pour des maux d'estomac qu'elle éprouvait alors, elle attira son attention sur une petite tumeur grosse comme une noisette qu'elle sentait rouler dans le sein droit, on la rassura alors en lui disant que cela n'avait pas d'importance.

Cette grosseur n'augmente pas de volume jusqu'au mois de novembre 1892 ; la malade tomba alors le sein sur une chaise, ressentit une douleur tellement vive qu'elle s'évanouit, et le lendemain toute la région présentait une vaste ecchymose.

Un médecin consulté lui fait mettre une pommade jaune. Dix jours après elle consulte M. le Dr Labric, nouvelle pommade mais noire cette fois et cataplasmes.

Peu à peu l'ecchymose disparut, mais il persista une tumeur qui décida la malade à consulter un chirurgien non pas en raison des douleurs qu'elle provoque, car elles sont minimes, mais par crainte de la voir augmenter de volume. Elle ressent toutefois un peu d'engourdissement et de légers élancements, comparables à des coups d'épingles, surtout depuis son entrée à l'hôpital en raison des examens dont le sein a été l'objet.

Les deux seins actuellement présentent à peu près le même volume, cependant la partie supérieure est interne du côté droit, au niveau des 3, 4 et 5e côtes, présente un relief plus arrondi et plus saillant que la partie correspondante du côté opposé. Il n'y a pas de modification de coloration de la peau, mais le réseau veineux sous-cutané se dessine à droite tandis qu'on ne peut le voir à gauche. Les deux mamelons sont également saillants.

On sent dans la région dont nous avons parlé plus haut, c'est-à-dire à la partie supéro-interne du sein droit, au niveau au-dessus et en dedans du mamelon, une tumeur grosse comme une orange environ, mais plus allongée de haut en bas et de gauche à droite et plus aplatie d'avant en arrière.

Cette tumeur est mobile sur les parties profondes, la peau est mobile sur elle et se laisse plisser sauf à la partie inférieure. Elle est dure, lobulée et semble formée de trois lobes fusionnés, elle présente à sa partie inférieure une partie kystique correspondant au point où la peau est adhérente. Elle est complètement indolore, sauf à la partie tout à fait supérieure et interne où la pression éveille une légère douleur

Pas de ganglions axillaires ni sous-claviculaires. Etat général bon.

rines normales. Légers troubles dyseptiques consistant en
ées mais sans vomissements. Varices volumineuses de la jambe
he.

opération pratiquée par M. le professeur Tillaux. La mamelle est
vée sans curage de l'aisselle. Réunion immédiate et drainage.
s une dizaine de jours la malade quitte l'hôpital, guérie.

Examen droit. — La tumeur incisée laisse voir une cavité kystique assez volumineuse, contenant un liquide muqueux et filant. D'autres cavités de moindre importance se montrent bourrées par des végétations arborescentes et plus ou moins renflées. La tumeur est nettement séparée du tissu mammaire par une membrane résistante qui constitue la paroi la plus externe de cet amas des kystes.

A l'examen histologique on constate que les végétations sont constituées par du tissu tantôt fibreux, tantôt riche en éléments jeunes et sarcomateux. Elles sont tapissées, ainsi que les parois des kystes, par un épithélium composé de cellules cylindriques sur une seule rangée. Ce sont ces cellules qui sécrètent le mucus adhérent contenu dans les kystes.

La portion de peau adhérente, examinée sur les coupes, ne présente rien de particulier qu'un certain degré d'épaississement du derme.

Le pronostic de ce cysto-sarcome est très probablement favorable étant donné l'enkystement de la tumeur.

Note sur une cirrhose de la capsule surrénale, par A.-H. Pilliet, chef du laboratoire de clinique chirurgicale de la Pitié.

La capsule surrénale présente dans ses lésions chroniques une grande ressemblance avec le foie et le rein ; on y retrouve l'évolution nodulaire graisseuse semblable à celle du foie, l'adénome comparable à celui du rein. Il est donc possible de présumer que les inflammations à marche lente, les scléroses auront ainsi des caractères les rapprochant des cirrhoses hépatiques ou rénales, de celles du moins qui se propagent par les voies sanguine ou lymphatique, puisque les infections suivant le trajet des canaux excréteurs font naturellement défaut dans le rein succenturié qui est une glande close.

Mais cette cirrhose chronique n'est pas commune à trouver à l'autopsie ; on observe bien dans la tuberculose de l'organe un aspect de lobulation des tubes restés encore reconnaissables, seulement ce n'est là qu'un aspect transitoire, modifié par la tendance des tubercules à former dans la surrénale des massifs caséeux de plus en plus volumineux, détruisant complètement le parenchyme.

Nous avons eu l'occasion de rencontrer un type de cirrhose très accentuée sur un sujet d'une soixantaine d'années, ayant succombé dans le service de notre maître. M. Lancereaux la Pitié, alors que nous étions son interne, à un cancer étend du pancréas. La surrénale gauche était volumineuse (ferme, elle adhérait à la masse néoplasique, et l'examen hi

tologique en fut pratiqué pour permettre de constater jusqu'à quel point elle était envahie.

Sur les coupes colorées à l'hématoxyline et montées dans la glycérine neutre, on voit que la coque de la glande est très épaisse, scléro-adipeuse, parsemée de traînées nombreuses de petites cellules rondes. Des faisceaux volumineux de fibres de Remak sont englobés dans cette coque et escortés des mêmes traînées.

La substance medullaire présente à la périphérie, et en contact de ce tissu enflammé et lardacé fort épais des lésions inégales comme intensité suivant les différents points, mais qui sont au fond semblables. Elles consistent dans le morcellement de la couche médullaire par des bandes de petites cellules rondes circonscrivant un ensemble de tubes, qui forment ainsi un nodule isolé, séparé du reste de la glande. Quelques-uns sont tout a fait séparés, et plongés dans l'épaisseur de la coque, ce qui montre que si la formation d'adénomes ou de groupes surrénaux accessoires et isolés peut être dans la capsule tout à fait normale et probablement congénitale, comme il est facile d'en rencontrer des exemples chez l'homme et chez le cobaye, elle peut aussi résulter d'un travail pathologique découpant la glande. Ceux qui sont encore dans la zone médullaire, forment des groupes dans lesquels toutes les travées de cellules embryonnaires sont reliées les unes aux autres et forment un réseau partant des nappes étendues de cellules rondes qui parcourent le tissu enflammé de la capsule. Les lobules résultant de ce processus sont manifestement dessinés par le contour des réseaux vasculaires de la glande, contour que l'on retrouve dans l'évolution nodulaire graisseuse de la glande, et, ce qui le montre, c'est qu'en beaucoup d'endroits les petites cellules rondes ne sont point tassées, et qu'on peut alors voir qu'elles forment des manchons aux capillaires sanguins, encore reconnaissables quand les lymphatiques ne le sont plus. On peut constater en ces points qu'elles siègent dans un tissu conjonctif à faisceaux déliés, et présentant lui-même un grand nombre d'noyaux, tous sphériques et non aplatis, ce qui indique le corps protoplasmique, resté incolore ne doit pas ore être modelé et déformé comme celui des cellules fixes tissu fibreux.

'aspect que nous venons d'esquisser indique des lésions

inflammatoires actives, mais ce n'est que le premier degré d'un ensemble de troubles plus profonds et plus chroniques.

Les mêmes dispositions annulaires se retrouvent et donnent un aspect tout à fait comparable à celui de la cirrhose hépatique, mais les anneaux ne sont plus formés que de tissu conjonctif simple, sans inflammations aiguës. Les tubes de la substance corticale qui occupent ces lobules se contournent et se relient, comme dans certaines formes d'adénome hépatique dont Kelsch et Kiener ont donné des descriptions et des dessins. Leurs cellules sont en général pigmentées, même dans la portion la plus superficielle de la couche corticale. Les tubes sont tout à fait aplatis au contact des travées scléreuses et ressemblent en ces points aux néo-canaux biliaires qui résultent de l'atrophie des trabécules du foie dans la cirrhose. Quelques-uns sont au contraire dilatés et évoluent vers l'adénome, mais cette dernière disposition ne se retrouve que dans certains lobules peu nombreux. L'adénome n'est pas graisseux. Le tissu conjonctif englobe d'ailleurs tous ces tubes, dessinant une cirrhose intra-lobulaire pour ainsi dire.

La substance médullaire est tout entière envahie par des cellules embryonnaires dessinant des infiltrations périvasculaires considérables. Ses éléments propres et ses tubes sont noyés par les cellules rénales envahissantes, et, sans doute par suite de cette accumulation d'éléments déterminant des thromboses locales, les nodules de cirrhose qui se trouvent à son contact présentent une nécrose manifeste de leurs éléments centraux, cet accroissement des tuniques vasculaires est partout considérable.

En résumé, la glande qui nous occupe présente les signes d'une infection provenant très vraisemblablement du cancer du pancréas infecté lui-même, au contact duquel elle se trouvait. Cette infection n'a pas amené la formation d'abcès, mais des désordres chroniques, traînées embryonnaires, puis cirrhose vasculaire amenant la lobulation de la glande, atrophie ou nécrose du parenchyme, avec évolution œdémateuse par places, en un mot tous les caractères des cirrhoses infectieuses d'origine vasculaire que l'on rencontre dans foie. Pour la cirrhose, comme pour l'adénome, la glan surrénale se rapproche donc beaucoup de l'organe hépatiqu ce qui ne surprendra pas si l'on songe qu'il est lui au

constitué en grande partie par une glande vasculaire sanguine, et que, les maladies provenant des voies d'excrétion de la bile mises à part, le tableau de son anatomie pathologique générale doit se rapprocher de celui des glandes de cette classe.

Urémie cérébro-respiratoire (reins et foie polykystiques), par M. BOUCHACOURT, interne provisoire des hôpitaux.

L..., Anne, âgée de 48 ans, entre le 17 juillet 1893 dans le service de M. Hayem. Elle ne peut fournir aucun renseignement sur ses antécédents, ou son état comateux.

Entrée dans le service dans un état demi-comateux.

Femme très forte, très grasse, teint brightique : jaune terreux, avec pommettes très rouges. Dyspnée intense, non pas tant par le nombre des respirations qui n'est que de 24, que par la profondeur des mots respiratoires.

La malade est constamment obligée de s'asseoir, tous les muscles auxiliaires de la respiration sont en jeu. Il n'y a pas de rythme de Cheyne-Stokes, pas d'orthopnée notable. On entend à distance un râle trachéal ; *recherche de l'ammoniaque par l'HCl dans les gaz expirés* donne un résultat négatif.

Rien d'anormal à la palpation, à la percussion un peu d'exagération de la sonorité aux deux sommets. A l'auscultation, murmure vésiculaire très fort, puéril, aucun souffle. Expiration prolongée aux sommets, quelques râles sibilants disséminés dans le poumon gauche, surtout au niveau de la partie moyenne, aux bases, et légers râles sous-crépitants à bulles moyennes.

Le pression des phréniques au cou et à la base n'est pas douloureuse.

Rien dans le poumon n'explique donc cet état dyspnéique.

Appareil circulatoire. — Pas de voussure de région précordiale ; matité precordiale non augmentée ; la pointe bat dans le 4e espace intercostal gauche.

Battements très rapides extrêmement irréguliers, avec quelques intermittences. Les 2 bruits du cœur ne peuvent être distingués l'un de l'autre ; aucun souffle.

Pouls veineux des veines jugulaires, nul ; pouls radial filiforme, incomptable.

Appareil digestif. — Langue sèche, rôtie, recouverte d'un enduit fuligineux, pas de muguet.

Pas de douleur à la pression épigastrique, pas de dilatation (ni clapotage, ni bruit de succussion).

Pas de vomissements, ni garde-robes.

Le foie est un peu douloureux à la pression, non volumineux, ne dépasse pas le rebord des fausses côtes.

La *rate* échappe complètement à la palpation et à la percussion, ...nt donnée l'adipose de la malade.

La malade peut parler, mais elle ne se décide à le faire que ...nd on insiste longuement dans les questions qu'on lui pose en les

répétant ; d'ailleurs elle répond à peine, et d'une façon vague et tout à fait inintelligente.

Un peu de *délire tranquille*, nullement bruyant. Sensibilité conservée partout, mais émoussée.

Réflexes du *genou* normaux. Réflexes pupillaires conservés pour la lumière. Les pupilles sont dilatées.

Œdème peu intense des malléoles jusqu'au-dessus du cou-de-pied.

Appareil génital. — Rien à noter.

Appareil urinaire. — Anurie absolue ; donc urine? Cependant la vessie est vide.

Symptômes généraux. — Ni frisson, ni épistaxis, aucune hémorrhagie. Température du soir, 36°,6.

18 juillet. L'état comateux s'accentue. Il y a toujours absence complète de vomissements et de garde-robe, l'anurie persiste complète.

Le cœur est dans le même état. Le rythme respiratoire est le même; le nombre des respirations est toujours de 24.

Traitement institué par M. le professeur Hayem : 30 gr. de sirop de nerprun et d'eau-de-vie allemande, 1 milligr. de digitaline amorphe. Température du matin : 36°,4, du soir : 35°.

Le 19. La malade est dans le comat absolu. Elle ne répond plus du tout aux questions qu'on lui pose; température du matin : 36°,2, insensibilité complète. Le drastique qui lui a été donné la veille est resté sans effet, car il n'y a toujours ni vomissements, ni garde-robe, ni urine.

Mort à 6 heures du soir, le même état ayant persisté jusqu'à la fin. Pendant l'agonie, expulsion spontanée d'une certaine quantité d'urine qui était vraisemblablement dans le rein, car la vessie n'était pas distendue. Mais cette urine n'a pu être recueillie ; la recherche du sucre et de l'albumine n'a donc pas été faite à aucun moment.

Température, 2 heures avant la mort, 35°,4.

Autopsie (38 heures après la mort). A l'ouverture du corps on ne constate pas de liquide ni dans la plèvre, ni dans le péricarde, ni dans le péritoine ; mais ce qui frappe tout d'abord, c'est une surcharge graisseuse énorme et généralisée. Cette hyperadipose est surtout marquée sur les parois thoracique et abdominale, au cou, dans la capsule du rein, etc., et dans les différentes viscères : médiastin, hile du rein, mésentère, épiploon, etc.

Quelques adhérences pleurales très légères aux sommets et à la base gauche ; les plèvres ne paraissent pas épaissies ; il n'y a donc pas d'ecchymose pleurale (donc pas d'asphyxie).

Les *poumons* présentent un peu d'emphysème surtout aux sommets et sur le bord antérieur. Aux sommets de petites cicatrices pleurales. A la coupe, pas de tubercules apparents; poumons un peu congestionnés aux bases et œdémateux.

Grosses bronches. — La muqueuse est rouge, un peu infiltrée de sang, recouverte d'un enduit muqueux.

Le *larynx*, rien de spécial. Le *corps thyroïde* hypertrophié, de consistance assez dure.

Le *cœur*, petit, pèse 280 gr. ; n'est nullement forcé, chose digne de remarque, étant donnée l'insuffisance rénale si prononcée, celle-ci

est donc d'origine récente ; ne présente pas de taches laiteuses ; *le péricarde* paraît sain; *cavités non dilatées ; myocarde* d'apparence saine, un peu épaissi à gauche. Pas de lésion des orifices. La grande valve de la mitrale présente sur sa face ventriculaire un peu d'épaississement, de consistance cartilagineuse. La crosse de l'*aorte* présente des lésions d'artériosclérose très peu avancée, petits points blancs jaunâtres (début d'athérome).

Le reste de l'arbre artériel (aortes thoracique et abdominale, artère iliaque primitive et iliaque externe) paraît sain.

L'*estomac* présente une muqueuse un peu amincie; plis effacés, à état mamelonne, il paraît y avoir des lésions de gastrite muqueuse; à l'*intestin* aucune ulcération.

Le *foie* pèse 1,170 gr.; il n'est pas hypertrophié. A sa surface on constate un très grand nombre de petites taches brunes entourées d'une auréole blanche. A la coupe on reconnaît que ce sont autant de petits kystes remplis d'un liquide citrin.

Il existe d'ailleurs sur la face supérieure du lobe gauche 2 ou 3 kystes beaucoup volumineux de la grosseur d'une cerise.

Sur des coupes du foie faites en différents points on rencontre encore quelques-uns de ces kystes.

Le tissu hépatique lui-même est de consistance un peu dure.

La *vésicule biliaire* est normale, sans calculs; bile de couleur jaune brun, coule facilement.

La *rate* est petite, de consistance assez ferme, pèse 105 gr., elle présente une altération cadavérique assez prononcée. Le *pancréas* est sain en apparence. Les *ganglions mésentériques* sont normaux.

Les *capsules surrénales* ont leur surface parsemée de petits points de même coloration que le reste de la capsule. Ces points sont percés à leur centre d'une petite cavité les faisant ressembler à de petites glandules accessoires. A *la coupe*, cavité centrale dans la capsule, contenant un liquide brunâtre.

Les *reins* sont enveloppés dans une atmosphère graisseuse extrêmement abondante. Leur volume est considérable : le gauche pèse 440 gr., le droit en pèse 400. Leur surface est extrêmement irrégulière, bosselée, soulevée par des kystes faisant une saillie énorme sous la capsule qui se décortique facilement.

Tout le parenchyme rénal est parsemé également d'une infinité de kystes de grosseur très variable disséminés dans toute l'épaisseur des substances corticale et médullaire. La transformation kystique est donc considérable : c'est à peine s'il reste entre ces kystes quelques parcelles de tissu sain. Les plus volumineux de ces kystes atteignent presque la dimension d'un œuf de poule. Toutes les dimensions au-dessous de celle-ci, se rencontrent inégalement réparties; en certains points ces kystes se groupent pour former de véritables grappes à grains très inégaux. Le contenu de ces kystes est formé par un liquide d'apparence urineuse, très foncé, non hémorrhagique.

Les *bassinets* sont extrêmement petits, surtout relativement au volume des reins.

Les uretères ne présentent ni rétrécissement, ni dilatation, paraissent normaux.

La *vessie* également normale, non dilatée.

Dans le ligament latéral gauche, de petits kystes.

L'*utérus* et les *trompes* sont absolument normaux en apparence.
Les *ovaires* de même sont en régression.
L'*encéphale* présente un œdème considérable; un peu de congestion des méninges, anémie cérébrale concomitante.

Séance du 28 *juillet* 1893.

PRÉSIDENCE DE M. HARTMANN

Chondrofibrome des 2e, 3e et 4e métacarpiens droits. Lobes multiples présentant des différences dans leur point de départ, leur évolution et leur consistance, par G. PERREGAUX, interne des hôpitaux.

La pièce que j'ai l'honneur de présenter à la Société anatomique provient d'une malade opérée par mon maître, M. Reclus, dans son service de la Pitié. Il s'agit d'un chondrofibrome dont voici l'histoire résumée :

Louise T..., lingère, âgée de 55 ans, dit n'avoir pas eu dans sa famille de membres ayant présenté une tumeur analogue à celle qui l'amène à l'hôpital.

Elle-même, d'une santé générale bonne jusqu'à ces derniers mois éprouva, il y a 23 ans, quelques douleurs vagues au creux palmaire de la main droite, et cela sans cause appréciable. Cinq à six mois après apparut au niveau de l'extrémité inférieure du 3e métacarpien, sur la face palmaire, une tumeur dure, fixe, non douloureuse à la pression. L'évolution en fut progressive et en quelques années elle prit l'aspect lobulé qu'elle présente actuellement. Ce développement se fit sans douleur; la conservation des mouvements des doigts permit à la malade de continuer son métier de lingère. Celle-ci n'assigne pas au néoplasme total une autre origine que celle indiquée plus haut sur le 3e métacarpien ; elle dit n'avoir pas remarqué que d'autres tumeurs, d'abord isolées, se fussent jointes plus tard à la tumeur principale.

Les choses étaient en cet état, et le chondrome poursuivait lentement son développement, quand, il y a 2 ans, apparut, sur la face dorsale de la main au niveau de l'extrémité inférieure du 2e espace interosseux, une tumeur, plus molle que la précédente, suivie au bout de 6 mois d'une seconde tumeur, cette dernière encore plus molle, et siégeant à la partie supérieure du même espace interosseux. Ces phénomènes, contrairement à ce qui s'était passé pour le creux palmaire, s'accompagnèrent de douleurs vives, lancinantes, presque continuelles que le développement desdites tumeurs ne fit qu'augmenter de jour en jour. Celles-ci d'ailleurs s'accrurent très rapidement, puisqu'elles ont atteint leur volume actuel en deux ans, alors que, du côté palmaire, l'évolution s'est faite en 23 ans. Avec les douleurs, une impotence fonctionnelle

des doigts commença, qui força la malade à quitter son travail ; l'amaigrissement et la perte des forces n'ont cessé de progresser dans ces 2 dernières années.

La malade se présente aujourd'hui à l'hôpital.

18 juillet 1893. *Examen de la malade.* — Face palmaire de la main droite ; existence d'une tumeur volumineuse, de la grosseur d'une mandarine, bosselée, très dure, non douloureuse à la pression et aux mouvements des doigts. Ceux-ci évoluent encore suffisamment, bien que leurs mouvements soient en quelque sorte bridés par la tension de la peau. Cette dernière est entièrement distendue ; elle est demeurée intacte ; en un point cependant, vers le centre, de la tumeur, elle menace de s'ulcérer par soulèvement d'un lobe plus aigu et plus saillant que les autres. Il n'y a pas de troubles nerveux cutanés.

Face dorsale. — Deux tumeurs l'une devant l'autre, dans le 2e espace interosseux. Leur volume est celui de deux amandes, dont l'antérieure est simplement ramollie, la postérieure nettement fluctuante. La pression des doigts à leur surface éveille une certaine douleur. Dans le 3e espace interosseux enfin, à l'extrémité supérieure, on perçoit un léger soulèvement de la peau correspondant à un point fluctuant. L'état général de la malade n'est pas mauvais ; cependant elle dit avoir maigri depuis 2 ans, les douleurs incessantes sur le dos de la main la privant de sommeil et lui enlevant l'appétit.

Cet amaigrissement, l'évolution rapide des tumeurs dorsales comparée à celle de la tumeur palmaire, le caractère fluctuant des premières et résistant de la seconde font porter le diagnostic de chondrosarcome ; l'extirpation est décidée.

Le 21. *Opération :* De vastes lambeaux cutanés sont ménagés pour la réunion ultérieure ; la tumeur est soigneusement disséquée ; son extrémité supérieure correspondant à l'union de la diaphyse avec l'épiphyse supérieure des 2e, 3e et 4e métacarpiens, on résèque les 3 os en ce point. On conserve ainsi à la malade le pouce et le petit doigt qui pourront par leur opposition lui permettre plus tard la préhension. Suture et pansement à l'iodoforme.

Examen de la pièce. — Tumeur présentant une circonférence de 20 centimètres. Lobes multiples ayant ménagé des sillons pour le passage des tendons fléchisseurs et des tendons extenseurs des doigts.

En avant, pas trace de métacarpiens qui sont entièrement masqués par la masse dure du néoplasme dont les caractères macroscopiques sont en certains points ceux du cartilage, en d'autres ceux de l'os. La tumeur s'avance jusqu'aux articulations métacarpo-phalangiennes qui sont restées libres.

En arrière, dans le 2e espace interosseux les deux tumeurs, l'une molle et lobée, l'autre fluctuante et unie dont il a déjà été parlé. Dans le 3e espace, autre tumeur molle, de la grosseur de l'une des deux précédentes

Les métacarpiens se voient sur cette face dorsale seule. Le 2e et le 3e sont enclavés dans le néoplasme cartilagineux, avec lequel ils font corps en plusieurs points qui ne peuvent pas être nettement établis. La tumeur fluctuante du 2e espace semble spécialement attenante au 3e métacarpien. La forme de ces deux métacarpiens n'est pas sensiblement altérée : on peut donc penser, suivant en cela la dis-

tinction de Müller, que le néoplasme auquel ils ont donné naissance est d'origine périostique. Tout autre semble être l'origine de la tumeur du 3e espace. Celle-ci, attenante au 3e métacarpien, paraît venue de l'intérieur de l'os et avoir fait effraction. En effet, une simple coque osseuse étalée représente l'ancien os; cette coque est débordée à droite et à gauche par la tumeur qui en est née. Celle-ci est molle, de consistance gélatiniforme.

Mon collègue et ami Picon qui a bien voulu se charger de l'examen histologique minutieux des différents points de la tumeur, a résumé ainsi cet examen.

Les coupes présentent toutes à la périphérie une capsule fibreuse faiblement colorée par les réactifs. Cette capsule envoie dans l'épaisseur du tissu des travées de même nature, parfois très denses et se laissant en général vivement colorer par le carmin et l'hématoxyline. Ces travées, en s'entre-croisant, circonscrivent des mailles au sein desquelles on peut voir quelques petits îlots de cartilage hyalin, mais surtout des capsules cartilagineuses isolées renfermant 4, 5 et jusqu'à 10 et 15 cellules. Ces cellules présentent un, quelquefois deux noyaux arrondis, généralement volumineux et fortement colorés. En certains points de la préparation, on assiste à une véritable prolifération de ces éléments; les cellules deviennent granuleuses, les capsules se rompent, et les noyaux, mis en liberté au sein d'un tissu granuleux qui dissocie les divers faisceaux du tissu conjonctif adulte, forment des amas plus ou moins réguliers.

En résumé, il s'agit là d'un chondrofibrome, dans lequel les tissus fibreux et cartilagineux se trouvent en proportions à peu près égales. Le tissu cartilagineux, formé surtout d'éléments qui le rapprochent du cartilage adulte, présente un retour à l'état embryonnaire dans quelques points disséminés seulement des parties dures de la tumeur, et dans la presque totalité des parties molles de celle-ci.

Réflexions. — La pièce dont il s'agit ici, pour n'être pas très rare, m'a paru cependant suffisamment intéressante pour mériter les honneurs d'une présentation à la Société anatomique, et cela pour plusieurs raisons :

1° Les os atteints sont ici, contrairement à la plus grande fréquence des cas similaires, les métacarpiens : on sait que les chondromes siègent spécialement sur les phalanges.

2° Nous avons, dans l'évolution de cette tumeur, ceci de spécial qu'après une marche lente, très lente même, tout à coup et sans prétexte appréciable, le néoplasme s'est réveillé en quelque sorte pour pousser deux lobes à marche rapide du côté dorsal de la main. C'est même cette rapidité d'allures qui a pu faire penser un moment à la possibilité d'un sarcome.

3° Les principaux types cliniques (ossification, ramollissement, dégénérescence gélatiniforme, etc.), vers lesquels

peut évoluer une même tumeur chondroïde, sont accolés les uns aux autres.

4° Enfin l'on peut voir ici à côté du chondrome d'origine périostique respectant la forme de l'os et paraissant greffé sur lui sous forme de bosselures multiples, le chondrome d'origine centrale qui amincit la coque osseuse, la perfore et l'étale en forme de véritable plaque.

Nouvelle contribution à l'étude des lésions inflammatoires de la région anale, par HENRI HARTMANN et ÉMILE LIEFFRING.

Depuis notre dernière communication, nous avons eu l'occasion d'étudier 5 nouveaux cas de suppuration péri-anales. Les résultats que nous avons obtenus confirment ceux que nous vous avons précédemment indiqués; Dans 2 cas, l'inoculation au cobaye a donné un résultat négatif; dans les 2, l'examen bactériologique de l'abcès nous a montré la présence de staphylocoques dorés et à l'état pur dans un cas, blancs et associés à du bactérium coli et à de nombreux saprophytes dans l'autre.

Dans les 3 autres cas, l'inoculation au cobaye a été suivie du développement de lésions tuberculeuses, le seul microbe associé dans ces cas a été le bactérium coli.

ÉLECTION

M. DUDEFOY (de Chartres) est nommé membre correspondant.

OCTOBRE

Séance du 6 octobre 1893.

PRÉSIDENCE DE M. CORNIL.

Espaces intercostaux et abcès froids des parois thoraciques, par M. SOULIGOUX, prosecteur à la Faculté.

M. SOULIGOUX rappelle les descriptions, faites par les différents auteurs d'anatomie, des espaces intercostaux, les insertions des muscles intercostaux internes et externes, tous deux séparés par du tissu cellulaire contenant à la partie supérieure, sous la côte, les vaisseaux et les nerfs. Or, d'après ses recherches, le muscle intercostal interne, plus volumineux, présenterait deux chefs supérieurs, et ce serait entre ces deux insertions supérieures que se trouverait le tissu cellulaire recteur des vaisseaux sanguins et lymphatiques, ainsi que des nerfs. Il s'ensuit que les vaisseaux sont à la fois près du périoste costal et de la plèvre, et on conçoit la facilité avec laquelle les lésions inflammatoires ou tuberculoses péripleurales suivront les vaisseaux, et envahiront l'espace intercostal, et parmi les abcès froids des parois thoraciques, M. Souligoux pense qu'un assez bon nombre sont d'origine pleurale et non osseuse.

M. BROCA constate cependant la fréquence tout à fait prépondérante des lésions osseuses comme cause des abcès tuberculeux de la paroi thoracique et fait remarquer que tous les malades qu'il a opérés dans des cas semblables ont guéri radicalement quand on avait trouvé une lésion osseuse, tandis que des fistules ont persisté chez ceux dont les abcès avaient été simplement curetés, l'opérateur n'ayant pas constaté de tuberculose osseuse.

Séance du 13 octobre 1893.

PRÉSIDENCE DE M. BROCA.

Lipome de la paume de la main, par P. LAUNAY, interne des hôpitaux.

J'ai l'honneur de présenter à la Société anatomique l'observation et le moule en plâtre d'un lipome de la main, opéré à la Pitié par M. Jalaguier.

Obs. — Mme B..., âgée de 58 ans, cultivatrice, entre à la Pitié, le 21 septembre 1893, pour une tumeur de la main gauche.

Il y a 11 ans, la malade qui, jusqu'alors, n'avait rien remarqué d'anormal, commence à éprouver quelque gêne en se servant de la pioche pour exercer son métier de cultivatrice. Bientôt se développe à la face interne de l'articulation métacarpo-phalangienne du pouce, une petite tumeur absolument indolente. Il y a 5 ans, la tumeur atteignait le volume d'une noisette, et depuis ce temps, le développement continue lentement, la tumeur remontant peu à peu dans le premier espace interosseux et descendant pour proéminer entre le pouce et l'index.

Cette tumeur n'a jamais été douloureuse, elle gênait les mouvements par sa seule présence.

L'examen de la malade, à son entrée à l'hôpital, donne les renseignements suivants : tumeur située à la main gauche, dans le premier espace intermétacarpien, proéminant sur les faces palmaire et dorsale. Dans le premier espace interdigital, la tumeur fait une saillie régulièrement arrondie, dépassant de cinq centim. environ le niveau de l'articulation métacarpo-phalangienne du pouce. Elle maintient très écartés l'un de l'autre, le pouce et l'index, mais le pouce n'est rejeté ni en avant ni en arrière. L'aspect de l'ensemble de la tumeur est piriforme, l'extrémité effilée s'enfonce comme un coin entre les deux premiers métacarpiens. La peau, à sa surface, est normale et partout mobile. La tumeur, présentant dans sa portion inférieure arrondie et large, le volume d'une petite mandarine, semble lobulée à cet endroit.

La palpation la montre molle, très nettement fluctuante. On n'y trouve ni crépitation, ni pulsations. L'indolence est complète. Les mouvements du pouce ne sont gênés que par la présence de la tumeur. M. Jalaguier porte le diagnostic de lipome et propose l'extirpation.

L'*opération* est pratiquée le 28 septembre. Une incision dorsale sur le milieu de la tumeur, dans toute sa longueur, met à nu immédiatement un lipome lobulé, enveloppé d'une mince capsule conjonctive.

Toute sa partie inférieure, celle qui faisait saillie dans l'espace interdigital, est immédiatement sous-cutanée ; la partie supérieure, aplatie d'avant en arrière, s'enfonce dans le premier espace interosseux dorsal de l'index, en arrière, et le muscle adducteur du pouce en avant. Elle apparaît donc recouverte en arrière par les fibres, obliques en haut et en dehors, d'insertion du premier interosseux dorsal au premier métacarpien.

La tumeur est assez facilement isolée à la spatule et dégagée de sa loge musculaire. Elle se prolonge vers le milieu de la main, aplatie entre le muscle adducteur du pouce et le deuxième métacarpien, jusqu'à l'insertion de ce muscle au troisième métacarpien. En haut, le lipome semble se porter jusqu'au contact du carpe.

La tumeur, composée de plusieurs lobes peu séparés les uns des autres, a été examinée par M. Pilliet, au laboratoire de M. Tillaux. Elle est exclusivement composée par du tissu graisseux. Les vésicules adipeuses sont plus petites que dans le tissu adipeux normal et les lobules sont fusionnés en une masse homogène par suite de la raréfaction du tissu conjonctif qui les cloisonne.

Réflexions. — Les observations de lipomes de la paume de la main sont assez rares, surtout dans la région de l'éminence thénar. Ces tumeurs se développent d'ordinaire, comme dans le cas publié par M. Pitres (*Soc. anat.*, 1873) entre les muscles thénariens externes, entre le court fléchisseur et le court abducteur du pouce. Dans plusieurs autres observations les rapports précis de la tumeur ne sont pas donnés (Trélat, *Gaz. des. hôp.*, 1868 ; Notta, *Soc. chir.*, 1882), mais elle faisait saillie surtout à l'éminence thénar, en dehors, remontant même, dans le cas de Trélat, au-dessus du ligament annulaire du carpe. Tant à l'étranger qu'en France, M. Poulet (*Soc. chir.*, 1886) a pu réunir sept observations de lipomes de l'éminence thénar, nous n'en connaissons pas d'autres depuis. Aucun de ces lipomes ne semble s'être développé entre l'adducteur du pouce et le 1er interosseux dorsal, dans le premier espace interosseux. Seul le cas de Boinet (*Gaz. des hôp.*, 1866) développé à hauteur des articulations métacarpo-phalangiennes de tous les doigts et surtout entre le pouce et l'index, pourrait se rapprocher du nôtre, mais les rapports musculaires ne sont pas spécifiés.

Remarquons en outre que notre malade était cultivatrice, elle se servait constamment d'une pioche dont elle tenait le milieu du manche dans la main gauche, plus habile que la droite, les frottements répétés portaient surtout à l'endroit où nous avons vu se développer la tumeur, sur la face interne de l'articulation métacarpo-phalangienne du pouce, puis sur le premier espace interosseux. Ceci semble confirmer l'opinion de M. Moulinier (*Soc. chir.*, 1882) qui pense que l'étiologie de ces lipomes doit être rapportée à une violence, une attrition continuelle exercée sur un point ; c'était, dans le cas de M. Moulinier, le frottement d'un couteau à papier sur l'éminence hypothénar.

De l'utilité de l'entéro-anastomose après la gastro-entérostomie, par MM. Jayle et Desfosses, internes des hôpitaux.

La gastro-entérostomie simple peut être suivie de deux principaux accidents : 1° le passage de la bile dans l'estomac dont le premier effet est de troubler la digestion; 2° l'accumulation des aliments dans le duodénum. Pour parer à ces deux dangers le procédé primitif de la gastro-entérostomie a été modifié de diverses façons.

Rockwitz croise les deux jambes de l'anse fixée à l'esto-

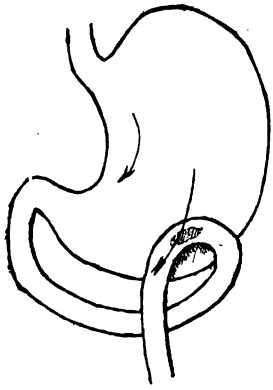

FIG. 1. — Gastro-entérostomie simple.

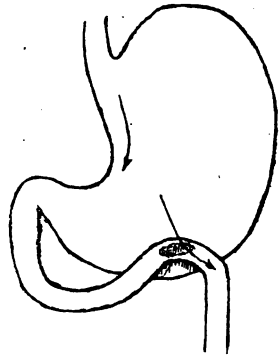

FIG. 2. — Gastro-entérostomie avec renversement de l'anse (procédé de Rockwitz).

mac. De cette façon les mouvements péristaltiques de l'estomac se continuent dans le même sens sur l'intestin, et les

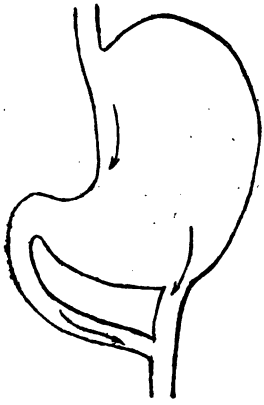

FIG. 3. — Procédé de Wölfle.

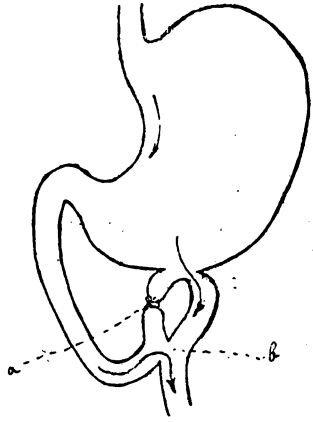

FIG. 4. — Procédé de Chaput. *a*) ligature légèrement serrée sur le bout central de l'anse anastomosée ; *b*) entéro-anastomose.

aliments pénètrent plus facilement dans le bout inférieur ou

jéjunal ; quant à la bile, obligée de suivre un trajet vertical pour se déverser dans l'estomac, elle passe peut-être (?) plus facilement dans le bout périphérique intestinal.

Wölfle recommande la pratique de Rockwitz et propose en outre un second procédé : la section complète du jéjunum, la suture du bout périphérique à l'estomac et l'anastomose du bout central avec le bout périphérique, un peu au-dessous de l'estomac.

Chaput et Jaboulay conseillent d'établir une entéro-anastomose après la gastro-entérostomie.

Chaput anastomose entre elles les deux branches jéjunales vers leur point de rencontre et place ensuite une ligature peu serrée sur l'anse ascendante entre les deux anastomoses afin de rétrécir sans couper les tissus.

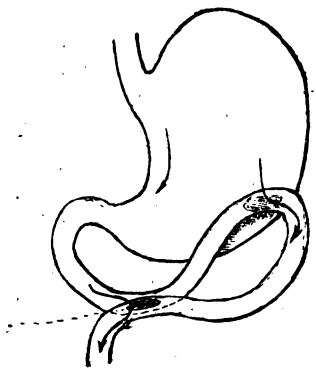

FIG. 5. — Procédé de Jaboulay.
a. Jéjuno-duodénostomie.

Jaboulay propose une anastomose jéjuno-duodénale.

Ces différents procédés compliquent assurément l'opération de la gastro-entérostomie et comme celle-ci, pratiquée seule, donne des succès, beaucoup de chirurgiens s'en tiennent à l'anastomose jéjuno-stomacale simple. A la suite de trois opérations de ce genre, nous avons vu les trois fois survenir un accident qui eût pu être évité par l'entéro-anastomose : aussi croyons-nous devoir attirer l'attention sur cette complication dont on ne pourait être trop prévenu. Il s'agit non pas seulement de l'accumulation des aliments dans le duodénum, mais du passage en entier du contenu stomacal dans le bout duodénal, le bout périphérique ne recevant rien. Dans les trois cas que nous avons observés, le bout périphérique était vide, le bout central, autrement dit le duodénum, était largement dilaté et l'estomac contenait du liquide en abondance. Le liquide stomacal s'engageait librement dans le duodénum dans lequel il s'accumulait,

mais ne pouvait passer dans le jéjunum. Sur les pièces que nous présentons, on peut facilement s'en rendre compte : en pressant avec la main sur l'estomac on voit le duodénum s'emplir aussitôt et se dilater : une pression plus grande en amènerait l'éclatement, mais ne ferait pas passer une seule goutte du contenu stomacal dans le bout périphérique. Evidemment le manuel opératoire a été défectueux dans ces trois cas, mais nous ne savons pas pourquoi : l'opération a été faite classiquement et exécutée par des chirurgiens expérimentés. Au cours de l'intervention rien ne faisait prévoir que, après la réduction des viscères, la bouche jéjuno-stomacale serait disposée de telle façon que les aliments passeraient en totalité dans le duodénum. En fait, le seul moyen d'éviter cette complication est de pratiquer, de propos délibéré, l'entéro-anastomose après la gastro-entérostomie. De la sorte, la bile ne reflue pas vers l'estomac, les aliments ne s'accumulent pas dans le duodénum dans le cas où une partie passe par le bout central et une autre par le bout périphérique ; enfin, si comme dans nos trois observations, le contenu stomacal reflue en totalité dans le duodénum, il trouvera une nouvelle issue au niveau de l'entéro-anastomose. Grâce à cette petite opération complémentaire, seront évités les accidents d'obstruction que nous avons relevés chez nos malades.

La première observation qui nous a permis de constater des accidents de rétention a déjà été publiée dans les Bulletins de la Société (V. p. 81, année 1893, *Ulcère simple de l'estomac simulant un cancer. Signes de sténose pylorique Gastro-entérostomie. Mort*, par MM. Jayle et Thiercelin).

A ce moment nous fûmes profondément surpris de voir l'estomac contenir une énorme quantité de liquide noirâtre lors d'une première autopsie partielle faite immédiatement après la mort. Malheureusement, pour des recherches histologiques, une partie de la paroi stomacale fut enlevée avant la nécropsie complète et il fut impossible de dire, lors de cette dernière, si la bouche stomaco-jéjunale fonctionnait bien : elle nous parut bien située, mais nous ne pûmes savoir si le passage du contenu de l'estomac dans le jéjunum s'effectuait avec facilité. Nous sommes aujourd'hui convaincus que l'obstruction était à peu près complète, sinon complète :

ainsi s'explique le vomissement abondant qu'eut le malade quelques heures avant sa mort et la quantité de liquide noirâtre que renfermait encore l'estomac lors de l'autopsie.

Sur la deuxième malade, nous avons pu constater *de visu* l'obstruction complète du bout périphérique. Voici du reste cette observation intéressante sous plusieurs rapports :

Rétrécissement fibreux du pylore. Gastro-entérostomie. Mort. — Br..., âgée de 37 ans, musicienne, entrée le 29 mai 1893, salle Barth, n° 9 bis.

Antécédents. — Père mort des suites d'une fièvre typhoïde. Mère bien portante. Mari mort tuberculeux et syphilitique à 44 ans. A eu trois enfants actuellement bien portants et âgés de 15 ans, 13 ans et 8 ans.

Antécédents personnels. — Fièvre typhoïde (?) à l'âge de 2 ans. Très délicate jusqu'à 13 ans. A 28 ans, pneumonie ayant demandé 20 jours de traitement. Syphilis donnée par son mari il y a dix ans. La malade n'avait pour ainsi dire jamais souffert de son estomac, lorsqu'en mars dernier elle fut prise assez brusquement, après un repas, d'une vive douleur au creux épisgastrique. Pendant une quinzaine, cette douleur se reproduisit à chaque repas, en même temps apparut de l'inappétence. La semaine suivante survenaient des douleurs vagues plus accentuées aux épaules et dans les reins. L'estomac devenait de plus en plus sensible et la malade était forcée de marcher penchée. Ne sachant pas comment lutter contre les douleurs stomacales que divers traitements n'avaient pu soulager, la malade eut l'idée de se faire vomir en introduisant le manche d'une cuiller jusque dans l'œsophage. S'en étant bien trouvée, elle a depuis renouvelé tous les deux jours cette pratique. Le lait constitue à peu près sa seule nourriture.

Constipation opiniâtre.

Pas de vomissements spontanés, pas d'hématémèses, pas de mélæna. Pas de céphalalgie. Pas de douleur, si la malade ne mange pas.

État de faiblesse très grande ; amaigrissement rapide ; perte de poids de 10 kilog. environ depuis deux mois.

Etat actuel. — Après chaque repas, composé de bouillon et de lait, la malade éprouve des douleurs stomacales atroces. Surviennent de temps à autre des irradiations sur l'épaule gauche, à la région thoracique correspondante. A l'examen on constate que le ventre est aplati et creux, excepté au niveau de l'estomac dont les contours se dessinent presque à la vue et dont il est facile en tous cas de préciser les limites à la palpation. L'estomac dépasse peu la ligne médiane, mais déborde en bas la ligne ombilicale et emplit presque tout l'hypochondre gauche. On trouve très nettement le clapotement stomacal.

En excitant l'estomac par de petits coups répétés sur sa face antérieure, on voit se dessiner sous la peau les contractions péristaltiques. L'examen des autres viscères ne permet de rien constater de particulier. Les différentes analyses du suc gastrique qui ont été faites ont donné les résultats suivants :

30 mai 1893, 1re *analyse*. — Le repas d'épreuve est donné sans tubage préalable. Après 1 heure il est retiré de l'estomac 420 cent. cubes donc voici l'analyse chimique pratiquée, ainsi que les suivantes, suivant la méthode de M. le professeur Hayem, par M. Audistère, pharmacien du service :

Acidité totale	A.	176	au lieu de	189	chiffre normal.
HCl libre	H.	37	»	44	»
HCl combiné organique	C.	146	»	168	»
Chlorhydrie	H+C.	183	»	212	»
Chlore total	T.	372	»	321	»
Chlore minéral fixe	F.	189	»	109	»
Coefficient	A H.	82	»	86	»

3 juin, 2e *analyse*. — Le tubage est fait une heure après le repas d'épreuve, lequel n'avait pas été précédé du tubage préalable : 800 cent. cubes sont retirés.

Acidité totale	188
HCl libre	41
HCl combiné organique	154
Chlorhydrie	195
Chlore total	333
Chlore minéral fixe	138
Coefficient	85

Le 6, 3e *analyse*. — Un tubage fait à jeun permet de retirer 730 cent. cubes de liquide.

Acidité totale	212
HCl libre	77
HCl combiné organique	146
Chlorhydrie	223
Chlore total	545
Chlore minéral fixe	322
Coefficient	92

Le repas d'épreuve est donné après ce premier tubage et on retire environ 400 cent. cubes une heure après. En voici l'analyse :

Acidité totale	200
HCl libre	0
HCl combiné organique	108
Chlorhydrie	108
Chlore total	269
Chlore minéral fixe	161
Coefficient	92

Le 9, 4e *analyse*. — 1° Le tubage fait à jeun permet de retirer 450 cent. cubes de liquide.

La malade n'avait rien absorbé depuis 16 heures.

Acidité totale	188
HCl libre	8
HCl combiné organique	193
Chlorhydrie	201
Chlore total	499
Chlore minéral fixe	299

Coefficient 93

Peu de peptones.

2° Le repas d'épreuve est pris immédiatement après le tubage à jeun, une heure après on retire 500 cent. cubes de liquide. *Analyse :*

Acidité totale	129
HCl libre	71
HCl combiné organique	82
Chlorhydrie	153
Chlore total	299
Chlore minéral fixe	146
Coefficient	70

Beaucoup de peptones.

3° Une heure après ce deuxième tubage, et la malade n'avant pris qu'un 1/2 verre de limonade tartrique, on procède à un troisième tubage. Il est extrait encore 350 cent. cubes. *Analyse :*

Acidité totale	153
HCl libre	30
HCl combiné organique	123
Chlorhydrie	153
Chlore total	329
Chlore minéral fixe	176
Coefficient	100

Peu de peptones.

Le 10. L'extrême dilatation de l'estomac, l'existence de mouvements péristaltiques, le besoin éprouvé par la malade de se faire vomir tous les deux jours afin de se soulager firent porter le diagnostic de rétrécissement du pylore. D'autre part, l'absence de vomissements spontanés, d'hématémèses et de mélæna, l'hypersécrétion de la muqueuse, véritable gastrorrhée, l'analyse du suc gastrique (hyperchlorhydrie) permettaient de conclure à l'existence d'un rétrécissement non cancéreux.

Traitement : Lavages stomacaux quotidiens avec une solution d'acide salicylique à 1/1000. Régime lacté. Bicarbonate de soude.

Le 30. La malade n'a éprouvé aucune amélioration. A chaque lavage on retire une très grande quantité de liquide stomacal contenant des grumeaux de lait et le peu de pain qu'a pu prendre la malade. La faiblesse s'accentue et la diminution du poids du corps continue ; en quinze jours on note une perte de 2 kil. 500.

On essaie de faire prendre un peu de viande crue, de la poudre de viande, quelques viandes blanches ; les boissons sont réduites à leur strict minimum.

8 juillet. Le régime sec n'a pas procuré le moindre soulagement et la malade ne digère rien. Elle s'affaisse graduellement et ne pèse plus que 34 kil. 500 gr.

La gastro-entérostomie est décidée.

Le 11. *Opération*, après lavage de l'estomac. Gastro-entérostomie simple pratiquée par M. le Dr Monod suivant le procédé classique : pas de complication au cours de l'opération.

Durée de celle-ci : 1 h. 30.

Le 12. Malade faible mais sans température. Un seul vomissement léger hier dans l'après-midi.

Le 13. Sensation de pesanteur stomacale : la malade, qui pourtant prend fort peu de chose, demande à être sondée : son estomac lui semble plein.

Le 14. Sur les instances de la malade qui est fort oppressée et très faible, et après examen de l'abdomen manifestement rempli à gauche par l'estomac dilaté, on introduit la sonde stomacale : elle donne issue à trois litres et demi de liquide noirâtre, d'odeur infecte, contenant des débris alimentaires en suspension. Lavages consécutifs à l'eau de Vichy ; cinq à six litres sont nécessaires pour que l'eau ressorte à peu près claire.

Légère amélioration après ce lavage ; néanmoins le facies se grippe fortement, la faiblesse s'accentue et la malade s'éteint dans la nuit.

La température, qui n'avait pas dépassé 37°,8 jusqu'à ce matin, a atteint 38°,9 ce soir.

AUTOPSIE. — Pas de péritonite. Les sutures ont parfaitement tenu.

L'estomac, excessivement dilaté, contient encore du liquide. La bouche stomaco-intestinale est assez bien située, bien qu'elle ne réponde pas au point le plus déclive de la grosse tubérosité. *Le duodénum est dilaté et le jéjunum vide.* On s'aperçoit alors que *le contenu stomacal reflue en entier dans le bout central*, et que pas une goutte ne semble s'engager dans le bout périphérique.

L'ouverture de l'estomac montre que l'orifice du bout jéjunal est effacé, la bouche stomacale s'ouvrant directement dans le duodénum. Il existe comme une sorte d'éperon entre les deux bouts intestinaux, éperon qu'on peut parfaitement comparer à celui des anus contre nature, et qui cache en partie l'orifice du bout intestinal périphérique.

Quant au rétrécissement pylorique, il est tel qu'il permet seulement l'introduction de la sonde cannelée.

Près du pylore peut-être une cicatrice d'ulcère.

Pas de lésion sur la muqueuse stomacale.

Les autres viscères sont petits mais sans lésions.

En résumé, la gastro-entérostomie a été suivie d'obstruction complète : ainsi s'explique l'énorme quantité de liquide stomacal que nous avons pu retirer de l'estomac quelques heures avant la mort. Quant aux sutures, elles avaient parfaitement tenu.

Les mêmes remarques sont applicables à notre troisième observation.

Carcinome pylorique à évolution lente. Gastro-entérostomie. Mort. — M..., Joseph, 42 ans, jardinier, entré le 12 septembre 1893, salle Louis, n° 13, à l'hôpital Saint-Antoine, dans le service de M. Letulle.

Antécédents héréditaires. — Père bien portant, ayant eu une gastrite à l'âge de 45 ans. Mère morte à 65 ans de l'influenza ; sujette à des troubles gastriques. Deux frères bien portants, dont l'un a eu la jaunisse.

Antécédents personnels. — A l'âge de 32 ans, le malade a été pris, à la suite d'une indigestion, de vomissements alimentaires qui ont duré quelques jours. Bientôt après, il perdait l'appétit et avait de fréquentes nausées. Petit à petit s'établissent les vomissements et les douleurs stomacales. Les vomissements étaient tantôt muqueux, tantôt bilieux et parfois alimentaires ; dans ce dernier cas, ils survenaient soit aussitôt après l'ingestion des aliments, soit 1/4 d'heure ou une demi-heure après. — Quant aux douleurs, elles atteignaient leur maximum dans la région épigastrique et s'irradiaient entre les deux épaules; elles se manifestaient souvent sous forme de crises atrcces. — Constipation habituelle.

Au bout d'un an les vomissements augmentent de fréquence, et la douleur d'intensité.

Il y a cinq ans survient une hématémèse assez abondante, suivie de mélæna les jours suivants, et depuis, tous les ans, à des époques variables, le malade en a vu se reproduire de nouvelles. Le sang rendu était toujours noir.

Les vomissements bilieux et alimentaires ont peu à peu augmenté de fréquence et depuis un an le malade ne peut guère digérer que le lait et les œufs crus.

En avril dernier on pratiqua des lavages de l'estomac, mais au bout de quelque temps le liquide ressortait brun et on dut les cesser.

Ajoutons d'ailleurs que douleurs et vomissements revenaient par crises laissant entre elles des périodes de rémission, durant lesquelles le malade pouvait travailler. Néanmoins, son estomac avait toujours besoin des plus grands soins et ne fonctionnait jamais parfaitement. Une dernière crise a commencé avant l'entrée du malade à l'hôpital.

12 septembre. Malade cachectique ; l'amaigrissement est devenu considérable depuis six mois. Teint jaunâtre. Il y a trois semaines, hématémèse peu abondante. Renvois acides et nausées continuelles. Les œufs et le lait sont seuls supportés, et avec peine. Douleurs apparaissent après les vomissements et se calment peu à peu au repos complet. Le ventre est plat et non douloureux, si ce n'est dans la région épigastrique. On constate à la palpation l'existence d'une plaque indurée au niveau de l'appendice xiphoïde, disparaissant sous les fausses côtes droites et tendant à gagner le rebord costal gauche ; cette plaque mesure une hauteur de 7 à 8 cent., offre une consistance dure et n'est pas mamelonnée.

L'estomac est dilaté, grâce à l'état de maigreur du malade on en délimite facilement les contours avec la main et on constate ainsi qu'il descend au-dessous de l'ombilic. En excitant un peu sa face antérieure, on voit apparaître nettement les contractions péristaltiques. Le clapotement est facile à percevoir. Pas de ganglions sus-claviculaires : quelques petits ganglions inguinaux qui ne paraissent pas spécifiques. Rien au cœur, ni aux poumons. Pas d'albumine, ni de sucre. Poids : 41 kilogr. Il y a trois semaines, le malade pesait 52 kilogr.

Le 13. Hier le malade a pris du lait et du bouillon. Il a rendu, dans la journée, deux litres de liquide clair, mêlé de grumeaux de lait caillé. Les vomissements se produisent sans effort, presque aussitôt après l'ingurgitation.

Le 14. Un peu de mieux ; pas de vomissements.

Le 15. Hier, le malade a vomi une cuvette de matières grisâtres.

Le 16. Un peu de mieux. Grâce à la morphine, le malade se repose. Depuis le 13, il prend cinq grammes de chlorate de soude.

Le 20. Faiblesse toujours très grande.

Le 22. Réapparition des vomissements. Il devient de plus en plus évident que le malade rend tout ce qu'il absorbe et que rien ne passe par le pylore.

Le 23. Abattement extrême. Le malade ne pèse plus que 38 kil. 500 et se trouve avoir maigri de cinq livres en 10 jours.

Le 24. *Statu quo*. Les vomissements continuent.

Le 25. Le diagnostic de rétrécissement pylorique s'impose : tout ce que prend le malade est rendu non digéré le jour même ou les jours suivants. De plus, les contractions péristaltiques que l'on voit se dessiner sous la paroi abdominale témoignent des efforts incessants et vains de l'estomac pour chasser son contenu vers le pylore. La présence de la tumeur épigastrique, l'affaiblissement rapide de ces derniers jours sont en faveur d'un rétrécissement cancéreux, mais la longue durée de l'affection (début des accidents il y a dix ans, première hématémèse il y a cinq ans) permet de songer à un ulcère stomacal; l'émaciation extrême se retrouve d'ailleurs dans les rétrécissements non cancéreux (V. l'observation précédente) et la plaque épigastrique pourrait à la rigueur s'expliquer par la présence d'un ulcère compliqué de péritonite adhésive. (Dans notre première observation, existait, à la région pylorique, une large plaque épaissie qu'on pouvait prendre pour du squirrhe et que seul l'examen histologique permit de diagnostiquer ulcère cicatrisé.)

Le malade qui, jusqu'à ce jour, avait refusé énergiquement toute intervention accepte enfin l'opération. Malgré la faiblesse extrême du patient, M. Guinard veut bien tenter l'impossible et pratiquer la gastro-entérostomie.

Le 26. *Opération*. — A l'ouverture du ventre, on reconnaît qu'il s'agit d'une masse cancéreuse, très dure, englobant le pylore. Des noyaux se montrent çà et là sur le mésocôlon.

Il existe des adhérences un peu partout qui rendent très difficile la recherche de la première anse du jéjunum et la sortie hors de l'abdomen de la grosse tubérosité de l'estomac.

Sans entrer dans les détails de l'opération, nous dirons, que suivant le procédé de Rockwitz, les deux jambes de l'anse appliquées à l'estomac furent croisées et qu'il fut appliqué, pour affronter les lèvres de la bouche stomaco-intestinale, trois lignes circulaires de suture : deux séro-séreuses et une muquo-muqueuse, soit en tout six plans de sutures.

Durée de l'opération = une heure cinq minutes.

Le 26. Le soir. Malade très faible. Respiration anxieuse. P = 130. Lavements nutritifs qui sont absorbés.

Caféine et éther. 230 gr. de sérum artificiel en injections sous-cutanées.

Cette après-midi, vomissement de 3/4 de litre de matières alimentaires.

Le 27. Le malade se trouve mieux qu'avant l'opération. Faiblesse très grande. T. 36°,8. P. = 110. Resp. calme.

Le soir. T. 36°,9. P. = 122. Resp. calme.

Pas de vomissement dans la journée, mais le malade ne prend qu'un peu de rhum de temps à autre.

Ce soir les lavements nutritifs ne sont pas gardés.

Le 28. Affaiblissement extrême. Le malade ne peut plus parler. T. 38°,8 le matin, 36°,7 le soir. Pouls filiforme.

Caféine. Ether. Sérum artificiel.

Le 29. Mort à une heure du matin.

AUTOPSIE. — Pas de péritonite. L'affrontement est parfait au niveau des points de suture ; pas un d'eux n'a cédé et cependant le malade a vomi le jour même de l'opération. L'estomac est presque vertical et la bouche stomaco-intestinale est bien située, bien qu'elle ne corresponde pas au point le plus déclive de la grosse tubérosité. On constate de suite *la dilatation considérable du duodénum et l'état de vacuité du bout périphérique. En passant sur l'estomac, on voit que le contenu s'engage dans le duodénum et nullement dans le jéjunum.* Il est encore facile de voir que le côlon transverse se trouve pincé en son milieu par l'anse placée au-devant de lui. Néanmoins il n'y a pas d'étranglement et le cours des matières n'est pas arrêté à ce niveau. Ces constatations faites, estomac, duodénum, naissance du jéjunum, côlon transverse, lobe gauche du foie, sont retirés ensemble et le dessin ci-contre en donne la reproduction exacte.

L'*estomac* contient près de 2 litres et demi de liquide noirâtre, d'odeur nauséabonde.

On le fend et on constate que la bouche artificielle est située à une distance assez grande (8 cent. environ) des lésions néoplasiques. On voit alors très nettement que le bout duodénal s'ouvre largement dans la cavité stomacale, tandis que le bout jéjunal, situé au-dessus et à droite, a son calibre complètement effacé.

Quant au rétrécissement, il est formé par une masse cancéreuse du volume d'une mandarine qui occupe circulairement l'antre du pylore ou le pylore lui-même. Pas de granulations néoplasiques sur la muqueuse stomacale, si ce n'est au voisinage du néoplasme lui-même.

Duodénum et *intestin* sains. *Foie* sain ; pas de noyaux cancéreux. Deux petits kystes hydatiques atrophiés et envahis par la bile : l'un d'eux est superficiel et est pris, avant la section, pour un noyau néoplasique. *Reins* paraissent sains. *Poumons* sains. *Cœur* atrophié, *ne pesant que 160 gr.*

A la suite des trois gastro-entérostomies dont nous relatons les observations, le même accident s'est reproduit les trois fois : Le contenu stomacal refluait dans le duodénum et ne pouvait s'engager dans le bout jéjunal. Il en résultait une stagnation dans l'estomac de tout le liquide que contenait cet organe. Sans doute ce mauvais fonctionnement de la bouche stomaco-intestinale ne s'observe pas à la suite de toutes les gastro-entérostomies, puisque assez nombreux sont les cas de succès. Néanmoins nous pensons que cet accident doit être fréquent. Il nous paraît en outre impossible de donner à l'anse anastomosée une disposition telle

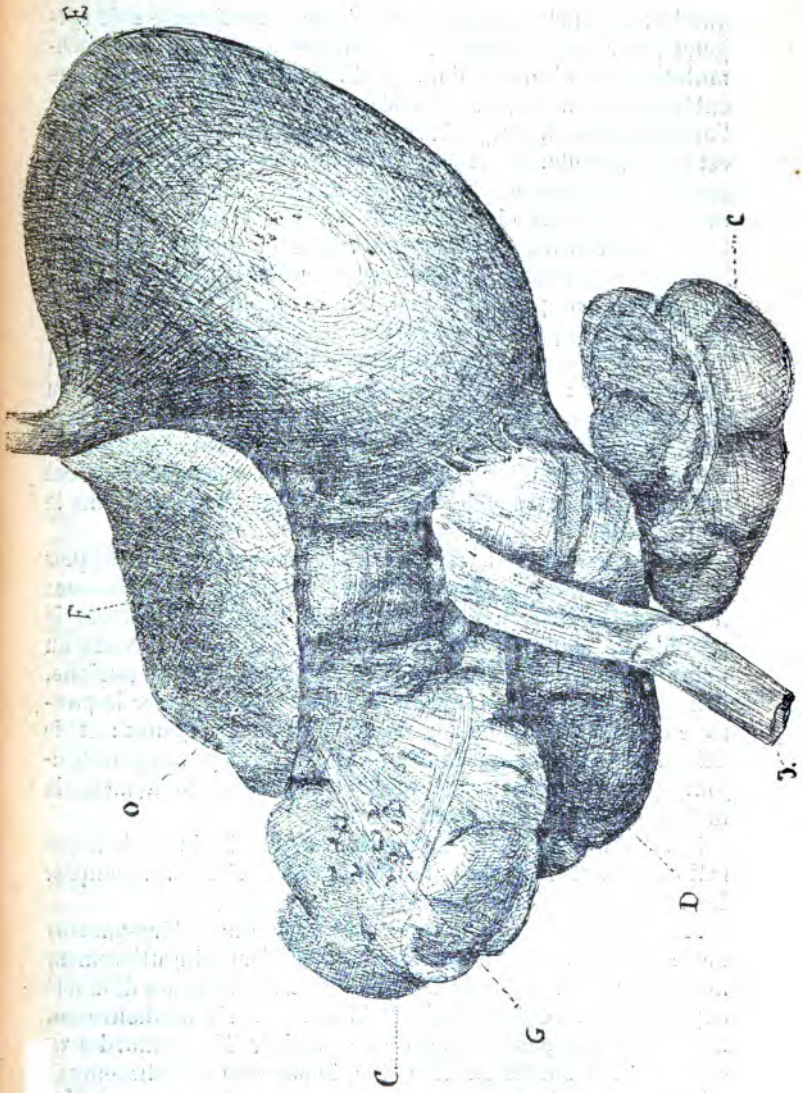

FIG. 6. — E. Estomac. — F. Foie. — C. c. Côlon transverse fermé légèrement par l'anse duodéno-jéjunale qui passe au-devant de lui. — D. Duodénum dilaté. — J. Jéjunum. — C. Cancer du pylore. — G. Granulations cancéreuses du mésocolon.

que le bon fonctionnement de la bouche artificielle soit toujours parfaitement assuré. Le seul moyen de parer à l'accumulation des aliments dans le duodénum, est de créer une entéro-anastomose, une duodéno-jéjunostomie. La durée de l'opération est à coup sûr augmentée, mais la sécurité en est plus grande. Il semble du reste que la longueur de la gastro-entérostomie est due surtout à l'habitude prise de mettre des points séparés. Nous avons été frappés de l'extrême solidité des sutures pratiquées et de l'affrontement parfait des séreuses. On doit se demander si de simples surjets ne feraient pas aussi bien ; leur emploi amènerait une plus grande rapidité d'exécution,

Les conclusions auxquelles nous amène cette étude sont les suivantes : 1° La gastro-entérostomie simple, avec ou sans croisement des jambes de l'anse anastomosée, peut être suivie d'accidents d'obstruction dus au mauvais fonctionnement de la bouche stomaco-intestinale, le contenu stomacal refluant dans le duodénum et ne pouvant s'engager dans le bout jéjunal.

2° Pour éviter ces accidents, il est nécessaire de pratiquer dans tous les cas, de propos délibéré, une entéro-anastomose : la jéjuno-duodénostomie, préconisée par Jaboulay, est le procédé de choix. Outre les avantages qu'elle présente au point de vue des accidents d'obstruction dont nous parlons, l'entéro-anastomose a encore pour effet de favoriser le passage direct de la bile au duodénum dans le jéjunum et de débarrasser le duodénum des aliments qui s'y engagent toujours plus ou moins, quel que soit le bon fonctionnement de la bouche stomacale artificielle.

3° Afin de ne pas allonger outre mesure la durée de l'opération, les sutures seront pratiquées en surjets entrecoupés. La soie sera toujours employée.

M. Guinard fait remarquer que faire une entéro-anastomose après une gastro-entérostomie, c'est singulièrement multiplier les dangers opératoires chez des malades déjà fort exposés. D'autre part, il s'agit là d'une série malheureuse, mais il ne faut pas se hâter de généraliser. M. Guinard a vu des cas où la survie eut lieu et où le passage des aliments se faisait sans difficulté, les conditions opératoires ayant été les mêmes.

M. Letulle attire l'attention sur ce fait d'ordre médical

des plus intéressants à propos de la pièce présentée. Le malade avait en effet depuis dix ans un ulcère de l'estomac : ce n'est qu'il y a six mois qu'on a pu percevoir la tumeur pylorique.

Séance du 20 octobre 1893.

PRÉSIDENCE DE M. CORNIL

Phlegmon du ligament large post puerpéral à streptocoques. Ouverture au-dessus de l'arcade crurale. Fistule stercorale secondaire. Mort, par MM. RAFFRAY et JAYLE, internes des hôpitaux.

B..., âgée de 33 ans, journalière, entrée le 13 février 1893, salle Cruveilher, n° 12, à l'hôpital Saint-Antoine, dans le service de M. le Dr Monod. Rien à noter dans les antécédents.

Le 28 janvier dernier, la malade accouche à terme d'un enfant mort-né. Pertes peu abondantes. Trois jours après, frissons, fièvre et douleur dans la fosse iliaque gauche.

16 fév. *Etat actuel :* Facies pâle, traits tirés. T. le matin 37°, atteignant le soir jusqu'à 39°. Douleur vive dans la fosse iliaque gauche, exagérée à la pression. La palpation permet de constater dans la fosse iliaque gauche l'existence d'une tumeur nettement délimitable, parallèle à l'arcade crurale, large de trois travers de doigt, s'étendant transversalement de la moitié du pubis jusqu'à deux travers de doigt de l'épine iliaque antéro-supérieure, adhérente à la paroi, de consistance dure, à contours indécis, offrant en un mot tous les caractères du plastron abdominal.

Au toucher on trouve le col entr'ouvert et l'utérus en antéversion porté à droite. Les culs-de-sac postérieur et latéral droit sont libres et souples. Le cul-de-sac gauche n'est pas effacé, mais en le déprimant légèrement, le doigt sent une tumeur dure, résistante, volumineuse. En combinant le palper au toucher, on reconnaît qu'il s'agit d'une masse elliptique, assez lisse, non complètement immobile, bien qu'adhérente à la paroi abdominale vers l'arcade crurale. Cette tumeur, développée surtout dans la fosse iliaque qu'elle remplit, remonte jusqu'au-dessus de l'ombilic et repousse l'utérus à droite au bord gauche duquel elle adhère, mais sans se confondre avec lui.

Le mode d'apparition de la tumeur, son volume, sa dureté, l'existence du plastron abdominal font diagnostiquer : phlegmon du ligament large.

Le 18. Incision sous chloroforme, au-dessus de l'arcade crurale gauche. La peau, qui d'ailleurs n'est nullement enflammée, l'aponévrose, le plan musculaire, sont successivement incisés : on arrive aussitôt sur le foyer : issue d'une assez grande quantité de pus. Grand lavage, suture partielle de la plaie. Large drainage.

Le 19. La Température est tombée aussitôt, mais cette nuit la malade a été en proie à une diarrhée incoercible ; ce matin deux selles sanglantes.

Ce soir le pansement est refait et il semble que quelques matières sortent par la plaie.

Le 20. Il existe réellement une fistule stercorale qui s'est produite secondairement.

Le 25. La malade perd ses matières par la plaie et se cachectise. T. matin 38°, 38°,5.

3 mars. Depuis quelques jours, la malade a contracté une angine suspecte grave avec ulcération et fausses membranes.

D'autre part, la suppuration est abondante et la fistule n'a aucune tendance à s'oblitérer. Epuisée, la malade succombe quinze jours après l'intervention.

Autopsie. — Organes génitaux : Utérus gros, en antéversion. A la face postérieure, la muqueuse du corps est épaissie et rouge lie de vin en un point : c'est là sans doute le point de départ de l'infection. Annexes droites saines. Ligament large sain.

A gauche existe dans le ligament large, à sa partie supérieure, une poche purulente plus développée en dehors et au milieu de laquelle passent les vaisseaux utéro-ovariens. Cette poche adherait en avant à la paroi abdominale et a été ainsi ouverte lors de l'opération. En haut l'S iliaque lui est accolée et une large perforation s'est produite sur la paroi de ce segment intestinal. Enfin en bas et en dedans le feuillet postérieur du ligament large s'est laissé perforer et du pus, en petite quantité du reste, s'était écoulé dans le cul-de-sac postérieur. La poche est surmontée de la trompe normale. L'ovaire est également sain. *Reins, rate, cœur* normaux. *Foie* : placards rouge noirâtre de congestion et quelques îlots de dégénérescence graisseuse. Ulcérations sur le voile du palais.

Réflexions. — 1° Il s'agit d'un phlegmon de l'étage supérieur du ligament large dû à une lymphangite des vaisseaux lymphatiques utéro-ovariens et dont le point de départ est une lésion de la muqueuse du corps de l'utérus. Comme il arrive ordinairement dans les suppurations post-puerpérales, l'agent infectant est le streptocoque.

2° La fistule stercorale est secondaire à l'opération. Faut-il incriminer les deux tubes de caoutchouc qui assuraient le drainage de la cavité ? Nous ne le pensons pas.

3° L'ouverture au niveau de la paroi abdominale n'a pas été suffisante pour assurer l'évacuation du pus, puisqu'il s'était formé, après l'opération, un petit abcès dans le cul-de-sac postérieur. Il vaudrait mieux dans tout phlegmon du ligament large pratiquer d'emblée et seulement l'ouverture dans le cul-de-sac vaginal correspondant. Si, pour des raisons de commodité, on préfère l'incision abdominale, il est

nécessaire de faire une contre-ouverture vaginale et d'établir le drainage abdomino-vaginal.

Lithiase biliaire. Périhépaticite suppurée. Fistule hépatico-bronchique consécutive; rejet de calculs biliaires par les bronches. Mort avec accidents urémiques, par M. JAYLE, interne des hôpitaux.

Kil..., 32 ans, mouleur, entré le 13 octobre 1893, salle Louis, n° 26, à l'hôpital St-Antoine, dans le service de M. le Dr Lenelle.

Le début de l'affection actuelle paraît remonter à quatre ans. Le malade présenta alors des phénomènes pleurétiques du côté droit pour lesquels il passa trois semaines à Tenon dans le service de M. Landouzy. Les accidents durèrent après la sortie de l'hôpital environ huit mois pendant lesquels 14 vésicatoires furent appliqués sur le côté malade; vers leur terminaison survinrent des vomissements biliaires qui atteignirent en une seule journée près de trois quarts de litre.

Depuis lors, le malade a toujours été dans un état de santé précaire, ayant peu d'appétit et vomissant souvent ses aliments. Il n'éprouvait pas d'ailleurs de douleurs dans la région du foie, ni dans l'épaule droite ; jamais il ne présenta de teinte ictérique.

Il y a un an il fut pris subitement, la nuit, de vomissements biliaires jaunâtres et mousseux qui paraissent avoir été une véritable vomique. La quantité rendue est estimée par le malade à trois litres(?); pour le liquide bilieux se trouvaient de petits fragments d'une substance dure et noire que le malade compare à des petits morceaux de cire.

Depuis cette époque jusqu'à aujourd'hui, le malade a présenté des crises semblables toutes les deux ou trois semaines. Des douleurs dans la région hépatique sont survenues il y a un mois et les vomissements bilieux sont quotidiens depuis huit jours.

14 octobre. Etat actuel. Le malade a déjà rendu depuis hier soir deux cuvettes de liquide biliaire mélangé de spumes abondantes, non purulent. C'est en faisant de violents efforts de toux que le malade rend cette bile tantôt par crachats, tantôt en quantité plus abondante. Le malade est très abattu par suite des efforts violents et incessants auquel il est soumis. Il n'a pas l'aspect cachectique, bien qu'il ait maigri. La palpation de la région hépatique est légèrement douloureuse. On sent le foie déborder les fausses côtes d'un travers de main. La surface de l'organe est lisse et régulière ; le bord antérieur se reconnaît, mais n'est pas dur. Le lobe gauche dépasse la ligne médiane transversalement de dix centimètres.

A la percussion on voit la matité hépatique commencer à deux doigts au-dessous du mamelon et s'étendre sur la ligne mamelonnaire, sur une hauteur de 21 à 23 centim. Sur la ligne axillaire postérieure, la matité mesure encore 16 cent., mais directement en arrière elle n'atteint plus que 6 centim. environ. Il semble donc que le foie soit basculé d'arrière en avant de façon à présenter sa face supérieure sous la paroi abdominale.

A l'auscultation du poumon droit on trouve, à la base, des frottements de pleurésie sèche en avant et en arrière. Sur la ligne axillaire

postérieure on entend quelques râles muqueux. Profondément la respiration paraît soufflante. Tout à fait à la base du poumon, au niveau de la matité, le murmure respiratoire est considérablement affaibli. Le restant du poumon est sain. Le poumon gauche ne présente aucune lésion. Cœur normal.

Urines : pas de sucre, albumine à flot.

Le 13 au soir. T. 38°,1.

Le 14. T. M., 38°, T. S., 39°,4.

Le 15. *Statu quo;* les vomissements continuent. T. mat., 38°, 4, soir, 38°,8.

Le 16. Les signes stéthoscopiques sont les mêmes. Vomissements biliaires abondants. Langue jaunâtre. Malade très fatigué. Céphalalgie intense.

T. M., 38°,3. T. S., 38°,6.

Le 17. L'état du malade s'aggrave et on songe à pratiquer une intervention. Le diagnostic est néanmoins des plus hésitants : on suppose qu'il y a quatre ans le malade a eu un kyste hydatique qui, après suppuration, s'est ouvert dans les bronches ; il en reste une fistule broncho-hépatique et une poche qui, de temps à autre, se déverse dans les bronches et donne lieu à une vomique. Peut-être existe-t-il une seconde poche en état de suppuration, cause de graves accidents actuels.

T. M., 38°,4. T. S., 38°,6.

Le 18. Cette nuit le malade est tombé dans le coma assez brusquement et il est moribond ce matin. Du reste pas de nouveaux signes stéthoscopiques. T. 38°,2.

L'analyse des urines fait connaître l'existence de 15 gr. d'albumine par litre. Mort à 1 heure de l'après-midi.

Autopsie. — A l'ouverture de l'abdomen on voit le foie déborder les faussses côtes et présenter en avant sa face supérieure : l'organe a donc basculé d'arrière en avant et de haut en bas, ainsi que nous l'avions soupçonné. Surface lisse. Coloration normale. Au niveau du diaphragme, à la partie postérieure et sur une partie restreinte, existent des adhérences anciennes. C'est sans doute à ce niveau que se trouve la fistule biliaire, et pour mieux en préciser les rapports on ouvre le thorax. On voit alors le poumon droit adhérer à la plèvre pariétale sur toute sa hauteur ; à sa face antérieure dans la moitié inférieure, existe un placard fibreux de 5 à 6 cent. de long sur 2 à 3 de large et présentant à la coupe une épaisseur de près d'un demi-centimètre. Des adhérences intimes unissent la face inférieure du poumon au diaphragme et correspondent, tout en étant plus étendues, à celles que nous avons signalées entre le foie et le diaphragme. Quant au poumon gauche, il présente aussi quelques adhérences à la base.

Les organes intrathoraciques, le diaphragme, le foie, l'estomac et le duodénum sont enlevés d'un seul bloc. Pour trouver la fistule biliaire on ouvre la bronche droite dont la muqueuse est fortement congestionnée et légèrement teintée en jaune ; en suivant les branches inférieures qui en naissent on ne tarde pas à trouver une bronche de 4 millim. de diamètre environ, remplie de bile et aboutissant dans une petite poche de la grosseur d'une noisette, très irrégulière et contenant des calculs anguleux, noirâtres, petits et qui correspondent à ces

fragments de cire noire que le malade disait rejeter parfois avec la bile.

Au niveau de cette sorte de petite poche le foie est coupé verticalement : le couteau le traverse de part en part sans trouver de cavité. En écartant les deux tranches du foie on voit et on sent mieux encore un canal d'un centimètre de diamètre, bourré de calculs, venir s'aboucher dans la poche pulmonaire. En le suivant en bas on le voit se continuer directement avec le canal cholédoque également dilaté et rempli de calculs jusqu'à l'ampoule de Vater. Il semble donc qu'il existe entre une bronche du poumon droit et l'ampoule de Vater un canal de 1 cent. 1/4 de diamètre environ et long. de 17 centim., bourré de calculs et les réunissant l'un à l'autre : les calculs sont d'ailleurs beaucoup plus tassés vers le duodénum qu'à la partie supérieure, de telle sorte que la bronche apparaît nettement comme la meilleure voie d'excrétion de la bile.

Sur le canal hépatique vient se brancher un gros canalicule biliaire qui s'en détache presque à angle droit, pénètre immédiatement dans la substance hépatique et parcourt transversalement toute l'étendue du lobe gauche du foie, lequel est ici le plus développé. Ce canal est bourré de calculs sur une étendue de 15 centim. environ. Sur les coupes du foie, on retrouve encore çà et là quelques petits canalicules contenant plusieurs calculs.

Outre ces lésions, le foie présente une malformation : le lobe droit est atrophié et subdivisé en trois lobules ; le lobe gauche est très développé et constitue à lui seul plus de la moitié de l'organe. Quant à la vesicule biliaire, qui d'ailleurs est flasque et ne contient pas de calculs, pas plus que le canal cystique, elle occupe, par rapport à la face inférieure du foie, sa place normale ; mais, vu l'hypertrophie du lobe gauche, elle se trouve rejetée en arrière et à droite et correspond environ à l'angle des côtes. Enfin le mouvement de bascule d'arrière en avant exécuté par le foie autour de son axe transversal rend compte des rapports que pouvait présenter, chez le malade, le hile du foie avec le diaphragme. Ajoutons encore que le lobe de Spiegel offre une consistance presque fibreuse, ce qui est dû, ainsi que l'examen microscopique l'a démontré, à une dégénérescence amyloïde.

L'examen des autres viscères n'a présenté aucun intérêt, à l'exception des reins qui avaient subi une dégénérescence graisseuse complète.

Notons aussi la décoloration complète des matières contenues dans l'intestin.

Réflexions. — L'histoire de ce malade peut se résumer ainsi : lithiase biliaire ayant déterminé, il y a quatre ans, une inflammation péricanaliculaire du canal hépatique. A cette époque a dû se former un abcès sous-hépatique qui, par suite de la malformation et de la position anormale du foie, s'est trouvé être sous-phrénique, pleurésie diaphragmatique droite, puis pleurésie totale droite consécutive. Au bout d'un temps indéterminé, le foyer suppuré s'est ouvert,

à travers le diaphragme, dans une bronche. La poche abcédée, communiquant avec le canal hépatique, déversait son contenu de temps à autre dans la bronche, ce qui explique les vomiques abondantes et soudaines qu'a présentées le malade. Peu à peu, la cavité est revenue sur elle-même et il n'est plus resté entre la bronche et le canal hépatique qu'un large trajet fistuleux dans lequel s'engageaient les calculs et la bile. Ainsi se comprend ce canal de 17 centim. de long, faisant communiquer la bronche avec le duodénum; la partie supérieure est formée par le trajet fistuleux, l'inférieure par le canal hépatique continué par le cholédoque.

Les vomiques de bile et le rejet par les bronches de calculs biliaires s'expliquent dès lors aisément. Quand les calculs s'accumulaient dans le cholédoque, ils obstruaient le passage et la bile, trouvant un cours plus facile par en haut, se déversait dans les bronches. A la suite des efforts provoqués par les vomiques, quelques calculs franchissaient sans doute l'orifice duodénal du cholédoque et tombaient dans l'intestin. Le cours normal de la bile reparaissait et les accidents se calmaient. Survenait, sous l'influence des mêmes causes, une nouvelle crise disparaissant de même et ainsi de suite. Comme nous l'avons constaté à l'autopsie, le passage de la bile dans l'intestin pouvait être nul et dès lors les matières étaient décolorées.

La mort est survenue à la suite d'accidents urémiques expliqués facilement par l'état de dégénérescence graisseuse complète des reins.

Tuberculose génitale chez une fillette de 12 ans,

par A. PÉRON, interne des hôpitaux.

J'ai l'honneur de présenter l'utérus et les trompes d'une enfant de 12 ans, vierge, non encore réglée, morte de granulie, dans le service du Dr Sevestre, à l'hôpital Trousseau.

Le pavillon de la trompe droite, examiné en place, présentait, à son orifice, une ulcération à bords grisâtres et déchiquetés. Dans son ensemble, cette trompe était considérablement augmentée de volume. Son extrémité externe atteignait la grosseur du pouce. Pendant l'extraction en totalité des organes contenus dans le petit bassin, il s'écoula, par l'orifice de la trompe, une sorte de mastic qui se laminait au passage.

A la place de ce pavillon, on peut constater aujourd'hui l'existence d'une cavité irrégulière dont la surface interne est recouverte d'une sorte de bouillie grisâtre.

L'ovaire droit est sain.

La trompe gauche est fermée à son extrémité externe. Elle atteint le volume d'un crayon, et à sa coupe on retrouve la même substance que dans la trompe droite. L'ovaire gauche est sain.

La surface péritonéale des trompes ne présente pas de tubercule. Au-dessous d'elle, on aperçoit, dans la profondeur de la tunique musculaire, sur chaque trompe, deux ou trois tubercules caséeux du volume d'un grain de mil.

L'utérus, ouvert dans sa longueur, montre que le col est sain, mais la totalité du corps de l'organe est distendue et comme injectée par une masse caséeuse, du volume d'une grosse noix sèche et friable.

Pas de tubercules dans le vagin. Pas de ganglions tuberculeux dans l'excavation pelvienne.

L'enfant présentait à l'autopsie, en dehors des lésions de granulie disséminées dans les poumons, à la surface des plèvres, dans le foie et les reins, un mal de Pott dorsal antérieur, une pleurésie sèche, droite, de la médiastinite antérieure tuberculeuse ; des tubercules anciens du foie, un tubercule caséeux du bassinet gauche, et des lésions circonscrites de périsplénite et de périhépatite tuberculeuse.

Il n'y avait pas trace de tubercule dans le reste du péritoine, ni dans le péritoine du petit bassin, ni dans le péritoine recouvrant l'intestin.

Pas d'ascite, pas de tuberculose intestinale, ni des ganglions mésentériques. Vessie et rectum sains. Notons, en outre, l'existence d'un foyer osseux de tuberculose à la phalange de l'index gauche et dans le tibia droit, ainsi qu'un rétrécissement mitral ancien.

L'examen de la substance caséeuse contenue dans la cavité utérine a montré l'existence de nombreux bacilles de Koch.

Tumeur du corps pituitaire, par M. Reymond, interne des hôpitaux.

J'ai l'honneur de présenter à la Société le cerveau d'une femme de 35 ans, qui entra à l'hôpital six jours avant sa mort. On ne remarquait aucun symptôme et on pensait la renvoyer lorsqu'on eut l'idée de prendre sa température : le thermomètre marqua 38°,5. Ce léger état fébrile, joint à une certaine hébétude, fit poser le diagnostic de méningite tuberculeuse. Le 4e jour, les pupilles se dilatèrent : le 6e jour, la malade eut 40°, puis mourut dans le coma.

L'autopsie révéla d'abord une petite tumeur du corps pituitaire, de consistance molle, du volume d'une noix : son examen histologique sera fait ultérieurement. Enfin, il existait une hémorrhagie sous la pie-mère qui inondait la partie inférieure de la scissure de Sylvius ; il semble que c'est la cérébrale antérieure qui a été ulcérée par la compression de la tumeur pituitaire.

Cysticerques du cerveau, par M. Landowski, interne des hôpitaux.

J'ai l'honneur de présenter à la Société le cerveau d'un homme âgé de 32 ans, entré à l'Hôtel-Dieu pour désordres gastriques et las-

situde extrême. Comme la paroi abdominale était hyperesthésiée, on conclut de ces quelques symptômes vagues qu'il s'agissait d'un alcoolique. Mais bientôt le malade eut 39°, de la raideur de la nuque, puis mourut dans le coma. *A priori*, on pensait à de la méningite tuberculeuse, mais l'autopsie démontra, sur l'écorce du cerveau, plusieurs petites masses bulbeuses : trois dans l'hémisphère droit, deux à gauche ; à la dissection et à l'examen, on vit qu'il s'agissait de cysticerques qui ont déterminé de la méningite.

PRÉSIDENCE DE M. CORNIL.

Séance du 27 octobre 1893.

Anévrysme artérioso-veineux de l'aorte et de la veine cave supérieure, par M. JAYLE, interne des hôpitaux.

Rém..., Cyprien, 63 ans, journalier. Entré le 13 juillet 1893, salle Andral, n° 40, à l'hôpital St-Antoine.

Trois semaines avant son entrée, le malade avait été pris assez brusquement d'œdème de la face et du cou, plus accusé à droite. L'œdème ne tarda pas à gagner les membres supérieurs et quelques jours après apparaissait aux jambes.

14 juillet. *Etat actuel.* — Le malade, très dyspnéique et œdématié de toutes parts, offre le tableau classique de l'asystolie. La seule chose à remarquer est que l'œdème de la face et du cou est manifestement plus accusé à droite.

L'examen de la poitrine permet de constater une dilatation très marquée des veines sous-cutanées thoraciques.

A l'auscultation on constate à la pointe du cœur que les bruits sont très sourds ; en se rapprochant de la base on les entend de moins en moins, masqués qu'ils sont par un souffle intense dont le maximum répond à l'articulation chondro-sternale droite. Le souffle perçu est continu, avec renforcement systolique, descend le long du sternum jusqu'à l'appendice xiphoïde, se propage vers la pointe et peut encore s'étendre dans le dos en dedans de l'omoplate droite.

A la palpation on sent très nettement, en déprimant le deuxième espace intercostal droit, qu'il existe à ce niveau un foyer de battements ; le doigt perçoit aussi très facilement la sensation du thrill en ce même point.

En arrière, au niveau de la bronche droite, la respiration est soufflante. Rien sur le reste de l'étendue des poumons. Urines normales. Pas d'autres lésions viscérales.

Le diagnostic porté fut : anévrysme de la crosse de l'aorte ouvert dans la veine cave supérieure.

Le 17. Le malade mourait dans la nuit à la suite d'accès de dyspnée subintrants survenus assez brusquement.

AUTOPSIE. — A l'ouverture du thorax on voit une poche anévrysmale occupant la crosse de l'aorte.

La dissection a montré que la crosse de l'aorte est dilatée jusqu'à la naissance de l'aorte thoracique. Au niveau de la portion ascendante le bord droit s'est laissé distendre largement : ainsi se trouve formée une poche anévrysmale mesurant 10 cent. de haut sur 9 de large. L'anévrysme appartient à la variété fusiforme et contient un gros caillot noirâtre non adhérent.

En ouvrant la veine cave supérieure, on trouve à un demi-centimètre au-dessous de la fusion des deux troncs veineux brachio-céphaliques, un orifice de quelques millimètres établi dans une communication avec la poche aortique. Cet orifice paraît dû à l'existence d'une toute petite plaque calcaire dont on voit la pointe faire saillie à travers l'ouverture.

Les parois de la veine cave ne présentent aucune autre altération ; celles de l'aorte sont dures, athéromateuses, mais ne contiennent pas de plaques calcaires, à part celle que nous venons de signaler. Les valvules aortiques sont particulièrement minces et souples. Athérome de l'aorte thoracique.

Pas de lésions des orifices cardiaques. Le cœur n'a d'ailleurs pas un volume considérable et il semble que l'orifice aortique s'obturait parfaitement.

L'examen des autres viscères n'a révélé aucune altération macroscopique appréciable, si ce n'est une congestion pulmonaire assez marquée aux deux bases.

Anévrysme situé à la naissance de la cérébrale moyenne, par M. Jayle, interne des hôpitaux.

Rou..., Léon, âgé de 47 ans, ébéniste, entré salle Louis le 7 novembre 1893, à l'hôpital Saint-Antoine, dans le service de M. le Dr Letulle,

Antécédents héréditaires. — Père mort à 65 ans. Mère morte à 35 ans.

Antécédents personnels. — Syphilis. Le malade s'alcoolise depuis 1878.

Le malade a déjà fait trois séjours dans le service : la première fois, il y a un an : séjour d'une semaine ; la 2e fois il y a six mois, où il est resté 15 jours ; la 3e fois il y a une quinzaine et il n'est resté que quatre jours.

Le début de son affection remonte à 1882 : il commença alors à présenter des attaques épileptiques qui d'abord mensuelles devinrent bientôt bimensuelles et augmentèrent peu à peu de fréquence et d'intensité jusqu'à ces temps derniers.

Au début les attaques étaient frustes : le malade fixait un objet, puis avait des mouvements convulsifs de la mâchoire et reprenait ensuite toute sa connaissance. Mais peu à peu les attaques devinrent plus violentes : elles étaient précédées d'une sorte d'aura, le malade les sentait venir. Tout à coup il tombait en poussant des plaintes sourdes qui duraient tout le long de l'attaque, perdait connaissance, se débattait, écumait un peu et urinait sous lui. La durée d'une attaque était de 3 à 4 minutes au bout desquelles le malade se levait et pouvait marcher. Parfois, avant l'attaque, on le voyait partir droit devant lui,

parcourir un chemin assez long, ne sachant pas où il allait, et n'étant arrêté que par la chute qui commençait l'attaque.

En décembre 1891, le malade fut opéré aux Quinze-Vingts pour une cataracte gauche complète dont la date d'apparition reste douteuse ; toutefois il ne s'en était aperçu que depuis quelques mois. Lors d'un de ces séjours à l'hôpital, on remarqua que la paupière supérieure gauche était légèrement tombante.

Dans ces derniers temps, les crises étaient devenues très fréquentes et survenaient plusieurs fois par jour, durant parfois plus d'une heure. Elles étaient d'autant plus nombreuses que le malade buvait davantage et disparaissaient presque au repos : ainsi durant ses trois séjours dans le service, le malade n'en présenta qu'une seule, bien qu'il en fût atteint quotidiennement les jours qui précédaient son entrée à l'hôpital.

Le diagnostic porté fut successivement Épilepsie et Hystérie.

Le 7 novembre au matin, le malade avait l'air ivre, bien qu'il ne le fût pas. Il vint à l'hôpital voir un de ses amis et fut relevé dans un couloir en état de coma complet. Une heure après il expirait.

Autopsie. — *Cerveau :* A la face inférieure du cerveau existe, au niveau de l'artère sylvienne gauche, une tumeur vaguement arrondie, mesurant trois centimètres de large sur trois centimètres et demi de long et ayant une circonférence de neuf centimètres. Cette tumeur dure et lisse est une poche anévrysmale qui a refoulé en haut le pédoncule cérébral gauche et en dehors l'extrémité antérieure de la circonvolution de l'hippocampe. En dedans elle dépasse à peine la ligne médiane, mais comprime, sans paraître l'avoir altérée, la moitié gauche du chiasma des nerfs optiques. Le nerf moteur oculaire commun gauche longe sa face interne à laquelle il adhère. La circonvolution de l'hippocampe présente un ramollissement au niveau des points comprimés par la tumeur.

La dissection montre qu'il s'agit d'un anévrysme sacculaire appendu à un tronc commun à la cérébrale antérieure et à la cérébrale moyenne. La carotide interne donne en effet naissance d'abord à la communicante postérieure, puis, un demi-centimètre plus haut, à la cérébrale antérieure pour se continuer enfin par la cérébrale moyenne. C'est à deux millimètres environ au-dessus de l'origine de la cérébrale antérieure qu'est situé, du côté opposé à l'orifice de cette branche artérielle, l'orifice du sac anévrysmal. L'intérieur du sac est occupé par un caillot rouge noirâtre très dur.

La carotide interne et les artères cérébrales ne présentent pas de plaques athéromateuses.

Cœur. — A la face antérieure du ventricule gauche et à la partie moyenne de la face postérieure du ventricule droit, existe une plaque jaunâtre et légèrement saillante, trace évidente d'endocardite ancienne. Pas de lésions des orifices. Poids = 350 gr.

Poumons. — Poumon droit : adhérences étendues sur toute la hauteur. Pas de grosses lésions pulmonaires. Poumon gauche : un tubercule crétacé sous la plèvre interlobaire du lobe inférieur.

Reins très congestionnés. Poids = 220 gr. et 280 gr. — *Rate*, 150 gr.

Fibromes de la paroi postérieure de l'utérus,

par A. MOUCHET, interne des hôpitaux.

La tumeur que nous avons l'honneur de présenter à la Société anatomique provient d'une femme entrée le 25 juillet 1893 dans le service de notre maître, M. le professeur Duplay, pour des métrorrhagies abondantes.

Cette femme, âgée de 52 ans, qui n'avait accouché qu'une seule fois, avait cessé de voir ses règles l'année précédente pendant 3 mois ; jusque-là sa menstruation n'avait rien présenté d'anormal, et la malade croyait avoir atteint la ménopause. Depuis ce moment elle eut des hémorrhagies continuelles, au moment des règles et dans les intervalles, parfois très abondantes, par volumineux caillots. Pour mieux dire, elle était constamment dans le sang.

A son arrivée dans le service, nous voyons une femme affaiblie, le facies cireux, les lèvres et les conjonctives absolument décolorées. Elle se plaint de douleurs violentes dans le bas-ventre, et de faiblesses continuelles avec vertiges, bourdonnements d'oreilles ; enfin elle perd continuellement une petite quantité de sang.

En examinant cette malade, nous sentons à quelques centimètres de la vulve une tumeur dure arrondie, non pédiculée, dont il nous est impossible de sentir les connexions avec le col utérin.

Cette tumeur est immobile, enclavée dans le petit bassin.

Le palper abdominal nous fait sentir, se continuant avec la précédente, une énorme tumeur représentant assez bien la forme de l'utérus, et remplissant tout l'hypogastre et les flancs pour remonter jusqu'à deux travers de doigt en dessous de l'ombilic. Sur la partie supérieure de la tumeur, à droite, on sent une grosse bosselure.

Le diagnostic de fibrome utérin s'imposait ; mais, en raison de l'état général si grave de la malade, M. Delbet, remplaçant M. le professeur Duplay, ne songea pas un instant à une opération. Malgré tous nos efforts pour remonter la malade et arrêter ses hémorrhagies, nous ne pûmes l'empêcher de succomber, le 27 juillet.

A l'autopsie, nous trouvons un fibrome interstitiel, situé dans la paroi postérieure de l'utérus, faisant une énorme saillie dans le cul-de-sac de Douglas et dans la vagin où il n'est pas pédiculé et où il s'est développé en arrière du col qui est complètement effacé (fig. 1).

La bosselure que nous sentons sur la partie supérieure de la tumeur, était le corps utérin lui-même pourvu de ses annexes. Dans la cavité de l'utérus, près de l'orifice de la trompe, se trouve implanté un petit polype fibreux.

Ce fibrome utérin nous paraît intéressant à signaler, non seulement par sa forme et par ses dimensions, mais par les considérations auxquelles peut donner lieu l'intervention chirurgicale. Ce n'est que l'hystérectomie vaginale par morcellement qui aurait permis d'enlever la tumeur, puisqu'il n'y a pas moyen de la pédiculiser. C'est, du reste, le mode d'intervention qui a réussi à M. Delbet dans un cas de fibrome utérin analogue à celui que nous venons de décrire.

Il s'agissait d'une femme de 47 ans, pâle, anemiée, qui est entrée dans le service le 15 septembre 1893 pour des pertes de sang continuelles qui duraient depuis deux ans et demi. On reconnut un fibrome

interstitiel de la paroi postérieure de l'utérus faisant saillie dans le vagin. L'opération montra plus tard que la tumeur qui proéminait dans la cavité utérine était surtout développée à gauche. Dans le

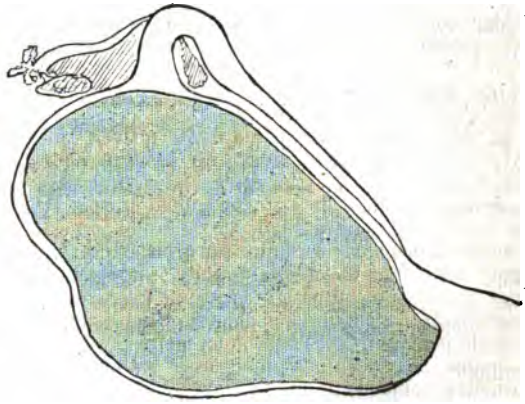

FIG. 1.

vagin, le fibrome qui sort par le col utérin très entr'ouvert, est assez pédiculé : le doigt en fait facilement le tour ; son sommet acuminé est en partie sphacélé. L'utérus tout entier est volumineux ; il remonte à quatre travers de doigt au-dessus de la symphyse pubienne (fig. 2).

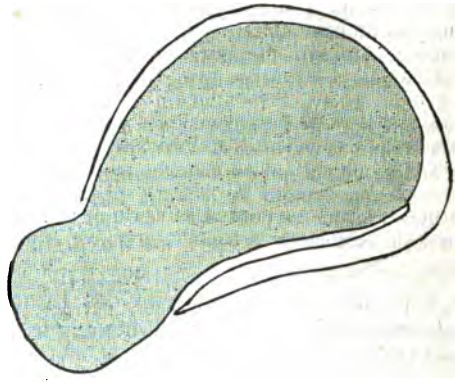

FIG. 2. — Coupes verticales antéro-postérieures, côté gauche.

Bien que cette tumeur eût été plus pédiculisable que la précédente, M. Delbet pratiqua l'hystérectomie vaginale par morcellement, qui fut suivie d'un plein succès.

Sarcome pur fasciculé de la mamelle, par A. MOUCHET, interne des hôpitaux.

La tumeur que nous avons l'honneur de présenter à la Société anatomique provient d'un sein que nous avons eu l'occasion d'amputer pendant les vacances, avec notre père, le Dr Mouchet ; elle nous paraît mériter d'être signalée parce qu'elle appartient à une variété histologique plutôt rare, le sarcome pur.

Voici en deux mots l'observation de la malade, qui est âgée de 43 ans. Il y a *dix* ans que celle-ci s'est aperçue pour la première fois d'une tumeur qui a débuté en dehors et un peu au-dessus du mamelon droit, et qui était alors grosse comme un pois. Pendant 8 ans, la tumeur a très peu augmenté, elle s'est développée assez lentement pour permettre à la malade d'allaiter son troisième enfant, il y a deux ans. Depuis cette époque, elle a évolué assez rapidement jusqu'à atteindre le volume d'une grosse orange qu'elle possède actuellement. Elle présentait l'aspect d'un chou-fleur rouge violacé ; d'une consistance dure ; la peau, réduite à une mince pellicule, était exulcérée en plusieurs points, au niveau des plus grosses saillies de la tumeur. Le mamelon n'était point modifié. La tumeur était difficilement isolable du reste de la glande, mais elle était parfaitement mobile sur les parties profondes. On ne sentait point, dans l'aisselle, de ganglions cliniquement appréciables. L'état général de la malade était excellent.

On amputa largement le sein ; enlevant toute la glande et une partie de l'aponévrose du grand pectoral, on trouva dans l'aisselle deux ou trois ganglions durs qui furent enlevés avec tout le tissu cellulaire de la région. A la coupe, la tumeur présente une couleur grisâtre, uniforme, une consistance ferme ; il ne s'écoule pas de suc.

L'examen microscopique que nous avons fait avec notre collègue et ami Cazin, chef de laboratoire de M. le professeur Duplay, nous a mis en présence d'un sarcome pur, fasciculé. On n'observait pas d'éléments glandulaires, même en voie d'atrophie.

Quant au ganglion, nous croyons bien difficile de dire si nous avons affaire à une dégénérescence sarcomateuse ou à une lésion simplement inflammatoire. Cependant, l'architecture générale du tissu ganglionnaire est profondément modifiée.

RÉFLEXIONS. — Les sarcomes purs de la mamelle sont des tumeurs assez rares, et M. Delbet, qui a examiné notre pièce, nous répétait encore ce qu'il a exposé dans le *Traité de chirurgie*, à savoir que « la majorité des tumeurs qui ont une physionomie clinique si spéciale et auxquelles on donne couramment le nom de sarcomes du sein, sont en réalité des adéno-sarcomes, c'est-à-dire des tumeurs dans lesquelles il y a un développement hyperplasique parallèle des éléments glandulaires et du tissu conjonctif ».

Épithélioma intra-canaliculaire de la glande mammaire,

par P. LAUNAY, interne à la Pitié.

J'ai l'honneur de présenter à la Société anatomique l'observation et l'examen d'une tumeur du sein opérée à la Pitié par M. le professeur Tillaux.

Il y a quatre ans, Mme B..., âgée aujourd'hui de 52 ans, s'aperçut du développement, dans le sein gauche, d'une petite tumeur située au-dessus et environ à deux centim. en dehors du mamelon. C'était une boule dure, du volume d'un haricot, absolument indolente et mobile en tout sens. Jusqu'à ce moment la malade n'avait éprouvé aucune douleur, et depuis 22 ans qu'elle avait nourri un enfant, aucun écoulement ne s'était produit par le mamelon. Pendant trois ans la tumeur n'augmenta que fort peu, aucun phénomène nouveau ne survint.

Il y a trois mois la malade fit pendant quelque temps des application de pommade iodurée, et depuis lors la tumeur augmente plus rapidement de volume, en deux mois elle atteint le volume actuel. Jamais de douleurs. Elle entre le 5 octobre 1893 à la Pitié dans le service de M. le professeur Tillaux. L'état général est bon, la malade n'accuse pas d'amaigrissement sensible, l'appétit est excellent. Pas de teinte jaune, aucune trace d'anémie.

Le sein gauche, à la simple inspection, est soulevé dans sa partie supéro-externe, au-dessus du mamelon qui semble ainsi légèrement déprimé.

Le palper fait sentir une masse très dure occupant la région externe et supérieure du sein, contournant le mamelon et débordant un peu en dedans de lui. En dehors on ne trouve aucun prolongement vers l'aisselle ; en dedans le reste de la glande mammaire, fixée à la tumeur et qui semble saine en cet endroit.

Cette tumeur est d'une dureté remarquable, sauf en un point, situé directement en dehors du mamelon, qui se laisse légèrement déprimer par le doigt. Sur toute la surface on trouve de petites bosselures peu saillantes. La grosseur de ces bosselures varie d'un pois à un grain de raisin. Le volume de la tumeur est celui d'une orange, mais aplatie d'avant en arrière. La mobilité sur le plan profond est complète, la peau à la surface, parcourue par quelques veinules, est mobile sauf vers le centre de la tumeur où elle se plisse en dedans entre les doigts. Cependant cette adhérence n'est pas complète, on peut encore avec le doigt faire glisser la peau sur la masse indurée. On ne peut déterminer la formation de la peau d'orange.

Le mamelon n'est ni rétracté ni adhérent.

Lorsqu'on soulève la tumeur dans la main, elle donne une pesanteur considérable pour son volume.

On ne trouve de ganglions ni dans l'aisselle ni dans la région sus-claviculaire. M. Tillaux, en présence de ces symptômes différents de ceux du cancer vulgaire du sein, ne pouvant non plus les rattacher à une tumeur bénigne, pense à la variété décrite par Labbé et Coyne (*Traité de tumeurs bénignes du sein*, Labbé et Coyne, 1876) sous le nom d'épithélioma intra-canaliculaire de la glande mammaire.

Et nous retrouvons ici en effet les principaux caractères cliniques donnés par ces auteurs : l'évolution très lente sous forme de petites

bosselures s'ajoutant les unes aux autres, envahissant de proche en proche toute la glande mammaire ; la consistance très dure de la tumeur, ses bosselures périphériques et surtout la sensation particulière de pesanteur lorsqu'on soulève la tumeur, « on dirait que l'on soulève et palpe une pierre »; l'absence d'adhérences et de ganglions. La malade est opérée le 11 octobre par M. Tillaux qui enlève toute la glande mammaire. Sur une coupe la tumeur présente un aspect blanc laiteux sur lequel se distinguent des points colloïdes. Elle est formée par une série de lobulations agminées, les plus volumineuses se trouvant au centre.

Dans le point que nous avons trouvé dépressible en dehors du mamelon se trouve un kyste à contenu crémeux.

L'examen histologique de la pièce, pratiqué par M. Pilliet, au laboratoire de M. le professeur Tillaux, a montré que la tumeur était un épithélioma circonscrit du sein. On peut rencontrer en effet dans les différentes parties de la tumeur toutes les transitions entre la glande adénomateuse et l'épithélioma diffus. Sur certains points les acini glandulaires sont encore reconnaissables à leur forme, mais leurs cellules sont devenues très allongées et disposées sur plusieurs rangs de façon à combler entièrement la lumière des tubes ; la membrane d'enveloppe existe encore, mais tend à se confondre avec le tissu conjonctif du voisinage lequel est épaissi et rempli d'éléments jeunes.

Sur des points plus avancés, tous les tubes sont tellement distendus par les cellules de néoformation que les lobules ainsi envahis présentent sur les coupes l'aspect de boyaux très larges venant presque au contact les uns des autres ; par suite, les acini ne sont plus reconnaissables.

Ces boyaux épithéliaux très larges ne tardent pas à subir des modifications, par suite de la pénétration, dans leur intérieur, de bourgeons vasculaires qui contribuent à nourrir le centre, à épaissir encore les travées de cellules ; l'aspect est alors celui de l'épithélium ordinaire. A côté, et surtout à la périphérie de la tumeur, on rencontre un autre mode d'infiltration du tissu conjonctif. C'est la diffusion immédiate des épithéliomas de l'acinus glandulaire dans le tissu ambiant. Il en résulte une série d'alvéoles kystiques qui ne sont pas limités par une membrane propre et qui contiennent tous des cellules prismatiques ou cylindriques disposées sur plusieurs rangs. Les lymphatiques ne paraissent pas envahis dans ces points.

Jusqu'à présent, ces lésions sont celles qu'on a l'habitude de rencontrer dans les épithéliomas de ce genre. Mais le centre de la tumeur nous montre une évolution tout à fait différente des culs-de-sac glandulaires. Chaque lobule a pullulé sur place et forme un petit noyau circonscrit isolé du reste par du tissu conjonctif fibreux, et cette pullulation a amené la formation en travées cellulaires, non plus larges et épaisses, mais au contraire grêles et très serrées. Il sort une série d'amas épithéliaux circonscrits correspondant chacun à un lobule glandulaire dégénéré. Les cellules sont très abondantes, polymorphes, à noyaux énormes. Sur un grand nombre de points, elles disparaissent par une sorte de nécrose et laissent à leur place un stroma conjonctif qui subit la transformation colloïde. Ainsi s'explique la dégénérescence colloïde que présentent à l'œil nu les parties les plus anciennes de la tumeur.

Au niveau de l'adhérence signalée plus haut, on rencontre des trousseaux de tissu fibreux. Les lymphatiques du plan papillaire du derme ne sont pas envahis.

Le kyste, senti en dehors du mamelon, était très probablement développé aux dépens des dilatations kystiques signalées dans la portion périphérique de la tumeur.

En résumé, cette tumeur est un épithélioma avec dégénérescence colloïde du stroma. L'épithéliome est développé aux dépens des terminaisons glandulaires de la glande, et chaque lobule semble suivre son évolution propre, en sorte que la tumeur présente des aspects très variés, suivant le lobule envisagé. On rencontre tantôt l'épithélioma à larges traînées, tantôt l'épithélioma kystique, par places, l'infiltration diffuse du carcinome, et enfin dans les parties les plus anciennes, une disposition trabéculaire des lobules dégénérés et isolés les uns des autres par du tissu conjonctif fibreux. Les lymphatiques paraissent relativement sains.

Réflexions. — Nous avons donc bien affaire ici à cet épithélioma intra-canaliculaire de Labbé et Coyne, déjà décrit sous le nom d'épithélioma intratypique par Malassez et Deffaux dans sa thèse (1877) et classé par eux entre l'épithélioma typique ou adénome et l'épithélioma diffus ou cancer vulgaire. Ce n'est à vrai dire, comme le fait remarquer M. Pierre Delbet dans le *Nouveau traité de chirurgie*, qu'un mode de début des épithéliomas ordinaires puisque l'examen histologique nous y montre les différents degrés de développement de ces tumeurs, mais son évolution clinique doit en faire une variété spéciale.

Épithélioma tubulé de la peau, par P. Launay, interne des hôpitaux.

J'ai l'honneur de présenter à la Société anatomique l'observation et l'examen d'une tumeur de l'avant-bras, opérée par M. le professeur Tillaux, à la Pitié.

Mme R..., âgée de 36 ans, sans antécédents héréditaires ou personnels, portait depuis son enfance, sur la face antérieure de l'avant-bras gauche, près du bord cubital, un petit nævus.

Il y a 2 ans, sans cause connue, ce nævus se développe, et en 6 mois devient une tumeur rouge, du volume d'un haricot. En février 1892, un médecin consulté excise cette tumeur à sa base au moyen d'un fil serré, et cautérise la plaie au nitrate d'argent. Rien ne reparaît sur la cicatrice rosée jusqu'en mai 1892, pendant 3 mois. De mai à juillet, la cicatrice devient douloureuse, des démangeaisons constantes gênent la malade.

En juillet 1892, reparaît sur la cicatrice une tumeur que la malade dit être semblable à la première. Elle se développe lentement et reprend, en septembre, son volume primitif. A partir de ce moment

et jusqu'en juillet 1893, c'est-à-dire pendant 10 mois, on fait sur cette tumeur des applications répétées de teinture d'iode. En juillet 1893, elle n'avait encore que le volume d'une noix. C'est alors qu'elle commence à s'ulcérer et à saigner, une assez forte hémorrhagie se produit. La malade, effrayée, enveloppe son bras d'un linge serré, et n'osant plus y regarder, laisse le tout en cet état jusqu'au 28 septembre 1893, pendant environ 2 mois. Une nouvelle hémorrhagie se produisant sous son pansement, elle vient à l'hôpital.

La malade n'accuse pas d'amaigrissement sensible, l'état général est bon.

On constate sur la face antérieure de l'avant-bras gauche, près du bord cubital, dans la moitié inférieure de l'avant-bras, une tumeur arrondie, du volume d'une orange.

Toute la partie supérieure est ulcérée, le reste de la tumeur, jusqu'au sillon qui la sépare de l'avant-bras, est recouvert de peau violacée.

La portion ulcérée laisse écouler constamment du sang rouge.

Cette tumeur est mobile en tous sens sur les parties sous-jacentes et elle reste aussi mobile lorsqu'on fait contracter les muscles antérieurs de l'avant-bras.

Tous les mouvements de la main et des doigts sont libres, aucun signe de compression vasculaire ou nerveuse.

On ne trouve pas de ganglion au-dessus de l'épitrochlée ; dans l'aisselle, il existe un ganglion volumineux, isolé, mobile et situé à la partie postérieure de la paroi interne du creux axillaire ; il n'est pas douloureux.

L'ablation de la tumeur est faite le 10 octobre par M. le professeur Tillaux. L'aponévrose d'enveloppe des muscles situés au-dessous est excisée dans toute l'étendue de la plaie. Les bords de cette large plaie sont en partie rapprochés, grâce à une incision longitudinale faite sur la face postérieure de l'avant-bras. Enfin le ganglion axillaire est extirpé.

La tumeur enlevée a l'aspect d'un gros champignon mou. La coupe présente une surface rosée, translucide, parsemée de points jaunes opaques. Le raclage donne un suc abondant.

L'examen, pratiqué par M. Pilliet, au laboratoire de M. le professeur Tillaux, a montré que la tumeur était constituée par un épithélioma tubulé. La peau n'est pas adhérente à la tumeur, sauf au bord de l'ulcération. Elle se montre alors envahie par des traînées de cellules tassées ; au niveau de l'ulcération, les boyaux épithéliaux sont à nu, recouverts par une très mince couche discontinue de bourgeons charnus. Toute la tumeur présente la même constitution, c'est-à-dire qu'elle est formée de tubes allongés ou remplis, suivant les points, et bourrés de cellules volumineuses dont les unes sont polyédriques et les autres sphériques, avec un protoplasma clair et deux ou plusieurs noyaux.

La paroi des tubes est constituée par un tissu conjonctif grêle parsemé de cellules plates. Dans quelques points, cette paroi contient des vaisseaux sanguins, mais presque partout elle est réduite à une mince lamelle, par suite de la compression qu'exercent sur elle les cellules. Il en résulte que toute la tumeur est parsemée de grands blocs de nécrose dans lesquels les éléments épithéliaux se trouvent

transformés en une sorte d'émulsion graisseuse, et ce sont les points nécrotiques qui forment ces taches jaunes remarquées sur la coupe fraîche. Les travées ont partout le même caractère et ne diffèrent guère que par le volume des cellules qui est considérable dans les travées de la périphérie, probablement plus récentes. La peau est refoulée et les lymphatiques ne sont pas envahis, sauf au point d'adhérence.

Il est pourtant curieux de constater qu'il n'existe que des glandes sudoripares dans le chorion resté sain, en sorte que la tumeur paraît s'être développée au niveau de la couche du derme qui contient ces glandes. Cet épithéliome pourrait donc avoir son point de départ dans les glandes sudoripares.

En résumé, épithéliome tubulé développé aux dépens des éléments de la peau et probablement de ses glandes ; l'épithéliome tubulé est rarement d'un volume si considérable.

Nous croyons devoir présenter cette observation en raison de la rareté relative de cette forme d'épithélioma et de son développement sur l'emplacement d'un nævus. Son évolution lente (2 ans), son développement considérable et sa consistance molle avaient fait penser à un sarcome.

Recherches sur les lésions nerveuses dans les aryténoïdites tuberculeuses et dans les amygdalites chroniques. Nouvelle technique de fixation et de coloration des nerfs, principalement du cylindre-axe (1), par A. MICHEL DANSAC, interne des hôpitaux.

On rapporte les accidents dysphagiques et dyspnéiques de la tuberculose laryngée, aux *lésions périnévritiques*, secondaires à l'inflammation bacillaire. Cette opinion de Doléris, fut reprise en 1882, par MM. Gouguenheim et Balzer (2). Séparant l'*infiltration bacillaire avec tissu lardacé*, de l'*œdème vrai du larynx*, ils décrivirent une sclérose conjonctive suivie d'atrophie et de *névrite segmentaire* des filets terminaux sous-muqueux, surtout au niveau de la région aryténoïdienne.

Récemment encore, les auteurs classiques, et M. Ruault, dans son article très complet du *Traité de médecine*, se rallient à cette opinion. On ne parle que de *névrite ou de périnévrite des nerfs laryngés*, non seulement au niveau de leurs filets terminaux, mais encore de leurs troncs afférents ou efférents extra-laryngés.

Les coupes que j'ai l'honneur de présenter aujourd'hui,

(1) La description complète des lésions paraîtra dans les *Annales des maladies du nez, du larynx et du pharynx*, en décembre 1893.
(2) GOUGUENHEIM et BALZER. *Archives de physiologie*, 1882.

viennent à l'encontre des descriptions classiques. Vous vervez même qu'il s'agit d'une *prolifération de nerfs*, la plupart *sans myéline*.

Ce résultat inattendu vient certainement de l'insuffisance des techniques employées jusqu'ici.

M. Gombault, dans un travail fort intéressant, insiste sur l'oubli qu'on fait journellement du cylindre-axe. Le même auteur, dont personne ne contestera la compétence, fait judicieusement remarquer que le *cylindre-axe ne se colore plus par les réactifs* après fixation et emploi de certaines substances, particulièrement de l'acide osmique. Étudiant spécialement cet élément essentiel de la fibre nerveuse, il découvrit ainsi une *véritable prolifération nerveuse*, un *névrome de régénération*.

Nous avons été d'autant plus frappé de cette remarque, que sur nos premières coupes, traitées par la méthode de Weigert et Pall, nous n'avions *trouvé que peu de nerfs*. Sur certaines coupes il *n'y en avait même pas trace*. Le *liquide fixateur* que nous employons journellement permettait néanmoins de voir de fins réseaux, noirâtres ou grisâtres, qui se coloraient vivement par le carmin, après coloration *au picro-carmin Ranvier*.

En essayant d'autres méthodes, notamment la méthode de Sahli (bleu de méthylène), la nigrosine (colorant spécial des cylindres-axes et cellules ganglionnaires) et en traitant la coupe après coloration par la *soude caustique* à 25 p. 100, nous avons vu apparaître des réseaux de fibres volumineuses, rigides, se terminant dans l'épithélium, dans des papilles, très analogues aux terminaisons épithéliales de la peau ou des muqueuses. D'autre part, ces réseaux en plexus figuraient à la fois et les plexus de la *cornée*, et les terminaisons nerveuses sensitivo-sensorielles cutanées.

Par la double coloration à l'éosine, la purpurine, le carmin *d'indigo oxalique de Thiersch après le picro-carmin de Hoyer* (*coloration essentiellement neutre*), nous avons obtenu des figures aussi nettes qu'embarrassantes à interpréter, car nous n'en trouvions nulle part la description.

La méthode de l'or, selon les remarquables procédés de Ranvier, nous donna des résultats encore plus nets, surtout pour les *terminaisons cylindraxiles épithéliales*.

Mais, à ce résultat inattendu ou du moins inespéré, *s'oppo-*

sait une grave objection. Si la présence des nerfs ou des cylindres-axes *était indubitable au niveau des terminaisons épithéliales*, la disposition extraordinaire *des plexus*, la richesse des fibrilles au niveau des masses infiltrées et des granulations tuberculeuse pouvait en imposer pour de la fibrine ou des filaments fibrinogènes et fibrinoplastiques dont le rôle important dans les lésions inflammatoires vient d'être mis en relief tout récemment dans le récent ouvrage de M. le professeur agrégé Letulle (1).

Malgré les coupes de contrôle par les autres méthodes, nous avons voulu trouver une méthode qui puisse donner les résultats si nets et incomparables de l'or, tout en échappant à l'objection.

Nous croyons y être arrivé et nous livrons à toutes les critiques, et à tous les contrôles, cette technique dont vous pourrez apprécier les surprenants résultats.

Les coupes que je présente ont été préparées selon cette technique que je me propose de discuter au cours de ce travail.

Les pièces à examiner sont *plongées dès leur ablation dans le liquide de picro-chromo-nitrique*, aqueux (2) et non alcoolique. Il est préférable d'éviter l'alcool coagulant par excellence de la fibrine et du fibrinogène. J'ai d'ailleurs remarqué que selon les tissus à examiner, on évitera ou choisira les solutions aqueuses ou alcooliques.

Au bout de une à deux heures (si le volume du fragment ne dépasse pas deux centimètres cubes), la fixation est parfaite.

Retiré du mélange picro-chromo-nitrique, le fragment est *plongé dans l'eau* où il se lave pendant une *demi-heure* ou *une heure*.

On l'inclut alors dans la celloïdine selon la technique ordinaire, en commençant par le mélange d'éther et d'alcool à 60° dès le lavage précédent.

Orientée convenablement, la pièce est prête à être coupée.

Les coupes seront reçues dans l'alcool à 90°, puis dans l'eau, et subiront les manipulations suivantes.

A. — Passage au *liquide d'Erlich* pendant 2 minutes environ ou 5 minutes pour les pièces volumineuses.

(1) LETULLE. *L'Inflammation*, 1892.

(2) Le précipité déterminé par le mélange aqueux, peut se dissoudre dans les bains alcalins de la méthode qui suit, plus facilement qu'après la coagulation par l'alcool.

Laver à grande eau.

B. — *Chlorure double d'or et de potassium* à 1 p. 100, 2 à 5 minutes.

C. — *Acide formique* au tiers, *1 minute.*

Laver légèrement.

D. — Mettre la coupe pendant *1 à 2 minutes* dans une solution de *soude caustique* à un pour six.

Dès que la coupe jaunit légèrement, la retirer et la plonger sans la laver dans.

E. — *Carbonate de lithine* à 10 p. 100.

Laisser de *25 à 30 minutes.*

Plonger la coupe directement dans une solution *d'iodure de potassium* à 10 p. 100.

La réduction se fait aussitôt avec une bonne lumière pendant la série des opérations précédentes. Dès que la coupe est devenue d'un rouge violet, ce qui se fait en 2 ou 3 minutes (parfois 20 secondes), on la met dans le bain qui suit.

F. — Pour *arrêter la réduction et fixer l'or surle cylindre-axe,* on passe pendant 10 *minutes au moins dans une solution forte d'hyposulfite de soude.* Laver à grande eau, et colorer ensuite.

Ce dernier bain fixateur *différencie en outre l'action* du *chlorure d'or*, en donnant en *violet noir le cylindre-axe*, en *violet rougeâtre les gaines de nerfs.* Tout le reste est incolore si les opérations sont bien menées. S'il reste d'autres éléments que les nerfs, comme la fibrine, sur des coupes mal réduites, on peut voir cette dernière rouge grisâtre, même gris sale, bien différente des cylindres-axes qui se poursuivent jusque dans les terminaisons nerveuses intra-épithéliales sous formede *filets nettement violets noirâtre.*

Ainsi, selon la façon de procéder, selon la durée plus ou moins grande des bains alcalins, et particulièrement du *bain lithiné et du dernier bain d'hyposulfite de soude*, peut-on conserver la fibrine *remarquablement différenciée des cylindres-axes*, ou l'éliminer complètement ?

Si l'on veut contrôler cette assertion par l'application de cette méthode sur des exsudats fibrineux des néomembranes inflammatoires, on obtiendra des résultats aussi nets que démonstratifs. On verra ce que devient la fibrine proprement dite ainsi que la nécrose de coagulation de Weigert, que

nous distinguerons de la fibrinogène et de la matière fibrinoplastique en voie d'organisation.

La *fibrine vraie*, on le sait, ne résiste pas à l'action des *alcalins et des alcalis* tels que nous les employons.

Les coupes que j'ai l'honneur de vous présenter ont été soumises non seulement à cette méthode, mais encore à d'autres. Nous avons parlé de la nigrosine et du bleu de Sahli. J'ai employé une autre technique non moins probante que l'or.

En soumettant les coupes à l'action de l'acide formique puis du *chlorure de palladium suivi du chlorure de platine*, j'ai obtenu des résultats identiques. Je rappelle que toutes *mes coupes de nerfs ont été passées après coloration élective* du *cylindre-axe* par la *soude caustique ou la potasse* dont l'action dissolutive sur la fibrine est bien connue.

Enfin, je vous citerai encore la coloration à l'*hématoxyline de Gruenhagen* qui se porte exclusivement sur l'*élément cylindraxile.*

Le *contrôle négatif* de la méthode a été fourni par les *résultats nuls* des coupes traitées par la *méthode de Weigert* ou de *Kühne* (violet de méthyle, 5 B, suivi de la solution iodo-iodurée forte (coloration spécifique de la fibrine). Jamais je n'ai pu déterminer de réseaux.

Je me crois donc autorisé, dès maintenant, à soutenir que les éléments mis en relief par tant de réactions histochimiques, et surtout par cette nouvelle technique, sont bien des nerfs.

En résumé, pour terminer cette longue exposition de *technique histochimique,* je ramènerai les *preuves à trois groupes* :

1° Preuves morphologiques.

2° Preuves histochimiques.

3° Preuves physiologiques et cliniques.

1° **Preuves morphologiques.** — A un faible grossissement, 43 diamètres, on distingue nettement les filaments colorés au violet. On peut remarquer que par la mise au point, l'aspect change complètement ; ils paraissent uniformes, cylindriques, à contours bien limités.

En rapprochant l'objectif, au contraire, on voit que ces filets sont en majorité constitués par deux parties, l'une cen-

trale très foncée, moniliforme, présentant des élargissements et des amincissements à contours nets, *très minces*. cylindriques, pourvus de quelques noyaux allongés, placés tantôt sur ses faces, tantôt sur ses bords. La purpurine et le picro-carmin de Hoyer colorent fortement ces derniers. Certains de ces filets paraissent nettement *striés longitudinalement* à un fort grossissement.

Les plexus sont composés tantôt *d'anastomoses réelles*, tantôt *de simple accolement des gros filets* à *double contour* dont le picro-carmin colore en jaune la partie externe qui prend une teinte violette caractéristique avec le *vert de malachite*.

La preuve morphologique la plus *suggestive* est incontestablement la *terminaison constante sur toutes nos coupes des filets noirs violets dans les papilles* de la muqueuse : trajet, aspect, continuité des filets jusqu'aux terminaisons, rien ne manque donc à cette description qui correspond entièrement à celle des nerfs.

Si l'on veut bien réfléchir à cette disposition, on ne pourra guère confondre ces filets morphologiquement avec la fibrine, dont la disposition n'est jamais *aussi régulièrement systématique*, dont les *mailles*, *irrégulières*, sont formées de filets *rigides et courts*, *très fins*, s'anastomosant sous des *angles multiples*, dont les diamètres enfin varient sans régularité sous des formes et aspects différents.

Les grossissements faibles, d'ailleurs, ne donneraient jamais avec la fibrine des plexus aussi marqués, ni aussi réguliers.

Les contours des travées fibrineuses sont flous, l'aspect en est *rubané* plutôt que cylindrique, et, *jamais par la variation d'une mise au point on ne constatera ces deux parties constituantes, dont l'interne plus foncée, plus nette, vient se terminer dans des papilles nerveuses périphériques.*

Enfin, pourrait-on songer à la nécrose de coagulation de Weigert dont les caractères essentiels sont :

1° L'*aspect de la fibrine coagulée.*

2° La *coagulation du protoplasma des cellules.*

3° L'*absence de noyau* colorable par n'importe quel procédé.

Rien ne présente sur nos coupes cet aspect si nettement liqué par Weigert.

On verra tout à l'heure qu'à cette abscence de caractères morphologiques s'ajoute *le résultat négatif des colorations par le violet de méthyle* 5 B suivi *du Gram fort*, ou *des méthodes de Kühne qui devraient au contraire montrer exclusivement les filaments de fibrine coagulée* et les réseaux fibrino-plastiques.

2° Preuves histochimiques. — Nous venons de parler du *résultat négatif de l'application de la méthode de Weigert*, pour la fibrine sur les pièces préparées selon notre technique. Les pièces *durcies à l'alcool soumises au Weigert n'ont pas montré ces réseaux colorés* pourtant par l'or.

Rappelons ici que *fibrine, fibrinogène* et *fibrinoplastique*, principalement ces deux dernières *substances albuminoïdes*, se *dissolvent entièrement* dans la *potasse*, les *alcalins* et les *alcalis étendus*. Comment songer alors à des réseaux de fibrine ou de fibrinoplastes après l'action *répétée* et *prolongée* de *tous bains alcalins* qui *constituent la base même de notre technique ?*

On sait que les cellules étoilées du cordon et des tissus muqueux comme les fibres élastiques sont susceptibles de s'imprégner par l'or.

Or, j'ai recueilli sur un fœtus de 5 mois dès l'avortement un *fragment du cordon compris entre deux ligatures*. La pièce a été *fixée, durcie et incluse selon* notre *procédé*. Notre technique, non seulement n'a *coloré aucune cellule*, aucun prolongement au corpuscule fixé, mais encore n'a mis en relief aucun des réseaux analogues. Mais *autour de l'artère*, dans *la tunique externe*, nous avons pu constater la *présence de filets nerveux de Remak*, en plexus, en tous points analogues à ceux que nous avons décrits plus haut.

Nous opposera-t-on les fibres élastiques. L'élastine en effet comme le *protagon et la névrine*, se colore par le chlorure d'or ; elle résiste à la potasse également.

Cela est vrai, mais la *résistance est beaucoup plus faible*; *finalement, elle se dissout*. En outre, pour colorer *les fibres élastiques par l'or* il faut un *temps considérable* et l'action *des bains successifs* de notre technique *nuit au résultat final* quand il ne dissout pas les éléments.

Nous avons essayé notre méthode sur des *poumons d'adulte et de fœtus : jamais les fibrilles élastiques s'*

nombreuses et si nettes des alvéoles ne se sont *montrées colorées sur nos coupes*. D'ailleurs, l'examen des fibrilles élastiques serait difficile sinon impossible à un grossissement de *43 diamètres*. Ondulées, courtes, très minces, elles ne *forment pas ces filets* continus et anastomosés que nous avons mis en relief, *réseaux bien distincts de celui de la lame fenêtrée des artères*. Qu'on se reporte aux descriptions des tissus élastiques dans Ranvier, Frey, Kölliker, Robin, Rémy, Cornil et Ranvier, aux *remarquables planches du traité d'Israel faites d'après les pièces personnelles de M. Letulle*, ou mieux encore aux *admirables figures histologiques* qui terminent la *belle étude* de l'inflammation, que vient de faire paraître le savant professeur de notre Faculté. Il sera facile en comparant ces figures si précises, si exactement reproduites et *conformes au grossissement*, de distinguer nos réseaux nerveux de ces fibres élastiques.

Enfin, nous terminerons cette discussion histochimique en disant que dans *un chancre primitif de l'amygdale au niveau des néo-membranes* et des *exsudats superficiels*, nous n'avons jamais pu *mettre en relief de réseaux*. Ces derniers *réapparaissaient au contraire, profondément, comme sur les parties superficielles voisines dont la muqueuse était restée saine*. On les voyait alors se *terminer nettement dans les terminaisons papillaires*.

N'est-ce pas là pourtant que les réseaux auraient été manifestement démontrés par notre technique s'ils n'étaient que de la fibrine ?

3° **Preuves cliniques et thérapeutiques.** — Si, au seul point de vue anatomique, l'existence de réseaux *aussi riches jure avec les connaissances actuelles*, je crois qu'au *point de vue physiologique, clinique et thérapeutique* elle est au contraire nécessaire à l'interprétation rigoureusement scientifique des faits.

Comment expliquer en *effet la cessation complète, absolue, de la dysphagie et de la dyspnée*, par la seule ablation chirurgicale de la *masse aryténoïdienne tuberculeuse ?*

Dans une névrite ou périnévrite, l'extension ascendante ou descendante des lésions nerveuses, se traduisaient par une *douleur persistante*. L'ablation serait suivie d'une *diminution légère des symptômes*, mais non de la *guérison*.

La sténose glottique notamment qui disparaît comme par

enchantement après l'aryténoïdectomie, pourrait-elle *cesser en cas de périnévrite ou de névrite* récurrentielle? Ce serait en *contradiction,* certes, avec tout ce que nous savons aujourd'hui de l'histoire clinique des *névrites* périphériques.

Je me réserve d'étendre *cette interprétation* lors de ma prochaine *présentation de coupes d'amygdales.*

On n'en connaît pas encore les nerfs, et pourtant tout le monde parle des *accidents nerveux immédiats* ou *consécutifs, locaux, généraux* et surtout *réflexes,* si *fréquents dans l'évolution des amygdalites aiguës ou chroniques.*

J'espère pouvoir, pièces à l'appui, vous démontrer que, dans les *inflammations chroniques,* où les tissus *reviennent ou évoluent à un degré plus ou moins prononcé de l'état embryonnaire,* la *prolifération des nerfs est constante, rigoureusement subordonnée à la vitalité et la réagibilité de ces mêmes tissus embryonnaires.*

Faut-il s'en étonner, quand physiologiquement, le système nerveux, organe *essentiel de l'adaptation et de la réagibilité vitale,* est (comme le dit M. Renault, dans son article du *Dictionnaire encyclopédique*) pour ainsi dire, un tissu *à l'état embryonnaire permanent?*

C'est la seule explication plausible, je crois, de cette *prolifération* de fibres de *Remak,* jeunes, à caractères *embryonnaires* que vous rencontrerez dans les tissus tuberculeux en voie d'organisation, la *lymphadénie,* la *syphilis* et surtout *dans le sarcome et le cancer.*

Sur l'évolution adénomateuse dans les gastrites chroniques, par A.-H. PILLIET, chef du laboratoire de clinique chirurgicale de la Charité.

Les relations qui existent entre l'adénome et le cancer de l'estomac commencent à être bien connues. Rosenheim, en 1888, a montré qu'au pourtour des cancers la muqueuse présentait, entre autres altérations, la formation de kystes glandulaires; pour M. Brissaud en 1885, M. Ménétrier en 1888, M. Mathieu en 1889, moi-même en 1890, cette relation est très étroite; l'adénome précède le cancer et peut se transformer en cancer par suite d'infiltrations épithéliomateuses partant de sa base. D'autre part, la coexistence de

la cirrhose avec l'adénome est tout aussi connue, tant pour l'estomac que pour le foie, et l'on admet que sous l'influence d'une cause générale commune les deux processus de sclérose et de multiplication épithéliale se produisent simultanément.

Dans le foie et dans la capsule surrénale on a trouvé des formes, des groupements de tissus intermédiaires entre la cirrhose et l'adénome franc, typique, reconnaissable à l'œil nu. Ces formes qui complètent la chaîne allant de l'irritation au cancer sont rangées sous l'étiquette d'évolution nodulaire, soit simple, soit graisseuse. Le terme d'évolution adénomateuse conviendrait peut-être mieux. Les relations que l'on constate dans les organes splanchniques entre la sclérose, l'adénome et le cancer se retrouvant dans l'estomac, il était permis de penser que l'évolution adénomateuse pouvait aussi se présenter dans cet organe. C'est en effet le cas pour les coupes présentées à la Société.

Elles proviennent d'un malade âgé d'une cinquantaine d'années, atteint de rétrécissement mitral et sujet à des attaques d'asystolie pour lesquelles il venait se faire soigner tous les six mois environ dans le service de M. Gaillard-Lacombe. Pendant que j'étais externe de ce service, il fut enlevé en six jours par un érysipèle, et la muqueuse de l'estomac présentait un aspect mamelonné assez particulier. Ce sont les coupes faites dans la région pylorique que je décris aujourd'hui. A un faible grossissement les tuniques musculaires paraissent très épaisses, surtout l'externe, ce qui est une première anomalie. Les tractus conjonctifs interstitiels sont beaucoup plus accusés qu'à l'état normal. Le chorion de la muqueuse n'est plus composé de fibres conjonctives déliées, mais de gros faisceaux, et il ne se sépare pas de la musculeuse. Les artères sont sinueuses, et très épaissies par suite d'un processus irritatif portant sur toutes leurs tuniques. On voit épars dans ce chorion des faisceaux de fibres lisses sans direction commune apparente. Contrairement à toute attente les veines ne sont pas gorgées de sang.

La couche glandulaire montre une épaisseur réduite de ıtié environ, mais assez égale. Les glandes semblent ıupées par îlots qui viennent au contact les uns des autres ıis sont isolés à leur base sur les coupes par de grandes coches de tissu conjonctif parsemé d'une quantité consi-

dérable de fibres musculaires lisses. Chacun de ces îlots est composé de glandes très rameuses, découpées en une infinie variété de culs-de-sac allongés et donnant des figures qui rappellent, avec plus de complication, les glandes de Brunner du duodénum.

Chaque îlot est entouré par les fibres lisses qui montent dans leurs intervalles et dessinent des cloisons épaisses, venant par places se rejoindre au niveau de la surface muqueuse, de façon à dessiner un chorion que traversent les canaux excréteurs. Ce chorion est d'ailleurs doublé d'un tissu conjonctif d'épaisseur inégale, à fibres parallèles à la surface, et sur lequel s'insère l'épithélium superficiel, formant une nappe inégale. Les villosités normales ont donc disparu, ainsi que les godets des glandes. Au-dessous de ce chorion se trouvent des amas lenticulaires ou aplatis de petites cellules rondes, situées par conséquent en avant des groupes glandulaires ; d'autres amas, témoins comme les premiers d'une inflammation récente, descendent dans les embouchures glandulaires et envahissent parfois tout un îlot dont les culs-de-sac périphériques restent seuls distincts.

En étudiant à un grossissement plus fort l'état des cellules, et non plus leur disposition réciproque, on constate une différence marquée entre les tubes de la périphérie des îlots glandulaires et ceux du centre. Ceux qui sont situés à la périphérie, que ce soit sous l'épithélium de revêtement ou dans la profondeur du chorion, puisque la périphérie est ainsi désignée par rapport à l'axe de l'îlot, sont petits et remplis soit de cellules tassées polyédriques par pression réciproque, ne laissant entre elles aucune lumière perceptible, soit de cellules un peu plus volumineuses, cubiques, possédant une portion sécrétant du mucus, mais excessivement restreinte, au niveau de la surface libre de l'élément. L'aspect de ces glandes, qui normalement sécrètent du mucus, est tout à fait comparable à celui des acini d'une glande salivaire muqueuse dont les cellules sont en voie d'atrophie à la suite de la ligature du canal excréteur.

Les parties centrales sont au contraire dilatées et forment des ampoules kystiques comparables à celles d'un adénome du type à cellules cylindriques, sauf qu'elles sont enfoncées dans la muqueuse au lieu de déterminer à sa surface les

saillies caractéristiques de l'adénome. Elles sont remplies de mucus et leurs cellules sont hautes avec une portion mucigère bien développée. On peut rencontrer de ces cavités qui sont découpées par des cloisonnements incomplets, ce qui complète leur ressemblance avec celles de l'adénome cylindrique. A côté de ces îlots à centre kystique on en rencontre qui ne sont composés que de cellules cubiques très serrées.

Le processus de formation de ces glandes rameuses ne nous paraît donc pas être un bourgeonnement de la surface, mais au contraire une atrophie de glandes primitivement muqueuses avec dilatation de leurs canaux excréteurs.

Cette atrophie et cette dilatation se produisent malgré l'énorme abondance de fibres lisses dans lesquelles sont noyées ces glandes, et qui se retrouvent comme nous l'avons dit jusqu'au-dessus d'elles, à cause de l'état particulier de la surface.

Les glandes en effet sont isolées par un chorion plus ou moins épais sur lequel s'insèrent les cellules épithéliales. Celles-ci sont disposées sur plusieurs rangs, allongées, comme dans un épithélium stratifié. Les plus superficielles qui étaient probablement encore muqueuses font défaut. Sur certains points ce revêtement fait défaut, c'est au niveau des amas embryonnaires que nous avons signalés. On voit alors des orifices glandulaires persistants et traversant ces amas, présenter un état nécrotique de leurs cellules qui ne se rencontre en aucun autre point. Ainsi les glandes sont enfermées dans le chorion et l'hypertrophie des fibres lisses, qui se rencontre du reste dans tous les tissus irrités qui en contiennent normalement, tient peut-être à cette résistance opposée à l'évacuation du mucus concret que contiennent ces glandes.

Au point de vue de l'anatomie générale, ces îlots glandulaires plus ou moins kystiques, qui ont tant de ressemblance avec l'adénome, et que Virchow en 1861, M. le professeur Cornil en 1865, avaient appris à connaître en même temps que cette dernière lésion, suscitent quelques réflexions. En effet que signifie cette évolution adénomateuse, par groupes de glandes ramifiées dans une muqueuse généralement regardée comme constituée par des tubes parallèles peu ramifiés? et que veut dire cette couche conjonctive, ce chorion superficiel qui vient s'interposer entre les glandes et l'épithélium de la surface? Ce sont là des vestiges d'une disposition ancienne

des glandes gastriques, vestiges qui existent encore, mais voilés, à l'état normal et que l'état pathologique fait revivre.

En effet, les glandes gastriques sont en réalité rameuses, comme l'a montré M. le professeur Sappey. Chez beaucoup de poissons, tels que les gobies et les pleuronectes, elles sont séparées les unes des autres d'une façon assez nette pour qu'on puisse les étudier sur les coupes, sans dissociation ni macération. C'est ce que l'on peut voir sur la coupe d'estomac de turbot que je présente. De plus elles sont plongées à une certaine profondeur au-dessous de la muqueuse, dans le chorion qu'elles traversent à l'aide de canaux étroits. Dans l'estomac du lapin, on constate à l'état normal un pelotonnement de cæcums profonds des glandes pyloriques très marqué et dont le rudiment seul se retrouve chez l'homme. De plus, en irritant artificiellement la muqueuse gastrique du lapin de façon à produire une escharification légère, on observe après la chute de l'épithélium superficiel l'apparition de cette même couche choriale superficielle qui est normale chez le turbot et qui se développe dans l'estomac du lapin aux dépens du tissu connectif toujours plus serré, qui existe autour du collet des glandes.

Ainsi l'évolution adénomateuse de la muqueuse gastrique s'explique par les formes de glandes normales que l'on peut observer dans la série animale. L'adénome, résultat fréquent de cette évolution, est déjà trop différencié pour qu'on puisse le classer d'après sa seule morphologie ; c'est pourquoi il nous a paru intéressant d'insister sur le stade qui le précède et qui l'explique au point de vue morphologique.

Kystes multiples du foie, d'origine biliaire, avec épanchement sanguin dans l'intérieur de leur cavité, par MM. FERNAND BEZANÇON et TOUCHARD, internes des hôpitaux.

Ces pièces proviennent d'une femme âgée de 62 ans, décédée le 12 octobre 1893 dans le service de M. le Dr Bucquoy, à l'Hôtel-Dieu.

L'histoire clinique de la malade avait été la suivante :

Le début des accidents remontait à 3 ans ; la malade qui, jusque-là, avait joui d'une excellente santé, avait remarqué à cette époque que son ventre grossissait ; mais cette tuméfaction n'étant pas accompagnée de douleur, la malade n'y attacha point d'importance.

Ce n'est que le 7 août 1893 que le ventre devenant de plus en plus

volumineux, la malade se décida à entrer à l'hôpital. A cette époque on constate un aspect terreux du visage, et un léger amaigrissement. Il n'y avait ni ascite, ni circulation collatérale, peu de météorisme, de sorte que le palper de la région du foie était facile. Cet organe était très augmenté de volume et descendait à l'ombilic; le lobe gauche était également très développé; par le palper on sentait très facilement des nodosités, des irrégularités variant du volume d'un gros pois à un œuf de pigeon; la palpation n'était pas douloureuse et l'on ne percevait pas de fluctuation.

La rate était augmentée de volume, mais ne débordait que très peu les fausses côtes.

Les urines peu abondantes, riches en urates, ne contenaient pas de pigment biliaire.

Les autres organes étaient normaux, l'appétit conservé, l'état général relativement bon.

Le diagnostic porté fut celui de cirrhose hypertrophique avec adénome, en raison de la conservation de l'état général et de la longue durée de la maladie qui permettaient d'éliminer le cancer secondaire du foie.

L'état de la malade resta stationnaire jusqu'au 20 septembre; à ce moment survint une diarrhée abondante, du subictère; la malade s'amaigrit rapidement, le délire apparut et la mort survint le 12 octobre au milieu de symptômes d'insuffisance hépatique.

Autopsie. — On ne trouve dans les divers viscères rien de particulier; le foie seul est altéré, considérablement augmenté de volume et déformé; son poids est de six kilogrammes. La face convexe au niveau du lobe droit est lisse sauf en 3 ou 4 points, où des nodules hémisphériques viennent soulever la capsule; la face inférieure présente le même aspect.

Le lobe gauche est méconnaissable: il présente à sa surface une série de bosselures nettement hémisphériques au niveau desquelles la capsule est souvent épaissie.

Ces bosselures ont environ la grosseur d'une noix; quelques-unes plus petites n'atteignent guère que les dimensions d'un grain de millet; ces masses sont pour la plupart rénitentes, quelques-unes fluctuantes.

La vésicule biliaire renferme plusieurs calculs de cholestérine.

La section du lobe droit montre que le parenchyme est relativement sain, peu cirrhosé; il est de couleur jaunâtre et lisse; il présente une dizaine de masses arrondies, les unes correspondant aux saillies superficielles, les autres incluses dans la profondeur; ces nodules, de volume variable, d'une noix à une orange, sont nettement enkystés, séparés du reste du parenchyme par une capsule fibreuse. Le contenu de ces nodules est formé, soit d'une bouillie couleur chocolat, qui s'écoule à la section et qui semble formée d'un mélange de bile et de sang altéré, soit de masses plus fermes, rappelant tout à fait l'aspect de vieux caillots sanguins.

A côté de ces gros kystes, il en existe un grand nombre d'autres, plus petits, gros comme une tête d'épingle, dans certains cas même à peine visibles à l'œil nu; la piqûre des plus gros de ces kystes laisse écouler de la bile un peu décolorée.

Le lobe gauche, sur une coupe, montre le même aspect, mais ici la transformation kystique a tout envahi, et c'est à peine s'il reste de

parenchyme entre les kystes qui, sur une coupe, prennent l'aspect de véritables alvéoles dont le diamètre est de dimensions variables.

La paroi de ces divers kystes, lisse en apparence, présente en réalité un aspect chagriné; cet aspect tient parfois à la présence de petites dépressions cupuliformes qui montrent bien que ces gros kystes ont été formés par l'englobement progressif dans la masse de petits kystes primitifs.

Cette paroi est dure, fibreuse, elle a plusieurs millimètres d'épaisseur, elle n'est pas toujours pleine, mais présente assez souvent un aspect réticulé, angiomateux.

L'*examen histologique* montre bien la structure de ces poches; la paroi est formée de tissu conjonctif adulte et renferme un grand nombre de vaisseaux capillaires; l'intérieur de la poche contient de la fibrine, des hématies déformées, et des amas de pigment sanguin et biliaire.

Le parenchyme qui avoisine les parois présente de la sclérose diffuse découpant le lobule, et surtout une dilatation intense des capillaires sanguins.

La coupe de ces grandes poches ne peut montrer la nature véritable de la lésion et l'examen doit porter sur les petites dilatations à peine visibles à l'œil nu.

Ces petits kystes nous apparaissent comme formés d'une paroi fibreuse, mais il est facile de voir, sur la face interne de la paroi, un revêtement d'épithélium cubique. Ces cellules épithéliales sont claires et ont un noyau qui prend bien les réactifs; souvent elles sont desquamées à l'intérieur du kyste et mêlées à des globules du sang ou à de la fibrine.

Ces petits kystes présentent souvent des cloisons fibreuses peu épaisses, destinées à disparaître, de façon à former un seul kyste plus volumineux.

Ces cloisons sont souvent incomplètes et contiennent dans leur intérieur des capillaires, dont la rupture explique sans doute les hémorrhagies si fréquentes dans l'intérieur des kystes.

La paroi de ces kystes n'est pas toujours uniforme, elle a quelquefois un aspect réticulé, visible à l'œil nu; dans d'autres cas, dans la paroi et surtout au voisinage de celle-ci, on observe sur les coupes de petits alvéoles à parois peu épaisses, fibreuses, alvéoles tapissés d'épithélium cubique; ces petits alvéoles, très rapprochés les uns des autres, donnent l'aspect d'un tissu angiomateux, non d'un angiome sanguin, mais d'un *angiome biliaire.*

Réflexions. — C'est au diagnostic d'angiome biliaire qu'il faut en effet, croyons-nous, s'arrêter; nous sommes en présence de kystes d'origine biliaire, le revêtement d'épithélium cubique qu'ils présentent, les petites cavités le prouvent d'une façon péremptoire; le contenu sanguin est un élément surajouté.

Cette transformation kystique du foie se voit assez souvent associée à celle du rein; ici les reins étaient normaux, ils n

présentaient pas de cavités appréciables à l'œil nu, mais l'examen histologique n'a pu malheureusement en être pratiqué.

Ces kystes du foie sont remarquables par leur volume; car ce que l'on voit le plus souvent, ce sont des kystes de petit calibre, d'après Pilliet (*Tribune médicale*, 29 juin 1893).

Ceux-ci siègent surtout au niveau du bord tranchant de l'organe.

La formation de grands kystes n'est cependant pas exceptionnelle; Hanot et Gilbert (1) parlent de kystes biliaires de la dimension d'une tête d'épingle à une orange, la description qu'ils en font concorde absolument avec ce que nous avons observé, même forme, même structure, même constatation à côté des kystes véritables de canaux biliaires préexistants plus ou moins élargis qui par leur dilatation semblent donner naissance aux kystes.

L'origine de ces kystes est discutée par M. Sabourin (2). Ils dériveraient des néo-canalicules biliaires; ces canalicules qui accompagnent si souvent la cirrhose, finissent d'ordinaire par s'atrophier au milieu du tissu fibreux, mais dans certains cas au contraire ils se dilateraient et deviendraient moniliformes; dans ce cas au milieu d'une masse fibreuse on verrait des cavités anguleuses tapissées d'épithélium très bas (aspect de tumeurs érectiles, d'où le nom d'angiomes biliaires).

Certains de ces angiomes subiraient une ectasie progressive de leurs cavités épithéliales, qui deviendraient énormes, comprimant les autres qui s'affaissent et dont les cloisons interposées s'accolent pour former des travées fibreuses plus épaisses.

A cette origine M. Sabourin ajoute le développement aux dépens des vasa aberrantia et des glandes annexées aux voies bilaires.

Nous avons vu que pour Hanot et Gilbert ces kystes se feraient aux dépens des canaux biliaires préexistants, pour Pilliet ce ne serait autre chose que des vasa aberrantia anormaux et kystiques.

L'absence de cirrhose primitive dans le parenchyme, dans cas que nous avons observé, serait plutôt en faveur de ces ernières hypothèses.

(1) HANOT et GILBERT. *Étude sur les maladies du foie.*
(2) SABOURIN. *Archives de physiologie*, 1882.

NOVEMBRE

—

Séance du 3 novembre 1893.

PRÉSIDENCE DE M. DELBET

Anévrysme de la crosse de l'aorte ouvert dans la trachée. Anévrysme en bissac devenu diffus, par L. TOLLEMER, interne des hôpitaux.

Le nommé T..., Claude, charretier, âgé de 61 ans, entre le 21 octobre 1892, dans le service de M. le Dr Brissaud, hôpital Saint-Antoine.

A 14 ans, fluxion de poitrine et pleurésie gauche. Jamais de syphilis. Le malade a sept enfants bien portants. Il est assez fortement alcoolique.

Il n'a jamais été malade, sauf un accident (fracture de jambe). Il y a 2 ans, sans raison apparente, il fut pris de ce qu'il appelle un vomissement de sang, et il évalue la quantité à 2 litres ; à ce moment, il a toussé un peu ; le lendemain, il reprit son travail. Depuis, il toussait et crachait un peu. Il n'a pas maigri. C'est un homme de haute taille, bien musclé qui, malgré deux hernies inguinales chacune de la grosseur de la tête, exerce une profession très pénible.

Il se considérait comme très bien portant, quand le samedi matin, 21 octobre 1893, en harnachant ses chevaux, il vomit beaucoup de sang, en toussant un peu. En même temps, il se sent pris de dyspnée très intense. Il vient alors à la consultation.

Il est très cyanosé, la face est violette, les mains et les pieds sont de même couleur. Il crache le sang en toussant un peu : le sang est mélangé de crachats écumeux et purulents. Il a une sensation de pesanteur sur la poitrine, mais il n'a pas et n'a jamais eu aucune douleur thoracique. La voix est éteinte et rauque, pas bitonale. La déglutition est facile. La langue est lisse et propre. Le foie, la rate sont normaux. Pas d'albuminurie.

La respiration est soufflante dans l'étendue des deux poumons, en particulier dans les fosses sus et sous-épineuses du poumon droit. Dans toute l'étendue de ce poumon, on trouve des râles sibilants et crépitants disséminés. Le poumon gauche présente au sommet des râles muqueux, de la résonance vocale, de la matité : en somme, des signes incontestables de tuberculose.

Le cœur est très difficile à ausculter en raison de la dyspnée qui ne permet pas au malade de suspendre la respiration bruyante. Le pouls est bondissant, fort, dicrote, égal des deux côtés, intermittent.

Le cœur est très hypertrophié : il bat dans le 7e espace intercostal;

ses battements sont précipités, les bruits sont sourds. Il est impossible d'arriver à entendre un souffle cardiaque, soit en avant, soit en arrière de la poitrine.

La percussion de la crosse de l'aorte est négative, il n'y a pas de battements cervicaux. Cependant, il y a un peu de voussure de la poignée du sternum ; cette voussure est sonore.

En somme, il présentait des signes de tuberculose ; mais en présence d'une hémoptysie, phénomène rare à cet âge, frappé de l'hypertrophie du cœur, alors qu'en général le cœur des phtisiques est petit ; de plus, considérant cette dyspnée si intense, peu en rapport avec les lésions pulmonaires et cette voix rauque, si différente de celle des laryngites tuberculeuses, je pensai à la possibilité d'un anévrysme de l'aorte ouvert par une fissure dans la trachée. La brusquerie du début des accidents coïncidant avec une série d'efforts musculaires contribuait à cette hypothèse. Mais, malgré les investigations les plus minutieuses, rien dans les commémoratifs ni dans les signes physiques ne permit de faire ce diagnostic.

Le lendemain de son entrée à l'hôpital, le malade cracha une grande quantité de sang pur. Puis l'hémorrhagie diminua et le patient ne cracha plus que quelques caillots les jours suivants. Mais à partir du 25 novembre, malgré tous les efforts de la thérapeutique, il cracha tous les jours une grande quantité de sang pur : la dyspnée augmenta d'une façon extrême. Le poumon droit donna des signes de congestion très intense et le malade mourut le 2 novembre à 5 heures du matin.

Autopsie, le 3 novembre 1893. — *Poumons* : le droit est très volumineux, œdématié, sa coupe ruisselle et par places il présente quelques îlots de broncho-pneumonie. Au sommet on trouve quelques altérations anciennes de tuberculose, mais aucune lésion en activité. A la base il existe des adhérences pleurales. Le poumon gauche présente une symphyse pleurale presque complète ; son lobe supérieur est le siège d'altérations anciennes de tuberculose, de vieux foyers caséeux et un semis de granulations récentes.

Les bords antérieurs des deux poumons sont très emphysémateux et se rejoignent derrière le sternum.

Le *foie* est congestionné, muscade : il pèse 1,800 gr.

Reins : gauche 210 gr., droit 260 gr. Ils sont le siège d'un très grand nombre de cicatrices qui leur donnent à première vue un aspect lobulé. Ces cicatrices sont le résultat de la guérison d'infarctus très anciens.

Rate, est grosse, diffluente, 450 gr.

Péricarde, sain.

En écartant les poumons, on voit entre leurs bords, à la base du cœur, une tumeur de la grosseur des 2 poings : le cœur est enlevé avec cette tumeur et on reconnait un anévrysme de la crosse de l'aorte.

Le cœur lui-même est très gros, hypertrophié et dilaté ; ses valvules sont souples et saines autant qu'on peut s'en assurer en abattant la pointe du cœur.

La portion intra-péricardique de l'aorte est un peu dilatée, irrégulière, athéromateuse, mais souple, cependant en l'ouvrant on y trouve quelques crétifications.

L'anévrysme est développé aux dépens de la portion extra-péricardique de la partie ascendante de la crosse de l'aorte et aux dépens de sa portion horizonlale. L'aorte redevient normale au point où elle croise la bronche gauche, et aucune des deux bronches n'est comprimée par la tumeur. Les troncs artériels du cou partent de la partie supérieure de l'anévrysme et sont normaux quant à leur calibre : le tronc brachio-céphalique est très fortement athéromateux au niveau de sa bifurcation. La veine cave supérieure est appliquée sur la partie droite et antérieure de la tumeur à laquelle elle adhère fortement de même que la veine sous-clavière gauche qui croise la partie antérieure du sac.

Sur les côtés l'anévrysme est sous-pleural : en un endroit même, à droite, le caillot est visible à travers la plèvre et la tumeur semble sur le point de se rompre.

Vu par sa partie postérieure le sac déborde latéralement la trachée, mais surtout à droite : il lui adhère si intimement qu'il est impossible de l'en détacher. La trachée étant ouverte par sa face postérieure, on voit sur la partie latérale droite, occupant la moitié correspondante de la partie cartilagineuse de la trachée, une saillie de six centimètres dans le sens vertical, et de trois dans le sens horizontal. Au toucher cette saillie est mollasse, on sent qu'elle recouvre un caillot cruorique et le sang coagulé fait hernie par cinq ouvertures de tailles différentes que présente cette portion de la trachée. Le doigt reconnaît que les cartilages de la trachée sont érodés et divisés en fragments à ce niveau. Un de ces cartilages, denudé, fait saillie par une des ouvertures. La plus grande des perforations est de la taille d'une pièce de 20 centimes, la plus petite est grosse commme un grain de chènevis ; toutes laissent voir un caillot sanguin. Leurs bords sont un peu déchiquetés, renversés vers l'intérieur de la trachée et infiltrés de sang. Le reste de la muqueuse trachéale, ainsi que celle du larynx, est sain.

La saillie que forme cette portion de la trachée commence au niveau de la bifurcation des bronches à l'origine de la bronche droite dont elle diminue un peu le calibre.

Le sac étant ouvert par sa portion antérieure et débarrassé des caillots très anciens qui ne laissent qu'un passage presque normal pour le sang, on constate que les gros vaisseaux du cou partent de sa partie supérieure. Mais il ne forme qu'une portion de l'anévrysme ; en effet sur sa paroi postérieure et à droite on trouve une ouverture circulaire, de la taille d'une pièce de cinq francs en argent qui communique avec une 2e cavité, située à droite de la trachée. C'est cette 2e cavité qui communique par 5 ouvertures avec la trachée artère. Alors que la 1re portion de cette sorte de bissac est nettement formée par la paroi de l'aorte, la paroi de la 2e est formée par la plèvre droite et des masses ganglionnaires anthracosiques adhérentes entre elles. A 2 ou 3 centim. de distance du pourtour de l'orifice, l'aspect artériel de la poche se modifie : elle devient irrégulière, déchiquetée : c'est devenu un anévrysme diffus.

Réflexions. — Ce cas nous semble intéressant à plusieurs points de vue : d'abord la longueur de l'évolution de la tu-

berculose est remarquable, si on admet que ce malade aurait eu une atteinte à l'âge de 14 ans, ce qui est vraisemblable, étant donnée la pleurésie qu'il fit à cette époque. Ensuite il est intéressant de constater une fois de plus la difficulté de diagnostiquer l'anévrysme de l'aorte : nous avons recherché celui-ci avec soin, nous n'avons trouvé aucun signe, il existait cependant. L'emphysème des bords antérieurs des deux poumons, la dyspnée et les altérations pulmonaires empêchaient de constater aucun signe physique de cette tumeur restée silencieuse pendant la vie du malade.

Nous ferons encore remarquer que deux ans auparavant le malade avait rejeté du sang en grande quantité, une seule fois. Était-ce déjà une fissure aortique ? Tout ce que nous pouvons dire c'est que les ulcérations trachéales ont bien l'air toutes récentes et que de plus le malade n'a eu à cette époque qu'un crachement de sang : peut-être ce dernier doit-il être mis sur le compte de la tuberculose.

En présence de la multiplicité des perforations nous avons songé à la possibilité d'ulcérations tuberculeuses de la trachée, ayant contribué à diminuer la résistance de l'organe et déterminé l'ouverture de l'anévrysme à leur niveau. Mais les caractères macroscopiques des bords de cette perforation ne semblent pas vérifier cette hypothèse, et le reste de la muqueuse trachéale est sain.

Ce malade a craché du sang par plusieurs perforations aortiques pendant 12 jours, et ce fait simulait d'autant mieux l'hémoptysie, que le malade présentait des altérations pulmonaires bacillaires.

Enfin nous insisterions sur la forme en bissac de cet anévrysme : la 1re portion, formée aux dépens de l'aorte même, présentait seule un sac limité. La paroi de la 2e poche formée primitivement par la dilatation latérale de l'aorte semble avoir cédé ; d'où un anévrysme diffus sous-pleural.

Fièvre typhoïde. — Vers intestinaux. Mort subite. — Dégénérescence vacuolaire des fibres du myocarde, par M. DUFOUR, interne des hôpitaux.

La nommée Germaine B..., âgée de 2 ans, entre à l'hôpital des Enfants-Malades, dans le service du Dr Ollivier, le 5 août 1893.

On a peu de renseignements sur sa santé antérieure. Elle était en nourrice, souffrante depuis le mois de février, avec de la diarrhée. Elle est mal réglée dans son alimentation.

Il y a quinze jours la mère a repris son enfant qui vomit, tousse et a de la diarrhée jaune.

On constate à l'hôpital les troubles gastro-intestinaux, des râles sous-crépitants dans la poitrine. De plus l'enfant rend par la bouche deux jours de suite des lombrics.

7 août. On lui donne 5 centigrammes de santonine. L'enfant meurt subitement dans la soirée.

AUTOPSIE. — Les *poumons* sont congestionnés.

Le *foie*, les *reins*, la *rate* sont normaux.

Le *cœur* a une teinte jaunâtre presque feuille morte, il est mou, les cavités ne sont pas dilatées.

On trouve dans l'*intestin grêle* un peloton de lombrics, une quinzaine environ réunis en tas. De plus on note la présence d'ulcérations en voie de cicatrisation siégeant au niveau des plaques de Peyer, semblables à celles de la fièvre typhoïde.

RÉFLEXIONS. — Telle est, résumée, l'observation de notre malade. A quoi fallait-il attribuer la mort subite? à la santonine? aux lombrics? ou aux ulcérations intestinales d'origine typhoïdique?

Il était permis d'éliminer de suite les deux premières causes, restait la troisième; la plus vraisemblable, fièvre typhoïde ayant passé inaperçue.

C'est dans cette pensée que nous avons cherché si le myocarde ne présentait pas de lésions histologiques pouvant expliquer la mort subite.

Après durcissement et inclusion dans la paraffine, nous avons trouvé les altérations suivantes :

Sur les coupes qui sont pour la plupart perpendiculaires à la direction des fibres cardiaques, à côté des fibres saines, on voit des fibres dont la partie centrale semble évidée, le protoplasma n'existant qu'à la périphérie de la cellule. Lorsque la coupe passe par le noyau, la cellule comprend trois zones : une interne centrale nucléaire, une moyenne annulaire vide; une troisième zone périphérique très mince par rapport à la précédente formée par le protoplasme musculaire qui semble avoir été refoulé.

Cet aspect se reproduit sur un grand nombre de fibres et sur presque toutes les coupes pratiquées au niveau de la pointe ou de la base du cœur gauche. Les vaisseaux et le tissu conjonctif n'ont subi aucune modification nettement appréciable.

Il s'agit là, pensons-nous, d'une dégénérescence vacuolaire des fibres du myocarde assez rarement constatée dans la myocardite aiguë.

On nous a fait observer très justement que la paraffine altérait la structure délicate des tissus, nous désironc donc comparer ces coupes à celles d'autres myocardes préparées par les mêmes procédés.

Ces lésions ont pourtant été décrites autrefois.

Nicolle en 1890, dans sa thèse s'exprime ainsi : « L'état vacuolaire bien que très fréquent nous semble n'avoir jamais été aperçu par les auteurs. » Suit la description. Plus loin : « L'état vacuolaire n'appartient pas en propre à la sclérose cardiaque, nous l'avons rencontré en effet dans les lésions les plus diverses du myocarde. »

Romberg signale également cet état dans une étude sur les myocardites typhoïdiques, scarlatineuses et diphtéritiques (*Archives allemandes de clinique médicale*, 1891).

M. Letulle a présenté un cas semblable à la Société anatomique le 15 avril 1892. Il compare cet état à une « liquéfaction qui creuse au centre de la fibre musculaire des cavités qui peuvent être étendues au point de ne laisser intacte qu'une très mince couche corticale des fibrilles primitives constituant la cellule myocardique ». Dans ce fait il y avait eu également mort subite après une thoracentèse.

D'autre part, on trouve dans l'ouvrage de M. Huchard sur les cardiopathies artérielles une figure qui reproduit absolument les lésions de nos préparations. « Ce sont, dit M. Huchard, des fibres qui paraissent comme évidées à leur centre, ont subi l'altération vacuolaire. La fibre ressemble à un anneau. »

Enfin dans la *Revue des maladies de l'enfance* (novembre 1873), MM. Marfan et Guinon rapportent un cas de myxœdème dans lequel les lésions vacuolaires du myocarde étaient très apparentes.

MM. Nicolle et Guinon se sont servis du collodion pour leurs inclusions; on ne saurait donc ici incriminer le procédé.

M. Letulle dans sa communication s'exprimait ainsi : « L'aspect de ces lésions vacuolaires joint à la minime réaction offerte par le tissu conjonctif interstitiel, permet d'affirmer la marche rapide des lésions myocarditiques aiguës. »

Ne nous est-il donc pas permis de conclure que dans notre cas la myocardite aiguë typhoïdique est cause, et des lésions vacuolaires de nos préparations et de la mort subite de notre malade?

Tumeur primitive du corps thyroïde, par M. JAYLE, interne des hôpitaux.

Il s'agit d'une tumeur ayant le volume d'une mandarine qui comprimait la trachée et surtout l'œsophage. L'observation sera publiée en détail quand l'examen histologique de la tumeur aura été fait.

M. DELBET. — La pièce de M. Jayle est fort intéressante. Au point de vue de la nature de la tumeur, on ne peut faire que les deux hypothèses indiquées par lui. Cependant aucune de ces deux hypothèses n'est complètement satisfaisante. A l'hypothèse d'une tumeur bénigne, on peut objecter que jamais, je crois, on n'a vu une tumeur bénigne d'un aussi petit volume déterminer la mort, à moins que ce ne soit un goitre constricteur ou un goitre plongeant. Or ici, il est évident qu'il ne s'agit ni de l'une ni de l'autre de ces variétés. D'autre part, l'hypothèse d'une tumeur maligne se heurte à ce fait qui paraît bien établi que, dans l'immense majorité des cas, les tumeurs malignes se développent dans des corps thyroïdes préalablement altérés, déjà atteints d'hypertrophie. Or ce malade n'avait pas de goitre. Malgré cela, il paraît probable qu'il s'agit ici d'une tumeur maligne, en raison de phénomènes douloureux et des phénomènes de compression. Mais il est indispensable d'en faire un examen histologique soigné.

M. Jayle a fait remarquer que cette tumeur était peu adhérente et qu'elle aurait été justiciable d'une intervention chirurgicale. A ce point de vue, il faut distinguer deux choses : d'une part la possibilité opératoire, d'autre part le résultat thérapeutique. La possibilité opératoire, elle n'est pas douteuse dans le cas actuel, et d'ailleurs on a enlevé des tumeurs malignes du corps thyroïde autrement adhérentes que celle-ci. Je me rappelle entre autres une observation de M. Peyrot qui a enlevé en même temps que le corps thyroïde le pneumogastrique, la jugulaire, la carotide primitive du côté gauche, avec un beau succès opératoire.

Quant au résultat thérapeutique, c'est une autre affaire. La récidive est fatale et on a obtenu si peu de succès que la plupart des chirurgiens ont renoncé à toute tentative d'extirpation des cancers du corps thyroïde.

Séance du 10 *novembre* 1893.

Présidence de M. Cornil

Arrêt de développement de l'extrémité inférieure du cubitus gauche. — Rachitisme. — Enchondrome du troisième orteil du pied gauche et du troisième doigt de la main gauche jadis fracturé, par A. Orrillard, interne des hôpitaux.

A..., Léontine, âgée de 21 ans, entre le 30 juin 1893, salle Gosselin, lit n° 18, à l'hôpital Lariboisière, pour se faire débarrasser d'une tumeur siégeant au niveau des orteils du côté gauche et rendant la marche très difficile.

Elle n'a aucun antécédent héréditaire. Elle a été réglée à 12 ans, toujours régulièrement depuis, sans jamais de leucorrhée.

A l'âge de 5 ans, elle était montée sur le dos d'une de ses camarades lorsque toutes deux tombèrent. Elle se fit une fracture de la cuisse gauche, au niveau du tiers inférieur (?) Soignée à la campagne, elle fut mise dans un appareil pendant 40 jours. A ce moment on s'aperçut qu'elle avait une luxation de la rotule en dehors. Elle commença alors à marcher, mais son genou, dit-elle, ne pouvait plus se tenir raide ; il fléchissait en avant amenant des chutes fréquentes, dont l'une amena 8 mois après une fracture des deux os de la jambe gauche au niveau du tiers inférieur.

Au bout de 30 jours elle put de nouveau marcher, mais son genou la gênait toujours et de plus commençait à se dévier en dedans.

En juin 1882, à l'âge de 10 ans, M. Péan fit une résection pour remédier à ces mouvements du genou et aussi parce que le fragment supérieur de son fémur faisait saillie au-dessus du genou. Quoi qu'il en soit, à la suite de cette opération elle eut des fusées purulentes dans la cuisse et fut obligée de séjourner 5 mois au lit. Au bout de ce temps, elle put recommencer à marcher.

A l'âge de 16 ans, elle fut soignée pendant plusieurs mois pour de la chloro-anémie.

Actuellement elle entre à l'hôpital pour une tumeur du pied gauche au niveau du troisième orteil. Cette tumeur a débuté il y a environ 6 ans, et siégeait au niveau de la première phalange du troisième orteil. C'était d'abord l'os lui-même qui était augmenté de volume et gros. Cette masse augmenta graduellement de volume rejetant en dedans le deuxième orteil et en dehors le quatrième. Jamais l'augmentation de volume ne se fit par poussée ; l'évolution fut absolument régulière. Il y a 3 mois une petite ulcération se forma au niveau de l'extrémité antérieure de la masse ; d'abord imperceptible, elle augmenta assez vite de volume et devint suffisante pour gêner la marche qui d'ailleurs depuis quelque temps s'effectuait avec difficulté, à cause du volume même de la tuméfaction.

L'examen des divers appareils est négatif. On note seulement une myopie accentuée et à peu près égale des deux yeux. Pas d'asymétrie

faciale. Les dents sont régulièrement implantées. La voûte palatine présente une déformation en ogive des plus marquées.

Le tronc n'offre aucune déformation. Le membre supérieur droit est normal. Le membre supérieur gauche présente, au niveau de l'avant-bras et de la main, plusieurs particularités intéressantes.

Le radius est normal comme volume, mais il présente une courbure très accentuée à convexité interne. Le cubitus, normal dans sa partie supérieure, présente en bas un arrêt de développement; son extrémité supérieure s'arrête en effet à 2 centim. de la ligne articulaire radio-carpienne. On sent à ce niveau une augmentation de volume du corps de l'os, rappelant comme forme celle de la tête cubitale normale mais sans apophyse styloïde. Cette tête est en contact avec le corps du radius et répond à peu près au sommet de la convexité du radius.

Les mouvements de pronation et de supination se font bien ainsi que les mouvements de latéralité de la main.

La main est légèrement déjetée en dedans. Le carpe et le métacarpe sont normaux. Il y a atrophie marquée de l'éminence hypothénar et aussi des muscles interosseux dorsaux et palmaires, au niveau des troisième et quatrième espaces intermétacarpiens. Les 3 premiers doigts sont normaux.

Le quatrième doigt a sa phalangette saine. La phalangine est augmentée de volume dans sa totalité et il y a ankylose de son articulation avec la phalange. Celle-ci offre un volume énorme et présente une pseudarthrose dont les mouvements volontaires très limités ne sont pas douloureux; la douleur apparaît dès qu'on essaie d'augmenter leur amplitude. L'articulation métacarpo-phalangienne est normale.

Le cinquième doigt a sa phalangette saine. La phalangine est augmentée de volume en totalité.

La phalange est remplacée par une masse rénitente, élastique, non douloureuse, faisant corps intime avec l'os et qui physiquement rappelle l'enchondrome. Ces deux derniers doigts ont été jadis fortement pincés dans un tiroir.

Le membre inférieur droit présente un genu valgum très marqué. Le membre inférieur gauche présente au niveau de la cuisse les traces des incisions faites jadis pour les fusées purulentes consécutives à la résection. Au niveau du genou, trace d'une incision transversale faite lors de la résection. La rotule n'a pas été enlevée: on la sent qui est luxée complètement en dehors. Son bord interne répond à peu près exactement au point où devrait se trouver son bord externe. L'extrémité fémorale fait saillie en avant du tibia. L'ankylose absolument complète et solide des 2 os forme un angle ouvert en arrière.

Sur la peau, au niveau de la cicatrice et particulièrement en dehors, on voit de l'ichtyose marqué surtout au niveau du plateau externe du tibia. Il y a atrophie des muscles de la cuisse et du mollet. Au niveau de l'union du tiers inférieur de la jambe avec les deux tiers supérieurs, on sent le col de la fracture ancienne de la jambe. Le raccourcissement du membre gauche est assez considérable: il est de 10 centimètres. Tout l'arrière-pied est normal. Au contraire l'avant-pied est tout déformé et présente une tumeur que nous allons décrire maintenant.

Il existe, au niveau du troisième orteil du pied gauche, une tumeur faisant saillie du côté de la face dorsale du pied et du volume d'une grosse mandarine. Cette tumeur a son grand axe transversal et semble composée de deux parties dont l'interne est la plus volumineuse. La peau présente sa couleur normale à la base de la tumeur, mais prend une teinte rouge vineuse à mesure qu'on remonte vers la partie supérieure qui est le siège d'une ulcération superficielle à grand axe longitudinal, ulcération simple produite par compression de la peau. En se développant la masse a fait dévier les orteils. C'est ainsi que la troisième phalange du troisième doigt rencontre la tumeur, tandis que le deuxième et le quatrième doigts sont déviés fortement, l'un en dedans, l'autre en dehors.

Le palper n'est pas douloureux ; la peau glisse partout sur la tumeur, qui donne au doigt la sensation d'une masse dure cédant un peu sous une pression forte comme si elle était élastique. Elle fait corps avec les os et est absolument immobile, de sorte que les extrémités des deuxième et troisième métacarpiens qu'elle recouvre paraissent en faire partie.

Le *diagnostic* porté fut celui d'enchondrome et l'ablation fut décidée. Pendant l'opération on put se rendre compte que seule la première phalange du troisième orteil était prise et que les métacarpiens ne présentaient aucune altération.

La tumeur enlevée présente, vue par sa face dorsale, 2 lobes inégaux, un interne plus volumineux et un externe. Ils sont séparés par un sillon des plus nets répondant aux faces dorsales des phalanges et dans lequel passe le tendon de l'extenseur. Le plus petit lobe ne dépasse pas en hauteur la première phalange, le gros au contraire arrive au niveau de l'articulation de la deuxième avec la troisième phalange.

A sa face plantaire, le sillon est moins net et n'est indiqué que par le passage du tendon fléchisseur. Sur sa face antérieure, au point de jonction des 2 sillons, dorsal et palmaire, on trouve la deuxième phalange normale comme volume et comme situation. Tout à fait à l'union de la face postérieure avec l'inférieure, se voit la facette articulaire de la première phalange ou le troisième métatarsien.

Un trait de scie suivant l'axe du doigt fend les 2 phalanges en 2 parties et fait constater l'intégrité de la deuxième. La première phalange au contraire est très augmentée de volume dans tous ses diamètres. Le tissu spongieux est réduit à quelques travées, épaisses de 2 à 3 millimètres, séparant l'un de l'autre des flots absolument cartilagineux.

Le reste de la tumeur se compose d'îlots de cartilage peu isolés et séparés les uns des autres par des travées absolument ossifiées, de forme et de direction très irrégulières.

Vers la périphérie et spécialement au niveau de la plus grande partie de la tumeur, il s'est formé une série de petits kystes, à cavité plus ou moins arrondie et contenant un liquide filant et rosé.

La coque de la tumeur elle-même, séparée du tissu voisin par une couche de tissu conjonctif, est formée de portions restées cartilagineuses au milieu de points qui se sont ossifiés.

Réflexions. — Cette pièce nous a paru intéressante non pas tant par elle-même que par l'ensemble pathologique dont

elle faisait partie. En effet cette observation nous paraît éclairer un peu l'étiologie si obscure des enchondromes. Elle vient plaider en faveur de l'origine congénitale soutenue par Virchow qui regardait comme probable « que occasionnellement dans les os en croissance quelques paquets du gisement cartilagineux primitif restent non ossifiés pour devenir plus tard le point de départ du développement d'une tumeur (1). » Chez cette jeune fille, en effet, on ne peut mettre en doute l'existence d'une ossification irrégulière dont l'origine congénitale nous paraît attestée par l'existence de cet arrêt de développement de l'extrémité inférieure du cubitus gauche.

Ce cas démontre aussi l'influence du rachitisme (Virchow, Lenoir), qui s'est ici manifesté par la courbure du radius, le genu valgum et aussi par cette pseudarhtrose revenue à la suite d'une fracture de la première phalange du 4e doigt de la main gauche.

De nombreux auteurs font rentrer dans l'étiologie de ce genre de tumeurs les traumatismes antérieurs. Ce cas semble venir à l'appui de cette idée, car au niveau de la phalange du 5e doigt de la main gauche jadis fracturé s'est développée une tumeur qui présente tous les signes d'un chondrome.

Rein fixé depuis quatre ans, par E. Reymond, interne des hôpitaux.

La pièce que nous présentons à la Société provient d'une malade, Mme G..., couturière, âgée de 32 ans.

Mme G... a été opérée il y a quatre ans, à Bichat, par M. le professeur Terrier qui pratiqua une néphropexie sur le rein droit. Elle vient de mourir de tuberculose pulmonaire dans le service de M. Guyot, et c'est le rein droit fixé à la paroi que nous vous présentons.

Avant d'arriver au petit appareil fibreux qui, comme vous le voyez, Messieurs, fixe solidement le rein à la paroi, nous avons dû déchirer une atmosphère celluleuse très abondante et formée nécessairement depuis l'hystéropexie. Une fois le rein dégagé de ce tissu aréolaire, on voit que sa fixité est due à trois petits cordons blancs, résistants, partant de son bord externe, allant se perdre dans l'épaisseur de la paroi lombaire, et paraissant bien nettement correspondre aux trois fils fixateurs de l'hystéropexie.

Il sera intéressant de faire l'étude histologique de ces petits ligaments; mais nous avons tenu auparavant à présenter la pièce dans son ensemble pour bien montrer d'une part la situation du rein par

(1) Virchow. *Pathologie des tumeurs.* Traduction Aroussolin, t. I, 1867.

rapport aux deux dernières côtes qui descendent jusqu'à l'union du tiers supérieur et du tiers moyen, et d'autre part l'aspect des trois petits cordons interceptant entre eux deux profondes dépressions en forme de nids de pigeons.

Grossesse tubaire, par M. MOUCHET, interne des hôpitaux.

La pièce que j'ai l'honneur de présenter à la Société anatomique, provient d'une femme qui a été opérée le 31 juillet dernier, par M. le Dr Delbet, dans le service de M. le professeur Duplay. Elle nous avait été envoyée par M. le Dr Boissard, suppléant M. Budin, avec le diagnostic de grossesse extra-utérine. Voici, aussi brièvement résumée que possible, l'histoire de cette malade : âgée de 30 ans, elle a été réglée à 13 ans 1/2 et toujours régulièrement depuis. Elle a accouché une première fois à 25 ans d'un enfant qui est mort de méningite quelques mois après. A une seconde couche, deux ans plus tard, elle mit au monde, après 7 mois de grossesse, deux petites filles qui sont mortes ensuite l'une au bout d'un mois, l'autre au bout d'un an.

Depuis le 14 mars, cette femme présente des symptômes particuliers. Elle n'a pas eu ses règles au mois d'avril, et le 29 de ce mois elle a eu une crise douloureuse, caractérisée par des douleurs expulsives dans le bas-ventre, comme celles de l'accouchement. Cette crise n'a pas duré plus d'une journée. Mais la malade a présenté, à partir de ce moment comme pendant ses grossesses antérieures, deux phénomènes caractéristiques, des envies de vomir continuelles, et un ptyalisme abondant ; elle n'a pas ressenti de picotements dans les seins, et ceux-ci n'ont pas augmenté de volume. Pendant les mois de mai et juin, les crises douloureuses se sont reproduites de 8 jours en 8 jours, accompagnées chaque fois de pertes de sang qui duraient 6 ou 7 jours en moyenne, dans un cas même jusqu'à 10 jours.

A partir du 1er juillet, les douleurs et les pertes de sang ont cessé complètement.

En présence de pareils symptômes, nous étions autorisés à penser que nous nous trouvions en présence d'une grossesse extra-utérine. Un certain nombre de signes objectifs de grossesse manquaient : les seins n'étaient ni augmentés de volume ni pigmentés : pas de ligne brune, pas de varices, pas de coloration violacée de la vulve ou du vagin. Le toucher vaginal ne révélait aucune mollesse du col.

Mais par le palper bimanuel, on sentait que le corps utérin en situation normale était augmenté de volume ; il remontait à 3 travers de doigt au-dessus de la symphyse pubienne. On délimitait nettement à gauche de la corne de l'utérus, séparée d'elle par un sillon, une tumeur arrondie, du volume d'une orange, lisse, rénitente, s'étendant en haut jusqu'à 3 travers de doigt au-dessous de l'ombilic. La palpation de cette tumeur était douloureuse.

Le diagnostic de grossesse tubaire fut posé et en raison des dangers d'une rupture de la poche, toujours à craindre en pareille circonstance, on proposa à la malade une intervention chirurgicale qu'elle accepta.

La laparotomie fut pratiquée le 31 juillet par M. Delbet.

Des portions d'épiploon adhérentes à la tumeur sont détachées

facilement et liées ensuite par paquets successifs. On attire la tumeur au dehors, et l'on constate qu'elle siège dans la portion moyenne de la trompe gauche. Elle est pédiculisée et enlevée après ligature du pédicule à la corne utérine. Les annexes droites sont saines. L'utérus un peu congestionné est en situation normale.

Suture de la paroi abdominale en un seul plan au fil d'argent. L'opération n'a pas duré vingt minutes.

Les suites furent aussi satisfaisantes que possible ; pas la moindre élévation de température, ni la moindre douleur. Purgation le 3e jour ; enlèvement des fils, le 10e jour. La malade se lève le 20e jour et quitte l'hôpital le 26 août.

L'examen des annexes enlevées nous montre un ovaire sain, parsemé seulement de quelques petits kystes à sa surface, et une trompe présentant une énorme dilatation ovoïde à sa partie moyenne sur une longueur de près de 5 centimètres. Aux deux extrémités du côté de la corne utérine et du côté du pavillon, il reste un bon centimètre de trompe normale. La paroi de la dilatation tubaire est épaisse (3 à 4 millim.), très dure, et présente des inégalités sur sa surface interne. La cavité était remplie par un gros coagulum sanguin, du volume d'une mandarine, renfermant au centre un petit embryon long de 1 centimètre et demi environ, du volume d'une grosse amande, recouvert de sa membrane amniotique.

Cancer du col de l'utérus. Néphrite mécanique et néphrite infectieuse. Dégénérescence graisseuse totale du foie, avec noyau cancéreux ramolli simulant un abcès, par A. GOUGET, interne des hôpitaux.

Les pièces dont il s'agit proviennent d'une malade entrée le 1er juin à la Charité dans le service de M. Brouardel, suppléé par M. Roger.

C'était une femme de 26 ans, très pâle, amaigrie, qui venait pour des douleurs abdominales et des métrorrhagies datant de son mariage, qui avait eu lieu 4 mois auparavant. A l'examen, le diagnostic fut fait immédiatement par le toucher : toute la moitié profonde du vagin était remplie par un champignon fongueux qui ne pouvait laisser aucun doute sur l'existence d'un cancer de l'utérus.

L'évolution de l'affection ne présenta rien de bien intéressant ; la malade se cachectisa progressivement ; vers le commencement d'octobre, elle se mit à perdre les urines et les matières par le vagin ; enfin elle succombe le 2 novembre.

L'AUTOPSIE montra un cancer végétant du col s'étendant presque jusqu'à la vulve, et ayant déterminé la formation d'un vaste cloaque vésico-vagino-rectal. Du côté de la cavité utérine, l'infiltration cancéreuse remonte jusqu'un peu au-dessus de l'orifice interne, mais le fond de la cavité est indemne.

Chaque ovaire est le siège d'un petit kyste, atteignant, à droite, le volume d'une noisette ; à gauche, celui d'une mandarine. Quant au péritoine pelvien, il est absolument sain.

Les reins sont tous deux malades, mais d'une manière bien différente. A gauche, par suite de la compression de l'uretère, le bassinet est distendu et le parenchyme rénal atrophié : aussi le rein est-il

très petit et dur. A droite, le rein est plutôt un peu augmenté de volume et de consistance mollasse. La section de l'uretère laisse écouler quelques gouttes de pus, et celle du rein montre la substance médullaire striée de tractus jaunâtres rayonnants, correspondant aux tubes collecteurs dilatés par le pus. Il s'agit donc de deux variétés de néphrite ascendante : néphrite mécanique, à gauche ; néphrite infectieuse, à droite.

Le foie, de volume à peu près normal, est très pâle, évidemment gras. On y trouve, sur la face convexe, et soulevant légèrement la capsule, deux noyaux cancéreux, l'un du volume d'une noisette, l'autre gros comme un pois. En outre, sur la face inférieure du lobe droit, contre la gouttière de la veine cave, on aperçoit une sorte de poche blanchâtre, du volume d'un œuf, à paroi flasque et déprimée.

Lorsqu'on incise cette poche, on tombe dans une cavité vide, dont les parois sont tapissées d'une couche jaunâtre d'aspect purulent : aussi la première impression est qu'il s'agit d'un abcès ; mais quand on cherche à recueillir un peu de ce pus pour en faire des cultures, on s'aperçoit que cette couche jaunâtre est très adhérente. Il faut gratter assez fortement les parois de la cavité pour en détacher un magma consistant, formé de cellules épithéliales polymorphes, et ne contenant pas de microbes.

Il s'agit donc d'un nodule cancéreux ramolli et même liquéfié dans toute sa partie centrale, analogue à ceux qui, lorsqu'ils siègent sur la face convexe et au voisinage du bord libre, donnent lieu au cancer pseudo-fluctuant.

L'*examen histologique* du cancer utérin a montré qu'il s'agissait d'un épithéliome à cellules cylindriques. Ce serait donc un cancer venu de la cavité du col. Ces cancers peuvent gagner la cavité du corps, mais ils peuvent aussi, bien que moins fréquemment que ceux du museau de tanche, s'étendre dans le vagin, ainsi que l'a signalé Montfumat dans sa thèse de 1867.

Quant aux noyaux secondaires du foie, ce sont également des types d'épithéliomes cylindriques. Mais ce qui est bien plus intéressant, c'est l'état du parenchyme hépatique ; non seulement au pourtour des noyaux cancéreux, mais dans sa totalité, il est en état de dégénérescence graisseuse complète. C'est à peine si, de loin en loin, on retrouve une cellule présentant les vestiges du protoplasma normal. Or si la dégénérescence graisseuse du foie n'est pas rare dans le cancer, si elle a été signalée par Leca spécialement dans le cancer de l'utérus, jamais les auteurs n'ont indiqué qu'elle fût aussi complète. De même, Schüppel, puis Hanot et Gilbert, ont décrit une zone d'infiltration graisseuse autour de certains cancers secondaires du foie, mais ici cette zone n'a pas de limites, puisqu'elle s'étend à la totalité de l'organe.

En résumé, on trouve réunies, chez notre malade, presque toutes les complications qui peuvent survenir au cours du cancer de l'utérus. De plus, le foie est le siège d'une dégénérescence graisseuse totale, que nous n'avons vue signalée nulle part dans des circonstances analogues, et qui n'a d'ailleurs donné lieu à aucun symptôme particulier pendant la vie.

M. Pierre Delbet. — Je tiens à faire remarquer que sur cette pièce intéressante, malgré l'énorme extension du

néoplasme du côté du vagin et même de la vulve, malgré la généralisation qui s'accuse par des noyaux secondaires développés dans le foie, la partie supérieure de l'utérus est conservée et présente un aspect normal. C'est là un fait constant dans les épithéliomas pavimenteux de la partie vaginale du col, variété de néoplasme qui est la forme habituelle, ordinaire des cancers de l'utérus. Les épithéliomas cylindriques, qui peuvent débuter non seulement dans le corps, comme on le dit généralement, mais aussi au niveau de l'isthme et même dans le canal cervical, ont une tendance naturelle à envahir toute l'étendue de la cavité utérine. Il en est tout autrement des épithéliomas pavimenteux de la portion vaginale qui sont, je le répète, de beaucoup les plus fréquents de tous les cancers de l'utérus. Lorsque j'ai écrit pour le traité de chirurgie le chapitre des maladies de l'utérus, j'ai étudié un grand nombre de ces épithéliomas pavimenteux, et j'ai pu constater sur des coupes sériées et bien orientées que l'infiltration néoplasique remonte à peine à quelques millimètres au-dessus de la portion ulcérée. Jamais on ne trouve dans le parenchyme utérin de ces longues fusées épithéliales comme il en existe si fréquemment dans d'autres organes et particulièrement dans la langue. On a coutume de rapprocher ces deux organes, la langue et l'utérus, et comme les cancers de la langue ont été plus étudiés que ceux de l'utérus, on applique aux seconds ce que l'on sait des premiers. Il n'y a pas d'assimilation plus fausse. L'étude attentive des faits démontre que les épithéliomas pavimenteux évoluent, au point de vue topographique, d'une manière toute différente dans les deux organes. Les cancers de la portion vaginale du col n'ont que peu de tendance à remonter du côté de l'utérus ; c'est du côté du tissu cellulaire, du côté du vagin qu'ils se propagent. Ce fait a une grande importance au point de vue de l'intervention chirurgicale. Il en découle naturellement que l'amputation supravaginale bien faite donne autant de succès que l'hystérectomie totale. Et d'ailleurs, à la suite de l'amputation, ce n'est pas dans le moignon que se font les récidives, mais bien sur les parties latérales, du côté des ligaments larges et du vagin.

Sur la production de gaz dans certains viscères et particulièrement dans le foie au cours d'une affection généralisée, par MM. DEMELIN et LÉTIENNE.

Les pièces que nous avons l'honneur de présenter à la Société proviennent d'une femme morte à la clinique d'accouchement, dans le service de M. le professeur Tarnier, le 7 novembre 1893.

La nommée Alexandrine R..., femme B..., âgée de 37 ans, repasseuse, est entrée à la clinique d'accouchement le 1er novembre 1893, salle de gynécologie, lit n° 8.

Cette femme a marché à deux ans ; elle a été réglée pour la première fois à 14 ans, d'une façon régulière. Les règles duraient de 3 à 4 jours. Elle est habituellement bien portante. Elle est enceinte pour la dixième fois. Les 9 premières grossesses n'ont rien présenté de spécial, elles se sont toutes terminées à terme par des accouchements normaux ; les suites de couches ont été également normales.

Elle a eu ses dernières règles du 28 au 30 janvier 1892, elle est donc actuellement à terme. Les premiers mouvements actifs ont été perçus vers le mois de juin, mais elle ne peut préciser l'époque. A part quelques vomissements au début et quelques céphalalgies, cette dernière grossesse a évolué d'une façon normale, lorsque le mercredi 24 octobre le matin en se levant, la femme a été prise d'une hémorrhagie subite, sans douleur, que la malade a évalué à 1/2 litre environ d'un sang noirâtre. Le lendemain, rupture spontanée des membranes. Elle a toujours continué à perdre quelque peu, et le 27 au matin, en se levant, nouvelle hémorrhagie survenue subitement et sans douleur aussi abondante que la première. Une sage-femme mandée ordonne le repos.

Le 29 octobre à 5 heures du matin, 3e hémorrhagie plus abondante que les précédentes ; du reste, depuis la dernière, la malade gardait le lit. C'est après cette perte que les douleurs ont commencé. La femme sentait toujours les mouvements actifs du fœtus.

Le 1er novembre. Syncope, qui au dire de la malade aurait duré deux heures, c'est alors qu'un médecin ordonne son transport immédiat à la clinique où elle est arrivée à 6 heures du soir dans un état d'anémie profonde, le facies pâle, les muqueuses décolorées.

Le fœtus est vivant, en présentation du sommet, position O.I.G.T., la tête est élevée, les battements du cœur sont réguliers, mais soufflants. Le liquide amniotique qui s'écoule tache le linge en vert.

L'utérus est *sonore à la percussion*, il y a donc de la putréfaction qui s'est faite aux dépens du liquide amniotique.

Par le toucher, on constate que l'orifice cervical est large comme une pièce de 50 cent. ; on trouve un cotylédon placentaire qui couvre en partie l'aire de cet orifice ; à côté on sent les membranes peu tendues, mais épaisses et résistantes ; la face antérieure du sacrum est accessible.

Les urines sont normales.

Comme la femme perdait encore un peu et que les membranes étaient déjà rompues depuis le 25 octobre, mais en un point évidemment très limité puisque on les trouve encore à côté du placenta, on

les déchire d'abord avec un perce-membrane et ensuite et très largement avec les doigts. La partie fœtale est toujours élevée.

Le 1er novembre, 4 heures matin ; les douleurs deviennent plus fortes, la femme ne perd plus, c'est à peine si le pansement est souillé.

Le 2, à 2 h. 20 soir, la femme expulse un caillot de la grosseur du poing, la dilatation est à peu près complète et la tête profondément engagée. Elle est immédiatement amenée à la salle de travail ; cinq minutes après la dilatation était complète et à 9 h. 30, elle accouchait spontanément sans avoir perdu de sang, d'un enfant du sexe féminin pesant 3,150 gr., long de 50 centim.

Après l'expulsion de l'enfant, la parturiente a rendu par le vagin une grande quantité de gaz fétide en même temps que du liquide amniotique fortement teinté de méconium dilué. Délivrance naturelle à 9 h. 55 sans la moindre hémorrhagie, suivie d'une injection intra-utérine prolongée ; l'utérus est bien rétracté.

A 11 heures du soir, frisson violent et prolongé, grogs, boules chaudes. T. 38°,6 ; à minuit 39°,5.

Le placenta est bilobé, séparé en deux départements à peu près égaux par un pont membraneux, il pèse 600 gr. et offre la particularité suivante : toute la partie qui est au voisinage du cotylédon décollé est dure, sclérosée, plus ou moins comparable comme consistance à du cuir, ailleurs il est normal.

Le 3. T. 36°, soir 37°,5.

Le 4. 2e frisson. Pouls irrégulier, fréquent, 140. T. 39°. Injection intra-utérine à la solution d'iode à 3 gr. Le soir, injection du sérum artificiel, 208 gr., dont voici la formule :

Phosphate de soude.....	8 gr.
Chlorure de sodium.....	5 »
Eau distillée.....	1.000 »

Injections vaginales supplémentaires. Tous les soirs 37°,8.

Le 5. T. matin 36°,5, injection de sérum artificiel, 200 gr. 3e frisson violent, à 10 h. du matin. T. 41°. 3 injections intra-utérines à l'iode.

Le 6. T. 39°,2. P. 148. Injection intra-utérine à l'iode, injection de 100 gr. de sérum artificiel. Le soir, T. 39°. Injection intra-utérine à la teinture d'iode. La malade répond difficilement aux questions qu'on lui pose. Émission d'urine involontaire.

Le 7. T. 37°,5 ; P. 147. Inhalation d'oxygène. Injection de 100 gr. de sérum. Le soir, T. 39°,9 ; P. 142.

Injection intra-utérine à l'iode et injection hypodermique de solution phéniquée.

Décédée à 11 h. 55 du soir.

Autopsie (trente-trois heures après la mort). — Le cadavre ne présente extérieurement à considérer que quelques plaques livides sur les parties postérieures et déclives du tronc et des membranes ; quelques traînées brunâtres sur le trajet des veines des membres inférieurs.

La rigidité cadavérique est assez prononcée.

Par la bouche s'écoule un liquide sanglant.

Le pannicule adipeux est développé.

Poumons. — Les deux feuillets de la plèvre sont unis

par des adhérences multiples, peu résistantes. Les poumons sont ardoisés, d'aspect normal, dans les parties supérieure et antérieure. Ils sont rosés à la partie postérieure et inférieure. Les deux lobes inférieurs sont congestionnés et lourds. La coupe donne une surface rosée, humide, qui se couvre de bulles d'air quand on exprime le tissu. En aucun point on ne remarque de nodules compacts ; les parties les plus splénisées ne plongent pas sous l'eau. Il n'y a pas de petits abcès péribronchiques.

Cœur. — Le péricarde semble sain, à part une plaque de péricardite ancienne sur le feuillet viscéral au niveau de l'infundibulum. Le cœur droit est normal. Il contient des caillots fibrineux et cruoriques peu abondants. Le cœur gauche ne contient pas de caillots, sauf quelques petites coagulations dans les piliers valvulaires. Les orifices auriculo-ventriculaires semblent normaux. On ne trouve qu'un très léger épaississement sur la valve postéro-externe de la mitrale. Cela paraît provenir d'un processus ancien.

Les orifices des artères aorte et pulmonaire sont un peu imbibés de sang ; les valvules sigmoïdes sont très souples. Sur la naissance de l'aorte sont quelques petites taches jaunâtres peu confluentes.

Le muscle cardiaque a son épaisseur normale. Il est un peu friable et de teinte brune.

Abdomen. — Le péritoine est lisse et d'aspect sain. L'intestin ne présente aucune particularité.

L'*estomac* est modérément distendu : il contient du lait finement coagulé. Sa surface est parsemée de petites ulcérations pâles, entourées d'un cercle blanchâtre, déprimées en forme de cupules hémisphériques régulières, et semblables à la trace que laisserait une vésicule qui vient de se rompre. Elles sont disséminées sur toute la muqueuse. Elles n'excèdent pas 1 à 2 millim. de diamètre.

Pancréas. — Sain.

Foie. — Volumineux. Il pèse 1,720 gr. Sa couleur est jaune brun. A sa surface, sous la capsule de Glisson, se détachent des zones irregulières d'aspect criblé. Elles sont constituées par une sorte de tissu aréolaire, formé de logettes translucides, ne donnant aucun relief sur la surface. Elles sont remplies de gaz et on obtient en les pressant une fine crépitation d'emphysème.

A la coupe le foie est creusé d'une multitude de petites cavités qui restent béantes et tranforment son tissu en une masse spongieuse. Les plus grandes cavités ont de 3 à 4 millim. de diamètre, les plus petites sont aussi fines et délicates que les aréoles d'un os spongieux. Cet état rend le foie très friable et d'une légèreté telle qu'il surnage dans l'alcool. Les gaz ne sont pas inflammables. Ils n'ont pas d'odeur caractéristique.

La vésicule biliaire est mi-remplie d'une bile jaune orange, de viscosité normale. La muqueuse de la vésicule a son aspect réticulé normal.

Rate. — 260 gr. Elle est noire, brune, diffluente et contient aussi des gaz, car elle donne par expression une mousse fine, sans sensation nette de crépitation.

Reins. — Le rein droit pèse 210 gr., le rein gauche 195 gr. Ils sont assez volumineux, flasques. Leur tissu est pâle ; on distingue mal les deux substances corticale et médullaire. Dans la zone glomé-

rale sont de petites stries jaunâtres. La zone corticale présente aussi quelques vésicules gazeuses.

Utérus. — L'utérus a la grosseur des deux poings réunis. Il forme une masse blanc jaunâtre couchée dans la fosse iliaque droite.

Le ligament large gauche est comme insufflé.

Les annexes, ovaires et trompes, sont saines.

La cavité utérine contient un caillot putrilagineux, très friable, d'odeur fétide. La muqueuse est parsemée de petites coagulations assez adhérentes et putréfiées.

La surface du col et du segment inférieur est superficiellement verdâtre, putréfiée. On ne trouve pas trace de pus. Les veines utérines et péri-utérines ne sont pas thrombosées. Le muscle utérin est mollasse. Son épaisseur est de 2 travers de doigt.

Réflexions. — Parmi les altérations cadavériques que peut présenter le foie, on a signalé la formation des gaz dans son parenchyme. MM. Cornil et Ranvier (Traité d'histologie pathologique) mentionnent la fréquence relative de cette production gazeuse dans l'infection purulente. L'observation précédente rentre dans cette catégorie. Mais nous pensons qu'on peut aller plus loin dans l'analyse des faits.

La température ambiante (0°), l'état des organes, lors de l'autopsie, les caractères des gaz eux-mêmes, qui n'étaient ni inflammables ni odorants comme les produits carbonés, phosphorés ou sulfurés résultant de l'envahissement par les saprophytes vulgaires, permettent de ne pas voir ici, dans cet « emphysème viscéral », l'effet d'une putréfaction banale, mais l'effet direct de la cause pathologique qui a entraîné la mort. Les agents d'infection peuvent, dans les capillaires sanguins, pendant la vie, modifier le sang, y déterminer des fermentations et donner naissance à des produits gazeux. On en a un exemple connu dans les fermentations intrasanguines des anaérobies, du vibrion septique de Pasteur. C'est ainsi que nous croyons pouvoir interpréter les phénomènes qui ont eu lieu dans l'intimité des viscères, chez la malade observée, vers la fin de son existence. Il n'y a pas dans ce cas d'altération cadavérique vraie, c'est-à-dire produite par les agents de décomposition qui envahissent tout cadavre, mais une étape naturelle de l'infection, susceptible d'être observée sur le sujet vivant.

La production de ces gaz chez l'homme n'est pas l'apanage exclusif d'un seul micro-organisme pathogène, du vibrion septique par exemple. Des cas ont été signalés où les pro-

duits gazeux de fermentation étaient dus à la présence des microbes divers, non exclusivement anaérobiés.

Hormis les ouvrages d'anatomie pathologique pure, les traités récents ne mentionnent guère ces altérations infectieuses du foie. Frerichs, dans son traité des maladies du foie, en rapporte cinq observations. C'est pourquoi nous avons voulu insister sur ce fait bien connu en pathologie animale, laissé dans l'ombre en anatomie pathologique humaine. Dans quelques maladies infectieuses, on peut observer un « état emphysémateux » de certains organes et en particulier du foie.

Cet état est dû à la pullulation de l'agent pathogène dans les tissus et principalement dans les vaisseaux sanguins.

Cancer primitif de la vésicule biliaire ; lithiase biliaire ; absence d'ictère, par HENRI MEUNIER, interne des hôpitaux.

T..., Elisa, âgée de 44 ans, ménagère, entre le 14 août dans le service du Dr Millard, salle Gubler, n° 10, à l'hôpital Beaujon.

Parmi ses antécédents personnels, nous ne relevons qu'une péritonite en 1879, une pneumonie en 1889, et enfin une attaque assez franche de coliques hépatiques en 1890, coliques qui ne se sont pas reproduites depuis, mais qui ont laissé un peu de sensibilité et de pesanteur dans l'hypochondre droit.

La malade avoue en outre, lorsqu'on y met une certaine insistance, un usage habituel et excessif de liqueurs alcooliques.

Le début de la maladie actuelle ne remonte qu'à deux mois environ ; il a été marqué par l'apparition de douleurs à l'épigastre, d'un point de côté au-dessous des fausses côtes droites et de troubles digestifs ; la persistance des phénomènes douloureux et dyspeptiques a déterminé la malade à entrer à l'hôpital.

Le 14 août, jour de son admission, la malade présente les symptômes suivants : douleurs très vives dans l'hypochondre droit, lancinantes, avec paroxysmes ; épigastre extrêmement sensible, ballonné ; perte complète de l'appétit, dégoût particulier pour la viande, langue saburrale ; ni vomissements ni ictère. Température vespérale, 38°,2. Etat général médiocre ; malaise, tristesse, découragement.

Le foie, difficile à examiner à cause de la sensibilité exquise de la région hépatique, paraît cependant volumineux ; il déborde notablement les fausses côtes dans la région mamelonnaire.

Après quelques jours de repos, l'examen est mieux supporté : le foie est hypertrophié, dur, bosselé sur sa portion débordante ; son bord tranchant ferme, résistant, peu mobile, forme une saillie irrégulière et noueuse au niveau de la région épigastrique.

La rate a conservé son volume normal.

Le diagnostic porté est celui de *cancer hépatique probablement primitif.*

Dans le courant du mois de septembre, l'amaigrissement s'accentue ; l'anorexie est toujours absolue ; le lait même est mal supporté. Bientôt apparaissent les premiers signes de la cachexie, l'œdème des membres inférieurs, puis l'ascite.

Le 5 octobre, on constate un épanchement pleural droit modéré ; l'ascite est devenue très abondante et masque le foie ; pas d'ictère ; les selles restent colorées ; les urines, claires, ne contiennent ni sucre ni albumine.

Le 18. L'ascite distend l'abdomen au point d'occasionner une gêne respiratoire très pénible ; on pratique une ponction et on évacue deux litres de liquide jaunâtre, transparent, donnant par le repos un caillot fibrineux abondant, mais non hématique.

Après la ponction, le foie reparaît avec ses mêmes caractères : gros, dur, irrégulier, légèrement mamelonné.

Le 21. Reproduction de l'ascite ; progrès de la cachexie ; albumine.

Le 23. Érysipèle de l'oreille droite : on fait passer la malade dans le service d'isolement, et elle y succombe le 28 octobre, après avoir présenté des signes de broncho-pneumonie.

Autopsie, pratiquée le 30 octobre ; elle a donné lieu aux constatations suivantes :

Ascite très abondante (5 ou 6 litres environ) ; péritonite à fausses membranes, surtout dans les régions splénique, hépatique et pelvienne ; adhérences récentes, friables, entre la face supérieure du lobe droit du foie et le diaphragme.

Foie volumineux (P. 2 k. 300) : forme générale conservée, mais hypertrophie massive des lobes droit et gauche ; — lobe droit : surface irrégulière, granuleuse, comme cirrhotique ; quelques élevures larges, peu saillantes ; — lobe gauche : surface semée de nodosités blanchâtres, présentant l'aspect habituel des noyaux cancéreux secondaires ; — bord antérieur : épaissi, dur, irrégulier, noueux au niveau du lobe gauche, logeant dans une encoche et cachant sous d'épaisses adhérences le fond de la vésicule biliaire, qui apparaît comme une nodosité néoplasique de la grosseur d'une noisette.

Adhérences intimes du coude duodénal avec le sillon de la vésicule ; celle-ci est enfouie au milieu d'une masse cancéreuse informe ; son fond seul est visible extérieurement, ratatiné sous le rebord hépatique.

Sur la coupe : parenchyme gras, d'aspect et de toucher ; — lobe droit : gros noyaux arrondis (pois, noix), de coloration brunâtre, les uns pleins, les autres excavés, creusés de cavités anfractueuses, remplies de sang ou d'un liquide sanguinolent et puriforme ; — lobe gauche : farci de noyaux généralement plus petits (pois, cerise), présentant l'aspect habituel des noyaux cancéreux secondaires.

Voies biliaires : les canaux intra-hépatiques ne sont pas dilatés ; il n'y a pas d'engorgement biliaire de l'organe. Canal hépatique libre, sain, rempli de bile.

Canal cholédoque : (disséqué à travers le pancréas) : parfaitement sain ; peut être cathétérisé du côté de l'ampoule de Vater jusqu'au duodénum, du côté du foie jusqu'à sa bifurcation.

Canal cystique : sain, libre dans son segment inférieur ; envahi par le néoplasme et dégénéré dans son segment supérieur.

Vésicule biliaire : presque complètement dégénérée en tissu cancéreux ; sa cavité creusée en deux loges, au milieu du néoplasme,

renferme un liquide puriforme, des débris désorganisés et *trois gros calculs arrondis* du volume d'une cerise.

Pancréas : disséqué et coupé sur toute sa longueur, ne présente aucune trace de néoplasme.

Rate : petite, dure ; périsplénite récente.

Estomac : rempli de liquide, muqueuse et pylore non cancéreux.

Duodénum : adhérent au foie, à la vésicule ; muqueuse saine.

Intestin : vide, décoloré ; colite membraneuse.

Utérus : Normal. Trompes : petits kystes à contenu hyalin, de la grosseur d'une noisette.

Poumons. Congestion des bases ; noyaux broncho-pneumoniques disséminés.

Reins et cœur. Rien de spécial.

Examen histologique du foie. — Plusieurs coupes pratiquées sur des portions du parenchyme voisines de nodosités néoplasiques ont permis de constater qu'il s'agit d'un *épithélioma tubulé à grosses cellules* : en certains points les îlots néoplasiques sont nettement circonscrits ; leur pourtour, formé par un refoulement concentrique des travées hépatiques infiltrées de sclérose, constitue une sorte d'enveloppe à la nodosité ; le centre, excavé et kystique, porte sur ses parois des franges irrégulières, formées de boyaux épithéliaux. En d'autres points, les travées de cellules épithéliales infiltrent le parenchyme hépatique, en conservant un peu l'aspect aréolaire du tissu sain ; mais elles s'en distinguent facilement par la coloration rose et la dimension plus grande de leurs cellules.

Réflexions. — Le cancer des voies biliaires, quoique relativement rare, possède cependant aujourd'hui une bibliographie intéressante. En nous limitant aux seules publications françaises, nous en avons rassemblé 35 observations, dont 21 ont été présentées à la Société anatomique.

Une double considération nous a engagé à publier le cas actuel : l'une touche à la symptomatologie, l'autre à la pathogénie de cette affection.

I. — Tous les auteurs insistent sur les difficultés du diagnostic exact et sur l'insuffisance des signes fournis par la clinique pour localiser la néoplasie dans le cancer des voies biliaires (Lancereaux, *Sem. médic.*, 1887 ; Rendu, Cliniq. ; Stiller, *Sem. médic.*, 1886). En vérité, la carcinose viscérale a été dépistée dans la plupart des cas, surtout lorsque se sont révélés les signes d'insuffisance hépatique et de cachexie rapide ; mais bien peu nombreux sont les cas où le seul examen clinique a pu établir le diagnostic de cancer primitif des voies biliaires. Or parmi les symptômes de cette affection, un de ceux qui ont été le plus constamment observés et qui paraissait éclairer le plus utilement le diagnostic était

l'ictère. Sur 30 observations que nous avons pu analyser, son absence n'a été signalée que 4 fois (Cossy, *Soc. an.*, 1878; Lancereaux, *Sem. médic.*, 1887; Regnault, *Soc. an.*, 1887; Morin, th. 1891, 1re obs.). Il n'était donc pas sans intérêt de rapporter une nouvelle observation dans laquelle ce symptôme fît défaut.

L'examen anatomique nous a rendu compte de cette particularité purement fortuite : le néoplasme, limité primitivement à la vésicule et au premier segment du canal cystique, avait directement envahi le foie en respectant les voies biliaires extra-hépatiques; quant aux canaux intra-hépatiques, ils avaient échappé, sans que nous puissions nous expliquer pourquoi, à la compression que détermine généralement l'extension des bourgeons néoplasiques à travers les espaces porto-biliaires.

II. — La seconde remarque que nous suggère l'observation précédente est d'ordre spéculatif.

On sait la coïncidence presque fatale du cancer des voies biliaires et de la lithiase biliaire (sur 30 cas nous l'avons trouvée signalée 23 fois).

Dès 1849, une discussion s'était élevée à ce sujet dans cette même société, à l'occasion d'une présentation faite par M. Ripoll. Depuis cette époque de nouvelles observations ont été publiées et elles ont remis en question les rapports de causalité qui unissent ces deux faits: cancer et lithiase.

Deux opinions inverses sont en présence :

1° Le cancer des voies biliaires favorise la formation des calculs en déterminant la sténose des canaux d'excrétion, la stagnation de la bile et la précipitation des sels et de la cholestérine ;

2° La présence des calculs dans la vésicule biliaire constitue une cause irritative capable de déterminer une dégénérescence cancéreuse, au moins chez les sujets prédisposés.

La première théorie (cancer: cause des calculs), appuyée par Deville, Maillot, Demarquay, Libert (disc. *Soc. anat.*, 1849), reprise par Cornil et Ranvier (*Tr. d'hist. path.*), soutenue par M. Lancereaux (*Sem. méd.*, 1887) et par son élève Morin (thèse 1891), n'est malheureusement étayée d'aucune preuve et elle a contre elle les observations dans lesquelles la cholélithiase était absente en dépit d'une rétention biliaire manifeste (obs. Corvicart, *Soc. anat.*, 1848; Jary,

ibid., 1853 ; Laugier, *ibid.*, 1867 ; Villard, *ibid.* 1859 ; Chouppe, *ibid.*, 1872).

La deuxième théorie (calculs : cause du cancer), défendue par Stiller, Murchison; von Schneffel et M. Rendu (*cliniq.*, 1890), laisse, elle aussi, une large part à l'hypothèse. Cependant elle aurait pu trouver une démonstration partielle dans l'observation clinique, si l'on avait constaté chez les cancéreux biliaires des antécédents cholélithiasiques éloignés. Malheureusement les faits publiés jusqu'ici n'apportent que peu de lumière sur cette question, presque tous sont muets sur la préexistence lointaine d'accidents manifestement lithiasiques, telle, par exemple, que la colique hépatique avec ictère. M. Rendu dans sa remarquable clinique, et Collinet (*Soc. anat.*, 1892), signalent bien dans l'histoire de leurs malades des indices de lithiase éloignée (dyspepsie, douleur et barre hépatique depuis plusieurs années), mais en rassemblant tous les faits publiés en France, nous n'avons trouvé que deux observations dans lesquelles soit mentionnée la préexistence de *coliques hépatiques*.

L'une est due à Jourdan (*Soc. anat.*, 1891) : coliques hépatiques avec ictère 25 ans auparavant.

L'autre est la nôtre : coliques hépatiques 3 ans avant l'apparition des premiers signes du cancer.

Ces deux observations ne sont assurément pas décisives et la question n'en reste pas moins en suspens. Aussi serait-il désirable que de nouveaux faits, appuyés par une observation clinique et anamnestique minutieuse, viennent apporter un peu de lumière sur ce point de pathologie générale.

Myôme de l'utérus, par M. le professeur CORNIL.

M. Cornil présente une tumeur de l'utérus qui offrait un volume considérable et que M. Péan a opérée par la voie abdominale. Cette tumeur, ponctionnée pendant l'opération, avec un gros trocart, donna issue à six litres d'un liquide sanguinolent, clair, non muqueux. Elle était distincte de l'utérus ; les trompes et les ovaires étaient normaux.

Sur la surface interne de la tumeur, on voit un tissu de coloration grise et terne, et quand on soulève avec une pince ce tissu, on voit au-dessous de grosses masses arrondies reliées les unes aux autres par des travées fibreuses et donnant entre les doigts la sensation d'un morceau de caoutchouc.

Sur une coupe de la totalité de la paroi, il y a deux parties distinctes : 1° d'abord ce tissu gris de la face interne ; 2° à la périphérie, un tissu blanc semi-transparent.

Le tissu blanc périphérique est composé de fibres musculaires lisses. En ce point la tumeur offre la structure du myôme typique.

Le tissu gris est constitué aussi par des fibres musculaires ; mais ici le noyau ne se colore plus, les faisceaux sont un peu atrophiés ; on voit en outre du tissu fibreux.

Il s'agit donc d'un myôme ayant subi des altérations de ses parties centrales et s'étant laissé distendre par les hémorrhagies qui s'étaient faites dans son intérieur. Les parties centrales avaient été dissociées par le sang : elles présentaient en outre une sorte de mortification de leurs éléments.

Gastrites toxiques expérimentales, par M. PILLIET, chef de clinique chirurgicale à la Charité.

M. PILLIET montre comparativement des coupes provenant d'estomacs de lapins auxquels il a fait ingérer : 1° de l'acide sulfurique ; 2° de l'essence de reine des prés. Les lésions, qui consistent essentiellement en un soulèvement de la muqueuse par le sang, sont semblables dans les deux cas. Les essences exercent donc une action escharifiante propre sur l'estomac : c'est une action élective, car elle ne s'exerce pas sur la peau, même après un contact de longue durée.

Abcès froid de la paroi thoracique par extension d'une pleurésie tuberculeuse, par MM. SOULIGOUX et BESANÇON, internes des hôpitaux.

Il s'agit d'un malade mort de tuberculose pulmonaire avec pleurésie, pièce sur laquelle on voit qu'un abcès de la paroi thoracique s'est développé par extension de la lésion pleurale.

M. Souligoux revient à ce propos sur la présentation qu'il a faite dernièrement au sujet de la pathogénie des abcès froids de la paroi thoracique.

Tumeur cérébrale adhérente à la dure-mère, par REYMOND, interne des hôpitaux.

Il s'agit d'un homme entré à l'hôpital 15 jours auparavant et dont on n'avait pu obtenir de renseignements. On l'avait cru atteint de delirium tremens. On a trouvé à l'autopsie une tumeur cérébrale du lobe antérieur droit adhérente à la dure-mère.

L'observation sera publiée en détail quand l'examen histologique de la tumeur sera complet.

Séance du 17 *novembre* 1893.

Présidence de M. Cornil.

Sarcome primitif du poumon gauche, par A. Ranglaret, interne des hôpitaux.

La nommée Marie G..., journalière, âgée de 34 ans, entre le 26 juin 1893 à l'Hôtel-Dieu, dans le service de M. le Dr Ferrand, salle Sainte-Anne, lit n° 15.

Antécédents héréditaires. — Père mort de variole. Mère encore vivante.

Antécédents collatéraux. — Nuls.

Antécédents personnels. — N'a jamais eu de maladie grave. Réglée à 14 ans. Les menstrues ont toujours été normales.

Première grossesse en 1885. Enfant vivant et bien portant; deuxième grossesse en 1892, qui se termine par un accouchement normal. L'enfant vit aussi.

La *maladie actuelle* semble remonter au mois de juillet 1892 : la malade entre à Lourcine où elle est traitée pour une pleurésie gauche; elle était enceinte de 6 mois à ce moment. Elle sort après un mois de séjour incomplètement guérie; on ne lui aurait fait aucune ponction.

Environ deux mois après sa sortie de Lourcine, la malade étant près d'accoucher et souffrant toujours du côté gauche, se présente à la Charité où elle est reçue dans le service de M. Constantin Paul. Elle accouche à l'hôpital d'un enfant bien portant.

Les suites de couches sont longues et difficiles. Il se produit de l'amaigrissement avec perte considérable des forces. La pleurésie gauche persiste toujours. Une ponction exploratrice reste sans résultat.

Après un séjour de 7 mois à la Charité, la malade quitte l'hôpital et reste encore deux mois chez elle, souffrant toujours de douleurs très vives dans le côté gauche.

Vers le 20 juin 1893, la douleur intercostale gauche s'exaspère et il se produit une hémoptysie. Cette hémoptysie est peu abondante, mais elle est néanmoins constituée par les crachats de sang rouge et presque pur. Cette éventualité décide la malade à revenir à l'hôpital pour la troisème fois. Elle entre alors à l'Hôtel-Dieu dans le service de M. le Dr Ferrand.

Examen de la malade à son entrée, 26 juin 1893. — On se trouve en présence d'une femme de taille moyenne, légèrement amaigrie, à facies un peu pâle. Elle se plaint de douleurs intolérables dans le côté gauche et de gêne considérable dans la respiration.

A l'examen, on trouve une légère voussure de la paroi thoracique gauche, surtout en avant; en sorte que le sein gauche paraît plus volumineux que le droit.

A la *percussion*, zone de matité occupant en arrière et en avant les deux tiers inférieurs du poumon. Toutefois il existe en arrière,

près de la colonne vertébrale, une zone de sonorité occupant trois travers de doigt à partir du bord inférieur du poumon.

Le murmure vésiculaire est complètement supprimé dans la partie correspondant à la matité : c'est dire *qu'en arrière* la respiration s'entend au sommet et à la base du poumon.

Il n'existe ni souffle, ni égophonie, ni pectoriloquie aphone.

Du côté droit, respiration supplémentaire caractérisée par un murmure vésiculaire un peu rude et une respiration soufflante.

Outre la névralgie intercostale très intense dont se plaint la malade, il faut noter une sensation de poids dans tout le côté gauche et des crises de dyspnée à intervalles assez rapprochés.

La toux est fréquente, quinteuse et s'accompagne d'une expectoration muqueuse abondante sans caractères bien tranchés.

Le cœur est légèrement dévié à droite ; les bruits sont normaux. Le pouls est également normal.

Du côté du tube digestif : anorexie très marquée, élective pour la viande ; constipation habituelle.

Langue blanche et légèrement saburrale.

Les urines ne contiennent ni sucre ni albumine.

Les règles n'ont pas reparu depuis la dernière grossesse.

L'état général est médiocre. Apyrexie complète.

Les jours suivants, état à peu près stationnaire.

Le 3 juillet. Ponction exploratrice qui reste sans résultat. En présence de ces divers symptômes et du résultat négatif de la ponction, on pense à une pleurésie interlobaire.

Le 20. Crachats puriformes. L'examen microscopique de ces crachats n'amène la découverte d'aucun bacille tuberculeux.

Dans le cours des mois de juillet et d'août, l'état général s'affaiblit de plus en plus ; la malade maigrit et se cachectise. La toux devient de plus en plus fréquente et l'expectoration très abondante (3 crachoirs par jour).

La douleur intercostale n'est plus calmée que par les piqûres de morphine faites tous les soirs à la malade pour lui procurer un peu de sommeil.

Les signes physiques se modifient également peu à peu et voici ce que donne, vers le 4 septembre, un nouvel examen complet de la malade.

Le 4 septembre. Dyspnée de plus en plus marquée.

La voussure thoracique gauche a gagné la base du thorax où elle est même plus marquée qu'à la partie moyenne. Pendant la respiration, l'immobilité de la paroi est complète. Un lacis veineux assez abondant s'aperçoit au-dessous de la peau. La percussion dénote une matité de plomb dans tout le côté gauche. Le murmure vésiculaire est complètement aboli. C'est à peine si le long de la colonne vertébrale on peut le percevoir lointain et très affaibli.

Les crachats sont sanguinolents, mais d'une façon intermittente ; leur abondance est toujours considérable. Du côté droit, rien d'anormal. Le cœur est complètement dévié à droite ; la pointe bat dans le quatrième espace intercostal droit, à 5 centim. environ de la ligne médiane. Pas de bruit anormal aux orifices. Enfin l'exploration de l'aisselle gauche permet de constater la présence de 5 ou 6 ganglions du volume d'une grosse noisette, de consistance dure et roulant sous le doigt. Pas de ganglion sus-claviculaire.

Du côté du *tube digestif*, les symptômes sont les mêmes que ceux constatés à l'entrée de la malade. L'anorexie persiste, l'amaigrissement et la cachexie se prononcent. Il convient de noter les vomissements toujours alimentaires, se produisant presque immédiatement après les repas.

Les *urines* sont assez abondantes; la malade rend 2 litres d'urine en 24 heures.

Leur examen clinique ne révèle ni sucre ni albumine.

Le dosage de l'urée donne 7 gr. par litre, soit 14 gr. d'urée en 24 heures. La recherche de l'indican ne donne aucun résultat. Une ponction exploratrice faite à ce moment au niveau de l'angle inférieur de l'omoplate donne un liquide hémorrhagique. Ce liquide, examiné au microscope, ne contient comme éléments figurés que ceux que l'on trouve dans le sang.

Un nouvel examen microscopique et bactériologique des crachats reste encore négatif.

En présence de ces nouveaux symptômes, on pense à une néoplasie pleuro-pulmonaire, sans qu'il soit possible de déterminer la nature de ce néoplasme.

L'évolution de la maladie dans les jours suivants semble confirmer ce diagnostic, car la malade se carchectise de plus en plus. Vers le 15 octobre apparaît un œdème peu marqué et localisé aux membres inférieurs.

Enfin la malade succombe dans le marasme le 11 novembre 1893.

AUTOPSIE, 36 heures après la mort. — Après l'ablation du plastron costo-sternal, on aperçoit le feuillet pariétal de la plèvre adhérent à la paroi costale ; on le détache avec peine du sternum.

Le *cœur* et le *péricarde* sont engagés sous la lamelle antérieure du poumon droit. Le bord gauche du cœur est environ à 2 centimètres à droite de la ligne médiane. Ce déplacement s'est fait en masse, car on n'observe aucune torsion des gros vaisseaux de la base.

Au-dessous de la *plèvre gauche* on sent une masse molle, qui occupe la place du poumon gauche.

L'extraction de cette tumeur est très difficile car le feuillet pariétal de la plèvre qui l'enveloppe est très adhérent à la paroi costale, surtout à la partie postérieure. Cette séparation de la plèvre et de la paroi costale est néanmoins possible quoique laborieuse ; en sorte que la tumeur n'est en aucun point directement accolée à la paroi.

Le sac pleural étant déchiré par l'extraction des organes thoraciques, il s'en échappe une grosse masse blanchâtre, feuilletée, présentant l'aspect d'un gros chou-fleur. La consistance de cette tumeur est molle et rappelle celle de la substance cérébrale.

A la partie inférieure, on trouve environ 300 gr. d'un liquide purulent, avec des striations sanguinolentes.

A la partie supérieure existe une petite poche de liquide jaune citrin.

Enfin vers la partie interne de la tumeur on trouve un petit foyer de pus jaune verdâtre.

La tumeur, comme nous l'avons dit, était contenue dans une poche qui semblait être formée par la plèvre épaissie. Vers la partie interne de cette poche, on aperçoit une bande grisâtre, épaisse d'un demi-centimètre et formée de tissu pulmonaire fortement condensé. Il existe

enfin, vers la partie supérieure de la tumeur, un noyau de même nature. C'est tout ce qui reste du poumon.

La dissection des bronches faite en arrière à partir de la bifurcation de la trachée, montre que, parmi les canaux bronchiques les uns vont se perdre dans ce qui reste du poumon, d'autres vont s'ouvrir en pleine tumeur.

Le poids du néoplasme est de 1,800 gr., sans compter la paroi ni les parcelles de tumeur restées adhérentes à cette paroi.

Les ganglions du médiastin sont tuméfiés, mais ne compriment aucun organe important.

Le *poumon droit* est sain, un peu congestionné.

Le *cœur* est normal ; pas d'épanchement péricardique.

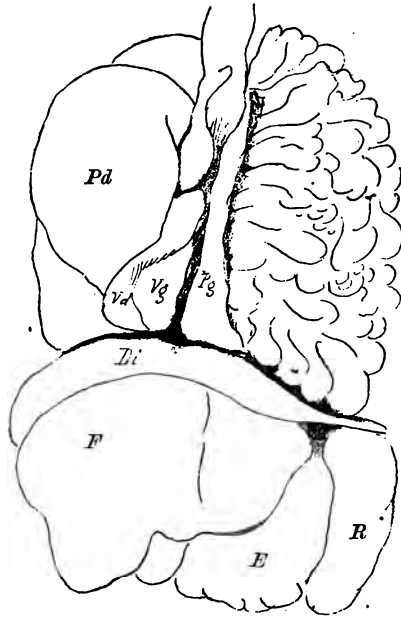

Pd. Poumon droit.
Pg. Poumon gauche.
Vg. Ventricule gauche.
Vd. Ventricule droit.
Di. Diaphragme.
F. Foie.
R. Rate.
E. Estomac.

La *rate* est bilobée, pèse 200 gr. et ne contient aucun noyau secondaire.

Les *reins* sont légèrement congestionnés.

Les autres organes ne présentent aucune altération.

Il n'a été trouvé aucun noyau secondaire dans aucun organe, y compris le cerveau et la moelle.

L'examen histologique de la tumeur a été pratiqué sur diverses portions durcies dans l'alcool : cet examen a permis de constater qu'il s'agissait d'un sarcome à cellules fusiformes. Ces cellules étaient disposées en faisceaux séparés par de minces travées conjonctives. La coupe des ganglions de l'aisselle a montré une disposition analogue des mêmes éléments sarcomateux. Quant à la plèvre, qui était épaissie macroscopiquement, on a pu voir que cet épaississement était uniquement formé de tissu fibreux sans trace d'éléments néoplasiques.

L'examen de la portion du poumon qui restait saine a été également négatif.

Réflexions. — Cette observation nous a paru intéressante en ce qu'elle peut servir à l'histoire anatomique et clinique des sarcomes primitifs du poumon, encore assez mal connus.

S'il est impossible dans le cas actuel de préciser le point de départ histologique de la tumeur, au moins peut-on affirmer que ce point de départ est nettement pulmonaire. D'une part la destruction du parenchyme, et d'autre part l'intégrité relative de la plèvre, seulement épaissie, sont les deux arguments que l'on peut invoquer en faveur de cette hypothèse.

Une des particularités que nous croyons devoir relever dans notre observation, c'est la généralisation du néoplasme. Malgré le volume considérable de la tumeur, il nous a été impossible de déceler le moindre noyau secondaire dans les autres organes. Cette localisation de la tumeur a été également notée par M. E. Reymond, dans un cas analogue, présenté à la Société anatomique, dans la séance du 31 mars 1893. Là cependant, nous avions un léger engorgement ganglionnaire, portant non pas sur les ganglions sus-claviculaires, comme c'est le cas le plus fréquent, mais sur les ganglions de l'aisselle.

Au point de vue clinique, nous rappellerons que si parfois le diagnostic du sarcome primitif du poumon est difficile, surtout à sa période de début, il n'est pas impossible, quand le néoplasme a acquis un certain volume et que le poumon se trouve en partie remplacé par du tissu embryonnaire. Chez notre malade, en effet, nous avons pensé d'abord à une pleurésie interlobaire ; mais plus tard l'apparition de nouveaux symptômes (voir l'observation) nous a fait supposer que nous étions en présence d'un néoplasme pulmonaire. Ajoutons que seul l'examen histologique d'une parcelle de

tumeur, recueillie soit dans les crachats, soit par la ponction exploratrice, peut permettre de faire le diagnostic de la nature du néoplasme.

Fracture du crâne, par M. SOULIGOUX, interne des hôpitaux.

Il s'agit d'un type rare de fracture du crâne après chute sur la partie postérieure de la tête : il y a eu disjonction de la suture occipito-pariétale, puis à droite la disjonction se termine par un trait de fracture rejoignant la partie externe du trou déchiré postérieur. Il n'y a que quatre cas semblables dont les pièces sont déposées au Musée Dupuytren.

Ictère chronique par rétention biliaire. Obstruction du canal hépatique au niveau du hile par un épithélioma à cellules cylindriques. Dilatation des voies biliaires intra-hépatiques, cirrhose biliaire, par FERNAND BEZANÇON, interne des hôpitaux.

Si les cas d'obstruction des voies biliaires par des corps étrangers, les calculs en particulier, ne sont pas rares, il n'en est pas de même de ceux où l'obstacle au passage de la bile est dû à une altération même des parois hépatiques et cholédoques ; aussi l'observation suivante nous a-t-elle paru mériter d'être rapportée en détail.

C..., Alphonse, employé, 49 ans, entre le 2 septembre 1893 à l'Hôtel-Dieu au n° 15 de la salle Saint-Louis, dans le service de M. le professeur Cornil, suppléé par M. Widal.

Antécédents. — Pleurésie à l'âge de 14 ans, bronchite à 25 ans, tendance aux rhumes pendant l'hiver.

Pas d'alcoolisme, de syphilis et d'impaludisme.

Début de la maladie. — En avril 1892, pour la première fois, le malade remarqua qu'il était devenu jaune ; cet ictère, à son dire, était survenu brusquement et ne s'accompagnait ni de douleurs ni de vomissements.

Cependant, en interrogeant avec soin le malade, on voit que le début de la maladie était antérieur de 3 à 4 mois à l'ictère, et que depuis cette époque il souffrait d'anorexie, de céphalée, de légères douleurs abdominales et d'un peu de diarrhée ; quelques jours avant l'apparition de la jaunisse enfin, les urines avaient déjà les caractères des urines ictériques.

A la suite de cette première poussée d'ictère, le malade entre à la Pitié, où il séjourne 3 mois ; pendant ce temps son ictère persiste avec des rémissions et des exacerbations. L'ictère s'étant amélioré, l'appétit étant un peu revenu, il quitte l'hôpital ; mais 20 jours après il rentre à l'hôpital Cochin en proie à de vives démangeaisons : l'ic-

tère avait alors augmenté et le malade se rappelle que ses matières étaient décolorées.

Après plusieurs mois de séjour à l'hôpital Cochin, le malade reprend son travail pendant quelques jours, puis rentre à nouveau à la Charité, à Saint-Louis et enfin à l'Hôtel-Dieu.

A son entrée dans le service, le malade présente l'aspect suivant : il est un peu amaigri, la peau est sèche, de couleur jaune foncé presque verdâtre, de même que les muqueuses, en particulier les conjonctives; enfin il présente un myosis assez prononcé.

Le ventre est ballonné, tendu, et dans la région de l'hypochondre droit on sent le foie très augmenté de volume, lisse, dur, remontant en haut jusqu'à 1 centim. au-dessous du mamelon, descendant à 5 à 6 travers de doigt de l'arcade crurale ; la palpation de la région est douloureuse ; il n'y a pas de circulation collatérale ni d'ascite.

La rate est grosse mais ne déborde pas les fausses côtes.

Les urines ont le caractère des urines biliphéiques ; les selles sont décolorées, de couleur grisâtre.

Le cœur est normal, on compte 72 pulsations ; on ne note rien de particulier du côté des poumons.

Le malade est sans fièvre : 37° le jour d'entrée.

Étant donnée la marche assez longue de la maladie, les rémissions de l'ictère, l'absence de douleur au début dans la région du foie, le volume du foie et de la rate, le diagnostic porté fut : cirrhose hypertrophique de Hanot.

Un seul fait, très important il est vrai, plaidait contre ce diagnostic : c'était la décoloration des matières fécales, mais on sait que Hanot a cité quelques cas où dans la cirrhose hypertrophique avec ictère chronique les matières étaient décolorées.

L'état du malade persiste sans modification jusqu'au 8 septembre ; à cette époque le malade est pris de fièvre, qui dure 2 jours et monte le soir à 39° ; de frissons, de diarrhée, enfin de douleurs vives dans la région splénique ; pendant cette période de fièvre les urines, qui restent toujours très colorées, tombent au taux de un demi-litre.

Les jours suivants la fièvre cesse, et le taux des urines remonte à 1 litre, puis à 2 et même 3 litres, en même temps que la quantité de pigment biliaire diminue et que la coloration jaune de la peau est moins prononcée.

Cette crise urinaire continue pendant une dizaine de jours environ, peut-être sous l'influence du calomel que prend le malade ; en même temps l'on constate une diminution assez marquée du volume du foie. Les selles sont toujours décolorées cependant, un peu teintées de sang.

Du 25 au 28 septembre nouvelle poussée fébrile à grandes oscillations : 39°,5 le soir, 37° le matin ; les urines en même temps diminuent de quantité et redeviennent plus colorées, les selles sont toujours blanc grisâtre.

A partir de cette époque l'état général du malade se modifie rapidement, la fièvre reparaît souvent sans atteindre en général plus de 38° le soir ; le malade est en proie à des démangeaisons continuelles qui résistent à tout traitement et l'empêchent de dormir. Il tousse et à l'auscultation on trouve un peu de rudesse respiratoire, avec prédominance au sommet droit, en même temps que de la submatité et de la diminution du murmure vésiculaire à la base.

Le foie cependant diminue de volume, c'est à peine s'il arrive à l'ombilic ; les matières restent décolorées, quelquefois teintées de sang. Aux démangeaisons incessantes du malade s'ajoutent les souffrances d'une fissure à l'anus, le malade ne peut plus prendre de repos, il ne mange plus, s'amaigrit et se cachectise rapidement.

Dans les premiers jours du mois de novembre, le malade est pris de délire, la langue devient sèche, les gencives sont fuligineuses, l'épanchement du côté droit augmente, les urines diminuent, la température est peu élevée : 37° les premiers jours, puis descend à 36° et même 35°, le jour de la mort qui survient à la suite d'une hémorrhagie intestinale abondante.

AUTOPSIE. — On trouve les lésions suivantes :

Poumon droit : au sommet petit noyau de broncho-pneumonie tuberculeuse.

Plèvre droite : épanchement hémorrhagique, présence de fausses membranes.

Cœur petit sans lésions valvulaires.

Reins : 155 gr. environ. La substance corticale est d'aspect jaunâtre striée de vert par les pyramides de Ferrein ; les pyramides de Malpighi elles-mêmes sont verdâtres surtout à leur base, au point où commencent les pyramides de Ferrein.

La *rate* ne pèse que 370 gr., elle est peu dure.

Le *pancréas* et le duodénum ne sont pas modifiés.

Le *foie* est lisse, de couleur olivâtre, un peu dur ; à la section il s'écoule en quantité considérable un liquide visqueux qui est de la bile peu colorée ; en même temps cette section nous montre toutes les voies biliaires extra-hépatiques dilatées, ayant à peu près le calibre d'un gros crayon ; ces voies biliaires sont lisses et ne contiennent ni pus ni calcul ; leurs parois sont blanchâtres, très augmentées de volume.

Le parenchyme hépatique est lisse, d'aspect visqueux ; on n'y voit point de granulations, mais seulement une infinité de petits îlots verdâtres entourés de zones blanc grisâtre ; à la pression on ne fait en aucun point sourdre de pus du parenchyme.

La *vésicule biliaire* est revenue sur elle-même, elle ne contient aucun calcul dans sa cavité qui ne renferme qu'un peu de liquide très visqueux, décoloré ; le canal cystique et le canal cholédoque sont normaux, et ne contiennent pas de calculs.

Le *canal hépatique* dans son trajet extra-hépatique n'est pas modifié, mais au niveau du hile la sonde cannelée introduite dans ce conduit vient buter contre un obstacle, la lumière du conduit cesse tout à coup, et si l'on sectionne à ce niveau, on voit que l'obstacle est produit par une virole ayant à peu près 2 centimètres de profondeur et 1 centimètre de largeur : cette virole est dure à la palpation, et a un aspect fibreux ; cependant elle présente dans sa partie centrale un aspect un peu réticulé ; cette virole, qui a son maximum d'importance au niveau du point où le canal hépatique sort du foie, s'enfonce comme un coin dans l'intérieur du parenchyme et va en diminuant d'épaisseur à mesure qu'on s'éloigne du point qui correspond au trajet du canal hépatique.

La veine porte et l'artère hépatique ne semblent pas modifiées, il n'y a pas de ganglions apparents au niveau du hile.

En résumé, pas de cirrhose hypertrophique de Hanot, mais rétrécissement du canal hépatique, avec dilatation des voies biliaires intra-hépatiques.

Restait à préciser la nature de ce rétrécissement. En raison de sa dureté nous avions pensé qu'il s'agissait d'une bride de périhépatite fibreuse, peut-être d'une bride de périhépatite ayant enserré le canal hépatique.

L'*examen histologique* nous montra que cette opinion était erronée.

Sur une coupe colorée au picro-carmin on voit nettement que cette virole est formée de tissu conjonctif adulte, coloré en rose, mais en même temps on voit que ce tissu est criblé de lacunes, les unes très petites, les autres très volumineuses, les unes arrondies, les autres allongées ou losangiques; toutes ces lacunes sont colorées en jaune et à un faible grossissement on a un aspect qui rappelle celui d'un angiome caverneux, mais à un plus fort grossissement on voit que chacune de ces lacunes, limitée par le tissu conjonctif, est un véritabe alvéole, tapissé par un épithélium cylindrique; les cellules cylindriques sont très élevées, et rappellent l'épithélium qui tapisse les voies biliaires, lorsqu'elles sont encore accolées à la paroi, elles sont allongées, nettement cylindriques, colorées en jaune, avec un noyau bien visible, mais souvent elles sont desquamées et dans ce cas en dégénérescence granulo-graisseuse.

A la périphérie de cette plaque on trouve, outre des artérioles à paroi externe épaissie, des nerfs en assez grand nombre, nerfs dans la gaine lamelleuse desquels il y a des boyaux épithéliaux qui repoussent les faisceaux.

Nous étions donc en présence d'un épithélioma à cellules cylindriques développé aux dépens du canal hépatique.

Les lésions du foie sont des lésions de cirrhose biliaire comme on en voit à la suite de l'obstruction calculeuse, sclérose péricanaliculaire très marquée au niveau des grands espaces portes, sclérose nettement annulaire, découpant par ses prolongements à extrémités arrondies les lobules qui partent de ceux-ci, les dissociant même quelquefois par les prolongements pénicillés, sclérose avec néoformation canaliculaire abondante, sclérose adulte, sans amas de cellules embryonnaires.

Les cellules hépatiques des lobules sont chargées de pigment biliaire, leur noyau est difficilement colorable, il n'y a plus d'orientation précise des travées.

L'*examen bactériologique*, fait d'ailleurs dans de mauvaises conditions, ne nous a pas donné de résultat; l'examen de coupes fixes montées à la paraffine et colorées par le bleu phéniqué de Kühne, puis par le tannin à 1/10 selon la méthode de Nicolle, n'a décelé aucune bactérie.

Réflexions. — Nous nous sommes donc trouvé en présence d'un cas de rétention biliaire que l'on peut rapprocher de ceux qui surviennent à la suite d'obstruction des voies biliaires extra-hépatiques; notre observation en diffère cependant par plus d'un point.

Dans les cas de rétention biliaire, soit à la suite de calcul,

soit à la suite de tumeur extra ou intra-pariétale amenant le rétrécissement du calibre des voies biliaires, le foie passe quelquefois par une phase d'hypertrophie légère et l'on peut voir, en parcourant les observations de Frerichs dans son livre sur les maladies du foie, que cet organe un peu augmenté dans plusieurs cas, débordait même les fausses côtes de plusieurs travers de doigt dans un autre ; jamais d'ordinaire le foie n'atteint un volume aussi considérable que dans notre observation ; de même dans ces divers cas le volume de la rate est peu modifié ; elle est souvent petite, sclérosée, mais dépasse rarement le volume normal, tandis que dans notre cas, la rate, sans atteindre le volume énorme de certaines rates de cirrhose hypertrophique, pesait cependant 350 grammes.

L'hypertrophie du foie et de la rate d'une part, les accès de fièvre, avec diminution de la quantité des urines, suivie bientôt de diurèse abondante d'autre part, qui sont des symptômes de cirrhose hypertrophique de Hanot, justifiaient donc jusqu'à un certain point notre diagnostic.

Et l'on peut même se demander si dans notre cas il n'y a pas quelque chose de comparable à ce qui se passe dans la cirrhose hypertrophique et si l'infection répétée du foie traduite cliniquement par les accès fébriles n'explique pas les points de contact qui existent entre la cirrhose hypertrophique biliaire et ce cas de rétention biliaire à gros foie et à grosse rate.

On sait toute l'importance que beaucoup d'auteurs, en particulier M. Hanot, font jouer à l'infection dans l'évolution de la cirrhose hypertrophique.

Dans notre observation, l'infection traduite cliniqnement par les accès de fièvre, se traduit anatomiquement par le volume de la rate, par la disposition de la sclérose qui souvent est pénicillée, découpant le lobule comme dans les cas de cirrhose syphilitique ou de cirrhose tuberculeuse, enfin par l'abondance de la néoformation canaliculaire qui manque d'ordinaire, d'après Chauffard, dans les cirrhoses biliaires aseptiques. Si nos recherches bactériologiques ont été négatives, c'est que, croyons-nous, nous n'étions plus au moment de la mort à une période d'infection, celle-ci était passée depuis plus d'un mois, le tissu embryonnaire s'était organisé et faisait place à la sclérose, comme semble l'indi-

quer la rétraction très manifeste subie par l'organe dans les dernières semaines de la vie.

L'intérêt de cette observation réside encore dans la rareté de la localisation de la cause qui a produit l'obstruction.

En effet, si l'oblitération cancéreuse des voies biliaires n'est pas absolument rare, elle survient le plus souvent, soit à la suite d'un cancer du foie comme dans un cas de Cruveilhier où le noyau cancéreux avait son siège au niveau du sillon transverse du foie et avait envahi les deux divisions du canal hépatique, soit à la suite de cancer de la vésicule biliaire, dans ce cas il peut se développer, d'après Tiersch, des nodules cancéreux secondaires sous la muqueuse du canal hépatique.

Le cancer primitif des voies biliaires est beaucoup plus rare : il siège le plus souvent au niveau de l'orifice duodénal du canal cholédoque. Busson, dans sa thèse de 1890, en a rassemblé 11 cas. Mais il peut encore siéger sur le trajet de ce canal, sans avoir de siège de prédilection, dans ce cas il forme une virole cylindroïde qui engaine le canal sur une hauteur de plusieurs centimètres (Dieckmann).

Cirrhose hypertrophique alcoolique du foie; épithélioma alvéolaire à cellules polymorphes, par FERNAND BEZANÇON, interne des hôpitaux.

Il s'agit d'un malade âgé de 60 ans, mort à l'Hôtel-Dieu, au n° 4 de la salle Saint-Louis, dans le service de M. le professeur Cornil.

Cet homme, manifestement éthylique (pituites, cauchemars, crampes dans les mollets), était entré à l'hôpital pour des accidents dyspeptiques, il avait perdu l'appétit et se plaignait de flatulence après les repas; depuis quelques mois en outre il avait remarqué que son ventre augmentait de volume.

A son entrée, on constate un amaigrissement assez marqué, du subictère, surtout au niveau des conjonctives, un teint plutôt terreux que véritablement ictérique; du tympanisme considérable avec un peu d'ascite, pas de circulation collatérale; au palper le foie débordait les fausses côtes de deux travers de doigt, il était dur, mais régulier; la rate n'était pas perceptible à la percussion et au palper; les autres viscères semblent normaux; le diagnostic porté fut celui de cirrhose hypertrophique alcoolique; le malade mis au régime lacté et au calomel s'améliora rapidement, le tympanisme diminua et l'ascite disparut presque complètement. Cependant le malade se plaignait d'une pollakiurie insolite, et nous observâmes en effet que la quantité d'urine était très augmentée, deux litres environ; il n'y avait pas d'albumine dans les urines, pas de céphalée, pas d'œdème de la face et des membres inférieurs; puis tout à coup il fut pris de délire intense, tomba dans le coma et mourut.

AUTOPSIE. — On ne trouva dans les *méninges* qu'un peu de congestion et d'œdème, pas de foyers de ramollissement.

Les *poumons* et tous les viscères examinés avec soin dans le but de rechercher un cancer, œsophage, estomac, intestin grêle, gros intestin, vessie, pancréas furent trouvés normaux.

Les *reins* étaient très augmentés de volume, le cœur légèrement hypertrophié.

La *rate* pesait 460 grammes.

Le *foie* pesait 1,950 grammes; il était dur, de couleur rousse, et à la surface comme à la coupe il présentait des granulations assez volumineuses, saillantes, de couleur jaunâtre, enserrées par des bandes scléreuses.

En outre le foie présentait, à peu près au niveau de son bord antérieur, du côté de la face supérieure, une masse du volume d'une petite mandarine : cette masse était blanche, très dure, donnant peu de suc au raclage; elle était entourée de toutes parts par le parenchyme, sauf au niveau de la face supérieure où elle affleurait à la surface, sans présenter d'ombilication. Dans le reste du parenchyme on retrouvait quelques petites granulations ne différant des granulations de cirrhose que par leur couleur blanchâtre et leur volume un peu plus considérable, granulations qui semblaient formées d'une substance analogue à celle du gros noyau sus-décrit.

Au *point de vue histologique*, on constate : une cirrhose biveineuse à grosses granulations; dans le tissu de sclérose on trouve une néoformation capillaire très intense et aussi des néo-canalicules ; les travées de cirrhose correspondent à des veines d'assez fort calibre et enserrent souvent plusieurs pseudo-lobules dans lesquels on retrouve des veines sus-hépatiques et des espaces portes, légèrement cirrhosés, mais non compris dans les grandes travées.

Le parenchyme a perdu son orientation, les cellules sont chargées de pigment brun et souvent graisseuses.

Les coupes pratiquées au niveau de la grosse masse blanchâtre, à la périphérie de celle-ci, montrent l'aspect suivant : 1° parenchyme hépatique avec anneaux de sclérose ; 2° plus au centre un tissu d'apparence alvéolaire, dans lequel on trouve de grands tractus fibreux desquels partent des cloisons conjonctives très déliées qui s'anastomosent entre elles pour constituer des alvéoles; il semble que l'on soit en présence de grosses granulations de cirrhose dans lesquelles le parenchyme a subi la transformation alvéolaire ; à la périphérie d'un de ces grands tractus fibreux, à la limite de la zone de cirrhose et de la zone alvéolaire, on voit se détacher des cellules hépatiques qui sont encore juxtaposées bout à bout, sont peu modifiées et donnent l'aspect d'un fragment de travée ; mais à mesure qu'on s'éloigne de la périphérie, les travées deviennent méconnaissables, segmentées par le tissu conjonctif et l'on a absolument l'aspect de petits alvéoles remplis de cellules, de grosseur et de forme variables, souvent allongées, effilées ou bien renflées en raquette ; ces cellules sont très souvent granuleuses ou bien même graisseuses.

Quant aux grosses travées fibreuses, elles présentent souvent des lacunes arrondies ou allongées, remplies d'éléments épithéliaux, tantôt disposées sans ordre, tantôt souvent sur deux rangées, mais n'ayant aucunement l'aspect de canalicules biliaires néoformés.

En résumé, cirrhose biveineuse à grosses granulations et épithélioma alvéolaire à cellules polymorphes.

Réflexions. — Les cas de cancer avec cirrhose sont fréquents, mais de ce cas on voit surtout la forme trabéculaire de l'épithélioma. Hanot et Gilbert rapportent cependant deux observations (obs. XX et XXII, Études sur les maladies du foie), dans lesquelles à la cirrhose s'associait l'épithélioma trabéculo-alvéolaire dans la première, l'épithélioma alvéolaire à cellules polymorphes dans la seconde.

Perforation traumatique du rectum, par Tariel, interne provisoire.

Le nommé B..., Adolphe, âgé de 11 ans, est entré à l'hôpital Trousseau, service de M. Lannelongue, suppléé par M. Broca.

La veille de son entrée, l'enfant s'amusait à s'asseoir sur une règle fichée en terre. A un certain moment la règle glissa et pénétra dans l'anus à une certaine profondeur. Le malade ressentit aussitôt une vive douleur dans le bas ventre ; un médecin consulté rassura les parents par suite de l'absence de tout phénomène local et ordonna une potion calmante.

Vers le milieu de la nuit la douleur devint plus violente et l'enfant fut pris de vomissements. Cet état alla en s'empirant et dans l'après-midi les parents se décidaient à amener le petit malade à l'hôpital, vers cinq heures.

Etat actuel. — A ce moment le facies est grippé, le nez effilé et les yeux excavés; pouls filiforme à 160 pulsations à la minute. Température : 38°,7. L'enfant a du hoquet et des vomissements porracés.

Le ventre est ballonné, douloureux à la pression et cette douleur a son maximum dans la fosse iliaque droite.

Le toucher rectal pratiqué ne dénote aucune perforation.

En présence de cet état général, on appelle le chirurgien de garde du Bureau Central qui, ayant vu la situation désespérée du malade, renonce d'intervenir.

On institue un traitement consistant en une piqûre de morphine, 10 gouttes de laudanum dans une potion et une vessie de glace sur le ventre.

L'enfant s'assoupit, mais vers six heures du matin les douleurs abdominales recommencent, les extrémités se refroidissent et la mort arrive une heure après.

Autopsie. — A l'ouverture de la cavité abdominale, on trouve toutes les lésions d'une péritonite subaiguë surtout accentuées dans la région sous-ombilicale. Sur la paroi antérieure du *rectum*, il existe une perforation siégeant à un centimètre et demi de l'anus. Cette perforation a le diamètre d'une pièce de 50 centimes. De là part un véritable canal à parois accolées creusé dans les tuniques du rectum ; il se termine par un orifice en forme de boutonnière dans le cul-de-sac vésico-rectal, à un centimètre du fond de ce cul-de-sac.

Kystes hydatiques multiples du thorax et de l'abdomen, par M. PAUCHET, interne des hôpitaux.

P..., Louis, 20 ans, fermier, présenta il y a 6 ans les premiers phénomènes hépatiques suivants : tiraillement dans l'hypochondre droit, douleur dans l'épaule correspondante, toux quinteuse et sèche... 2 ans plus tard apparition d'une tumeur au-dessous des fausses côtes droites ; *ponction aspiratrice* par un médecin, retire un demi-litre de *liquide clair* comme de l'eau. Kyste hydatique reconnu.

Aucun phénomène pendant quelques mois, puis peu à peu *tout le ventre se met à grossir* pour acquérir en 4 ans le volume qu'il présente aujourd'hui.

Le malade entre chez M. Hipp. Martin à l'hôpital Hérold et de là on l'envoie chez M. Léon Labbé, à Beaujon.

Etat actuel. — Comme *troubles fonctionnels* rien qu'un peu de gêne respiratoire, aucune altération des fonctions digestives.

L'examen physique présente à noter 3 ordres de phénomènes.

A) C'est d'abord *le volume et l'aspect* de l'abdomen : on ne constate pas ici la forme que présentent en général les grosses tumeurs abdominales, pas plus que l'aspect de l'ascite ; le ventre de ce malade *est ovoïde dans son ensemble*, se continuant sans démarcation avec la base du thorax, les côtes étant fortement déjetées en dehors.

Les mouvements de latéralité, la station debout n'apportent pas de changement à cet aspect.

La percussion dénote une matité absolue sur toute la surface de l'abdomen et celle du thorax jusqu'au premier espace intercostal à droite, jusqu'au deuxième espace à gauche.

En arrière, cette matité s'arrête des deux côtés au cinquième espace environ.

B) *Un frémissement hydatique* des plus caractéristiques constitue le deuxième phénomène objectif à noter ; c'est la sensation d'un véritable sommier élastique que la percussion donne au doigt ; les personnes qui fréquentent l'hôpital Beaujon et qui avaient déjà perçu ce signe, ne l'ont jamais rencontré avec autant de netteté ; il est perçu dans les trois quarts supérieurs de la surface abdominale.

C) On constate enfin d'une façon évidente que cette masse énorme, qui distend ainsi le thorax et l'abdomen, *n'est pas constituée par une tumeur unique*, mais par *un grand nombre de kystes séparés*.

La vue fait reconnaître *un aspect bosselé* ; *le palper*, l'existence de tumeurs fluctuantes en plus d'un point, *séparées les unes des autres* par des sillons.

La percussion à l'une des extrémités de la masse ne fait pas percevoir de fluctuation à la main placée à l'autre extrémité, contrairement à ce qu'on constate dans l'ascite et dans les tumeurs uniques de gros volume.

La ponction exploratrice, faite par M. Martin à l'hôpital Hérold, montre que ces vésicules se vident isolément sans s'accompagner d'affaissement de leurs voisins.

3 novembre 1893. M. Michaux pratique une incision le long du bord externe du grand droit, dans toute la hauteur de ce muscle.

Kystes multiples, adhérents ensemble, et nourris par de nombreux vaisseaux : on les extrait un à un ou plusieurs ensemble en liant leur pédicule, on retire le contenu de 3 ou 4 cuvettes.

Incision et évacuation *de deux kystes* du volume d'une tête d'enfant, situés au-dessous de la face inférieure *du foie*.

L'état général du malade, qui décline rapidement sous l'influence du choc opératoire, empêche de poursuivre l'intervention. Mort.

AUTOPSIE, le 5 novembre 1893.

A) CAVITÉ THORACIQUE. — Le *diaphragme* est refoulé jusqu'au premier espace intercostal à droite, jusqu'au troisième à gauche.

Un *kyste hydatique* du volume du poing occupe le lobe inférieur du poumon gauche.

Les deux *poumons*, diminués de volume, sont refoulés au sommet du thorax et dans la gouttière costo-vertébrale.

B) CAVITÉ ABDOMINALE. — Dans le foie, quatre gros kystes ; deux ont été incisés pendant l'opération, ils étaient comme tous les autres remplis de liquide et de vésicules, l'un des deux renfermait en outre de la bile. Les deux autres occupaient l'un la face convexe, l'autre la partie inférieure du lobe gauche de l'organe.

Rate : trois kystes, lui donnent un volume énorme (hauteur 30 centim., largeur 17 centim.).

Dans le *péritoine*, sont disséminés tous les autres kystes : grand épiploon, ligament gastro-hépatique, ligament gastro-splénique, etc., ces hydatides, d'ailleurs, sont assez rares relativement au nombre de celles qui ont été enlevées par la laparotomie ; leur volume oscille entre celui d'une noix et celui d'une orange.

RÉFLEXIONS. — Cette hydatose du péritoine n'est-elle pas le résultat d'une greffe consécutive à l'épanchement de liquide de l'ancien kyste, au moment de la première ponction, il y a 4 ans?

M. LÉTIENNE a observé un cas analogue dans le service de M. Hanot qui ponctionna un kyste kydatique du lobe gauche du foie et vit, 16 mois après, se développer des kystes nombreux dans les viscères de l'abdomen.

Rétention placentaire. Mort, par M. MAYET, interne des hôpitaux.

Il s'agit d'une femme, accouchée de trois semaines, entrée dans le service de M. Campenon, et morte le jour même de septicémie suraiguë. A la partie supérieure de l'utérus, on voit un débris de placenta qui a dû être l'origine de l'infection générale. Toutefois il n'existait aucune lésion de l'utérus ni des annexes. La vessie était remplie d'urine purulente : il y avait de la pyélonéphrite.

Fibrome embryonnaire de la plèvre, par M. BERNARD, interne des hôpitaux.

Le nommé David R..., typographe, âgé de 24 ans, entre à l'Hôtel-

Dieu dans le service de M. le Dr Lancereaux, salle Saint-Denis, lit n° 9 bis, le 17 avril 1893.

Antécédents héréditaires inconnus.

Antécédents personnels. — Déviation rachidienne scoliotique à l'âge de 13 ans. Simple bronchite à l'âge de 20 ans. Pas d'autres maladies antérieures. Depuis 3 mois, le malade tousse et s'essouffle facilement. Au début il y a eu un point de côté à gauche, qui a disparu au bout de peu de temps. Néanmoins il a pu continuer son métier de typographe jusqu'à maintenant.

Etat actuel. — On trouve à la percussion du poumon gauche, en arrière, une matité remontant de la base jusqu'au milieu de la fosse sous-épineuse.

A l'*auscultation* on entend un souffle doux dans toute l'étendue du poumon, en arrière et dans l'aisselle.

L'*inspection* du thorax fait constater un aplatissement très notable de la partie postérieure à gauche, du fait de la scoliose ancienne.

Le malade nous dit avoir maigri et perdu ses forces depuis le début de sa maladie. Sueurs nocturnes. Pas d'hémoptysie. Cœur normal.

19 août. La matité remonte jusqu'à l'épine de l'omoplate. Souffle dans toute la hauteur du poumon.

Diminution de la transmission des vibrations thoraciques du même côté. Léger essoufflement.

Une ponction exploratrice à la seringue de Pravaz donne du liquide hémorrhagique au niveau du bord interne de l'omoplate. Le malade se plaint de douleurs vives dans le côté, qui occupent l'étendue de plusieurs espaces intercostaux, en arrière et sur la ligne axillaire.

23 août. Application d'un vésicatoire sur la base du poumon gauche. L'essoufflement persiste.

Le 24. Douleurs et oppression moindres.

Le 25. Les douleurs ont reparu aussi fortes hier soir, le malade n'a pu dormir qu'avec du chloral.

Le 26. Douleurs un peu moindres. Les urines peu abondantes ne contiennent pas d'albumine.

4 septembre. Une thoracentèse pratiquée dans le sixième espace, sur la ligne axillaire, ne donne que quelques grammes de sang rouge épais. Au microscope, hématies, pas d'excès de globules blancs, pas d'autres éléments cellulaires.

Le malade est très oppressé, se plaint de très vives douleurs dans le côté, s'irradiant jusque dans la région lombaire. Ces accidents reviennent le soir sous forme de crises. On prescrit 2 gr. de bromure et un Todd.

Le 12. Il est survenu ces jours-ci une amélioration très sensible des signes fonctionnels. Le malade n'a plus de dyspnée ni de crise douloureuse le soir. La feuille de température n'indique plus les fortes oscillations d'il y a une semaine.

Le 22. Toujours les mêmes signes physiques. Les crises douloureuses reparaissent chaque soir. La douleur est diffuse et occupe plusieurs espaces intercostaux. En présence de la faible quantité de liquide obtenue dans les ponctions, on pense à une compression des nerfs intercostaux par d'épaisses fausses membranes.

On prescrit 2 piqûres de morphine.

2 octobre. On note pour la première fois une dilatation des veines

de la paroi thoracique, du côté gauche, en avant et en arrière. On voit aussi la pointe du cœur battre à droite du sternum. Il existe une matité absolue en avant et en arrière, sauf sous la clavicule où il y a du skodisme. Le souffle a pris un timbre plus rude, tubaire, surtout à l'expiration. Les vibrations thoraciques très diminuées.

Toujours la ponction exploratrice ramène peu de sang. Il faut enfoncer l'aiguille à une profondeur de 6 à 8 centim. à travers un tissu dur et on n'a pas la notion de résistance vaincue comme dans le grand épanchement.

Le 16. Depuis quelques jours, le malade a un délire tranquille, consistant seulement en paroles sans suite, sans chercher à se lever, délire surtout marqué le soir. Le malade est très amaigri, ne mange plus. Son thorax est maintenant très dilaté du côté gauche. Le périmètre de la poitrine mesure pour la moitié gauche 46 centim. et 41 pour la moitié droite. La matité est aujourd'hui absolue jusque sous la clavicule. Égophonie. Pectoriloquie aphone. La pointe du cœur bat sous le mamelon droit. Pas de souffle cardiaque. L'espace de Traub n'existe plus.

Urine. Rouge foncé. Densité 1020. Ni sucre ni albumine.

Le malade ne se plaint plus des souffrances atroces qu'il éprouvait dans le côté. On fait toujours des piqûres de morphine.

Le malade ne tousse pas, ne crache pas. Depuis son entrée il en a toujours été de même, au point de vue de l'absence de symptôme pulmonaire.

Le 19. L'amaigrissement progresse. Le malade dit qu'il ne souffre pas ; mais il est toujours soumis à la morphine. Il présente toujours le même délire tranquille déjà mentionné. Toutefois il a quelques hallucinations de la vue et dit que quelqu'un est près de son lit et veut lui faire du mal. Les battements du cœur sont réguliers et bien frappés : 120 pulsations. Maintenant on entend un souffle léger au premier temps, à la pointe.

Le 24. Le thorax est énormément dilaté, le périmètre total du thorax égale 90 centim. Circulation veineuse collatérale très développée en avant et en arrière, s'étendant même un peu à droite de la ligne médiane. Le côté gauche de la poitrine est complètement immobile dans les mouvements respiratoires. Matité absolue de tout le côté gauche. Les vibrations thoraciques sont très affaiblies, mais ne sont pas complètement abolies ; on les retrouve encore en arrière à la base. Le malade est très pâle, très anémié, mais n'a pas la teinte jaune paille. Pas d'œdème. Pas de diarrhée.

Le 31. Le malade s'affaisse et s'émacie de plus en plus.

6 novembre. A la palpation on sent, sous les fausses côtes gauches, une saillie qui s'étend jusqu'au niveau de l'ombilic, absolument comparable à une rate paludique très augmentée de volume. Le néoplasme a refoulé le diaphragme, le muscle ne se contracte plus dans sa moitié gauche.

Langue sèche. Pouls 96, 18 inspirations. Rétrécissement de la fente palpébrale et myosis à gauche, paralysie des filets irido-dilatateurs de ce côté et du muscle orbitaire inférieur de Müller.

Le 7. Apparition du muguet sur la langue.

Le 13. Ce soir le malade est étendu sur le dos, murmure quelques paroles sans suite et exprime de temps à autre sa souffrance par des

contractions du visage et par quelques plaintes. Vaso-dilatation de la moitié droite du visage exactement limitée à la ligne médiane. Ce côté est le siège de sueurs abondantes qui contrastent avec l'état de sécheresse de l'autre côté. Le même phénomène existe sur le reste du corps, quoique moins accentué.

Dyspnée très accentuée; 46 inspirations par minute, sans intermittences. Râle bruyant à l'auscultation du poumon droit, rendant difficile l'examen du cœur. Pouls régulier, bien frappé, 120 pulsations. Les extrémités sont froides, non cyanosées, surtout du côté droit, et en particulier le membre supérieur. Le malade laisse aller ses urines et ses matières. En ce moment la vessie est vide. Mort à 5 h.1/2 du soir.

AUTOPSIE, faite 26 heures après. — A l'ouverture du thorax, on voit le sternum déjeté du côté malade de la poitrine; il a subi une translation et une rotation, en dehors. On trouve le *foie* placé normalement, non abaissé. A droite le diaphragme affleure le bord inférieur de la cinquième côte, à gauche il est abaissé à 20 centim. au-dessous de ce niveau. Ce déplacement répond à la tumeur qu'on sentait sur le vivant et qui ressemblait à une grosse rate de paludique. Le *rein* gauche est abaissé jusqu'au promontoire

On ne peut désinsérer l'articulation costo-claviculaire sans crever les troncs veineux dilatés. De même, quand on enlève les téguments pour arracher le plastron, les veines du côté malade, dilatées pendant la vie, saignent abondamment. Les veines analogues du côté droit ne saignent pas. On trouvera aussi les veines méningées dilatées.

Le *péritoine* contient environ un verre de liquide sanglant.

A droite le plastron s'enlève bien, le *poumon* est normal, il se soulève avec la plus grande facilité et quand il est soulevé la plèvre, d'une transparence parfaite, laisse voir les nerfs costaux, la chaîne du grand sympathique, le grand et le petit splanchnique, la grande veine azygors pas très dilatée, avec la plus grande netteté. A noter une scoliose à convexité droite dont le maximum est vers la septième côte.

Le *cœur* est tout entier à droite de la ligne médiane.

A gauche, le plastron est adhérent à partir de trois petits travers de doigt du bord du sternum. En cherchant à le décoller, on crève une cavité d'où jaillit un liquide citrin. Le plastron enlevé, on est en présence d'une masse molle, blanche, s'en allant par morceaux, ayant l'aspect d'une cervelle de mouton. Dans cette masse on voit la cavité d'où a jailli le liquide citrin qui s'écoule encore à l'ouverture complète de la cavité. Des fausses membranes tapissent cette cavité qui représente la plèvre. Le poumon se retrouve au sein de la tumeur, réduit à un bloc compact, privé d'air et infiltré aussi de 2 ou 3 noyaux gros comme une noix. La bronche correspondante aboutit au tissu atélectiasé du poumon. Enfin, la tumeur enlevée, on constate que les espaces intercostaux ont été eux aussi infiltrés par la substance. Quelques noyaux existent dans l'épaisseur droite et aussi dans l'espace intercostal. Ce fait semble établir les connexions lymphatiques de la plèvre et des espaces intercostaux, connexions établies expérimentalement par Dyleskowski et que M. Souligoux, prosecteur à la Faculté, a confirmées lorsqu'il a réussi à injecter le lymphatique des fausses membranes pleurales, alors que sur la plèvre normale cette injection ne réussit pas.

Le cœur est petit, tout entier situé à droite de la ligne médiane. Les orifices ne présentent pas de lésions. Le péricarde ne contient pas de liquide. Il est intimement fusionné avec la plèvre médiastine gauche, et dans sa cavité on voit par transparence les masses blanches de la plèvre qui ont envahi son feuillet fibreux et font saillie dans la séreuse péricardique, sous forme de large papule aplatie, mais sans avoir fait effraction dans la séreuse, ni détruit sont revêtement.

Le médiastin postérieur est comblé uniformément par le néoplasme et il est impossible d'y démêler ce qui appartient aux ganglions de ce qui appartient à la plèvre.

Tous les organes qu'il contient, aorte, œsophage et les 2 pneumogastriques sont perdus dans la masse. Toutefois on arrive assez facilement à dégager l'aorte et l'œsophage des masses molles qui les entourent; avec un peu plus de difficulté, il en est de même pour les pneumogastriques et le récurrent du côté gauche. On se rend même assez bien compte que ces organes ne devaient subir qu'une compression peu considérable, la consistance et l'aspect des masses qui les entourent rappelant les circonvolutions cérébrales.

L'azygos et le sympathique droit sont libres de compression apparente, bien qu'il y ait eu à la fois des phénomènes de paralysie vasomotrice avec sueurs du côté droit. Le sympathique gauche et le canal thoracique ne peuvent être retrouvés. L'*aorte* est toute petite, non altérée. On ne trouve aucune altération artérielle, ni au cou ni dans les cavités du tronc.

Les *veines caves* et les troncs veineux brachiocéphaliques sont libres ; seule la veine jugulaire gauche contient un caillot adhérent de 3 centim. de large près de son origine.

Au cou pas de ganglions envahis, pas de compression du pneumogastrique.

Du côté de l'abdomen on voit, à travers le péritoine diaphragmatique à gauche, quelques masses qui infiltrent le diaphragme. De même près l'orifice aortique du diaphragme, on trouve au-devant du vaisseau quelques ganglions envahis et transformés en masse néoplasique, dont un gros comme un œuf de pigeon.

Rien aux autres organes : *foie* normal pèse 1,300 gr. De même pour les *reins*, la *rate* qui est petite, les *capsules surrénales*, le *pancréas*, l'*estomac* et l'*intestin* qui ont été examinés dans toute leur longueur. Rien à la *vessie*.

Les nerfs du plexus brachial ne sont pas englobés dans la tumeur.

Les veines méningées sont gorgées de sang noir, qui s'échappe à l'ouverture ; pas d'oblitération artérielle. Rien aux centres nerveux. Les testicules et les yeux sont normaux.

L'*examen histologique* sera fait ultérieurement.

Kystes hydatiques du canal rachidien, par M. A. Souques, à l'appui de sa candidature au titre de membre titulaire.

Le cysticerque et l'échinocoque sont, à notre connaissance, les deux seuls parasites dont on ait signalé la présence dans le canal rachidien de l'homme. Les exemples de cysticerque

sont véritablement exceptionnels. C'est à peine si on peut en citer quatre observations dues à Westphal, Otto, Hebold, Walton et Hirt. Ils sont généralement disséminés dans toute l'étendue de la cavité crânio-rachidienne. On ne leur connaît du reste pas d'histoire clinique.

Quoique plus fréquents, les échinocoques du canal vertébral sont encore loin d'être communs. Ils sont inconstestablement plus rares que ne semblerait le faire croire le passage suivant d'Ollivier d'Angers : « Il n'est pas très rare de trouver un plus ou moins grand nombre d'acéphalocystes contenus entre le canal osseux des vertèbres et la dure-mère rachidienne, ou bien dans la cavité des membranes de la moelle (1). » Les observations publiées jusqu'ici peuvent en effet se compter. A quarante ans de là, Bellencontre, dans une thèse très intéressante, n'a pu en recueillir que 16 cas. Et plus près de nous, en 1888, Maguire n'en trouve que 20 observations dans la littérature médicale de ce siècle. Nous avons pu en réunir 30 cas. Encore deux d'entre eux devaient-ils être défalqués de ce nombre (cas de Dixon et de Dudon), car s'ils siégeaient bien au niveau du rachis, il n'est pas dit qu'ils pénétraient dans le canal lui-même. Du reste, la plupart des ouvrages classiques signalent les tumeurs hydatiques du canal rachidien comme une rareté. En admettant que quelques-unes des observations publiées nous aient échappé, il n'en reste pas moins acquis que les hydatides se localisent rarement dans le canal osseux des vertèbres. C'est surtout en raison de cette rareté relative que le cas suivant nous a semblé digne d'être relaté.

Louise G..., 15 ans, entre le 4 juillet 1893, dans le service de clinique de la Salpêtrière.

Sa mère et une de ses sœurs sont mortes de tuberculose pulmonaire. Une autre sœur serait tuberculeuse. Elle-même n'a eu que la fièvre typhoïde, à l'âge de 9 ans. Depuis cette époque, elle a toujours été bien portante.

En avril 1892, elle est assaillie par des malfaiteurs et reçoit deux coups de pied dans les reins qui la jettent par terre. En rentrant chez elle, elle se plaint de violentes douleurs dans la région sacro-lombaire ; elle continue cependant son travail tout en se plaignant de ces mêmes douleurs. Vers les premiers jours du mois de mai, elle fait, dans un escalier, une chute sur le dos ; elle se relève sans l'aide de

(1) *Traité des maladies de la moelle*, t. II, p. 527. L'auteur en rapporte 5 observations. — NEISSER, cité par LEUCKARD dans ses *Parasites de l'homme*, a réuni 986 cas d'échinocoques dont 13 dans le canal rachidien.

personne et rentre seule chez elle. Les jours suivants, elle ressent des douleurs dans les membres inférieurs, principalement dans les cuisses et les pieds, douleurs sous forme de piqûres d'épingle, parfois tellement vives qu'elles lui arrachent des cris. Ces douleurs reviennent tous les jours et plusieurs fois par jour, sous forme de paroxysmes qui durent à peu près une demi-heure. Elle éprouve en même temps des douleurs autour de la ceinture. La marche, d'abord libre, devient un peu difficile et la parésie des membres inférieurs s'accentue assez rapidement, de telle sorte que, au commencement de juin, elle ne peut marcher sans aide ni se lever toute seule, quand elle est assise. Ses jambes, dit-elle, étaient raides et trépidaient. Vers le milieu de juin, elle veut un dimanche essayer de marcher : elle tombe ; on la relève et on la met au lit où elle reste deux mois. Les membres inférieurs étaient complètement paralysés, elle rentre, en août, à l'hôpital Tenon, dans le service du Dr Roques et en sort, un mois après, améliorée. Elle marchait, mais difficilement et en frottant le sol de ses pieds. Les douleurs avaient disparu. Six semaines après, les douleurs reparaissent très vives dans les membres inférieurs ; les troubles moteurs s'accentuent et la confinent au lit. L'état spasmodique a disparu ; les membres sont mous et flasques. La malade reste au lit, pendant les mois d'octobre, novembre et décembre, complètement paralysée, mais sans troubles sphinctériens.

Le 2 janvier 1893, elle entre à l'hôpital Trousseau et en sort au mois d'avril. C'est pendant ce séjour à l'hôpital que surviennent l'incontinence de l'urine et des matières et, bientôt après, un érythème bulleux au niveau des régions fessières droite et gauche et au niveau de la région sacrée. Les bulles ne tardent pas à s'ulcérer, d'où trois eschares qui s'agrandissent rapidement.

Le 26 avril, elle rentre chez elle, dans cet état. Les parents auraient alors remarqué que la sensibilité était abolie dans les jambes et les pieds. Elle se serait brûlée, en prenant un bain de pieds, sans ressentir aucune douleur.

A son entrée à la Salpêtrière (juillet 1893), elle fut examinée par notre ami M. Dutil, qui constata une paralysie flasque et complète des membres inférieurs, de l'anesthésie complète dans tout le membre inférieur droit, et dans la jambe gauche. Les réflexes cutanés et tendineux sont abolis ; la malade urine et fait sous elle. Les muscles des jambes sont atrophiés, aussi bien dans la région des extenseurs que dans celles des fléchisseurs. Il existe une légère gibbosité médiane, au niveau de la région dorso-lombaire. Une grande eschare sacrée met à nu le sacrum et le coccyx ; une seconde eschare moins étendue se voit à la fesse gauche.

L'état général de la malade s'aggrave lentement mais progressivement, l'état local restant identique. Au commencement de novembre, l'anesthésie tactile, douloureuse et thermique atteignait le pli de l'aine, du côté droit, et montait, à gauche, jusqu'au milieu de la cuisse, avec des limites supérieures assez irrégulières. L'eschare médiane mettait à nu le sacrum et le coccyx ; de forme arrondie, elle mesurait 15 centim. de diamètre. Sur la fesse gauche, une eschare profonde, presque aussi étendue que la précédente, dénudant l'ischion et le grand trochanter. Sur la fesse droite, deux eschares, plus petites, dans les régions trochantérienne et ischiatique. En outre, une eschare

au niveau de chaque talon. L'atrophie musculaire diffuse frappe en masse les membres inférieurs. Aucun trouble cérébral ; aucun trouble du côté des membres supérieurs.

La malade meurt le 11 novembre, sans avoir présenté de phénomènes nouveaux.

AUTOPSIE (18 heures après la mort). — Par la section du rachitome, dans la région lombaire, s'écoule un liquide clair et transparent. Une fois le canal rachidien ouvert, on constate que ce canal, au niveau de la deuxième lombaire, est entièrement occupé par une poche kystique, arrondie, contenant encore du liquide clair et deux ou trois membranes blanchâtres d'hydatides. Cette poche kystique, unique, siège exactement au niveau du corps vertébral de la deuxième lombaire ; elle envoie trois prolongements : l'un, en haut, remonte jusqu'au bord supérieur de la première lombaire et occupe la moitié droite du canal vertébral ; les deux autres se dirigent latéralement, à droite et à gauche. Le prolongement latéral droit s'engage dans le trou de conjugaison qui sépare la deuxième de la troisième lombaire et vient constituer, sur les faces latérales du corps des deux premières vertèbres lombaires, une cavité grosse comme une noix. Le prolongement latéral gauche passe entre la face antérieure de la moelle et le corps de la vertèbre, s'engage également dans le trou de conjugaison correspondant et vient former sur la face latérale des vertèbres adjacentes une cavité kystique plus considérable (volume d'un œuf). Ces deux cavités extra-rachidiennes communiquent avec la poche intra-rachidienne dont elles dépendent manifestement. Celle-ci est libre, sans adhérences, ni avec la dure-mère ni avec la paroi osseuse. Elle comprime la moelle et ses enveloppes et les refoule vers le côté gauche du canal, de manière à les masquer complètement.

Le kyste enlevé, on voit que les trous de conjugaison par où s'engageaient les deux prolongements de la tumeur sont très dilatés. La face postérieure du corps de la deuxième lombaire apparaît ulcérée et friable. Un stylet s'y enfonce facilement et à une profondeur de 1 cent. Au niveau des faces latérales du corps des deuxième et troisième lombaires, en rapport avec les prolongements extra-rachidiens du kyste, la substance compacte est érodée et la substance spongieuse mise à nu. Les apophyses épineuses de la douzième dorsale et des deux premières lombaires sont repoussées en arrière et donnent lieu à la gibbosité qu'on avait constatée du vivant de la malade.

La dure-mère est amincie au niveau du kyste mais ne présente pas d'autre altération appréciable à l'œil nu. Après l'avoir incisée, on voit que l'extrémité du cône terminal de la moelle et les racines adjacentes de la queue de cheval sont très atrophiées, pour ainsi dire détruites, méconnaissables, sur une étendue de 3 centim. environ. Au-dessus du point comprimé, la moelle réapparaît d'abord renflée en moignon et presque aussitôt d'aspect normal, un peu congestionnée sur une étendue de 8 à 10 centim. Au-dessous, les nerfs de la queue de cheval ont leur apparence habituelle. Les lésions de la moelle et des racines de la queue de cheval sont donc très limitées mais très accusées. L'examen histologique en sera pratiqué ultérieurement.

Le reste de l'axe cérébro-spinal ne présente pas d'altérations macroscopiques. On n'y voit aucun kyste hydatique, pas plus du reste que dans les divers viscères. Ceux-ci sont tous en effet d'aspect nor-

mal, à l'exception des reins volumineux, blanc grisâtre et de la vessie épaissie et enflammée (cystite et néphrite ascendante).

Le cas précédent présente quelques particularités intéressantes. Le traumatisme semble avoir déterminé la localisation et le développement de l'hydatide dans la région dorso-lombaire. Pareille influence traumatique est signalée dans les observations de Dumoulin, de Cruveilhier, de Bellencontre. Elle a du reste été plusieurs fois mentionnée pour expliquer la localisation des kystes dans d'autres régions de l'organisme. Dans le cas présent, l'hydatide se trouvait-elle déjà, à l'état latent, dans le canal vertébral ? Existait-elle simplement dans le tube digestif et le trauma a-t-il provoqué sa migration et fixé sa localisation, quelle qu'ait été d'ailleurs la voie suivie par l'embryon ? C'est là un point qu'il est impossible d'éclaircir.

Il s'agissait ici d'un kyste unique, primitivement intra-rachidien, extra-durien, libre d'adhérences méningo-osseuses, et ayant amené par compression des altérations des os et du cordon spinal.

D'habitude, on se trouve en présence de kystes multiples, comme dans les exemples d'Esquirol, de Chaussier, de Maguire, de Bazy, etc., situés sur une hauteur plus ou moins étendue du canal rachidien. Ces kystes peuvent coexister avec des kystes situés dans d'autres régions de l'économie (Montauzey, Mazet). Dans les observations de Wood et de Vergely, la tumeur intra-rachidienne coexistait avec un kyste hydatique du foie, dont elle était indépendante. Cruveilhier, Ramson et Anderson ont au contraire rapporté deux cas de tumeur hydatide intra-rachidienne unique.

On peut diviser les kystes intra-rachidiens en deux groupes, suivant que ces kystes se développent primitivement, d'emblée, dans le canal vertébral ou suivant qu'ils sont tout d'abord extra-rachidiens. Ces derniers sont à l'origine péri-rachidiens ; ils envahissent ultérieurement le canal, par les trous de conjugaison, soit que le kyste pénètre lui-même dans ce canal, soit qu'il se range à son entrée et y déverse des hydatides (cas de Dumoulin). Ces faits constituent un premier groupe. Dans le second groupe, un peu moins fréquent, semble-t-il, que le précédent, le kyste siège et se développe d'emblée dans le canal vertébral. Tantôt il est primitivement situé entre la pie-mère et la dure-mère, *intra-*

durien (5 cas d'Esquirol, d'Ollivier d'Angers, de Montauzey, de Bartels et de Wood) ; tantôt il siège entre la dure-mère et la paroi osseuse des vertèbres, dans le tissu cellulo-vasculaire de cet espace ; il est dit alors *extra-durien*. Il peut être libre dans cet espace ou être appendu à la dure-mère ou à la vertèbre. Dans le fait de R. Maguire, on voyait des hydatides incluses dans la paroi vertébrale. Cet auteur pense du reste, en se basant sur la fréquence des hydatides des os, que c'est là le mode originel le plus fréquent.

L'hydatide peut-elle se développer d'abord dans l'intérieur de la moelle elle-même? La chose, quoique possible, n'est pas suffisamment démontrée. Ce qui pourrait le faire supposer, c'est la réflexion que faisait Cruveilhier, à propos du cas de Montauzey. « Il y avait, dit-il, une vingtaine d'hydatides dans l'épaisseur de la moelle épinière. »

Dans la majorité des cas, le kyste est situé à la face postérieure de la moelle. Dans les faits de Chaussier, Morgagni, Rosenthal, Murchison, il siégeait à la face antérieure de cet organe.

Si on ne tient compte que de leur situation respective par rapport à la dure-mère, on trouve, dans les 28 cas que nous avons recueillis, 5 kystes intra-duriens et 23 extra-duriens; la plupart de ceux-ci étaient primitivement extra-rachidiens.

Quant à leur hauteur dans le rachis, on les rencontre dans les régions dorsale, lombaire, cervicale et même dans le canal sacré, comme dans la cas d'Ollivier (d'Angers) où l'auteur constata trois kystes, de la grosseur d'une fève, au milieu de la substance des nerfs lombaires et sacrés.

Règle générale, les os sont altérés par compression. Les deux seuls faits de Goupil et de Llewellin font exception. Dans les autres observations, les altérations osseuses sont plus ou moins considérables. Dans celle de Dubois, le corps de la onzième dorsale était complètement détruit ; dans celle de Hontang, la partie postérieure de la colonne lombaire était ramollie sur une hauteur de 10 centim. Les lésions de la dure-mère peuvent faire défaut, souvent on a noté des lésions de pachyméningite. Quant à la moelle, ses altérations sont à peu près constantes, quoique très variables, dans les cas où il en est fait mention. On a signalé son ramollissement, son atrophie, etc. Une seule fois, il est question de l'intégrité de la moelle à l'œil nu. Ses altérations

microscopiques ont été exceptionnellement étudiées et toujours d'une manière incomplète. Les racines sont aussi d'ordinaire altérées : rouges, tuméfiées, atrophiées, indurées. Mélier dit que dans son cas elles n'offraient aucune lésion appréciable. En somme, l'étude microscopique de la moelle et des racines, dans les cas jusqu'ici publiés, ou n'a pas été faite ou est restée rudimentaire.

En fait de symptomatologie, le siège du kyste régit la nature et le siège des manifestations cliniques. D'habitude, il s'agit de paraplégie douloureuse, sensitivo-motrice, avec troubles vésico-rectaux et eschares. Maguire et Bazy ont seuls noté l'état des réflexes. Au cours de son évolution, le kyste peut suppurer, comme dans le cas de Förster : il peut venir s'ouvrir spontanément au dehors et laisser échapper des acéphalocystes par la fistule. C'est exceptionnel. Il peut venir faire saillie dans la région dorso-lombaire et provoquer ainsi une intervention chirurgicale (Reydellet, Bazy, Ramson et Anderson).

Jamais jusqu'ici le diagnostic de kyste intra-rachidien n'a été porté. Il n'est en réalité possible qu'après l'ouverture spontanée ou traumatique de la poche à l'extérieur. Toujours ces kystes se sont terminés par la mort.

Dans trois cas, il y a eu ouverture chirurgicale. Dans celui de Reydellet, il y a eu amélioration pendant près d'un an. Dans celui de Bazy, mort par cystite et infection ascendante, au bout de trois semaines : dans celui de Ramson et Anderson, mort en quelques jours par infection d'origine escharotique.

Si on n'intervient pas chirurgicalement, la mort est donc fatale ; elle arrive soit par cachexie nerveuse progressive, soit plus souvent par infection vésico-rénale ou escharotique. Le traitement chirurgical reste donc le seul rationnel. La multiplicité des kystes intra-rachidiens n'est pas une contre-indication, car une injection d'eau boriquée, comme dans le cas de Bazy, pourrait évacuer les hydatides. Mais c'est surtout les kystes uniques qui bénéficieraient de l'intervention, à la condition bien entendu, que celle-ci fût précoce ; on obtiendrait là certainement les succès qu'on a déjà obtenus dans la trépanation rachidienne pour tumeurs bénignes. A propos de l'observation qu'il rappoert, Cruveilhier écrivait : « Je suis convaincu que si, à l'époque de l'entrée de la

malade à l'hôpital, alors que le tissu propre de la moelle n'était pas altéré dans son organisation, le diagnostic avait été bien établi, il aurait été possible de la guérir, en ouvrant le kyste. N'est-il pas évident que l'ablation des acéphalocystes aurait dégagé la moelle et aurait pu être suivie de guérison ? »

INDICATIONS BIBLIOGRAPHIQUES. — CHAUSSIER. *Journ. de méd. de Corvisart*, 1807, vol. XV, p. 231. — ESQUIROL. *Bullet. de la Faculté et de la Soc. de méd. de Paris*, 1817, t. V, p. 426, obs. VII. — REYDELLET. *Dict. des sciences méd.*, article Moelle, 1819, t. XXXIII, p. 564. — MORGAGNI. *De sedibus et causis recorborum*, 1822, vol. V, p. 168. — MÉLIER. *Journ. gén. de méd. de Sédillot*, 1825, p. 33. — OLLIVIER (d'Angers). *Maladies de la moelle épin.*, t. IV, p. 551. — MONTANZEY. *Bullet. de la Soc. anat.*, 1827, p. 188. — MAZET. *Bullet. de la Soc. anat.*, 1837, p. 226. — DUMOULIN. *Bullet. de la Soc. anat.*, 1847, p. 321. — DUBOIS. *Bullet. de la Soc. anat.*, 1848, p. 95. — CRUVEILHIER. *Bullet. Soc. anat.*, 1850, p. 63, et *Anat. pathol.*, XXXV, pl. VI. — GOUPIL. *Bullet. Soc. anat.*, 1852, p. 211. — OGLE. *Pathol. trans.*, XI, p. 299. — FORSTER. *Hand. der pathol. Anat.*, vol. II, p. 639. — BARTELS. *Deut. Archiv. für kl. med.*, 1869, vol. V, p. 108. — ROSENTHAL. *Hand. der nervenkrank.*, p. 192-193. — MURCHISON. *Diseases of the liver*, n° 2, Ed. p. 129. — LIOUVILLE et STRAUS. *Bull. Soc. anat.*, 1875, p. 93. — LLEWELLIN. Cité par COBBOLD, « *On parasites* », p. 140. — WOOD. *Austral. med. Journ.*, 1879, p. 222. — MOXON. Cité dans FAGGE'S, Medecine. Vol. I, p. 413. — DIXON. *Med. Chir. trans.*, vol. XXXIV, p. 315. — BELLENCONTRE. *Contr. à l'étude des kystes hydat. comprimant la moelle épin.*, Th. Paris, 1876. — VERGELY, DUDON. *Mém. et Bullet. de la Soc. de méd. et chir. de Bordeaux*, 1874, p. 363. — R. MAGUIRE. Hydatides du canal médullaire. *The Brain*, janvier 1888. — HONTANG. *Bullet. Soc. anat.*, 1885, p. 95. — RAMSON et ANDERSON. *Gaz. méd. de Paris*, 1891, p. 601. — BAZY. *Congrès de chirurgie de Paris*, 1891.

ÉLECTION

M. ORRILLARD présente sa candidature à une place de membre adjoint.

Séance du 19 novembre 1893.

PRÉSIDENCE DE M. LETULLE

Lésions nerveuses dans les amygdalites chroniques. Description anatomique des plexus nerveux folliculaires et sous-épithéliaux de l'amygdale, par A. MICHEL DANSAC, interne des hôpitaux.

Le 27 octobre dernier, j'ai eu l'honneur de présenter à la

Société anatomique des coupes d'aryténoïdites tuberculeuses, démontrant la prolifération des nerfs au niveau des lésions bacillaires. La même technique appliquée aux amygdales, dont je vous présente les coupes aujourd'hui, m'a donné les résultats suivants : Dans ces organes dont les nerfs seraient inconnus jusqu'ici, vous pourrez voir des plexus remarquablement développés, dont la disposition anatomique et les terminaisons épithéliales surtout rappellent la description qu'a donnée M. Ranvier, des plexus de la cornée.

Ce n'est pas seulement une lésion proliférative, que nous avons à décrire, mais encore le riche système de fibres nerveuses, la plupart sans myéline, plus ou moins développé ici selon la nature des lésions.

Les coupes montrent la vérité de l'assertion que nous formulions dans le travail précédent, à savoir que l'hyperplasie nerveuse est d'autant plus prononcée que les lésions étaient moins adultes ; en un mot qu'il y a un rapport directement proportionnel entre le degré embryonnaire de la lésion et l'hyperplasie nerveuse. Sans revenir sur les détails de technique, nous insistons encore *sur l'absence* totale de ces réseaux sur les coupes traitées par la méthode de Weigert ou de Kuhne (fibrine). Nous étudierons : 1° l'aspect général des lésions, 2° la répartition anatomique des plexus nerveux folliculaires ou amygdaliens.

Nous prendrons comme type une coupe d'amygdale syphilitique tertiaire à son début, c'est-à-dire à sa période de sclérose, *sans gommes*. Il n'est pas sans intérêt de faire remarquer la *disposition systématique* de cette sclérose subordonnée plus encore à l'induration des nerfs qu'au système vasculair.

Aspect général des lésions. — Sur une coupe soumise à l'imprégnation au chlorure double d'or et de potassium, puis colorée au carmin d'indigo de Thiersh et picro-carmin d'Hoyer, les éléments anatomiques se présentent comme il suit :

Les follicules sont entourés de riches réseaux violet noirâtre très fins, d'où partent des filets qui pénètrent dans le follicule, convergeant tous vers le centre.

Les réseaux nerveux périfolliculaires forment des plexus périvasculaires autour des vaisseaux sanguins afférents du

follicule ou sinus dont les mailles se voient nettement appliquées sur les vaisseaux qu'elles recouvrent et entourent.

Les filets nerveux intra-folliculaires naissent de ces plexus périvasculaires, croisent les vaisseaux sous un angle plus ou moins ouvert, parfois droit, et se dirigent vers le centre du follicule. Uniques, ils ne tardent pas à se bifurquer ou se trifurquer, sous formes d'arborisations élégantes. Les filets nés de ces arborisations sont volumineux et renflés en bouton ou en poire, soit anastomosés avec les arborisations voisines, constituant un réseau plexiforme remarquable.

Mais il faut préciser. L'examen attentif permet de reconnaître que les filets *anastomosés et les arborisations terminales sont parfaitement distincts.*

En effet les filets issus du plexus périfolliculaire, parvenus dans le follicule, vont se répartir ainsi qu'il suit :

A. — A leur entrée dans le follicule, ils forment des rameaux relativement volumineux, moniliformes. Ces rameaux ou *filets primitifs* ne tardent pas à se diviser dichotomiquement après un trajet plus ou moins court.

Ce système *périphérique intrafolliculaire* constitué, ces filets intrafolliculaires primitifs ne sont jamais anastomosés entre eux. Ils restent toujours *indépendants.* Lors même qu'à un faible grossissement ils paraissent s'anastomoser, surtout s'ils sont très nombreux; on peut se convaincre qu'il s'agit d'un entre-croisement de deux ramuscules primitifs voisins et non d'une anastomose vraie.

Rien ne le prouve mieux que l'impossibilité de mettre à une même mise au point dans leur continuité, ces deux filets *anastomosés en apparence.* L'un des deux disparaît ou perd sa netteté aussi *bien au niveau de l'entre-croisement* que sur le reste de son parcours.

B. — Les rameaux primitifs en continuant leur trajet se *dichotomisent une première fois,* puis ils émettent des ramifications bifurquées ou trifurquées qui de nouveau se dichotomisent et ainsi de suite.

Parmi les dichotomisations, les *unes accompagneront* les *vaisseaux sanguins,* les *autres resteront indépendantes.*

Les ramifications secondaires qui s'anastomoseront dans le follicule, suivent les vaisseaux, et, de même que ces derniers, cheminent entre les cellules lymphoïdes et les éléments

hématopoiétiques. Réseau sanguin et vasculaire s'anastomosent tous deux, forment un feutrage, un plexus *neuro-vasculaire* intra-folliculaire, qui suit exactement la disposition anatomique du réseau sanguin jusqu'à sa sortie du follicule. Aux points nodaux du plexus neuro-vasculaire se trouvent des renflements de *cellules nerveuses ramifiées*, dont les prolongements s'anastomosent avec les filets du plexus.

La disposition est en tout point semblable aux plexus d'*Auerbach et de Meisner des tuniques intestinales.*

C. — *Les ramifications dichotomiques indépendantes* du système vasculaire, se répètent et se terminent librement par des extrémités libres et renflées. Toujours isolées, ces arborisations terminales n'affectent *aucune anastomose soit entre elles, soit avec le plexus précédent.*

Nous n'avons pu déterminer encore avec précision les rapports de ces terminaisons avec les éléments lymphoïdes ou hématopoiétiques. Nous espérons y arriver à la suite d'examens plus nombreux ou plus suivis.

La disposition anatomique dont nous venons de donner brièvement la description est *constante*, quelle que soit la richesse des éléments nerveux, quelles que soient les lésions. Elle se retrouve toujours identique, aussi régulière sur toutes nos coupes d'amygdales.

Nous avons donc, en n'envisageant que le follicule « clos », élément fondamental de l'amygdale, le schéma anatomique suivant :

1° Système plexiforme périfolliculaire, accompagnant les gros vaisseaux, de la périphérie du follicule et les sinus.

2° *Rameaux primitifs*, naissant de ces derniers, premier *système intrafolliculaire*, rameaux isolés, non anastomosés, indépendants des vaisseaux sanguins afférents, qui pénètrent le follicule. Ces rameaux *intrafolliculaires primitifs* vont se *dichotomiser.*

3° Des bifurcations du système primitif intrafolliculaire naissent des filets, qui se jettent sur les vaisseaux, constituant un *des plexus neuro-vasculaires*, dont les filets anastomosés forment un *réseau plexiforme très riche.* Les filets sont fréquemment reliés entre eux par des renflements qui paraissent être les cellules *nerveuses.* C'est le *système plexiforme intrafolliculaire.*

4° Un autre ordre de nerfs, issus des mêmes bifurcations, reste indépendant de ce système plexiforme neuro-vasculaire, et répétant les dichotomisations primitives, se terminent par des arborisations libres, renflées, dans l'intérieur même du follicule. Ces *arborisations terminales intrafolliculaires* ne sont jamais *anastomosées entre elles* et gardent leur indépendance sur tout leur trajet.

Telle est la disposition des éléments nerveux d'un follicule clos isolé.

Nous avons à décrire maintenant, les nerfs de la portion médullaire ou interfolliculaire et leurs terminaisons à la périphérie, à la face libre de l'amygdale, ou dans les invaginations où rétrocessus de l'épithélium qui constituent les lacunes ou cryptes amygdaliennes.

Description du système nerveux interfolliculaire. Nerfs médullaires. — Les nerfs de l'amygdale pénètrent par sa face interne, avec les vaisseaux. Nerfs et vaisseaux cheminent alors dans l'intervalle des follicules, jusque sous l'épithélium de revêtement.

Les nerfs médullaires satellites des vaisseaux afférents sont également de deux ordres. Les uns constituent des plexus à mailles allongées entourant les vaisseaux et leurs branches. Ce sont les nerfs perivasculaires.

Les autres suivent un trajet rectiligne dans toute leur étendue. Parvenus sous la muqueuse ils se dichotomisent, s'entre-croisent et vont se terminer selon des modes divers.

Ces nerfs terminaux s'entre-croisent sans s'anastomoser, dans les espaces médullaires et interfolliculaires.

Il en est de même des terminaisons dont les arborisations fines et nombreuses simulent un plexus, sans jamais pourtant constituer un réseau plexiforme vrai.

Mais, *d'autre part*, les rameaux périvasculaires se rendent à la périphérie, pénètrent avec les vaisseaux dans les papilles. Ces rameaux périvasculaires constituent un système plexiforme neuro-vasculaire épithélial en tout point semblable au plexus neuro-vasculaire intra-folliculaire.

Le système plexiforme émet donc des ramifications, anastomosées, constituant un plexus sous-épithélial, dont

les mailles et le réseau rappellent les plexus cornéens de Ranvier.

De plus, non seulement ces filets plexiformes émettent des terminaisons papillaires, satellites de l'anse vasculaire, mais elles nous ont paru doner naissance à de fines arborisations terminales libres et renflées, qu'on retrouve dans l'épithélium périphérique et celui des lacunes.

Dans le cas où un follicule est sous-jacent à l'épithélium, c'est surtout le réseau plexiforme neuro-vasculaire périfolliculaire qui émet les filets terminaux de l'épithélium.

Ce mode de terminaison en plexus est constant dans les recessus épithéliaux de l'amygdale, et les cryptes qui simulent des glandes. Elles prédominent sur les terminaisons indépendantes, quoique ces dernières puissent encore s'y rencontrer.

Terminaisons nerveuses épithéliales périphériques et lacunaires. — Nous nous occuperons des terminaisons nerveuses périphériques tout d'abord.

A) Terminaisons périphériques. — Il existe donc deux ordres de terminaisons dans les couches périphériques de l'amygdale.

1° Des terminaisons *indépendantes*, isolées, analogues aux terminaisons nerveuses de la peau et des muqueuses, qu'on a décrites. Ces dernières naissent des dichotomies successives des troncs interfolliculaires ou médullaires.

Au niveau de l'épithélium, elles s'épanouissent en éventail, se dichotomisent, et s'entre-croisent sans s'anastomoser. Les dernières bifurcations rampent sous la couche épithéliale qu'elles abordent obliquement et pénètrent soit dans les papilles, soit dans des masses particulières allongées, pyriformes, ou fusiformes.

Le cylindre-axe pénètre dans ces ampoules terminales intra-épithéliales, en formant des arborisations très fines, qui s'y terminent par des petites dichotomisations renflées à leur extrémité. Ces dernières semblent parfois pénétrer dans des cellules épithéliales rappelant celles des bourgeons du goût.

L'aspect ressemble aux corpuscules de Paccini, sauf que, dès l'origine, les corpuscules fusiformes périphériques peuvent être bifurqués ou trifurqués. Dans ces cas on voit un pédicule contenant un ou plusieurs cylindres-axes indépendants qui se bifurquent ou se trifurquent pour se terminer de la même façon.

Nous les étudierons et décrirons ultérieurement.

Plus rarement, on observe quelques extrémités libres, pénétrant dans les couches épithéliales, et se terminant par une extrémité effilée à la surface libre.

Donc deux modes de terminaisons indépendantes :

1° *Ampoule fusiforme contenant les arborisations terminales du cylindre-axe* « à extrémités renflées terminales ».

2° *Extrémités libres effilées inter-épithéliales* s'avançant jusqu'à la surface de l'organe.

Ces dernières ne se bifurquent jamais une fois qu'elles ont abordé les assises épithéliales.

B) Terminaisons lacunaires. — Bien que ces dernières se retrouvent parfois à la périphérie de l'amygdale, elles paraissent surtout appartenir aux invaginations et rétrocessus épithéliaux constituant les cryptes ou lacunes de l'amygdale.

Les follicules sont presque au contact de l'épithélium de la crypte. Aussi les plexus périfolliculaires neuro-vasculaires contribuent-ils à donner les terminaisons épithéliales qu'elles forment en grande partie.

Schématiquement on peut se représenter ainsi ces terminaisons lacunaires.

Un des vaisseaux issus du sinus périfolliculaire pour constituer le réseau sanguin sous-épithélial se jette dans une papille conique, renflée à son extrémité épithéliale. Ce vaisseau entouré de très minces filets nerveux plexiformes qui l'accompagnent, se recourbe en anse, et sort de la papille par le même point.

Ainsi se trouve constituée l'anse neuro-vasculaire type. Mais des plexus périvasculaires de cette anse partent des filets terminaux, qui deviennent les *arborisations libres* dans la papille. Les unes se terminent en *anneau de clef*, dans

l'épithélium de revêtement de la papille, les autres forment des *anses à convexité périphérique*. La *branche de réflexion seule est terminale*. Ce mode de terminaison nous a paru se faire par de très fines et très courtes *arborisations libres*, indépendantes, *renflées à leur extrémité*.

L'examen est d'autant plus difficile ici que les filets d'origine périvasculaire se comportent *comme dans le follicule*. Les uns *forment un plexus à anastomoses inextricables*, intra-papillaire, les autres se terminent librement, s'entrecroisant sans jamais s'anastomoser.

Nous donnerons cette description avec plus de détails dans un travail ultérieur avec les reproductions de nos coupes faites à la chambre claire, et surtout d'après des photographies. Les épreuves donnent plus nettement encore ces détails que la plaque sensible peut rendre certains. Détails inaccessibles à l'examen direct, rayons ultra-violets, par suite de la limitation du pouvoir visuel.

Telle est la distribution normale des nerfs dans l'amygdale.

Les amygdales pathologiques confirment les conclusions de notre travail précédant sur les aryténoïdites tuberculeuses. Le cylindre-axe de ces nerfs s'hypertrophie et prolifère d'autant plus que la lésion *émet un caractère embryonnaire plus accentué*. Ici, la lésion embryonnaire consiste essentiellement dans le degré plus ou moins prononcé de lymphadénie locale, c'est-à-dire la production d'érytrocytes ou globules à noyaux, fonction essentiellement embryonnaire, anormale à l'état adulte (1).

La sclérose inflammatoire suit l'hyperplasie nerveuse qui devient son guide dans ses répartitions anatomo-pathologiques.

Tous les nerfs pathologiques hyperplasiés et en prolifération *sont amyéliniques*, comme ceux des plexus d'anastomose sains.

Les amygdales lymphadéniques, tuberculeuses et syphilitiques, les tumeurs embryonnaires de ces organes lymphoïdes présentent l'hyperplasie nerveuse.

Les amygdales syphilitiques caractérisées par la dilatation

(1) *Maladies de l'oreille, du nez et du larynx*, 1893.

vasculaire, la persistance de l'érytrocytose, nous montrent la sclérose essentiellement liée à l'hyperplasie amyélinique. N'y aurait-il pas lieu de rechercher si, dans les centres nerveux, la prolifération des fibres de Remak ne jouerait pas le même rôle dans certaines scléroses, notamment dans les scléroses syphilitiques ?

La systématisation des lésions — objection la plus grave qu'aient invoquée avec quelque apparence de raison les adversaires du Tabes d'origine syphilitique — tomberait d'elle-même.

En effet, si, dans le tabes, l'hyperplasie nerveuse, limitée dans son début au cylindre-axe du système des fibres de Remak est retrouvée comme dans nos lésions syphilitiques de l'amygdale, cette hyperplasie cylindraxile syphilitique, guidant et commandant la sclérose, la systématisation dans les cordons postérieurs est facilement compréhensible. De plus, l'hyperplasie scléreuse limitée aux fibres amyéliniques anatomiquement *déjà systématiques*, se propagera aux fibres myéliniques des cordons postérieurs, progressivement détruits et envahis par cette sclérose d'origine primitivement amyélinique pure. Nous avons déjà entrepris ces recherches, encore trop incomplètes, pour donner ici une conclusion ferme. Néanmoins nous pouvons assurer, dès maintenant, que les recherches dans ce sens ne seront pas dénuées d'intérêt, et, sans réserver quelques surprises inattendues, peut-être même la conciliation des doctrines actuelles. L'école de St-Louis, on peut le dire, a réfuté victorieusement toutes les objections de ses adversaires. Cette victoire nous paraît devoir être complète, le jour où la *sclérose primitive d'origine amyélinique* sera *démontrée dans la moelle* comme nous venons de le trouver dans nos amygdales pathologiques, de nature syphilitique.

Sarcome primitif du corps thyroïde, par M. JAYLE, interne des hôpitaux.

J..., Georges, âgé de 76 ans, entré le 18 mai 1893, à l'hôpital Saint-Antoine, salle Louis, n° 23 bis, dans le service de M. le docteur Letulle.

Excellente santé jusqu'à il y a un an. A cette époque il ressent de violentes douleurs dans les oreilles, douleurs bientôt suivies de double

surdité complète. Suppuration consécutive de l'oreille gauche, puis de l'oreille droite. Retour de l'ouïe.

Ces douleurs d'otite étaient à peine calmées qu'il en survient de nouvelles à la partie latérale droite du cou, remontant en haut jusqu'à l'apophyse mastoïde et descendant en bas dans le creux sus-claviculaire.

Il y a deux mois le cou commence à se tuméfier et la respiration devient gênée. Les douleurs persistent très vives et ne sont apaisées par aucun médicament.

La gêne de la respiration s'accentue peu à peu et bientôt le patient est obligé de dormir assis, le décubitus dorsal provoquant de l'étouffement.

La déglutition devient elle-même difficile ; le malade a l'impression d'un obstacle dans l'œsophage et, depuis trois semaines, il se nourrit exclusivement de liquides.

État actuel. — Homme vigoureux, d'une stature et d'une corpulence notables.

Tuméfaction notable du cou ; dilatation des veines jugulaires. Les veines superficielles de la poitrine se dessinent nettement jusque dans leurs plus fines ramifications ; de même, les veines de la face s'injectent et deviennent turgescentes à chaque effort. Dès que le malade parle, la face tout entière se cyanose, les yeux prennent une fixité absolue, et, au bout de quelques paroles, la suffocation apparaît.

La palpation est difficile, d'autant plus que le tissu cellulaire du cou est épais et œdématié : néanmoins, immédiatement au-dessus du sternum on voit contre la trachée une induration se continuant vers la droite, dont il est difficile de limiter les contours. — Quelques ganglions carotidiens à droite. Poumons emphysémateux : cœur, bruits sourds, mal frappés.

Urines : pas de sucre ni d'albumine.

19 mai. Mort dans un accès de dyspnée le lendemain de l'entrée à l'hôpital.

Autopsie. — L'autopsie a montré l'existence d'une tumeur du volume d'une petite mandarine, développée aux dépens du lobe droit du corps thyroïde. Cette tumeur contourne la trachée à droite et envoie un prolongement entre elle à l'œsophage, prolongement qui comprime ce dernier à en rétrécir le calibre des deux tiers au moins. La trachée n'est aucunement déformée.

La tumeur est très dure, nettement limitée, comme encapsulée et pourrait être extirpée. A la coupe, elle présente une consistance fibreuse ; çà et là elle devient molle, offre par places des points d'aspect puriforme et quelques noyaux d'une dureté osseuse.

Sur le trajet des vaisseaux carotidiens existent plusieurs ganglions très durs, du volume d'un pois à celui d'un très gros haricot.

L'examen des viscères n'a révélé aucune grosse lésion macroscopique.

Réflexions. — 1° Nous sommes sans doute en présence d'un cancer primitif du corps thyroïde, mais l'examen histologique dont veut bien se charger mon maître, M. Letulle, pourra seul nous permettre d'être affirmatif.

2° La tumeur était extirpable, et si le diagnostic avait été établi d'une façon précise, la question de l'intervention aurait

pu se poser. Le malade eût très probablement bénéficié de l'opération.

3° Les accès de suffocation et la mort qui s'en est suivie n'étaient pas dus à la compression de la trachée, mais plutôt à celle des pneumogastriques et sympathiques droits (1).

Examen histologique de la tumeur du corps thyroïde présentée par M. Jayle (sarcome fuso-cellulaire), par M. LETULLE.

Après décalcification par l'acide picrique, les coupes faites dans toute l'épaisseur de la masse montrent :

1° Au centre de la tumeur, de larges blocs d'un tissu fibroïde, à peu près invasculaire et caractérisé par des travées dans lesquelles on n'aperçoit que quelques rares éléments cellulaires dégénérés. La substance fondamentale ressemble à du tissu fibreux ; elle est parsemée de nombreuses granulations jaunâtres, brillantes, reliquats des sels calcaires. Les cellules sont, pour la plupart, de longs éléments fusiformes, cellules connectives, ou éléments sarcomateux encore munis d'un noyau mais remplis de granulations jaunes brillantes. En certains points, on trouve de grandes cellules ramifiées anastomosées les unes avec les autres, en tout semblables à des cellules conjonctives muqueuses, noyées dans une gangue amorphe infiltrée de sels de chaux avant la décalcification.

2° La périphérie de la tumeur fournit des renseignements plus certains : toute trace de la glande thyroïde, c'est-à-dire des éléments épithéliaux y a totalement disparu, ainsi d'ailleurs qu'au centre. Mais les tissus sont vivants, vasculaires et uniquement composés de cellules fusiformes tassées les unes contre les autres. Il en résulte un tissu conjonctif anormal, tout en éléments, un sarcome dépourvu presque complètement de gangue interstitielle et irrigué par un grand nombre de canaux vasculaires larges limités par les grandes cellules de la masse tumorale.

L'orientation des trousseaux cellulaires semble, sur quelques points, se faire par rapport aux conduits vasculaires. Toutes les cellules de la tumeur sont à peu près égales, munies d'un noyau volumineux. On ne trouve en aucun point de cellules géantes, ni de myéloplaxes.

Une coque fibreuse assez dense entoure l'organe dégénéré et lui adhère intimement. De nombreux nerfs accompagnés de larges veines sont englobés soit dans l'enveloppe fibreuse, soit même dans les couches superficielles de la tumeur.

Plusieurs des ganglions lymphatiques gros et durs, voisins de la tumeur, ont été coupés : tous sont envahis dans leur totalité par des éléments sarcomateux identiques à ceux décrits précédemment.

Une zone fibreuse épaisse enveloppe chacun de ces petits sarcomes ganglionnaires.

Aucun des muscles voisins n'a été atteint. La face antérieure de la trachée est respectée.

(1) Voir page 572 les remarques présentées par M. P. Delbet à la suite de cette communication.

Pneumonie. Abcès du poumon. Pneumotomie. Mort, par MM. JAYLE et RAFFRAY, internes des hôpitaux.

La nommée L..., Camille, âgée de 41 ans, entre le 4 mai 1893 à l'hôpital Saint-Antoine, salle Barth, n° 20, dans le service de M. le Dr Letulle.

Elle est malade depuis environ huit jours et se plaint à son entrée d'un point de côté à droite, de dyspnée et de fièvre. La température atteint 40°,5 le 4 au soir.

5 mai. Malade dyspnéique. Facies rouge. A l'auscultation on trouve sur les deux tiers inférieurs du poumon, à droite, des râles crépitants et sous-crépitants qui s'accompagnent de souffle tubaire à la base. A gauche quelques râles à la base. Expectoration : crachats rouillés abondants.

Diagnostic. — Pneumonie droite.

Température vaginale, matin : 39°,8; soir : 40°,8.

Le 6. État stationnaire. Température vaginale, matin: 39°,6 ; soir : 40°.

Du 6 au 10 la malade présente un peu d'amélioration, mais la défervescence ne se produit pas. La température oscille toujours autour de 39° et atteint même 40° le 10 au soir.

Du 10 au 18 les symptômes fonctionnels, toux, dyspnée, expectoration, s'amendent manifestement, mais la température se maintient entre 38° et 39°. On constate en même temps qu'il persiste à la base droite une zone de submatité.

Le 18, la température tombe à 37° et l'on pense que la défervescence est enfin complète, mais le 20 au soir elle remonte à 39° pour osciller les jours suivants autour de 38°.

Le 24. L'auscultation fait reconnaître l'existence de râles crépitants fins sur presque toute la hauteur du poumon droit ; il en existe quelques-uns de sous-crépitants à gauche.

L'état général est d'ailleurs bon et la malade mange des potages avec appétit.

T. : 37°,6 le matin ; 38°,4 soir.

Le 28. La température a atteint 39° hier soir et est à 38° ce matin.

A l'examen on trouve à la base droite, de la submatité, de la diminution des vibrations et une diminution notable de la respiration.

Le 29. Matité plus franche qu'hier. Abolition de la respiration à la base.

T. : matin 38°,9; soir 39°.

En présence de la fièvre et des signes stéthoscopiques on porte le diagnostic de pleurésie purulente post-pneumonique.

Le 30. La peau est très légèrement œdématiée du côté de l'épanchement et à la pression on détermine un peu de douleur. Deux ponctions sont faites sans résultat avec la seringue de Pravaz.

T. : matin 38°; soir 39°,6.

Le 31. Cette nuit la malade a expectoré deux pleins crachoirs de pus verdâtre, non fétide. Les signes stéthoscopiques se sont d'ailleurs modifiés; la matité a diminué et il existe un souffle amphorique, mais pas de tintement métallique ni de succussion hippocratique.

T. : matin 37° ; soir 39°,3.

4 juin. La malade crache toujours du pus, mais en moindre quantité. La température oscille entre 38° et 39°.

L'intervention est différée pour les raisons suivantes : expectoration légèrement moins abondante, état général bon, fréquence des guérisons spontanées des pleurésies purulentes métapneumoniques.

Le 7. Depuis deux jours les pommettes ont pris une teinte rose foncé persistante ; aujourd'hui, pour la première fois, les crachats exhalent une odeur sphacélique.

T. : 38°, matin ; 38°, soir.

Le 6. Odeur infecte des crachats. Haleine putride.

T. : matin 38°,6 ; à 4 heures, 38°,4.

A 6 heures du soir, *opération*. Anesthésie locale à la cocaïne.

Incision dans le 8e espace intercostal droit, de 8 à 10 centim. de long. La peau, le tissu cellulaire, les muscles sont successivement incisés. Ponction de la plèvre : pas de liquide purulent. L'ouverture pleurale est agrandie et on remarque alors que celle-ci paraît bien épaissie. Survient en même temps une quinte de toux qui fait sortir par la plaie deux à trois cuillerées à soupe de pus très fétide. Le doigt introduit alors dans la cavité se meut en tous sens.

On procède alors au lavage de la cavité avec une solution de sublimé, mais à peine le liquide est-il introduit que la malade est prise d'une forte quinte de toux et expectore à pleine bouche le liquide injecté. En même temps il sort par la plèvre une masse gangrenée que nous supposons être un point de sphacèle cortical du poumon. Petit lavage à l'acide borique. Deux gros drains. Pansement ordinaire.

Après cette intervention la malade est froide et cyanosée et ne cesse de tousser. Le passage de la solution de sublimé par les bronches a, en effet, donné aussitôt naissance à des accidents de toux et de dyspnée, un moment inquiétants.

A 7 h. 1/2, la température est de 35°,8, mais la malade ne se sent pas trop mal et se déclare satisfaite de l'intervention.

Le 9. La nuit a été assez calme et ce matin la toux est assez peu fréquente ; la fétidité de l'haleine a disparu.

Pansement ; pas d'écoulement abondant. Pas de lavage.

Le 10. T. : matin, 37°,9 ; soir, 37°,9. Nuit mauvaise, agitée.

Pansement ; écoulement assez abondant. Lavage à l'eau naphtolée ; quintes de toux et rejet d'un peu de liquide par la bouche.

T. : matin, 38°, 6 ; soir, 39°,6.

Le 11. L'état a été s'empirant depuis hier matin. Ce matin, dyspnée extrême. Malade comateuse. Temp. : 40°,2. Mort à 2 heures de l'après-midi.

Autopsie. — L'autopsie nous a démontré l'erreur du diagnostic que nous avions porté. Il ne s'agissait pas d'une pleurésie purulente enkystée de la grande cavité pleurale, mais bien d'un abcès du poumon occupant toute sa base inférieure et postérieure. Cet abcès s'ouvre dans plusieurs bronches et en particulier dans une de 4 à 5 millim. de diamètre. En arrière, il n'est séparé de la plèvre que par une épaisseur de tissu pulmonaire de moins d'un centimètre. Si nous ajoutons que la plèvre adhérait sur toute son étendue, on comprend pourquoi nous avons pu croire, même au cours de l'opération, nous trouver dans la cavité pleurale, alors que nous étions dans le poumon.

Les viscères ne présentent pas d'altérations macroscopiques capables d'expliquer la mort. La terminaison fatale est due à cette toxémie que l'on observe à la suite des affections pulmonaires gangréneuses. Nous pensons que si l'intervention avait été décidée plus tôt, nous n'aurions pas un insuccès à enregistrer.

Séance du 24 novembre 1893.

Présidence de M. Cornil.

Tumeur fibro-kystique volumineuse développée dans le tissu cellulaire sous-péritonéal de la cavité pelvienne et de la fosse iliaque gauche. Enucléation sans hémorrhagie appréciable. Rapports vasculaires avec l'utérus. Résection et suture de la séreuse. Drainage sous-péritonéal de la cavité pelvienne, par M. Cazenave, interne de l'hôpital Broca.

La pièce que nous avons l'honneur de présenter provient d'une malade opérée par M. le Dr Picqué le 20 novembre dernier. Cette tumeur siégeait dans la cavité pelvienne, avait repoussé en haut et en avant l'utérus et ses annexes, et par ses dimensions avait gagné la fosse iliaque gauche, où elle avait également décollé la séreuse péritonéale, ainsi que le côlon iliaque qui était étalé sur la tumeur.

Voici en quelques mots l'histoire clinique de la malade : F. M..., 43 ans, bonne santé habituelle, réglée pour la première fois à 13 ans; les règles ont toujours été normales, régulières et non douloureuses. Il y a trois ans, la malade s'aperçoit que son ventre augmente de volume, elle accuse en même temps avoir eu, depuis cette époque, des douleurs lombaires, une sensation de lassitude et de pesanteur dans le ventre. On relève aussi quelques troubles de la vessie (mictions fréquentes), une constipation opiniâtre, et parfois une sensation de corps étranger pesant sur la dernière partie du rectum et sur l'anus.

Les règles sont toujours restées normales ; il y a environ 6 mois, la malade est prise brusquement quatre jours après ses règles d'une douleur très vive dans le bas-ventre, avec défaillance, sueurs froides, et un état syncopal marqué. La malade s'alite, les douleurs disparaissent et au bout de 8 jours elle reprend ses occupations journalières.

Au moment de son entrée dans le service, on constate un excellent état général et l'absence de toute lésion organique.

En résumé, la malade s'est aperçue, il y a trois ans, de l'augmentation de son abdomen, augmentation qui est due à la tumeur que nous présentons. Cette tumeur a donné lieu à très peu de symptômes, et son augmentation progressive a seule obligé la malade à se faire opérer.

L'examen pré-opératoire montre les détails suivants. La cavité abdominale est occupée par une tumeur dépassant de quatre travers

de doigt, de forme arrondie, mais plus développée du côté gauche. La percussion donne une série de sonorité limitée à la région épigastrique, tout le reste est mat et occupé par la tumeur.

Par le palper abdominal on constate que la tumeur est régulière, rénitente, fluctuante. A la partie inférieure, sur la ligne médiane et au-dessous du pubis, on trouve une saillie du volume du poing et d'une consistance moins rénitente.

Le toucher vaginal montre que la tumeur occupe une grande partie de la cavité pelvienne où elle présente les mêmes caractères que ceux signalés plus haut, c'est-à-dire réguliers, rénitents, etc. Il est impossible d'arriver sur le col de l'utérus, et surtout de pratiquer le cathétérisme de sa cavité.

En résumé, de par la clinique et l'examen, on porte le diagnostic de tumeur à contenu liquide, probablement polykystique et d'origine ovarienne.

L'opération est faite par M. Picqué le 21 novembre. Nous résumerons les différents temps de l'opération. Après l'incision de la paroi abdominale on arrive sur une tumeur ayant tous les caractères d'un kyste. On constate à ce moment que la saillie médiane qu'on trouvait par le palper est portée par l'utérus fortement attiré en haut. De chaque côté se trouvent les annexes normales (trompes et ovaires).

Le diagnostic se trouve modifié de ce fait, et on porte celui de : kyste parovarien volumineux développé dans le ligament large. La collection est ponctionnée plusieurs fois, mais on ne retire qu'une quantité minime de liquide. M. Picqué contourne alors avec sa main la tumeur, qui occupe les cavités pelvienne et iliaque, et une grande partie de l'abdomen. On s'aperçoit qu'elle n'est point pédiculisable, et qu'elle s'est développée en repoussant la séreuse pelvienne et la séreuse qui tapisse la fosse iliaque gauche. On remarque de plus que le côlon iliaque passe en bandoulière sur la portion correspondante de la tumeur, que le mésocôlon a disparu ; ce qui amène un contact immédiat entre la tumeur et cette partie de l'intestin.

M. Picqué incise alors sur la ligne médiane la séreuse qui recouvre la tumeur (l'incision a une longueur de 10 à 12 centim.), et décortique la tumeur. Ce temps opératoire se fait rapidement, avec facilité et sans hémorrhagie. On arrive ainsi à la face postérieure de l'utérus, et on rencontre à la partie inférieure et postérieure de cet organe un pédicule vasculaire très court, formé par quelques veines de volume moyen, et une grosse artère. Ces vaisseaux sont pincés et sectionnés ; on place ensuite entre la pince et l'utérus une ligature avec un fil de soie.

La tumeur a pu être ensuite enlevée en totalité très rapidement. Il reste alors deux grands lambeaux de séreuse décollée, on en résèque la majeure partie. Le reste est suturé en bourse à la partie inférieure de la plaie abdominale. La cavité ainsi formée donne lieu à un suintement sanguin insignifiant ; elle est tamponnée et drainée avec de la gaze iodoformée faible (drainage Mickulicz). On obtient de ce fait un drainage extra-péritonéal de la cavité pelvienne.

On procède enfin à la suture de la plaie abdominale.

Examen de la pièce. — La tumeur ainsi enlevée est volumineuse, son poids est de dix livres et quelques grammes. Elle présente deux lobes ; un volumineux (abdominal), l'autre plus petit (pelvien).

Un étranglement reposant sur le détroit inférieur de la cavité pelvienne les sépare. La pièce est incisée suivant différents diamètres, et on constate qu'elle est formée de kystes très nombreux dont le volume varie de celui du poing à celui d'une noisette. Un liquide clair, de couleur citrine, s'écoule de la surface de la section, et se coagule par refroidissement. Un de ces kystes contient un gros caillot fibrineux, noirâtre, d'origine hématique. C'est sans doute lui qui a donné lieu aux accidents qui sont signalés dans l'histoire clinique de la malade.

Après la section la tumeur s'affaisse, et son volume diminue des deux tiers, et on constate alors qu'elle présente de grandes analogies de structure avec les tumeurs fibro-kystiques.

Les suites opératoires ont été excellentes. La malade s'est très peu ressentie de l'ablation de cette volumineuse tumeur et est actuellement en voie de guérison.

Réflexions. — Il nous a paru intéressant de présenter cette tumeur à la Société pour les raisons suivantes :

1° Il ne s'agissait pas d'une tumeur kystique de l'ovaire;

2° Pendant l'opération on a pu croire un moment à un gros kyste paraovarien;

3° Les rapports vasculaires que la tumeur présentait avec l'utérus doivent fait penser plutôt à une tumeur fibro-kystique d'origine utérine, mais un examen histologique seul pourra trancher la question;

4° Quelle qu'en soit l'origine, le volume et le développement rétro-péritonéal nous ont paru intéressants à signaler;

5° Décortication simple, facile et sans hémorrhagie de cette volumineuse tumeur;

6° Résection de deux grands lambeaux de la séreuse péritonéale; suture de ses bords libres à la partie inférieure de la plaie, et drainage extrapéritonéal consécutif de la cavité pelvienne.

Hydronéphrose expérimentale, par M. Tuffier, agrégé chirurgien des hôpitaux.

Dans la séance du 18 mai 1893, je vous ai présenté une hydronéphrose expérimentale obtenue par coudure directe de l'uretère. J'ai continué ces recherches et je viens vous en communiquer aujourd'hui les résultats obtenus.

Expérience I. — *Rein ectopié du côté droit et anormalement immobilisé. Au 33e jour, hydronéphrose ouverte.* — Chien jeune opéré le 30 mai 1893. Le rein détaché de ses moyens de fixité est abaissé et fixé dans la région sous-ombilicale au péritoine

pariétal par 2 points de suture. L'animal guéri de l'opération, il est facile de sentir par la palpation le rein droit descendu mais peu mobile.

Mis à mort le 3 juillet 1893. L'uretère est coudé à angle droit à 1. centim. 1/2 du bassinet et présente en avant une dilatation fusiforme très nette.

Le rein droit est gros et fluctuant, il mesure 5 centim. 1/2 de longueur sur 4 de largeur, il est globuleux. Par la moindre pression sur le rein, on fait passer le liquide dans toute la longueur de l'uretère. A la coupe, lésions classiques de l'hydronéphrose, dilatation des calices et du bassinet, mais le parenchyme rénal présente encore une épaisseur de 5 millim.

L'uretère droit est perméable dans toute sa hauteur, il n'existe au niveau de la coudure, qui d'ailleurs se redresse facilement, aucun repli valvulaire.

Le rein gauche normal mesure 4 centim. de long sur 3 de largeur.

Expérience II. — *Ectopie rénale gauche chez une chienne ayant une exstrophie expérimentale de la vessie. Étude comparative de sécrétion des deux reins. Hydronéphrose au début au 6e jour.* — Chienne bouledogue grise opérée le 27 juin 1893. Exstrophie de la vessie. Le 11 juillet, l'animal guéri, le cathétérisme permanent des uretères est pratiqué pendant 45 minutes et permet de recueillir exactement la même quantité d'urine de chaque uretère (5 c.c.).

Le 12, l'expérience est renouvelée et donne les mêmes résultats.

Le 13. Ectopie rénale gauche.

Le 17, cathétérisme permanent des uretères pendant une 1/2 heure. On recueille ainsi 2 c.c. d'urine du côté droit, contenant 10 gr. 17 d'urée par litre et 1 c.c. 1/2 seulement du côté gauche (côté opéré) avec 12,61 d'urée par litre.

Le 18 et le 19. L'expérience renouvelée a donné des résultats proportionnellement identiques.

Mise à mort le 19 juillet. Le rein gauche déplacé est gros, dur, son uretère un peu dilaté dans sa partie supérieure.

Le rein mesure 6 centim. 2 de longueur et l'uretère 5 millim. 1/2 de diamètre, tandis que le rein droit n'a que 5 centim. 3 de long et que son uretère mesure seulement 3 millim. 1/2 de diamètre.

Expérience III. — *Rein flottant à droite. Hydronéphrose ouverte. Au 47e jour, exstrophie expérimentale de la vessie et ligature serrée de l'uretère gauche pendant 8 jours sans provoquer d'accidents d'anurie ou d'urémie.* — Chienne blanche et noire à longs poils. Mobilisation du rein droit qui est laissé libre dans l'abdomen, retenu seulement par son pédicule vasculaire (20 mai 1893).

Laparotomie exploratrice le 30 juin. Le rein est flottant et déjà dilaté notablement, comparativement à celui du côté opposé.

Le 7 juillet. Exstrophie vésicale et cathétérisme permanent des deux uretères (1 heure) ils ont émis chacun pendant ce temps 5 c.c. d'urine contenant 6 gr. 30 d'urée par litre. L'uretère gauche est alors oblitéré dans la vessie même avec 2 fils de soie.

Le lendemain et les jours suivants, l'uretère lié (gauche) ne laisse pas sourdre la moindre goutte d'urine, le chien paraît bien portant. Éjaculations rythmées de l'uretère droit.

Au 8e jour, l'animal ne présentant aucun accident est sacrifié (15 juillet 1893).

Le rein droit flottant est hydronéphrotique, coudure bien nette de l'uretère à 2 centim. du bassinet très facilement redressable et perméable.

A la coupe, le rein présente une hydronéphrose typique, mais avec une épaisseur de parenchyme rénal ayant encore 1 centim.

Le rein gauche et l'uretère du même côté sont dilatés comme dans les hydronéphroses fermées, au début.

Hydronéphrose expérimentale par ectopie rénale, par M. NAVARRO, interne des hôpitaux.

Il s'agit d'un chien chez lequel le 20 septembre 1893, on a produit une *double ectopie rénale*.

A cette époque, les 2 reins *étaient sensiblement égaux* en volume et présentaient 5 centim. 1/2 de longueur et 2 centim. 1/2 de largeur (cette dernière dimension étant prise entre le pôle et le hile).

Le 28 octobre, laparotomie exploratrice, au cours de laquelle on constate que le rein droit est normal, tandis que le *gauche mesure 7 centim. de long*. L'uretère droit est lié afin de voir, par la suite, quelle est la valeur physiologique du rein gauche.

Le 17 novembre, laparotomie nouvelle. On constate que le rein droit est atrophié, et que le gauche *est blanchâtre, mou, en forme de fer à cheval*. La dilatation porte surtout sur la *moitié inférieure* qui est presque cubique ; le hile mesure 1 centim. 1/2 de profondeur.

En augmentant de volume, le rein *s'est donc incurvé* sur lui-même, ce qui s'est produit *par sa forme en fer à cheval* et la *convexité très exagérée* de son bord externe.

En le sortant de l'abdomen, on constate l'existence d'une légère *coudure de l'uretère*, sans torsion, qui siège à 1 centim. 1/2 en dehors du hile du rein. Celui-ci mesure 9 *centim.* 1/2 *de long*, 5 *centim. de largeur*.

Pendant ces manœuvres, on voit que l'organe diminue, subitement de volume, sa hauteur ne mesure plus que 8 centim.

L'organe est réintégré à sa place, afin de s'assurer que sa *diminution tient à l'expulsion de l'urine*.

En effet, en le sortant à nouveau de l'abdomen, on voit qu'il présente toujours sa longueur de 8 centim. sans être revenu à celle de 9 centim. 1/2 et que la coudure de l'uretère a disparu.

La néphrectomie est pratiquée, et l'on peut injecter dans le bassinet 5 centim. cubes de liquide.

Ce fait démontre expérimentalement le *mécanisme de hydronéphrose par reins mobiles* ; et la *valeur fonctionnelle de l'organe* dans l'hydronéphrose ouverte puisqu'à lui seul il suffisait à assurer la vie de l'animal.

Un cas d'ictère grave apyrétique, par J. DURANTE, interne des hôpitaux.

La nommée C..., Marie, âgée de 36 ans, se présente le 30 octobre à la consultation pour entrer dans le service du docteur Raymond, remplacé par le Dr Netter.

Elle nous raconte qu'ayant toujours joui d'une excellente santé elle a eu, trois jours auparavant, étant à la fin de sa période menstruelle, une violente émotion à la suite de laquelle, sans coliques ni douleur d'aucune sorte, sans frissons, sans fièvre, elle est devenue rapidement jaune. Elle n'avait jamais eu, du reste, antérieurement ni coliques, ni ictère, ni aucun symptôme hépatique ou strumeux. Son appétit était bon et régulier, sans dégoût pour les aliments, jusqu'à ces derniers jours.

Ses selles sont décolorées et un peu diarrhéiques depuis 2 jours.

Le diagnostic posé est ictère émotif ou ictère par catarrhe gastro-intestinal léger, l'absence de toute colique passée ou présente rendant peu probable l'hypothèse de calculs biliaires, et l'état général antérieur ainsi que le défaut de toute dyspepsie faisant éliminer l'idée d'ictère par suite de compression due à une tumeur.

A la contre-visite, nous trouvons la malade plus déprimée qu'au moment de la consultation.

L'ictère n'a pas beaucoup augmenté autant qu'on en peut juger à la lumière artificielle. Cependant l'interrogation et l'examen semblent confirmer le diagnostic posé le matin.

Le pouls est petit, régulier et lent ; le cœur ne présente rien à l'auscultation qu'un souffle mitral léger attribuable à l'ictère. Dans les poumons, on entend quelques râles muqueux disséminés, mais il n'y a ni toux ni oppression.

La palpation montre un foie plutôt petit, arrivant jusqu'au rebord costal et légèrement douloureux au niveau de la vésicule biliaire. La rate est normale.

On ne sent rien dans la profondeur ni au niveau de l'estomac, ni dans le reste de l'abdomen. La diarrhée ne s'est pas renouvelée. La température est de 37°,2.

Le 31 octobre, à la visite du matin, 24 heures après son entrée, l'état général s'est considérablement aggravé. La malade très déprimée, à peine reconnaissable, ne répond presque pas aux questions qu'on lui pose.

L'ictère a pris une teinte verdâtre qui faisait défaut la veille. Les urines rares sont chargées de pigment biliaire et d'une couleur brun verdâtre foncé. Une selle qu'elle a eue depuis la veille était complètement grise. Les pupilles sont égales mais un peu rétrécies et réagissent très lentement à la lumière. Le pouls encore assez régulier est petit et plus lent que la veille. Température : 37°,2. On recherche en vain sur la muqueuse des traces de cautérisation ; on ne peut rencontrer aucun signe d'empoisonnement, notamment par le phosphore.

Le soir l'adynamie est complète ; la malade étendue sur le dos semble étrangère à tout ce qui se passe autour d'elle et ne répond plus lorsqu'on lui adresse la parole. La langue est rouge sèche. La teinte verte générale prédomine de plus en plus sur le jaune.

Les urines n'ont pas changé et sont rares. La température est normale.

Le 1er novembre, l'état s'est encore aggravé, la stupeur profonde rend l'alimentation presque impossible. Cependant, il n'y a pas de vomissements. L'examen des viscères ne montre rien de nouveau.

Le pouls et surtout la respiration se ralentissent encore. On compte à peu près 10 mouvements respiratoires par minute, mais ils sont très irréguliers et généralement toutes les 10 à 15 secondes il y a une apnée de 10 secondes environ, cessant par une inspiration qui n'est pas plus forte que les précédentes, puis la respiration se rétablit pour s'arrêter encore quelques instants après. Les pupilles un peu rétrécies jusqu'ici sont au contraire dilatées, mais toujours égales. Le soir il y a eu un peu de délire vigile; la malade agite ses mains en marmottant quelques sons incompréhensibles. La température cependant ne s'est pas élevée, au contraire, le thermomètre n'est monté qu'à 37° le matin et 36°,7 le soir.

Le 2. L'état général est le même; la stupeur toujours aussi complète. M. Netter prélève une goutte de sang du doigt pour en faire l'examen bactériologique. La teinte de la peau est d'un vert encore plus foncé si c'est possible. Pas de vomissements ni de diarrhée. La température est de 37°,4 le matin et monte le soir jusqu'à 37°,8. La mort survient le soir à 10 heures, sans convulsions.

Autopsie, 36 heures après la mort. — Les *poumons* présentent de l'emphysème et un peu de congestion hypostatique aux bases. Le *cœur* est mou, flasque, pâle, mais il n'y a aucune lésion valvulaire.

La *rate*, de taille moyenne, n'est pas diffluente mais friable, la capsule est épaissie, et la section laisse écouler une notable quantité de sang pas très fluide.

Les *reins* sont colorés en jaune, leur volume est un peu augmenté et la capsule se détache facilement. La substance corticale paraît un peu pâle et trouble comme dans une néphrite épithéliale.

Le *foie* est très petit. Adhérant complètement au diaphragme, on a de la peine à l'en séparer pour le peser isolément. Son poids est de 600 grammes à peine. L'atrophie porte surtout sur le lobe gauche qui est réduit à une languette hépatique ayant à peine 2 centim. d'épaisseur à sa partie moyenne et un demi-centim. à son extrémité sur 8 à 9 centim de longueur. Le lobe droit est relativement moins atrophié.

La vésicule biliaire contient en petite quantité un liquide filant, très épais, d'un brun gris, mélangé d'un peu de bile avec beaucoup de mucus. M. Netter prélève un peu de ce contenu pour en faire l'examen bactériologique.

Pas de calculs biliaires.

Rien dans l'estomac ni dans le reste de l'abdomen.

Les cultures du *sang* et du contenu de la *vésicule* biliaire faites par M. Netter n'ont rien donné. Les milieux ensemencés sont demeurés stériles.

L'examen histologique du *foie* montre les lésions de l'ictère grave. On retrouve encore les espaces portes reconnaissables aux canaux biliaires qui, augmentés de volume, sont revêtus de cellules cylindriques dégénérées en desquamation et entourés d'une très épaisse gangue fibreuse. On n'observe pas de prolifération de canaux biliaires.

Les veines sus-hépatiques présentent une augmentation légère du tissu conjonctif.

Dans tout le reste des coupes il est presque impossible de reconnaître la structure du foie dont les cellules sont désagrégées. Il n'y a plus aucune travée hépatique reconnaissable, les cellules étant comme jetées au hasard. Quelques-unes ont conservé leur volume normal mais la plupart sont petites, comme fragmentées. Leur protoplasma est d'un blanc grisâtre, transparent. Le noyau ne se colore pas. Toutes ces cellules ou débris cellulaires sont séparés par des espaces assez considérables et vides qui ne sont, probablement, que les canalicules intralobulaires très dilatés.

En de nombreux endroits on rencontre de petits foyers hémorrhagiques microscopiques.

Les *reins* sont atteints de néphrite parenchymateuse. L'épithélium des canaux contournés est dégénéré, granuleux, flou et en desquamation. Les glomérules présentent une augmentation de leurs noyaux. Par places on voit de petits foyers hémorrhagiques peu volumineux et rares.

Les *poumons* présentent une assez forte congestion. Quelques alvéoles sont remplis de leucocytes, d'hématies et de cellules épithéliales desquamées.

Réflexions. — Il s'agit ici d'un cas d'ictère grave primitif. Tout au moins nous n'avons pas pu retrouver chez la malade d'antécédents hépatiques permettant de faire remonter cet accident à une ancienne lésion.

Le début a été celui d'un ictère catarrhal simple et rien ne pouvait, à ce moment, faire prévoir l'aggravation imminente. Mais la marche a été très rapide, puisque la mort est survenue 7 jours après le début.

Pendant les 4 premiers jours, il n'y avait pas même de troubles digestifs et un ictère de moyenne intensité était le seul symptôme pathologique ; puis subitement la coloration de la peau tourne au brun verdâtre, l'adynamie apparaît bientôt intense et la malade succombe en 3 jours.

Ce qui nous a engagé à présenter cette observation, c'est la courbe thermométrique.

L'ictère grave avait été jusqu'ici considéré comme une affection éminemment hyperpyrétique, les malades présentant, soit au début, soit à la dernière période, une ascension thermique considérable.

Ici, contrairement à ce que l'on observe d'ordinaire, la température est restée constamment normale, oscillant entre 37° et 37°, 2 (temp. vaginale). La veille du décès même, elle est tombée le soir à 36°, 7 et c'est tout au plus si le 2 novem-

bre au soir, quelques heures avant la mort, elle est montée à 37°,8.

M. Hanot (1) a rapporté cette année plusieurs cas d'*ictères graves apyrétiques*. Dans ces observations il a pu isoler le bacterium coli et, pour lui, l'absence de température dans l'ictère grave proviendrait d'une action spéciale du coli-bacille.

Chez notre malade, les cultures faits par M. Netter, tant avec le sang qu'avec le foie, sont restées stériles et nous n'avons pu colorer aucun micro-organisme dans les coupes.

Il semble donc, autant que les moyens de recherche actuels permettent de l'affirmer, que ce cas d'ictère grave est indépendant de toute infection microbienne.

Cette absence d'agent infectieux explique jusqu'à un certain point l'absence de température et on peut la rapprocher de l'apyrexie ou même de l'hypothermie que l'on rencontre dans l'empoisonnement par le phosphore. Ici cependant, il ne peut être question d'un accident de cet ordre, car il n'y avait pas trace de brûlures dans la bouche ni dans l'œsophage, l'estomac était sain et enfin la diarrhée et les vomissements abondants faisaient défaut.

Il nous semble plus probable qu'il s'agit d'une de ces auto-intoxications de nature encore mal connue, agissant peut-être sur un foie déjà peu résistant et affecté d'une façon latente jusque-là.

On peut, me semble-t-il, diviser les ictères graves en trois grandes catégories :

1) Les uns sont infectieux avec hyperthermie; ce sont les plus fréquents;

2) D'autres, apyrétiques, dus à l'action du bacterium coli, ont fait le sujet des communications de M. Hanot ;

3) D'autres enfin, non infectieux, apyrétiques aussi, relèveraient soit d'un empoisonnement (phosphore), soit d'une auto-intoxication d'origine probablement intestinale.

C'est dans cette dernière catégorie d'ictères graves que rentrerait cette observation.

Lymphangiome kystique, par M. P. DELBET, agrégé, chirurgien des hôpitaux.

J'ai opéré à la Charité un enfant de trois mois et demi

(1) HANOT. *Soc. méd. des hôp.*, avril 1893

pour une tumeur congénitale siégeant au niveau de l'apophyse orbitaire externe droite. Cette tumeur avait le volume d'une orange ; elle était mal circonscrite, diffuse, non adhérente profondément. La peau, à son niveau, était œdémateuse. Pendant l'opération, je vis que la peau était envahie et qu'il n'y avait pas d'adhérences aux parties profondes. L'examen histologique a montré qu'il s'agissait d'un lymphangiome kystique. Cette observation est curieuse à cause de l'anomalie du siège. J'ai pourtant, dans les recherches que j'ai faites, déjà trouvé trois cas de ce genre.

Tumeur mixte de l'ovaire. Ouverture du kyste dans le péritoine. Greffes péritonéales multiples. Ascite. Laparotomie. Mort, par A. ORRILLARD, interne des hôpitaux.

La nommée B..., Louise, tapissière, âgée de 47 ans, entre le 2 mars 1893, salle Gaulin, n° 3, dans le service de notre maître M. le Dr Périer.

Aucun *antécédent héréditaire*. Elle a été réglée à 14 ans, toujours régulièrement. Mariée à 18 ans une première fois, elle eut à 24 ans une grossesse à terme amenant à sa suite des métrorrhagies pendant plusieurs mois. Elle se remarie à 27 ans et fait en 1880 une fausse couche de 2 mois et demi. Elle a toujours été bien portante. En avril 1892 survient la ménopause ; depuis cette époque aucune perte de sang.

Jusqu'au moment de la suppression des règles notre malade n'avait rien remarqué de spécial et était en bonne santé. Depuis cette époque (avril 1892), son état général déclina ; la fatigue survenait plus vite qu'autrefois ; l'appétit excellent jusqu'à ce jour diminua, enfin l'amaigrissement apparut. En même temps que tous ces signes fonctionnels se montraient, le ventre commençait à grossir. Cette augmentation de volume se fit petit à petit sans causer de gêne au début ; mais d'abord très lente elle devint plus rapide à partir du mois de septembre.

A ce moment, apparut l'œdème des jambes qui d'abord localisé aux parties les plus inférieures, remonta bientôt pour occuper tout le membre et empêcher la malade de se lever. Tel était l'état à la fin de janvier 1893. L'état général s'aggravant de plus en plus, la malade, sur les conseils de son médecin, se décida à entrer à l'hôpital.

L'examen pratiqué le 7 mars 1893 donne les résultats suivants :

La malade est une femme très amaigrie présentant le facies dit ovarique d'une façon très marquée. La voix est faible et ce n'est qu'avec insistance qu'on arrive à faire causer la malade. L'appétit a presque complètement disparu : le lait et quelques potages composent toute sa nourriture. Il n'y a ni diarrhée ni constipation. Les urines sont normales comme quantité et comme qualité.

La respiration est gênée par l'énorme volume du ventre, mais, autant qu'il est possible de s'en assurer, l'auscultation et la percussion ne font percevoir aucun signe anormal.

L'examen de l'appareil circulatoire est négatif. On ne peut examiner ni le foie ni la rate.

Les deux membres inférieurs sont le siège d'un œdème considérable, mou, gardant l'empreinte du doigt. Il est beaucoup plus marqué et plus dur au niveau des malléoles, mais il existe sur toute la périphérie du membre. La marche est absolument impossible.

Le ventre est énorme, régulièrement arrondi, sans aucune bosselure. La paroi est le siège d'une circulation collatérale qui se continue d'ailleurs avec les veines sous-cutanées du thorax.

La circonférence du corps au niveau de l'ombilic est de 1 mètre 45 centimètres.

La région sous-ombilicale présente un œdème mou gardant aussi l'empreinte du doigt. La cicatrice ombilicale n'est pas repoussée en avant.

La palpation n'est pas douloureuse. On a très nettement la sensation de flot, mais il est impossible de sentir une tumeur bien limitée.

La percussion donne une ligne de matité à concavité supérieure et dont le niveau et la forme varient avec la position de la malade. En somme, cet examen physique permettait d'affirmer la présence d'une ascite considérable.

Au niveau de la vulve, on remarque que les grandes lèvres sont œdématiées et que l'orifice vulvaire est obturé par la muqueuse de la cloison recto-vaginale formant là une rectocèle très marquée.

Au toucher, l'utérus est élevé et paraît repoussé en avant; il n'est pas dévié latéralement. Dans le cul-de-sac droit et dans le cul-de-sac de Douglas existent de petites masses arrondies donnant la sensation de bourgeons charnus. En combinant le toucher rectal avec le vaginal on arrive à les saisir entre les deux doigts et l'on a alors la sensation nette de bourgeons faisant penser à une tumeur végétante de l'ovaire.

C'est en effet à ce diagnostic qu'on s'arrête; aussi se décide-t-on à faire une *laparotomie exploratrice*.

L'opération est pratiquée le 8 mars 1893. A l'ouverture de l'abdomen, il s'échappe 40 litres d'un liquide brunâtre, contenant en suspension des masses colloïdes, les unes brun sucre d'orge, les autres blanchâtres. A côté de ces masses flottantes, le liquide contenait une quantité de petites sphères jaunâtres, du volume d'un petit pois et rappelant la graisse comme couleur, comme aspect et comme consistance.

Une fois ce liquide écoulé, on tombe sur un kyste ouvert en plusieurs endroits, mais sans aucune adhérence. On fait un pédicule sur la corne utérine droite au moyen de 3 points à la soie. Nettoyage du péritoine à l'éponge. Drainage de Mickulicz.

Bien que l'opération n'ait pas duré longtemps (3/4 d'heure), la malade très abattue ne se relève pas et meurt dans la nuit.

Autopsie, pratiquée le surlendemain. — Elle montre l'intégrité de tous les organes thoraciques, du foie, de la rate et des reins. Une seule chose est à noter : c'est l'existence sur le péritoine pariétal, sur l'épiploon et aussi sur le péritoine viscéral, de petites masses pédiculées absolument analogues à celles qui étaient libres dans l'ascite.

La tumeur enlevée se compose d'une masse molle constituée par un kyste de l'ovaire dont le contenu s'est en partie vidé et dont la surface antérieure présente des particularités fort remarquables.

A peu près régulière et lisse partout, cette surface présente, outre les orifices opératoires faits par le trocart, deux ouvertures qui sont le produit d'un travail de dégénérescence.

Elles siègent au pôle supérieur de la tumeur, sont absolument circulaires et paraissent avoir été faites à l'emporte-pièce. Leurs dimensions sont inégales : la plus petite a 3 à 4 centimètres de diamètre, l'autre 5 à 6 centimètres, elles sont éloignées l'une de l'autre par 5 centimètres environ de paroi normale. Les bords en sont absolument nets et sont formés par un anneau cicatriciel beaucoup plus dur et plus résistant que les autres parties de la paroi. Autour de chaque orifice et étalée sur la surface externe du kyste, se voit une collerette d'une largeur partout égale de 2 centimètres environ et terminée à la périphérie par un bord festonné. Dans la portion intermé-

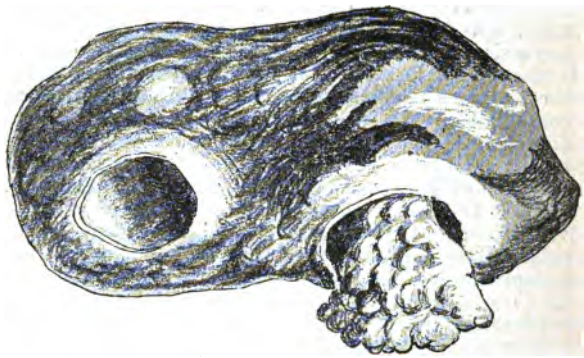

diaire, les deux collerettes arrivent au contact. Cette néoformation est surajoutée à la paroi fibreuse du kyste, qui subsiste au-dessous d'elle. La consistance dure et rénitente rappelle celle du tissu cicatriciel.

De l'orifice le plus petit sortait, au moment de l'extraction, une masse colloïde et blanchâtre analogue à celles qui nageaient dans le liquide ascitique et qui constituaient le contenu du kyste. Cet orifice donnait accès dans la poche la plus volumineuse de la tumeur.

Au niveau du grand orifice, on trouve faisant hernie, outre cette matière colloïde, un gros bourgeon irrégulier et mollasse, composé de parties kystiques et de parties pleines; ce bourgeon est rattaché aux parois kystiques mêmes. La poche dans laquelle on pénètre est tout à fait indépendante de celle où le petit orifice donne accès.

Au pôle opposé, on trouve la trace du pédicule formé par le ligament large droit et les vaisseaux.

Le kyste fendu suivant son équateur montre que la cavité est en partie remplie par des bourgeons plus ou moins pédiculisés, simples ou composés, à parois minces et qui sont creusés de cavités remplies de matières colloïdes. Ils sont peu volumineux mais assez nombreux pour remplir et constituer les quatre cinquièmes de la masse de la tumeur.

Le reste de la tumeur est formé par une cavité kystique exactement

remplie de matière grasse contenant une grande quantité de cheveux formant un feutrage très lâche d'origine nettement dermoïde.

L'examen microscopique a été fait par notre collègue et ami Durante. Il a été incomplet par suite de la mauvaise conservation de la pièce.

On a remis pour l'examen histologique :

1° *Des corpuscules sphériques dont les uns étaient libres dans la cavité péritonéale, d'autres étaient pédiculés.* — Après durcissement l'examen a montré la même structure sur ces deux espèces de tumeurs. Elles sont formées de tissu myxomateux contenu dans des anneaux conjonctifs adultes. Le revêtement externe est tombé presque partout; cependant en certains points, on trouve des cellules plates, fusiformes, allongées, granuleuses, se colorant fort mal.

2° *Une portion provenant du pourtour d'un des orifices.* — Cette pièce est composée de tissu conjonctif très condensé dans lequel on trouve disséminées des portions myxomateuses.

3° *Une partie de la paroi kystique.* — Elle est formée par du tissu conjonctif dense, dont le revêtement endothélial est tombé.

4° *Contenu du kyste.* — Il est formé de tissu dégénéré dont les éléments se colorent mal, mais permettent cependant de reconnaître la présence du tissu myxomateux.

Réflexions. — L'examen macroscopique permettait déjà de différencier dans cette tumeur deux portions, une dermoïde et l'autre de nature différente que l'histologie a démontré être du myxome. Nous avons donc eu affaire dans ce cas à une de ces tumeurs que Poupinel (1) a désignées sous le nom de tumeurs mixtes de l'ovaire. Elles sont assez rares et présentent un grand intérêt en ce qu'elles établissent un lien entre les kystes dermoïdes purs et les autres kystes de l'ovaire. Le rapport qui peut exister entre les deux éléments composant la tumeur est d'ailleurs fort variable, puisque l'un d'eux peut n'exister que dans une proportion fort minime. Poupinel cite en effet des cas où le revêtement cutané par exemple n'existait qu'en un seul point très limité sous forme d'une grosse papille recouverte ou non de poils, tandis que le reste de la cavité se composait de portions mucoïdes. L'auteur même émet l'opinion que beaucoup de kystes dermoïdes, considérés comme des types purs doivent présenter à un examen approfondi des éléments de type différent constituant les tumeurs mixtes. Et Spencer Wells cite inversement des cas où l'on trouve des plaques ou des nodules de nature dermoïde dans les parois de kystes, qui, en raison de

(1) Poupinel. Des tumeurs mixtes de l'ovaire. *Archives de physiologie,* 1887.

la prédominance d'autres caractères, ne sont pas regardés comme dermoïdes (1).

Cette tumeur était-elle mixte primitivement ou bien l'est-elle devenue secondairement? L'examen histologique, en montrant l'existence par places de portions myxomateuses disséminées dans le tissu conjonctif, semble démontrer que c'est l'enveloppe conjonctive du kyste qui a plus tard dégénéré. Mais c'est là une question sur laquelle on ne peut arriver à une certitude absolue. La coexistence de l'élément dermoïde avec le myxome semble en tout cas être la moins fréquente, puisque dans le mémoire cité ci-dessus on n'a trouvé qu'un seul exemple, qui a trait à un fait observé par Leroux (obs. VII). Dans les autres cas, les kystes ont donné lieu à des reproductions, soit sarcomateuses, soit épithéliales. « On conçoit du reste assez aisément, dit Poupinel, que l'un quelconque des éléments constitutifs de ces tumeurs complexes puisse à un moment donné entrer en activité ou au contraire dégénérer. L'activité exagérée des éléments conjonctifs du stroma peut rapidement donner aux préparations l'aspect du sarcome. La dégénérescence myxomateuse, si fréquente dans les kystes mucoïdes, peut également, on le voit, s'observer dans les tumeurs mixtes. »

Reste actuellement un point intéressant à élucider ; c'est celui qui a trait aux deux orifices circulaires que nous avons décrits sur la tumeur.

Dans les recherches que nous avons faites, nous n'avons pu arriver à trouver de cas où les orifices de rupture fussent suffisamment décrits pour nous en donner une idée exacte. Dans le mémoire de Nepveu (2), dans la thèse de Mme Marie Waite (3), où il y a pourtant un grand nombre d'observations de ruptures de kystes, on ne trouve pas de faits se rapprochant de celui-ci.

Quel a été le mode de production de ces deux orifices? Leur forme circulaire, leur dimension et leur constitution même font éliminer immédiatement l'idée de tout traumatisme (dont on ne retrouve d'ailleurs aucune trace dans l'observation). Il reste la perforation par extrême distension des

(1) SPENCER WELLS. *Des tumeurs de l'ovaire et de l'utérus*, traduction Rodet, Paris, 1883.

(2) NEPVEU. Rupture des kystes de l'ovaire dans le péritoine. *Annales de gynécologie*, 1875, 2e semestre.

(3) Mme MARIE WAITE. *Thèse de Paris*, 1883.

parois, ou celle produite par une dégénérescence inflammatoire des parois kystiques.

L'examen des bords et des portions voisines, où l'on retrouve les collerettes dont il a été question plus haut, tendent à montrer l'existence d'un tissu dur, cicatriciel, qui aurait succédé à la chute d'une eschare. Mais d'autre part, s'il y avait eu inflammation vraie, il y aurait eu du côté du péritoine sain une réaction quelconque, qui se serait traduite par des symptômes plus ou moins marqués et qui ici ont absolument manqué. Au moins se serait-il formé des adhérences, qui faisaient également défaut.

Il nous reste à admettre l'hypothèse d'une eschare due à la compression ; elle nous paraît ici très vraisemblable. En effet, les ruptures se sont faites sur la portion de la tumeur qui était devenue myxomateuse et comme presque toujours dans les cas semblables au niveau du pôle supérieur. Il est probable que, sous l'influence de la transformation en myxome dont l'examen histologique a démontré l'existence dans les parties constituantes de l'orifice, la paroi a perdu de sa résistance. Puis, la pression intra-kystique augmentant, il y a eu à ce niveau formation d'une eschare qui a fini par s'éliminer. Il est regrettable que la conservation de la pièce n'ait pas permis de vérifier l'état de la circulation au pourtour de l'orifice, car il est probable que l'on aurait trouvé les vaisseaux plus ou moins détruits.

C'est en effet une lésion du système vasculaire que Spencer Wells a rencontrée dans un cas. Il s'agissait d'un kyste multiloculaire sur les parois duquel on trouva des plaques irrégulières jaune foncé encore fibreuses, mais absolument dénuées de rameaux et réduites à leur partie centrale à une minceur extrême, mais sans aucune trace de graisse. Autour d'elles se trouvaient deux lignes de circonvallation : la plus externe formée par la congestion intense des vaisseaux avec extravasation sanguine, la plus interne indiquant le point où s'arrêtaient les rameaux. Au delà on ne trouvait que quelques rares traces (1).

Dans ce fait qui semble se rapprocher un peu de notre cas, bien qu'il n'y ait pas eu perforation, le pourtour de la plaque était irrégulier, tandis qu'ici la forme absolument circulaire reste encore inexpliquée.

(1) Spencer Wells. *Loc. cit.*, p. 77, fig. 15.

Rien ne permet de donner ici une explication satisfaisante; aussi nous contentons-nous d'insister sur l'intérêt qu'il y aurait à comparer des faits semblables pour arriver à en connaître la physiologie pathologique.

Bien qu'aucun signe clinique ne permette dans cette observation d'indiquer même approximativement l'époque où s'est faite l'ouverture du kyste, il y a à faire remarquer combien peu le péritoine a réagi lorsque le contenu colloïde du kyste s'est déversé dans son intérieur. L'ascite consécutive présentait ici plusieurs points spéciaux. Elle contenait en suspension d'abord des masses colloïdes en tout semblables au contenu du kyste, puis un grand nombre de petites sphères, que l'histologie a démontré être du myxome et dont une grande quantité étaient pédiculisées et adhérentes en certains points du péritoine. L'apparition assez lente du liquide doit être rapportée, il nous semble, non pas tant à l'irritation du péritoine par le contenu du kyste, qu'à la sorte de greffe qui s'est faite et qui a débuté et évolué après la rupture du kyste. Ce fait vient confirmer les idées qu'émettait Sebileau dans sa thèse, lorsqu'il disait à propos de l'origine de l'ascite dans les tumeurs abdominales : « C'est quand la racine est enflammée ou irritée que se forme presque toujours l'épanchement. »

A notre avis et pour conclure, on pourrait dire : hors quelques cas exceptionnels, c'est l'état de la séreuse qui commande tout; il n'y a d'ascite que si elle est lésée.

Ceci concorde bien avec l'opinion de notre maître, M. Terrillon, qui aujourd'hui croit pouvoir conclure que « l'apparition d'un épanchement suppose toujours une altération de la paroi de la tumeur, quelles que soient du reste la nature et l'origine de cette altération, présence de végétations, mortification, dégénérescence graisseuse, calcifications, etc. » (1).

Enfin, il nous reste à faire remarquer que c'est là un exemple encore rare de généralisation péritonéale d'une tumeur mixte puisque Poupinel, dans sa thèse, n'en cite que quatre observations (2).

(1) PIERRE SEBILEAU. *Les épanchements du péritoine dans les tumeurs de l'appareil génital de la femme.* Thèse Paris, 1889.

(2) POUPINEL. *De la généralisation des kystes et tumeurs épithéliales de l'ovaire.* Thèse de Paris, 1886.

Lipome périostique de la région frontale, par A. GUÉPIN et ORRILLARD, internes des hôpitaux.

Un homme de 40 ans environ se présente à l'hôpital Lariboisière en demandant l'ablation d'une petite tumeur qu'il porte au-dessus de la partie moyenne du sourcil droit. Cette tumeur, du volume d'une petite noix, est sensible à la pression; sa consistance est ferme, sa surface un peu irrégulière, mais sans lobulation appréciable. Elle est mobile sous la peau normale qui la recouvre, mais adhérente au périoste du frontal. A ce niveau l'os semble présenter une légère dépression.

Si l'on ajoute aux signes précités, le début précoce de la tumeur que le malade affirme remonter à son enfance, son accroissement lent, la constance de ses caractères extérieurs, on doit songer au kyste dermoïde. Le siège du néoplasme, son adhérence au périoste, la dépression du frontal sur laquelle il repose, viennent encore appuyer cette hypothèse.

Une incision parallèle aux plis frontaux découvre une masse lipomateuse située au-dessous de la peau et du muscle frontal. Elle est bien circonscrite sans être réellement encapsulée. L'ablation n'en fut donc laborieuse qu'au niveau de la face profonde où elle adhérait à l'os.

Ce lipome, qui nous paraît devoir être considéré comme un lipome périostique très vraisemblablement congénital, siégeait au lieu d'élection (1).

RÉFLEXIONS. — Il s'agit donc ici d'une variété de tumeur assez rare, connue surtout depuis les travaux de M. Lannelongue et Ménard (2). L'origine congénitale de ces lipomes est discutable dans un certain nombre de cas ; elle est au moins probable dans le nôtre. La pathogénie en reste obscure. Toutefois nous ne pensons pas qu'il s'agisse ici de la transformation d'un angiome ; sa vascularisation faible et l'étude des commémoratifs ne justifieraient point cette opinion.

Les difficultés du diagnostic ne suffisent point à donner à ces tumeurs un grand intérêt clinique.

Épithélioma ulcéré du sein gauche. Fracture spontanée du fémur. Généralisation aux méninges. Épilepsie jacksonienne. Mort. Autopsie, par MM. CH. DU PASQUIER, interne, et JOLLY, externe des hôpitaux.

La nommée R..., Hortense, 50 ans, ménagère; entre le 28 mars 1893, salle Monneret, lit n° 26, dans le service de notre maître le professeur Dieulafoy. Elle tousse et est très affaiblie; elle a été reçue

(1) J. GROSCH, cité par LANNELONGUE et MÉNARD.
(2) LANNELONGUE et MÉNARD. *Affections congénitales* 1891; p. 679 et suivantes.

d'urgence à la consultation. Au premier examen, on remarque un épithélioma ulcéré du sein gauche. L'auscultation révèle quelques râles disséminés dans la poitrine. Aucun trouble du côté des autres organes; la malade est seulement extrêmement émaciée.

Le 6 mai, au moment où l'on soulève la malade pour la mettre sur un fauteuil, elle pousse un cri et ressent en même temps une douleur assez vive à la partie supérieure de la cuisse. Mandés en toute hâte, nous pûmes aisément reconnaître une fracture sous-trochantérienne du fémur. La jambe se raccourcit aussitôt et une déformation en angle apparaît nettement.

Placée dans un appareil (attelle et extension) la malade fut laissée au repos pendant trois mois. Le 3 mai, l'appareil fut enlevé, la déformation et le raccourcissement persistaient considérables. Il semblait que chaque jour s'accusait la déformation en angle de la partie supérieure de la cuisse. Quelques mouvements de latéralité de la cuisse étaient possibles, mais la malade ne pouvait élever le talon au-dessus du plan du lit.

Le 15 octobre, à cinq heures, la malade fut prise d'une attaque convulsive. La face se dévia à droite, les convulsions apparurent d'abord dans le domaine du facial inférieur, gagnèrent le membre supérieur droit, et se généralisèrent enfin, secouant la malade dans une véritable attaque d'épilepsie. Le tout dura environ cinq minutes.

Les 8 et 12 novembre, nous assistâmes nous-mêmes à deux attaques, mais qui furent incomplètes, elles ne se généralisèrent pas. La face se dévia d'abord à droite, la tête étant dans l'extension, puis les convulsions apparurent à l'angle de la bouche attirant la commissure en dehors. Le bras droit s'étendit en même temps et se plaça dans une pronation légère, il était animé de légères trémulations.

Le tout avait duré 3 minutes. La convulsion cessa presque subitement; la malade revenue dans un état normal ne pouvait cependant nous exprimer librement ce qu'elle avait éprouvé : elle avait une gêne notable de la parole, et un engourdissement marqué de tout le côté droit du corps.

Le 18 novembre 1893, la malade fut prise le soir d'une attaque qui se généralisa rapidement : elle mourut dans la nuit quelques instants après la fin de son attaque.

Autopsie. — Epithélioma ulcéré du sein gauche. A la coupe de la tumeur deux parties distinctes : une partie carcinomateuse dont on fait sourdre aisément un suc laiteux, une autre partie dure et très résistante à la coupe, a l'apparence squirrheuse. La face profonde de la tumeur adhère aux fibres musculaires du pectoral. Les ganglions de l'aisselle sont engorgés ; avoisinant la tumeur sous la peau on voit aisément de gros canaux lymphatiques hypertrophiés, variqueux, remplis d'un suc blanchâtre.

On trouve à la partie supérieure du fémur, au niveau de la déformation, un manchon fibreux épais qui maintient les deux fragments de l'os. Après incision on tombe sur une masse molle, finement grenue interposée entre les deux fragments : cette substance se désagrège facilement, on aperçoit alors les surfaces osseuses, l'inférieure érodée légèrement excavée garnie de petits bourgeons grisâtres et résistants.

Rien au *cœur*, au péricarde ou dans les poumons.

Tube digestif sain. Seul le *foie* contient de nombreux noyaux épithéliomateux, variant du volume d'un pois à celui d'une grosse noix. Ceux de la surface sont légèrement déprimés en leur centre; à

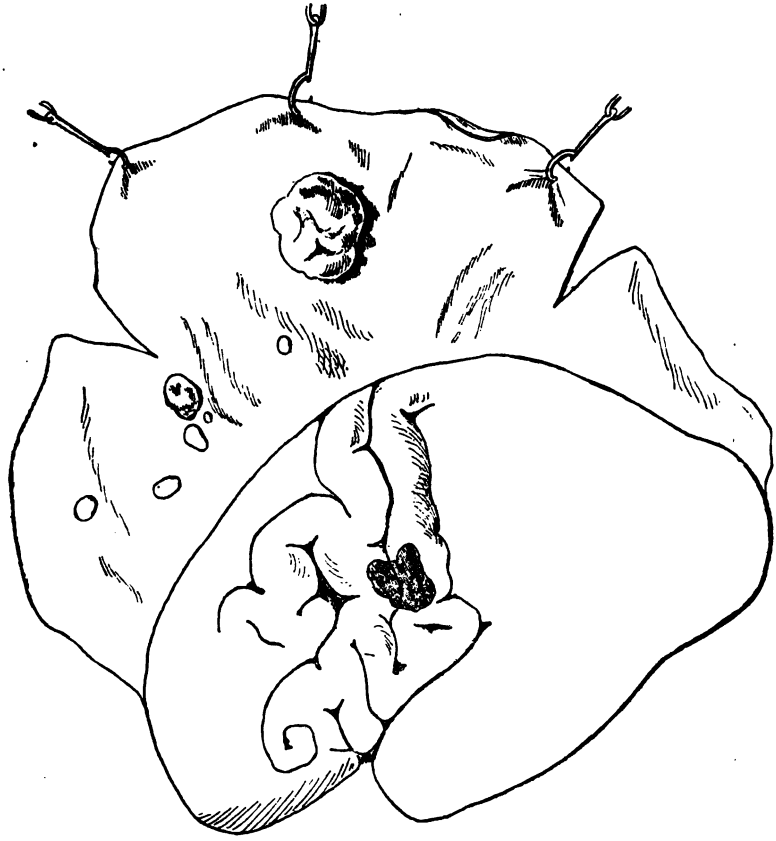

Face externe de l'hémisphère gauche. La dure-mère est relevée ; on y voit, à sa face interne, le noyau épithéliomateux qui, par tamponnement, à déterminé la lésion de l'écorce cérébrale.

la coupe, ils ont une belle couleur blanchâtre, ils sont fermés pour la plupart, certains ramollis au milieu. Le tissu hépatique est parfaitement sain.

Les *reins* sont normaux.

Encéphale. — La calotte adhère légèrement à la face externe de la dure-mère. Après incision de cette membrane, en examinant sa face interne, on remarque tout d'abord une tumeur aplatie légèrement

saillante, elliptique, de consistance dure, son plus grand diamètre est de 2 centim. 8, sa plus grande épaisseur est d'un 1/2 centimètre. Le centre est un peu acuminé.

Sur l'hémisphère gauche, à cheval sur la scissuse rolandique, au 1/3 inférieur existe une perte de substance à fond grisâtre, un peu excavée, mal circonscrite ; en rabattant la dure-mère sur cet hémisphère, le noyau dure-mérien vient exactement en occuper la place. Cette lésion nécrosique résulte évidemment de la tumeur à la face interne de la dure-mère ; c'est une *lésion par tamponnement* de l'écorce cérébrale. On trouve dans ces faits anatomiques une explication très plausible des attaques d'épilepsie que présenta la malade à la fin de son existence.

Il existe encore dans la dure-mère d'autres tumeurs identiques à la première, mais de dimensions inférieures ; aux points correspondants et sur la corticalité des hémisphères il n'existe pas de lésions apparentes, probablement à cause du petit volume de ces noyaux.

Ces tumeurs sont formées d'un stroma conjonctif fibreux assez épais limitant des espaces irréguliers remplis de cellules claires de grandeur et de forme diverses et dont quelques noyaux se colorent assez vivement.

M. Cornil a vu en général en même temps que ces lésions de la dure-mère, les os du crâne également envahis, sous forme de nodules cancéreux aplatis, disséminés dans le diploé.

DÉCEMBRE

Séance du 1er décembre 1893.

PRÉSIDENCE DE M. CORNIL

Mammite chronique, par M. RAVANIER, interne des hôpitaux.

Il s'agit d'une tumeur du sein enlevée par Nélaton. Il s'agissait d'une femme de 60 ans qui présentait les signes fonctionnels et généraux du carcinome mammaire. La tumeur était arrondie avec des lobules sensibles sous le doigt ; il y avait rétraction du mamelon ; on ne trouvait pas d'adhérence profonde. A la coupe, on reconnaît par places des fusées d'aspect puriforme, mais qui sont formées de lait riche en matières grasses ; le tissu cellulaire péricanaliculaire est fortement épaissi.

M. CORNIL a fait l'examen anatomique de la pièce. Le liquide contenu dans les conduits galactophores renferme des cellules, avec un noyau central ou avec plusieurs noyaux, et des granulations graisseuses en quantité, comme de gros corps granuleux dont les noyaux sont bien colorés par les substances colorantes du noyau. On y voit en outre des granulations de graisse libres, des cristaux aciculés de graisse, et des micro-organismes qui sont réunis deux à deux. Des cultures ont été faites avec ce liquide et ont donné des cultures épaisses de staphylococcus albus.

Sur les coupes, on trouve, à un faible grossissement, de grandes cavités qui correspondent aux canaux et des îlots qui répondent aux acini glandulaires. Ces acini sont séparés les uns des autres par du tissu cellulo-adipeux. Il y a aussi de grands îlots de tissu adipeux.

La section des canaux galactophores et des acini offre des particularités intéressantes. La face interne de ces canaux est tomenteuse, elle montre des bourgeons parfois peu nets et frangés surtout au niveau de leur bord libre et qui sont

constitués par des cellules rondes, migratrices, paraissant en désintégration. La face interne de ces bourgeons charnus est recouverte de plusieurs couches de cellules offrant les caractères des éléments qui ont été signalés plus haut : cellules ovoïdes, allongées ou sphériques, avec un ou plusieurs noyaux et des granulations graisseuses. Ces éléments épithéliaux sont mélangés à des cellules rondes qui se continuent avec celles qui infiltrent la paroi. Elles sont en partie libres dans la cavité du canal galactophore. Au-dessus de cette couche épithéliale, on retrouve donc des cellules migratrices disposées sur 10 ou 15 couches et formant ainsi une bordure assez épaisse qui forme la paroi des cavités visible à l'œil nu.

Les canaux plus petits présentent les mêmes lésions et les acini offrent aussi 1 ou 2 couches épithéliales cylindriques allongées, d'un volume anormal, étant donné l'âge du sujet; habituellement les cellules sont, à cette époque de la vie, petites, cubiques, ou même aplaties.

Il s'agit donc ici d'une mammite chronique, avec prédominance d'une sécrétion catarrhale ressemblant à un liquide laiteux, composé de grosses cellules granuleuses. Tous les canaux sont dilatés. L'influence sous laquelle a pu se développer cette mammite est encore inconnue.

Notons qu'on avait constaté cliniquement la rétraction du mamelon. Cette rétraction reconnaissait ici le même mécanisme que dans le cancer, puisqu'il y avait aussi infiltration de la paroi des canaux galactophores.

M. P. Delbet. — Il est assez singulier que, dans ce cas, on n'ait pas constaté d'écoulement par le mamelon, car il est au moins probable, étant donnée l'extrême abondance de la sécrétion, qu'une certaine quantité devait se faire jour au dehors. Sans doute l'attention n'a pas été attirée de ce côté. D'ailleurs les sécrétions lactiformes ne sont pas rares dans les mammites chroniques : elles peuvent être abondantes et de longue durée et constituent parfois le premier symptôme qui attire l'attention des malades. J'ai eu l'occasion d'examiner récemment une malade qui m'avait été adressée par le professeur Heurtaux, de Nantes, et qui était fort intéressante à ce point de vue. Elle se plaignait en tout et pour tout d'un écoulement tantôt séreux, tantôt lactiforme qui se fai-

sait par le mamelon du côté droit depuis cinq ans environ. L'écoulement était abondant, et malgré la précaution que prenait la malade de vider son sein matin et soir par des pressions répétées, elle était obligée de porter sans cesse devant le mamelon, une compresse de linge fin et un peu d'ouate pour ne pas être mouillée. Or, chez cette malade, on pouvait constater un signe que l'on peut également percevoir sur cette pièce, et que je considère comme caractéristique des mammites chroniques. Ce signe est le suivant : Lorsqu'on saisit la mamelle à pleine main, soit dans le sens vertical, soit dans le sens transversal, on croit sentir une volumineuse tumeur. Mais, si, changeant de mode d'exploration, on étale la mamelle sur le thorax, en promenant la main d'avant en arrière, on sent cette prétendue tumeur s'évanouir, ou plutôt se résoudre en une infinité de petits grains de volume variable, tous indépendants les uns des autres. Chacun de ces petits grains représente un acinus enflammé.

Les sécrétions des mammites chroniques sont ou séreuses ou lactiformes ; jamais l'écoulement n'est sanglant. J'attache à ce fait, ainsi que j'ai déjà eu l'occasion de le dire dans le Traité de chirurgie, une grande importance. On peut observer en effet des écoulements de sang pur ou presque pur se faisant par le mamelon. Ceux-là ne sont pas le fait des mammites chroniques, ils sont dus, j'espère du moins l'avoir montré, à des sortes de papillomes des conduits galactophores, qui ne sont que le début des épithéliomes dendritiques.

Au point de vue anatomo-pathologique, le cas qui vient d'être représenté est intéressant à plus d'un titre. M. Cornil, dans l'exposé qu'il vient de faire de son examen histologique, a insisté sur le fait que les acini et particulièrement leurs cellules épithéliales présentent une disposition absolument comparable à celle de la glande en lactation. J'ai déjà constaté ce fait sur diverses pièces que j'ai montrées à M. Cornil, et je suis convaincu pour ma part que l'inflammation peut ıprimer à la glande mammaire des modifications telles que ɜ acini ordinairement atrophiés se développent et prennt une structure tout à fait comparable à celles qu'ils ésentent dans la glande en pleine activité, c'est-à-dire à la ı de la grossesse ou pendant la lactation.

Dans une communication que j'ai faite ici-même au commencement de cette année, j'ai étudié en détail ce processus. J'ai montré que ces inflammations glandulaires peuvent évoluer suivant deux types différents : tantôt l'activité de l'élément épithélial l'emporte; les acini se développent et se transforment en kystes plus ou moins volumineux. C'est le type de ce que M. Reclus a appelé la maladie kystique. Tantôt au contraire, la réaction conjonctive plus intense l'emporte sur l'élément épithélial; il se forme des noyaux fibreux, au centre de ces noyaux fibreux, on trouve des vestiges d'acini plus ou moins atrophiés. Ces vestiges finissent même par disparaître complètement; mais à l'ordonnance des noyaux fibreux, à la stratification régulièrement concentrique de leurs couches, on peut reconnaître qu'ils ont eu une origine péri-acinienne.

Ici, outre les modifications des acini, il y avait une inflammation manifeste des conduits galactophores, se traduisant par des modifications épithéliales et une forte infiltration péricanaliculaire. Cette galastophorite chronique n'est pas très rare; elle peut être associée à des lésions anciennes ou exister seule; elle constitue alors, lorsqu'elle évolue vers la forme fibreuse, ce que certains auteurs ont appelé le fibrome péricanaliculaire. Dans le cas actuel, la galactophorite a amené une rétraction, ou tout au moins une sorte de raideur du mamelon dont le mécanisme est facile à comprendre, et qui présente une grande importance au point de vue clinique.

M. Cornil a trouvé dans les sécrétions de cette mamelle, un diplocoque dont l'étude n'est pas encore complètement faite. La présence de ce diplocoque offre un intérêt considérable. En effet, la pathogénie de ces mammites chroniques est encore obscure. Dans tous les cas que j'ai étudiés, je n'ai pas pu trouver de micro-organismes sauf dans un, où il y avait du pus véritable. Malgré cela, je suis enclin à penser que ces inflammations glandulaires chroniques sont d'origine microbienne, car elles ont leur prototype dans la mammite chronique des vaches laitières, qui est très nettement une maladie microbienne. MM. Nocard et Mollereau ont montré en effet qu'elle est due à un streptocoque. Cette affection est d'ailleurs pleine d'intérêt au point de vue de la pathologie générale. Le micro-organisme qui le produit vit

dans les conduits galactophores; jamais on ne l'a rencontré en dehors d'eux dans le tissu cellulaire, et cependant la réaction conjonctive est si intense qu'il se forme autour des canaux de grandes tumeurs fibreuses. Aussi me suis-je déjà appuyé sur ce fait pour soutenir que certaines tumeurs du sein que l'on qualifie de fibromes ne sont, en réalité, que des produits inflammatoires.

Tumeur myéloïde de la gaine des fléchisseurs de la main, par A.-H. PILLIET, chef de laboratoire de clinique chirurgicale de la Charité.

Les tumeurs à myéloplaxes, myéloïdes de Paget, dont la découverte remonte à la première moitié de ce siècle, sont classées parmi les sarcomes et forment même une variété de sarcome dont le pronostic peut être regardé comme assez grave. Il est donc curieux d'en rencontrer dont le développement peut être très lent, durer près de vingt ans, et qui présentent à l'examen clinique tous les caractères de la bénignité. C'est un fait de ce genre que nous soumettons à l'examen de la Société. Il appartient à une catégorie spéciale de tumeurs myéloïdes dont la description a été faite avec une rare sagacité par M. Heurtaux, de Nantes, dans un travail assez récent.

Voici l'observation de la malade, opérée par M. le professeur Tillaux à l'hôpital de la Charité, après avoir fait l'objet d'une leçon clinique :

OBSERVATION, recueillie par M. LAUNAY, interne de service. — La nommée M..., Sidonie, âgée de 25 ans, entre le 23 novembre 1893 dans le service de clinique chirurgicale de la Charité.

Antécédents héréditaires sans importance. Comme *antécédents personnels*, la malade, mariée depuis cinq ans, n'a jamais eu ni enfant ni fausse couche et n'a jamais été malade.

Depuis l'âge de six, sept ou huit ans, elle ne peut préciser davantage, elle porte à l'annulaire gauche une tumeur dont le volume était d'abord celui d'un petit flageolet. Jusqu'à quatorze ans, aucune douleur, aucune gêne, pas d'augmentation sensible du volume du doigt. La marche de la tumeur est facilement suivie grâce aux bagues que portait la malade à ce doigt. A quatorze ans, elle mettait facilement une bague ordinaire.

De 14 à 20 ans, légère augmentation de volume (sans aucune douleur), remarquée parce que, se mariant à cette époque, la malade trouve quelque difficulté à passer son alliance à ce doigt.

A 22 ans, il lui devient impossible de la mettre.

Il y a 4 ans, inquiétée par l'augmentation de volume de la tumeur, *alors molle*, la malade va trouver un médecin qui, après quelques frictions d'onguent napolitain, croyant à un abcès, pratique 2 incisions dans la tumeur. Rien ne sort que très peu de sang.

Depuis ce temps, augmentation très rapide du volume, toujours sans douleur ni gêne.

Etat actuel (novembre 1893). — On constate à l'annulaire gauche une tuméfaction occupant à la face palmaire la deuxième et le tiers supérieur de la troisième phalange, et débordant les parties latérales du doigt.

La forme générale est ovoïde à grosse extrémité supérieure. Le volume est celui d'une olive.

La peau ne présente pas de changement de coloration, on voit encore les 2 cicatrices d'incision à la partie moyenne.

La peau n'est adhérente en aucun point à la tumeur.

A la palpation, la masse semble bosselée et présente un lobe inférieur petit, un supérieur gros entre lesquels un léger étranglement correspondant à l'articulation des deuxième et troisième phalanges.

La consistance varie dans les différents points. Le lobe inférieur est très dur. Le lobe supérieur présente un noyau aussi dur noyé dans une masse plus molle et rénitente.

M. Tillaux signale près du noyau supérieur une barre transversale, dure, mobile avec la tumeur, terminée en pointe du côté du petit doigt et donnant la sensation d'un corps étranger.

Le doigt reposant libre sur le lit, la tumeur est mobile en tous sens sur les plans profonds.

Si l'on fait contracter le fléchisseur en résistant à l'effort, la mobilité dans le sens transversal devient un peu moindre, mais reste encore assez grande.

Si l'on met le doigt en extension forcée, on peut déterminer facilement des mouvements légers dans le sens vertical.

La malade n'a jamais éprouvé aucune douleur ni aucune gêne.

L'*opération* met à nu une tumeur dure, très lobulée, dont la consistance est analogue à celle du chondrome. Elle est assez aisément disséquée et enlevée en totalité. Suture et réunion immédiate. Les suites opératoires furent des plus simples et la malade guérit sans fièvre.

Examen direct. — La tumeur est formée d'un agrégat de lobes arrondis, qui présentent une coloration jaunâtre. Incisée, elle se montre composée de faisceaux blancs, nacrés, très résistants, que parsèment une quantité de taches rougeâtres, également dispersées, et du volume d'une petite tête d'épingle noire. Ces points rouges firent penser tout d'abord à des lobules adipeux enchâssés dans du tissu fibreux, et le diagnostic parut être celui-ci : le point très ancien, enflammé à la suite de l'intervention antécédente et en transformation fibromateuse.

L'*examen histologique* pratiqué sur les coupes après 24 heures de durcissement dans l'alcool absolu a montré qu'il s'agissait au contraire d'une tumeur à myéloplaxes et que les points rougeâtres qui marbraient étaient des nids de cellules à noyaux multiples, à cytoplasma chargé d'hémoglobine.

Il faut d'abord étudier la gangue fibreuse. Elle est très résistan

et composée de cellules étoilées volumineuses, groupées par cinq à six et anastomosées par leurs prolongements, et relativement abondantes. La trame des fibres conjonctives légèrement ondulées dessine des tourbillons larges autour des amas rouges. En un point de cette gangue, à la périphérie de la tumeur on constate l'existence de faisceaux parallèles de tissu tendineux. Comme les gaines tendineuses de la main présentent la même structure que le tendon qu'elles enferment, il est permis de penser que ces parties, très distinctes, sont des débris de la gaine sur laquelle la tumeur avait un pédicule.

Les îlots circonscrits par ce tissu fibreux présentent presque tous à leur centre une plaque à noyaux multiples, fortement chargée d'hémoglobine, et entourée de cellules irrégulières, volumineuses, contenant un petit nombre de noyaux, toutes contenant de l'hémoglobine dans leur plasma. Puis, le lobule est complété à sa périphérie par une collerette large de cellules rondes tassées, se transformant peu à peu en cellules fusiformes, puis en cellules étoilées, de plus en plus rares, écartées par des fibrilles conjonctives, jusqu'à ce que la périphérie du lobule présente une structure qui se confond avec celle du tissu fibreux d'enveloppe.

On peut rencontrer des points dans lesquels le centre des lobules est cavitaire, et contient un grand nombre d'éléments libres, arrondis, nucléés, fortement chargés d'hémoglobine à l'état granuleux. Les bords de ces cavités sont alors formés par des plaques cellulaires à noyaux multiples et par des cellules pluri-nucléées d'un volume plus petit.

Les phénomènes qu'on observe dans cette tumeur sont donc bien ceux que l'on rencontre dans la moelle des os et dans les sarcomes à angioblastes communs, tels que nous les connaissons d'après les descriptions de MM. Malassez et Monod (*Archives de physiologie*, 1878).

Ajoutons enfin qu'une grande quantité de capillaires et de petits vaisseaux présentent une paroi fibreuse épaissie au lieu d'être simplement creusée comme à l'emporte-pièce ainsi que dans les sarcomes ordinaires. M. Heurtaux insiste sur ce détail dans la description qu'il donne de ces sortes de tumeurs, et c'est d'après lui que nous avons recherché et retrouvé ce caractère très marqué dans le nôtre.

En résumé : nous avons affaire à un sarcome à myéloplaxes présentant le double caractère d'être une tumeur bénigne et de ne partir ni des os ni du périoste. Il nous faut donc examiner successivement ces deux points.

A. — La bénignité de ces tumeurs est formellement indiquée par l'auteur qui les a décrites (1). Il en rapporte cinq cas, dont un de Czerny et Fuchs personnels, dont trois sont suivis d'examen histologique. Nous résumerons ces trois derniers pour montrer l'identité qu'ils présentent avec celui de M. le professeur Tillaux.

(1) Heurtaux. Myélomes des gaines tendineuses. *Archives générales de médecine*, série 7, p. 271, 1891.

Obs. 1 (résumée). — Homme de 27 ans ; tumeur de la gaine du fléchisseur de l'index droit, début il y a 10 ans. Tumeur molle à ce point qu'on fit une ponction sans succès, et indolente. Examen fait par M. Malherbe de Nantes : tumeur formée d'un groupe de petits lobes, de coloration chamois, contenant des myéloplaxes et des vaisseaux à parois épaissies.

Obs. 2 (résumée). — Homme de 26 ans, portant à l'annulaire une tumeur du volume d'une petite noix, datant de cinq à six ans, indolore. La peau est libre, il existe des adhérences profondes. Ablation. La tumeur est lobulée, d'aspect jaunâtre, avec des points rougeâtres. A l'examen histologique, M. Malherbe constate la présence de myéloplaxes. Après six ans, pas de récidive.

Obs. 3 (résumée). — Femme de 30 ans. La tumeur datant de six ans siège sur le médius droit. Elle a la forme d'un cylindre allongé, lobulé, d'une consistance molle, tout à fait comparable à celle du lépreux. La peau est intacte ; il n'y a pas de mobilité profonde. Il n'y a jamais eu la moindre douleur. A l'examen, la tumeur qui partait de la gaine des fléchisseurs est parsemée de points rouge foncé et contient des myéloplaxes. La gaine avait été détruite par la tumeur qui attaquait le tendon. Il y eut dix-huit mois après une récidive locale qui nécessita une nouvelle opération.

Voici les caractères que donne M. Heurtaux d'après ses observations. Ces tumeurs siègent à la main droite. (C'était à gauche dans notre cas, mais pour tout le reste il est conforme à sa description.) Elles occupent les tendons fléchisseurs. Au point de vue anatomo-pathologique elles sont lobulées, de teinte chamois ou rouge, de consistance plus ou molle, mais non friable. Elles s'implantent sur la gaine et peuvent la détruire.

L'histologie les montre constituées par des travées fibreuses qui limitent des espaces contenant des cellules embryonnaires ou des myéloplaxes.

En clinique : elles présentent une consistance molle et parfois fluctuante, elles n'adhèrent pas à la peau. Leur indolence est absolue ; les mouvements des doigts sont parfaitement conservés. La marche est extrêmement lente, la récidive locale exceptionnelle.

Le diagnostic doit se faire avec les lipomes, les kystes, les fibromes et les sarcomes.

On voit que l'identité de ces *myélomes* avec la tumeur que nous décrivons est complète. Il s'agit donc bien là d'une forme tout à fait distincte de tumeur des doigts.

B. — Comment devons-nous placer cette variété de tumeurs par rapport aux autres sarcomes vasculaires et aux tumeurs myéloplaxes en général ? Les sarcomes à petites

cellules rondes sont le plus souvent, on le sait, des tumeurs constituées par du tissu vasculaire à l'état embryonnaire, contenant surtout des néocapillaires et des pointes d'accroissement. Ils produisent le type du développement vasculaire et de l'hématopoèse dans les tissus conjonctifs. Les tumeurs à myéloplaxes, par la présence de leurs plaques à noyaux multiples, se rapprochent, au contraire, des processus d'hématopoèse qui existent dans la moelle rouge des os, ou moelle fœtale, car on retrouve dans cette moelle les mêmes éléments à l'état normal.

Après les descriptions faites sur ces tumeurs (Malassez et Monod), par Paget, par Robin (1849), Broca, dans son traité, E. Nélaton en 1861, et Virchow en proposèrent des essais de classifications. Ils divisent les tumeurs myéloïdes en myélogènes et périostiques ; en se basant surtout sur les tumeurs du maxillaire supérieur. L'origine osseuse est ici bien établie, mais Virchow signale dans son traité des tumeurs une troisième formule, le sarcome pariétal, qui n'a plus de connexion avec les os et se développe aux dépens des aponévroses, au voisinage des articulations. Il en signale au pourtour du genou. M. Heurtaux en rapporte plusieurs cas retrouvés par lui dans la littérature médicale et développés aux dépens de l'aponévrose palmaire... Enfin la quatrième variété est celle de M. Heurtaux lui-même, le sarcome qui n'est pas d'origine osseuse ni même d'origine aponévrotique, mais qui se développe sur le tissu fibrotendineux des gaines. Il est à remarquer que la tendance aux récidives de ces tumeurs est d'autant moins marquée que leur siège est le plus éloigné de la moelle osseuse qui paraît être leur point de départ et le tissu normal auquel on doit les rapporter d'après la loi de Müller. C'est ainsi que la malignité marche en décroissant, si l'on suit l'ordre du tableau suivant qui résume ce que nous venons de dire.

Sarcomes à myéloplaxes.	*Point de départ osseux.*	S. Médullaires. S. Périostiques.
	Parostéaux	S. Aponévrotiques. S. des gaines tendineuses.

Lithiase rénale expérimentale avec hydronéphrose,
par M. NAVARRO, interne des hôpitaux.

J'ai l'honneur de présenter à la Société plusieurs reins contenant des calculs obtenus en mélangeant pendant un mois quatre grammes par jour d'oxamide à l'alimentation des chiens en expérience. Quelques-uns de ces chiens ont été opérés plus de vingt jours après la cessation de l'oxamide : il y avait des calculs. Cela confirme l'existence d'une lithiase rénale aseptique (Ebstein et Nicolaïer) et démontre que les calculs expérimentaux persistent malgré la cessation de l'oxamide.

Dans un autre cas, le chien est mort d'urémie, et à l'autopsie j'ai trouvé des calculs qui, d'un côté remplissaient le bassinet et bouchaient l'orifice supérieur de l'uretère, et de l'autre côté siégeaient dans l'uretère et avaient déterminé une hydronéphrose fermée.

Cachexie pachydermique sans idiotie chez un enfant,
par MM. A.-B. MARFAN et LOUIS GUINON.

La cachexie pachydermique ou myxœdème s'observe dans trois conditions cliniques différentes, ce qui a permis d'en distinguer trois formes :

1° La cachexie pachydermique spontanée des adultes qui frappe particulièrement le sexe féminin, et dont l'histoire a été écrite par Gull, Ord et Charcot.

2° L'idiotie myxœdémateuse dont la description a été faite par Bourneville et ses élèves, et dont le début remonte aux premiers mois de la vie.

3° Le myxœdème opératoire, découvert par J. Reverdin, qui se produit après l'extirpation du corps thyroïde goitreux ; c'est la cachexie strumiprive de Kocher, qui a été reproduite expérimentalement chez le singe et divers animaux par Horsley et Schiff.

Il est établi aujourd'hui que ces trois variétés de myxœdème ne sont que des formes cliniques d'un même état morbide ayant pour origine l'atrophie, l'absence ou l'extirpation du corps thyroïde (1).

Nous avons eu l'occasion d'observer un cas de myxœdème qui nous paraît mériter d'être publié. Entre autres particularités, deux points sont à relever dans notre observation.

En premier lieu, il s'agit d'une cachexie pachydermique

(1) G. THIBIERGE. De la cachexie pachydermique ou myxœdème. Revue générale. *Gazette des hôpitaux*, 1891, n° 14, p. 117.

sans idiotie chez un enfant, c'est-à-dire d'un cas qui ne rentre dans aucun des trois groupes aujourd'hui classiques.

En second lieu, le petit malade étant mort dans le service de l'un de nous, l'autopsie a pu être pratiquée : or les autopsies de cachexie pachydermique ne sont pas encore bien nombreuses; en 1887, Bourneville et Bricon ne connaissaient encore que 13 cas de cette maladie où l'ouverture du cadavre avait pu être pratiquée (1).

OBSERVATION. — *Père alcoolique, cousin germain de sa femme.*

Début apparent de la maladie à l'âge de 7 ans, après une rougeole et un abcès sous-maxillaire droit. Arrêt du développement de la taille, persistance de la première dentition, tuméfaction généralisée des téguments. Alopécie et pelade. Fontanelles fermées. Lipomes de la région claviculaire. Hernie ombilicale. Membres pachydermiques. Cyanose et refroidissement des lèvres, des oreilles et des extrémités. Développement intellectuel suffisant, sauf un peu d'apathie et un certain degré d'affaiblissement de la mémoire. Arrêt de développement des organes génitaux. Pouls lent. Infiltration pachydermique des replis aryténo-épiglottiques. Accès de dyspnée. Mort dans les convulsions.

AUTOPSIE. — *Lésions diverses et atrophie du corps thyroïde. Examen histologique de quelques organes. L'infiltration des tissus est adipeuse, et non muqueuse.*

L... (Georges), âgé de 13 ans, entre le 9 mai 1893 à l'hôpital des Enfants-Malades.

Antécédents héréditaires. — Le père est âgé de 48 ans ; il est né en Normandie ; c'est un homme obèse, alcoolique invétéré. La mère est née à Paris ; elle est âgée de 43 ans, elle a eu la variole vers sa vingtième année ; cette année même, elle a subi l'opération de la cataracte. Le père et la mère sont cousins germains. Le grand-père maternel est mort d'un cancer de la lèvre ; la grand'mère maternelle a été atteinte de rhumatisme noueux.

Notre petit malade a une sœur de 11 ans qui est bien portante.

Antécédents personnels. — Georges L... est né à Paris et n'a jamais quitté cette ville. A sa naissance, on n'a rien remarqué d'anormal. Sa mère l'a nourri au sein jusqu'à l'âge de 2 ans. Jusqu'à l'âge de 7 ans, il a été bien portant; il n'a eu aucune des maladies habituelles de l'enfance ; la mère nous a présenté une photographie du petit malade à l'âge de 4 ans ; et sur celle-ci il n'est pas possible de retrouver la trace de l'affection actuelle.

A l'âge de 7 ans, il a la rougeole ; et à la suite il aurait eu un abcès dans la région sous-maxillaire droite. Cet abcès se serait ouvert spontanément ; il se serait ensuite rapidement cicatrisé.

(1) BOURNEVILLE et P. BRICON. De l'idiotie compliquée de cachexie pachydermique (idiotie crétinoïde). Recherches cliniques et thérapeutiques sur l'épilepsie, l'hystérie et l'idiotie. *Compte rendu du service de Bicêtre* en 1886, 1887, t. VII, p. 11.

Actuellement, il est impossible de retrouver la trace de la cicatrice, et nous ne pouvons savoir si cet abcès avait quelque relation avec le corps thyroïde. Quoi qu'il en soit, c'est à ce moment que la mère s'aperçut que le développement de physique de l'enfant était arrêté, et que la taille restait stationnaire ; elle remarqua aussi qu'il commençait à devenir bouffi. Elle fut très frappée encore de ce que la première dentition persistait et que les dents de lait ne tombaient pas. Effectivement, aujourd'hui, à l'âge de 13 ans, l'enfant possède les 20 dents de la première dentition, puis 4 grosses molaires ; toutes ces dents sont un peu naines, mais en bon état. Malgré tout, l'enfant va à l'école et suit à peu près sa classe ; il a appris à lire, à écrire, à compter ; on a seulement remarqué que sa mémoire est faible. Il est très affectueux pour ses parents. Il ne se plaint guère que d'une chose ; c'est que l'essoufflement auquel il est sujet l'empêche de jouer avec ses camarades.

L'enfant nous est amené à la consultation, au commencement de mai 1893 ; il est présenté à une conférence du mardi ; mais la mère ne veut pas le laisser à l'hôpital. Nous proposons ensuite de le traiter par des injections de suc thyroïdien, ce qui est accepté ; mais alors, la mère, fatiguée de le conduire tous les jours, se décide à nous le confier complètement. Il entre dans nos salles le 9 mai 1893, et il est soumis à un examen complet.

État du malade le 9 mai 1893. — L'aspect que présente l'enfant est assez caractéristique pour qu'un examen sommaire suffise à faire reconnaître qu'il est atteint de myxœdème. L'ensemble du tégument est épaissi, infiltré, boursouflé, sec, pâle, marbré de violet et assez dur ; le doigt peut comprimer la peau sans déterminer nulle part la fossette de l'œdème.

La physionomie est calme, un peu triste et n'a rien de bestial. Le front est couvert d'une peau épaisse et plissée ; les paupières sont boursouflées ; le nez est camus ; les lèvres sont épaisses, lippues et bleuâtres ; les joues gonflées ; les oreilles sont cyanosées. Sa tête est grosse, régulière, sans asymétrie. La face est large et ronde, en « pleine lune ». Le teint général de la face est pâle et cireux, mais les pommettes sont marbrées de rouge.

Les cheveux sont noirs, très rares, secs ; ils s'arrachent facilement. En outre de cette alopécie en clairières, il existe deux plaques de pelade, l'une un peu au-dessus de l'oreille droite, l'autre au voisinage du sinciput. Le cuir chevelu présente du pityriasis.

Les fontanelles sont absolument fermées.

Le cou est court et gros ; on ne peut constater, pendant les mouvements de la déglutition, la présence du corps thyroïde.

Au-dessus et au-dessous de la clavicule, se voient deux énormes masses symétriques, du volume du poing, qui ressemblent à des lipomes et donnent à la palpation une sensation molle, pâteuse, sans élasticité ; la peau qui recouvre ces deux masses est sillonnée de veinosités. Au niveau de la région mammaire, et du côté de l'aisselle, on reconnaît l'existence de masses analogues.

L'abdomen est volumineux ; l'ombilic est déplissé et fait hernie ; il existe tout autour un réseau veineux superficiel assez développé ; la percussion montre que le ventre est partout sonore et qu'il n'existe pas d'ascite.

Les membres supérieurs sont très gros : ils sont couverts par une peau épaisse et dure. On y observe un certain degré de desquamation

Georges L..., âgé de 13 ans (taille: 1 mètre).

épidermique à fines écailles. Les mouvements du coude sont un peu gênés par l'épaississement du tégument. Les doigts sont gros, fusiformes, comme infiltrés ; ils sont violacés et froids.

Les membres inférieurs sont aussi très gros et recouverts d'une peau épaisse, dure, couverte de fines écailles. Les orteils sont comme les doigts.

La taille est de 1 mètre ; le poids du corps est de 26 kil. 250 gr.

Il n'existe pas de déviation rachidienne.

Du côté du système nerveux, on ne peut relever qu'un peu d'apathie et une faiblesse assez marquée de la mémoire. Quand on questionne l'enfant, les réponses sont un peu lentes, mais claires et précises ; elles dénotent même une certaine intelligence. Le caractère est sérieux, doux et triste. L'enfant a à peu près suivi sa classe. Il lit très correctement. Nous lui avons fait écrire son nom, il l'a fait sans hésitation, mais un peu lentement : nous reproduisons ci-après le fac-similé de son écriture.

Les mouvements sont lents ; ils sont gênés surtout par deux obstacles que l'enfant explique assez bien : en premier lieu, la rigidité de la peau ; en second lieu, l'essoufflement qui survient avec une très grande facilité. Cependant le petit malade est venu plusieurs fois à pied du boulevard Saint-Germain à la rue de Sèvres sans trop de fatigue.

Les organes des sens sont normaux. La sensibilité générale paraît un peu émoussée.

Les organes génitaux ont subi un arrêt de développement remarquable. La verge est toute petite : les bourses sont tuméfiées, pachydermiques. Elles ne renferment pas les testicules ; ceux-ci sont à l'anneau inguinal externe où on les sent facilement ; ils ont le volume d'une noisette. Le pubis est complètement glabre. Disons ici que tous les téguments sont glabres ; la région axillaire ne présente pas de poils.

L'appétit est faible ; mais les fonctions digestives sont normales. L'examen de la bouche, de la langue et du pharynx montre que le myxœdème a épargné la muqueuse qui revêt ces parties. Nous verrons pourtant, par l'autopsie, que l'infiltration avait frappé la muqueuse du larynx.

La voix est grave, masculine, un peu rauque. La percussion et l'auscultation des poumons ne révèlent rien d'anormal. Mais l'enfant offre une dyspnée constante ; la respiration est fréquente ; l'enfant est essoufflé ; et la cyanose des lèvres, des oreilles, est très marquée. L'enfant s'asseoit volontiers dans son lit ; dès qu'il est complètement couché, il est pris d'un oppression plus vive avec un peu de cornage, phénomène que l'autopsie seule devait nous expliquer.

Le cœur bat lentement ; le pouls est à 58 par minute ; le premier bruit à la pointe est dédoublé.

Les urines sont limpides et ne renferment pas d'albumine. Il n'existe pas d'incontinence d'urine ni d'incontinence de matières fécales.

L'enfant a été traité par des injections sous-cutanées de suc thyroïdien. Il a reçu des injections le 6 mai (1 centim. cube), le 10 mai (2 centim. cubes), le 11 mai (1 centim. cube), le 12 mai (1 centim. cube), le 13 mai et le 15 mai (1 centim. cube).

Ces injections ont été bien supportées.

Mais, vers le 14 mai, nous remarquons que la dyspnée et la cyanose font de notables progrès ; la respiration est très irrégulière. Dans la nuit du 16 au 17 mai, après avoir été très agité, il est pris de convulsions, et il meurt en quelques instants.

Pendant son séjour à l'hôpital, l'enfant a présenté une température rectale qui oscillait de 36°,8 à 37°,4.

AUTOPSIE. — Le cadavre offre des suffusions sanguines à la partie postérieure du dos et des membres inférieurs.

Peau. — L'incision médiane antérieure du tronc nous permet de constater que la *peau* est très épaisse et que le pannicule adipeux est très développé (2 à 3 centim. d'épaisseur) ; on ne remarque pas d'infiltration gélatineuse du tégument.

Nous avons examiné au *microscope* un fragment de la peau de l'épigastre. Voici les résultats de cet examen. L'épiderme et le derme offrent leur épaisseur et leur structure normales. C'est surtout dans l'hypoderme qu'on voit un tissu anormal; ce tissu apparaît cependant, sous forme de rares îlots, dans la couche la plus profonde du derme; mais, dans l'hypoderme, il occupe toute la place et forme une couche épaisse et continue. Ce tissu est contenu dans les logettes fibreuses que délimitent les travées conjonctives parties de la face profonde du derme. Il est formé uniquement de vésicules graisseuses dont les caractères sont les suivants : leur forme est arrondie ; les parois sont très fines, transparentes, et elles présentent çà et là un petit épaississement qu'on peut considérer comme un noyau, mais autour duquel on ne voit pas de protoplasma ; le contenu des vésicules est réfringent ; par places, il se présente sous la forme de petites boules rondes ; ailleurs, il renferme des cristaux aciculés, radiés autour du centre sans atteindre l'enveloppe périphérique. Sur des coupes traitées par l'éther, le contenu des vésicules forme une émulsion blanche ; celle-ci se dissout avec un excès d'éther ; alors la plupart des vésicules perdent leur contenu ; on ne voit plus que leur paroi ; dans certaines cependant, les cristaux aciculés persistent. Même résultat avec le xylol. L'acide acétique ne modifie pas l'aspect des coupes. On peut donc conclure que le tissu anormal qui infiltre l'hypoderme est formé de vésicules graisseuses sans mucine.

Tumeurs de la région claviculaire. — La dissection de la peau montre qu'il existe dans l'hypoderme, au-dessus et au-dessous de la clavicule, deux tumeurs lobulées, presque enkystées : sur une coupe, elles se présentent avec l'aspect de véritables lipomes ; au *microscope,* on constate en effet que leur structure est bien celle des tumeurs graisseuses ; entre les lobules lipomateux cheminent des vaisseaux à parois très fines, dont la déchirure a donné lieu par places à de petits épanchements sanguins.

Recherche du corps thyroïde. — En disséquant la région du cou au niveau du corps thyroïde, il est impossible de trouver cette glande. A sa place, on constate qu'il existe une petite masse graisseuse, située sur la ligne médiane, dont la base est formée par deux lobules

graisseux de la grosseur d'un pois et se trouveau niveau du premier anneau de la trachée. Du reste, dans toute la région du cou, les masses d'aspect graisseux sont très abondantes.

Les petites masses graisseuses qui se trouvaient dans la région de la glande thyroïdienne, immédiatement en avant de la trachée, ont été examinées au *microscope* ; on y voit du tissu graisseux et des fibres musculaires striées ; parmi les faisceaux musculaires qui adhèrent à la trachée, on découvre 3 ou 4 amas de grosses vésicules à parois épaisses, à contenu granuleux et jaunâtre, qui ont l'aspect des vésicules de la glande thyroïde. Nous pensons que ces vésicules représentent le vestige de cet organe qui a subi un arrêt de développement ou s'est complètement atrophié.

Tissu musculaire. — En disséquant la région du cou et la région pré-sternale, on est frappépar le volume anormal des muscles.

Les muscles pectoraux et les muscles sterno-hyoïdiens, en particulier, sont très gros, très rouges et très durs. Nous avons retrouvé ces caractères sur les muscles de la paroi abdominale. Au *microscope*, sur une coupe transversale du muscle grand pectoral, les faisceaux ont leur disposition normale ; mais certains d'entre eux, plus colorés par le carmin, d'apparence un peu granuleuse, ont des dimensions considérables qui atteignent en certains points le double des dimensions normales. Il semble donc qu'il existe un certain degré d'hypertrophie musculaire ; mais on peut se demander si cette apparence n'est pas due à ce que la mort s'est produite au milieu des convulsions.

Cavité thoracique. — Après avoir enlevé le plastron thoracique, on aperçoit une grosse masse de graisse en avant du péricarde et au niveau des premiers espaces intercostaux.

Le *thymus* est représenté par une petite masse allongée et ne paraît pas avoir subi son involution normale.

Le *péricarde* et la cavité péricardique n'offrent rien d'anormal.

Le *cœur* est formé d'un tissu dur et rouge. Au microscope, ce tissu présente les altérations suivantes : il existe un certain épaississement de la substance intermusculaire, sans véritable prolifération conjonctive; cette substance est incolore, transparente; mais avec l'acide acétique, elle ne donne pas la réaction de la mucine. Les fibres musculaires du cœur sont plus nettement striées qu'à l'état normal; elles ont une tendance à se fragmenter et à se disjoindre les unes des autres; leurs noyaux ont leur aspect normal. Un certain nombre de ces fibres, très disséminées, présentent une dégénérescence spéciale consistant dans la transformation de la partie centrale de la cellule musculaire en une substance hyaline faiblement colorée en rose par le carmin et l'hématoxyline; cette substance respecte en général la périphérie de la cellule et, sur une coupe transversale, elle forme une tache centrale entourée d'un anneau musculaire d'aspect normal; en certains points, le noyau occupe le centre de cette susbtance; dans ce cas, il est très gros, sphérique et semble œdémateux ; il s'agit donc là d'une dégénérescence vacuolaire, bien distincte de la dégénérescence cireuse, et comparable à celle que M. Letulle a observée à un degré beaucoup plus marqué (1). Les artères du tissu myocardique ne présentent aucune altération.

(1) LETULLE. Mort rapide dans la pleurésie après la thoracentèse. *Bulletin de la Société anatomique*, 1892, avril, p. 313.

Le bord libre de la *valvule mitrale* offre de petites granulations blanches et dures. La *tricuspide* est normale. L'*artère pulmonaire* et *ses valvules sigmoïdes* sont normales aussi.

L'*aorte* présente des lésions d'athérome ; sur les valvules sigmoïdes, on voit de petites plaques jaunâtres ; on voit des plaques semblables sur la paroi interne du tronc aortique, particulièrement au niveau des orifices des artères qui partent de l'aorte.

Les orifices des artères coronaires sont libres.

Les *poumons* et les *plèvres* sont sains ; le poumon gauche pèse 175 gr. ; le poumon droit pèse 245 gr.

Les *grosses bronches* sont normales.

La *trachée* paraît normale à sa partie inférieure ; mais, à sa partie supérieure, la muqueuse est infiltrée comme celle du larynx.

Larynx. — Le larynx offre un épaississement très marqué des parties molles. Cet épaississement acquiert son maximum au niveau des replis aryténo-épiglottiques qui sont très volumineux et infiltrés comme dans l'œdème de la glotte. Il est facile de s'assurer que dans l'inspiration il existait une sténose très prononcée de l'orifice supérieur du larynx. Là réside en grande partie, la cause de la dyspnée chronique et du cornage ; là se trouve peut-être la cause de la mort, surtout si l'on songe que cette sténose du larynx s'observait chez un sujet dont le myocarde était déjà altéré.

Nous avons pratiqué l'*examen microscopique* des diverses régions du larynx.

a) *Coupes verticales et transversales comprenant les deux cordes vocales et le ventricule de Morgagni.* — A un faible grossissement, le cartilage thyroïde a sa forme et son volume ordinaires ; le repli aryténo-épiglottique forme une masse considérable déjetée en dedans vers le vestibule du larynx où elle apparaît sous forme d'un promontoire triangulaire d'un volume considérable ; sa face supérieure est représentée par une ligne oblique en bas et en dedans et sa face inférieure par une ligne horizontale ; ces lignes sont sinueuses ; mais nulle part la muqueuse ne fait défaut.

La *corde vocale supérieure*, qui a subi aussi une augmentation de volume, est repoussée en bas par le repli aryténo-épiglottique.

Le ventricule du larynx est réduit en certains points à une fente, par suite du contact des deux cordes vocales ; en d'autres points, sa cavité est plus large, et là, on voit des saillies formées par des replis de la muqueuse et des amas glandulaires.

La *corde vocale inférieure*, beaucoup moins saillante que la supérieure, paraît avoir son volume à peu près normal, sauf un peu de tuméfaction à sa partie inférieure ou sous-glottique.

L'hypertrophie du repli aryténo-épiglottique tient à une infiltration lipomateuse qui siège entre la face interne du cartilage thyroïde et la membrane muqueuse : c'est un point dont nous avons pu nous assurer en comparant nos coupes avec des coupes d'un larynx normal.

L'infiltration graisseuse s'arrête en bas au niveau du faisceau externe du muscle thyro-aryténoïdien ; elle reparaît un peu plus bas au-dessous de ce muscle, sous la muqueuse qui revêt la région cricoïdienne et sous la muqueuse trachéale. On distingue aussi deux îlots graisseux très petits, accolés à la paroi interne du cartilage thyroïde, au voisinage de son bord inférieur.

Quand on étudie ces diverses régions avec un fort grossissement, on constate que l'épithélium est partout normal ; mais les acini glandulaires paraissent plus volumineux et, par places, leurs culs-de-sac sont remplis de substance granuleuse et de mucus ; l'aspect des glandes donne l'impression qu'elles sont légèrement enflammées. Les vaisseaux sont notablement dilatés ; on voit dans la corde vocale supérieure une veine pleine de sang ; cet état congestif tient sans doute à ce que la mort a eu lieu dans les convulsions et l'asphyxie. Les tissus musculaires et fibreux ont leur aspect normal. Le tissu graisseux anormal qui infiltre le repli aryténo-épiglottique se présente avec les caractères suivants : les vésicules adipeuses distendent les mailles du tissu conjonctif sous-muqueux, dont les travées fibreuses sont épaisses et renferment des vaisseaux dilatés. Aux limites de l'infiltration, le tissu graisseux pénètre entre les glandes et on voit, çà et là, dans le tissu conjonctif interglandulaire et intermusculaire, quelques vésicules graisseuses aberrantes. Ces vésicules restent toujours séparées de l'épithélium par l'épaisseur du chorion muqueux. Quant à l'aspect des vésicules elles-mêmes, c'est celui que nous avons décrit en étudiant les coupes de la peau, sauf qu'on ne voit pas de cristaux aciculés dans leur intérieur.

b) *Coupe horizontale sus-glottique passant au niveau du repli aryténo-épiglottique.* — Dans la partie du repli aryténo-épiglottique qui avoisine le cartilage arythénoïde, on distingue une masse accolée à la face antéro-externe de ce cartilage et constituée en partie par le tissu graisseux déjà décrit et en partie par une substance transparente disséminée autour des vésicules adipeuses, semée de noyaux très petits, allongés, fortement colorés par le carmin. Sous l'influence de l'acide acétique, cette substance transparente ne devient pas granuleuse, et ne subit aucune modification. Nous sommes portés à penser que les vésicules adipeuses sont séparées par un tissu conjonctif infiltré de substance hyaline.

c) *Coupe horizontale au niveau du cartilage cricoïde.* — Entre la couche glandulaire et la couche fibro-élastique qui adhère au cartilage, on voit une couche graisseuse presque uniforme, formée d'un tissu semblable à celui que nous avons déjà décrit ; quelques vésicules graisseuses sont ordonnées le long des vaisseaux ; les glandes paraissent aplaties, le reste des tissus paraît sain.

En somme, il ne s'agit là que de l'exagération d'une disposition normale, puisque, à l'état sain, il existe une nappe graisseuse sous la couche glandulaire ; seulement ici cette nappe graisseuse est plus épaisse.

Cavité abdominale. — L'*intestin* et le *péritoine* sont normaux. *Rate* normale. *Foie* normal. Les *reins* sont normaux ; mais ils sont enveloppés d'une capsule adipeuse très épaisse et très congestionnée.

Les parois de l'*œsophage* paraissent un peu épaissies. Les parois de l'*estomac* sont certainement très épaissies au niveau du pylore ; au microscope, les glandes paraissent normales ; mais les espaces interglandulaires sont infiltrés de cellules rondes et les tuniques musculaires sont épaissies.

Cerveau et moelle. — Le cuir chevelu est très épais. La boîte crânienne est très dure. Les fontanelles sont fermées.

Le *cerveau* pèse 1 kil. 40 gr. Les circonvolutions nous ont paru

normales. Les plexus choroïdes sont congestionnés. Aucune lésion appréciable à la coupe, si ce n'est la dilatation des petits vaisseaux. Les *méninges* sont saines ; la pie-mère se décortique bien. La *glande pituitaire* ne paraît pas hypertrophiée ; au microscope, on en distingue nettement les deux portions, antérieure ou vésiculeuse, et postérieure ou conjonctive ; les vésicules de la portion antérieure ont leurs dimensions normales et ne contiennent pas d'excès de matière colloïde. Le *cervelet*, la *protubérance*, le *bulbe* et la *moelle* paraissent dénués de toute altération.

Nous avons ensemencé divers milieux de culture avec le sang du cœur, le liquide péricardite, le suc du foie, de la rate et de la masse lipomateuse sous-claviculaire. Tous ces milieux sont restés stériles.

Réflexions. — Le cas dont nous venons de retracer l'histoire est incontestablement un exemple de la maladie appelée *myxœdème* ou *cachexie pachydermique*. A en juger par notre observation, la première de ces dénominations, due à Ord, est fort mal choisie ; car la substance qui infiltrait les tissus était graisseuse, non muqueuse ; notre cas n'est pas d'ailleurs le seul où pareille constatation ait été faite ; qu'il nous suffise de citer celui de Sick et Nauwerk (1), celui de Bourneville et Bricon (2), celui de Bourneville et Pilliet (3). Il est donc à désirer que l'expression de myxœdème soit abandonnée pour faire place à celle de *cachexie pachydermique* proposée par Charcot.

La première particularité à relever dans notre cas est l'âge du sujet. En apparence, la maladie remontait à l'âge de 7 ans. Il est possible qu'elle ait commencé plus tôt ; cependant certains indices nous permettent de supposer que son développement est postérieur à la cinquième année : c'est l'absence d'idiotie ; c'est l'existence des quatre premières grosses molaires dont l'éruption se fait vers la cinquième année ; c'est enfin le document fourni par la photographie de l'enfant à l'âge de 4 ans, photographie sur laquelle nous n'avons pu découvrir aucun des caractères extérieurs de la maladie.

Cette cachexie pachydermique infantile ne s'accompagnait pas d'idiotie ; et c'est là, ainsi que nous l'avons déjà dit, ce qui caractérise notre cas et ne permet pas de le faire rentrer dans un des trois groupes classiques. Dans les quelques

(1) Bourneville. *Recherches cliniques et thérapeutiques sur l'épilepsie, l'hystérie et l'idiotie*, t. VII, p. 82.
(2) *Ibid.*, t. VII, p. 46.
(3) *Ibid.*, t. X, p. 97.

recherches que nous avons faites, nous n'avons pas trouvé d'observations analogues. Les enfants pachydermiques qui sont cités dans la collection de Bourneville étaient tous plus ou moins idiots. Récemment, M. Rehn et M. Hoffmann (1) ont parlé de myxœdème chez les enfants à propos du traitement par les injections de suc thyroïdien ; mais dans leurs communications, telles qu'elles sont relatées par les périodiques, il n'est pas noté que leurs sujets fussent ou ne fussent pas des idiots. Les troubles intellectuels de notre malade — lenteur de l'idéation, faiblesse de la mémoire — sont exactement ceux qui s'observent dans la cachexie pachydermique spontanée des adultes ; et, en définitive, notre cas prouve que le tableau clinique de cette dernière variété peut s'observer chez les enfants avec les mêmes caractères.

L'arrêt du développement physique se traduisit par les particularités suivantes. A 13 ans, la taille était de 1 mètre, c'est-à-dire celle d'un garçon de 7 ans. Les organes génitaux étaient très peu développés. Enfin à l'âge de 13 ans, Georges L... possédait les 20 dents de la première dentition, plus les quatre premières grosses molaires.

Relevons encore ce fait que le cuir chevelu présentait, avec l'alopécie en clairière habituelle, deux plaques très nettes de pelade.

Parmi les antécédents héréditaires, notons l'alcoolisme du père et la consanguinité des parents : le père et la mère étaient cousins germains.

L'autopsie nous a montré l'*atrophie à peu près complète du corps thyroïde* ; et, en cela, notre observation s'ajoute à toutes celles qui ont démontré le rôle capital de la suppression des fonctions de cette glande dans la genèse de la cachexie pachydermique. Il est très difficile de dire quelle était ici la cause de cette atrophie du corps thyroïde ; il nous a été impossible de savoir si l'abcès sous-maxillaire qui s'est développé vers l'âge de 7 ans avait quelque relation avec une affection de cette glande.

Parmi les autres lésions que nous a révélées l'autopsie, nous devons signaler particulièrement celles *du larynx*. Nous avons découvert une infiltration pachydermique de la muqueuse laryngée, infiltration extrêmement marquée

(1) Deuxième Congrès de médecine interne, tenu à Wiesbaden, du 12 au 15 avril 1893.

au niveau des replis aryténo-épiglottiques. Ceux-ci formaient deux bourrelets volumineux, très épais, qui rétrécissaient notablement l'orifice supérieur du larynx. L'examen microscopique nous a montré que cette tuméfaction des parties molles du larynx était due, comme celle du tégument externe, à une accumulation de tissu graisseux dans la couche sous-muqueuse. Cette lésion explique, à notre sens, les accidents dyspnéiques particuliers que nous avons observés dans les derniers jours de la vie et qui semblent avoir entraîné la mort. Les sujets atteints de cachexie pachydermique offrent habituellement une dyspnée légère, avec un certain degré de cyanose. Mais, dans notre cas, les troubles de la respiration ont pris dans le tableau clinique une place prépondérante; la dyspnée, accompagnée d'un bruit de cornage, sans modifications de la voix, ressemblait à celle qu'on observe dans l'œdème de la glotte. Cette ressemblance s'explique aisément : l'infiltration graisseuse s'était localisée d'une manière prédominante dans les replis aryténo-épiglottiques, c'est-à-dire au niveau de la région où se localise l'infiltration séreuse dans l'œdème de la glotte.

Les effets de cette sténose du larynx ont été d'autant plus rapides et d'autant plus funestes qu'il existait, en même temps, un certain degré de dégénérescence vacuolaire des fibres du myocarde.

M. Pilliet. — Lorsque notre collègue, M. de Grandmaison, était interne au service des varioleux à Aubervilliers, il m'a procuré une dizaine de cœurs de varioleux morts subitement : j'ai cherché sur ces cœurs la myocardite varioleuse, sans en trouver de traces. Mais sur tous la vacuolisation périnucléaire des cellules cardiaques était très marquée.

M. Letulle a vu chez une femme morte subitement, un ramollissement analogue de la fibre du myocarde se traduisant par l'existence en ce point d'une valvule.

Anévrysme artériel intrapéricardique, par MM. Ch. Du Pasquier, interne, et Jolly, externe du service.

La nommée B..., Jeanne, 68 ans, entre le 23 novembre 1893 dans le service de notre maître, le professeur Dieulafoy, salle Monneret, n° 1.

Elle présente tous les signes d'une insuffisance cardiaque avancée. Pouls petit, faible, irrégulier, artère radiale dure et sinueuse. Foie gros, tuméfié et douloureux à la percussion. Urines rares, denses, colorées, légèrement albumineuses. Respiration haletante, précipitée ; matité

aux deux bases des poumons, râles nombreux disséminés des deux côtés. Œdème considérable des membres inférieurs ; bouffissure de la face, cyanose des lèvres et du nez, refroidissement des extrémités. Torpeur intellectuelle prononcée, sensibilité amoindrie. Les bruits du cœur sont sourds, tumultueux, soufflants. L'auscultation ne permet pas de déterminer aux souffles de sièges précis. La matité précordiale est très étendue. Malgré la médication énergique instituée, la malade meurt au bout de 12 heures.

L'autopsie fut pratiquée le lendemain 25 novembre 1893. Après

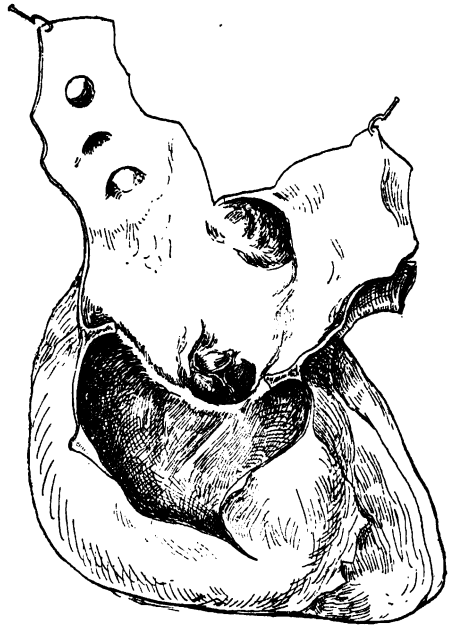

ouverture du thorax, le cœur apparaît très hypertrophié, refoulant les poumons en dehors ; la pointe de l'organe est située au niveau de la sixième côte. Il est surtout hypertrophié dans les cavités droites, le ventricule droit se présente considérablement augmenté de volume. Par la palpation on a la sensation d'une vaste poche à parois minces remplie de sang. L'examen attentif des parties permet de constater la disparition de toute cavité péricardique. Les deux feuillets se trouvent totalement soudés au-devant de la poche ; la symphyse est incomplète à la pointe et à la face postérieure où existent des loges limitées par des travées fibreuses et remplies de liquide séreux.

Le cœur enlevé avec l'origine de l'aorte pèse 770 gr. On pratique sur la face antérieure de l'organe une section verticale partant de la face antérieure de l'aorte et gagnant le ventricule droit ; on ouvre ainsi une vaste poche, égalant presque le volume du poing, et située

au-devant du cœur. Cette poche est collée et adhère très fortement au muscle cardiaque dont il est très difficile de l'en séparer. Elle n'a aucune communication avec le ventricule; elle est remplie de caillots noirâtres, de forme et d'aspect divers, les uns nettement cruoriques, les autres granuleux et lamellaires ; les plus profonds adhèrent aux parois. Cette cavité communique largement avec l'aorte par un orifice dont les dimensions égalent 17 centim. de circonférence. La partie inférieure de cet orifice est située à quelques millimètres au-dessus du bord libre des valvules sigmoïdes de l'aorte. Le cœur, avec la poche débarrassée de ces caillots, pèse 670 gr.

Les parois de l'organe sont plutôt amincies, elles ont une coloration brun pâle. Les cavités paraissent dilatées ; les piliers pâles exsangues présentent des taches blanchâtres à la coupe.

Le bord libre de la grande valve mitrale est épaissi, comme infiltré, décoloré : pas traces d'endocardite rhumatismale ancienne. L'aorte, très dilatée, est un type d'aortite chronique athéromateuse : ses parois sont littéralement blindées de plaques calcaires, écailleuses, dont les bords sont parfois décollés et saillants. Les valvules sigmoïdes sont très épaissies, elles ont perdu toute leur souplesse. L'orifice des coronaires est rétréci, mais perméable. Le cœur droit paraît sain ; il en est de même de l'artère pulmonaire.

Les poumons, emphysémateux aux sommets et au niveau des bords antérieurs, sont gorgés de sang à la partie inférieure.

Le foie, d'apparence muscade, pèse 1550 gr.

Reins : poids l'un et l'autre 130 gr., capsule légèrement adhérente. Inégalités, bosselures à la surface. La substance corticale diminuée n'a que 3 millim. de hauteur.

Réflexions. — C'est là, croyons-nous, un type intéressant d'anévrysme de l'aorte : développé sur une aorte athéromateuse à sa partie initiale, dans sa portion péricardique, il peut être qualifié d'anévrysme intrapéricardique de l'aorte (type péricardique) ; il n'avait déterminé aucun symptôme de compression des organes voisins, comme l'a démontré tout au moins l'examen anatomique de la pièce. Il est regrettable cependant que la malade n'ait pas séjourné un temps plus long dans nos salles ; peut-être aurions-nous pu, par un examen plus approfondi, découvrir quelques signes révélateurs.

M. Letulle fait remarquer qu'il n'existait qu'un des orifices des artères coronaires, et voit dans ce fait la possibilité d'un *anévrysme coronaire ;* un examen attentif de la pièce fait ultérieurement dans le but de découvrir la seconde coronaire resta négatif. A supposer qu'il n'y eût aucune anomalie dans le cœur de notre malade, la supposition de M. Letulle serait donc exacte. Il est regrettable cependant que la pièce ne soit pas plus démonstrative à cet égard.

Fibrome utérin avec poches kystiques suppurées, par M. REYMOND, interne des hôpitaux.

Il s'agit d'une femme qui a présenté pendant sa vie les symptômes de fibromes de l'utérus et qui est morte au milieu de phénomènes infectieux. A l'autopsie, on trouva une masse fibreuse, volumineuse, comblant la cavité de Douglas, avec des adhérences multiples au rectum et à l'intestin grêle. Cette tumeur, qui paraît faire partie de la face postérieure de l'utérus, présente des cavités kystiques multiples, les unes remplies de matière colloïde et les autres de matière puriforme. On a cultivé ce pus et on y a reconnu la présence du bactérium coli. On peut penser *a priori* que la porte d'entrée de l'infection est le tube digestif, bien que la muqueuse ne paraisse pas altérée.

Tumeur de la région parotidienne.

M. ZUBER présente une tumeur enlevée par M. Monod à une femme de 59 ans. Il était apparu, il y a vingt ans, un petit nodule en avant de l'oreille. Il augmenta progressivement jusqu'à ces temps derniers, et la tumeur, mobile sous la peau et sur les plans profonds, présentait le volume d'une tête d'enfant. Il n'y avait aucun trouble fonctionnel, pas de ganglions dans le voisinage, pas d'ulcération de la peau. Il s'agit d'une tumeur mixte, dont on fera l'examen histologique ultérieurement.

Séance du 8 Décembre 1893.

PRÉSIDENCE DE M. CORNIL.

Note sur l'état réticulé du myocarde dans l'asystolie chronique, par MAURICE LETULLE.

Ayant repris depuis quelque temps l'étude des lésions du cœur asystolique, en vue d'un travail d'ensemble, j'ai été amené à examiner la contexture des faisceaux myocardiques dans les différentes régions.

On sait qu'à l'état normal, dans toute l'épaisseur de l'organe, les faisceaux primitifs, c'est-à-dire les *cellules musculaires* du cœur s'anastomosent largement les unes avec les autres et forment, dans les différents plans, une sorte de réseaux plexiformes dans les mailles desquels circulent les capillaires sanguins. Toutefois cette disposition anatomique respecte la direction générale des faisceaux secondaires constituant la

masse des *fibres unitives*, fibres communes aux deux ventricules dont elles recouvrent les deux faces et les deux cavités. Les *fibres propres* à chaque ventricule (zone intermédiaire), tout en étant moins parallèlement distribuées, conservent, sur le cœur normal, une cohésion et une densité bien connues.

Le cœur que je présente provient d'une femme de 40 ans, cardiaque par insuffisance et sténose mitrales, morte dans mon service, à l'hôpital Saint-Antoine, après dix-huit mois d'asystolie chronique.

Le foie, induré, atteint, comme l'a montré l'autopsie, d'une sclérose diffuse bi-veineuse sans aucun rapport avec la cyanose hépatique, est entouré de périhépatite chronique ayant donné lieu à une ascite chronique qui fut ponctionnée quinze fois.

Il est inutile, pour le moment, d'insister sur ces lésions indépendantes de la cardiopathie, non plus que sur diverses altérations des voies digestives et du poumon.

Je me contenterai de signaler une dégénérescence athéromateuse très étendue du tronc et des principales branches de l'artère pulmonaire, dont un certain nombre étaient partiellement oblitérées par des thrombus blancs très adhérents.

J'arrive à l'objet de ma communication, le seul point qui mérite une description détaillée. En coupant les parois du ventricule gauche, au niveau de sa face antérieure, vers la partie moyenne, j'ai trouvé en plein myocarde, par conséquent dans la région des fibres propres du ventricule gauche, une disposition anatomique toute spéciale, qui est la suivante :

En employant un faible grossissement, on aperçoit déjà de nombreuses fentes, orifices plus ou moins arrondis, clairs, au niveau desquels les fibres musculaires semblent faire défaut.

Avec un grossissement suffisant, on reconnaît que les fibres musculaires limitant ces espaces ont pris une disposition arciforme, concentrique à l'espace interstitiel très élargi.

On dirait qu'une cause, maintenant inappréciable, en tout cas lente et prolongée, non inflammatoire, est venue repousser d'une manière centrifuge la bordure musculaire de la plupart des espaces interstitiels de la région.

Ce travail de distension chronique des espaces capillaires,

en rendant arciformes les bandes de cellules musculaires, n'a produit aucune prolifération inflammatoire des minces fibrilles connectives. Tout au plus y trouve-t-on, sur quelques points, une accumulation bien marquée de cellules lymphatiques polymorphes ; mais les cellules fixes y demeurent

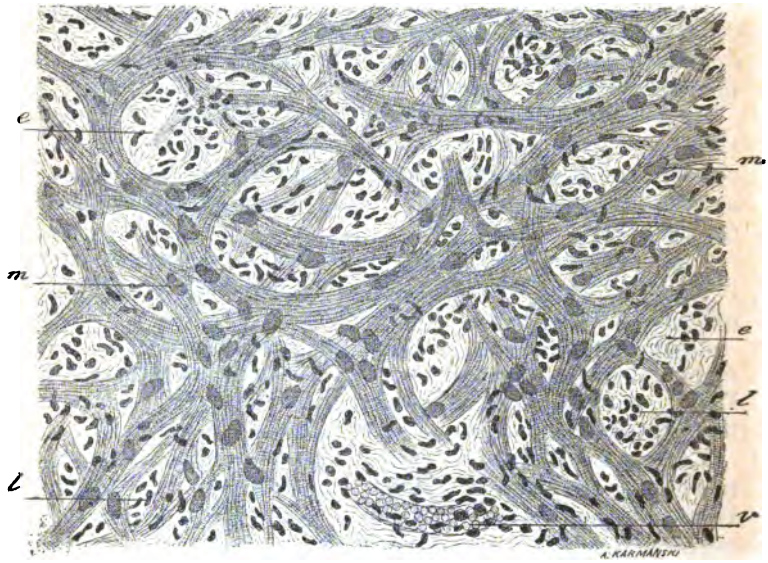

État réticulé du myocarde dans l'asystolie. Gross. 1/250.

e, espace interstitiel agrandi ; *l*, cellules lymphatiques nombreuses logées dans ces espaces ; *m*, noyau musculaire tuméfié, pâli ; *v*, vaisseau capillaire dilaté.

normales. Par contre, dans les points où existe quelque petite veinule, on voit ce vaisseau distendu et entouré d'un assez grand nombre de globules blancs.

Quant aux fibres musculaires proprement dites, les cellules contractiles qui les composent présentent quelques-unes des altérations communes dans l'asystolie. Le noyau est volumineux, arrondi, clair, comme œdémateux; il n'offre aucune trace de division. La striation du protoplasma cellulaire n'est plus normale : les stries longitudinales, encore visibles, semblent moins accusées que normalement ; les stries

transversales font certainement défaut sur un grand nombre de cellules ayant cependant conservé leur noyau.

Il est bon de remarquer qu'on ne trouve aucune trace de segmentation des cellules suivant les raies d'Eberth ; autrement dit, les cellules musculaires ne se sont pas décollées au niveau de leurs points de soudure.

La pathogénie de ces lésions me paraît ne pouvoir guère être autre que la suivante : un œdème chronique interstitiel, indéfiniment prolongé, a produit dans les différentes parties du ventricule gauche cet aspect fenêtré des coupes. Chose remarquable, le ventricule droit ne m'a pas montré aussi marquées les mêmes lésions, sauf peut-être au niveau de la cloison interventriculaire. Or, le cœur droit, notablement dilaté est le siège d'une hypertrophie considérable (9 à 10 millim.) ; en outre, il est beaucoup plus ferme que le ventricule gauche.

Ce dernier, déchu, dystrophique peut-on dire, par suite de la sténose mitrale, n'est pas ou n'est qu'à peine dilaté et ne paraît point hypertrophié (10 à 12 millim.).

L'état réticulé du myocarde ne correspondrait donc pas spécialement aux lésions de l'ectasie ventriculaire, mais bien plutôt à la stase veineuse et lymphatique, à l'œdème interstitiel, qui est de règle pour tout myocarde asystolique.

Des recherches ultérieures établiront s'il s'agit de lésions spéciales à la sténose mitrale.

Endocardite infectieuse à streptocoques ; gangrène sèche du membre inférieur gauche, par FERNAND BEZANÇON, interne des hôpitaux de Paris.

Femme de 22 ans, entrée à l'Hôtel-Dieu, dans le service de M. le professeur Cornil, le 4 novembre 1893.

Antécédents. — Chorée de Sydenham à l'âge de 11 ans, fièvre typhoïde à peu près vers la même époque, première attaque de rhumatisme articulaire à l'âge de 18 ans, et depuis nouvelle attaque chaque année.

A la suite de la chorée, le malade avait eu des palpitations, de la dyspnée d'effort, phénomènes qui s'étaient exagérés lors de ses dernières attaques de rhumatisme.

Début de la maladie. — Dans les premiers jours du mois de septembre 1893, la malade fut prise de céphalée. Courbature généralisée, frissons, fièvre, avec coryza et bronchite, en somme des accidents qui pouvaient faire songer à un début de grippe ; trois semaines environ après, la malade ressentit de vives douleurs d'abord localisées à la main gauche, puis au bras gauche et au bras droit ; quelque temps après le membre inférieur se prit.

Ces douleurs étaient extrêmement mobiles et n'avaient pas un siège rigoureusement articulaire, elles affectaient plutôt le trajet des membres comme les douleurs grippales.

Cet état persista jusqu'à l'entrée de la malade à l'hôpital, c'est-à-dire jusqu'au mois de novembre.

A cette époque, on voit une malade à teint pâle, très anémiée, mais non amaigrie ; la fièvre est vive, à grandes oscillations ; la température, normale le matin, dépasse 39° le soir ; la malade se plaint de douleurs vives, qui siègent sur le trajet des os, douleurs exagérées par la pression, n'ayant pas de maximum appréciable au niveau des articulations, qui d'ailleurs ne sont pas tuméfiées ; le cœur présente des battements exagérés et dans la région de la pointe, on perçoit nettement un souffle systolique en jet de vapeur se propageant vers l'aisselle.

Malgré le peu de ressemblance de l'affection avec le rhumatisme articulaire aigu, étant donnés les antécédents de la malade et la présence d'une complication cardiaque, on essaie le salicylate de soude, autant au point de vue thérapeutique que diagnostique, mais l'intolérance de la malade pour cette médication nous force bientôt à la supprimer.

L'état reste le même jusqu'au 22 novembre : mêmes douleurs, même température à grandes oscillations, rappelant les infections pyhémiques ; il n'y a de surajouté que de la bronchite généralisée et une exagération dans l'intensité du souffle systolique qui se perçoit facilement dans la région de l'omoplate du côté gauche.

Le 22 novembre, la malade est prise dans le membre inférieur gauche de douleurs plus violentes que les douleurs des jours précédents. En même temps l'on constate que la peau de la jambe est de couleur violacée ; à ce niveau il y a une diminution très notable de la température de même qu'une perte complète de la sensibilité au toucher de la douleur et à la température ; ces symptômes s'accompagnent d'un état général plus grave que celui des jours précédents, la langue est saburrale, il y a de la diarrhée, enfin la température reste aux alentours de 40°.

Le 23. L'anesthésie est complète, la température locale toujours abaissée, le trajet de l'artère fémorale est très douloureux, spontanément et à la pression ; on perçoit mal les battements de l'artère ; et l'on constate sur la face dorsale du pied et antéro-externe de la jambe de grosses plaques couleur lie de vin.

Au cœur pas de modification ; dans la poitrine, sibilances disséminées ; urines rares, contiennent de l'albumine en grande quantité.

Le 25. Apparition de plaques de sphacèle sec au niveau des deux derniers orteils et du talon.

Le 27. Le sphacèle s'étend, le membre noircit de plus en plus et l'on a une momification complète du pied et d'une partie de la jambe gauche ; du côté droit, apparaît de l'anesthésie, de l'hypothermie, en même temps que les douleurs s'exagèrent dans cette région.

Le facies est de plus en plus pâle, la température présente toujours de grandes oscillations et chaque soir la malade est prise de violents frissons suivis de sueurs abondantes ; la dyspnée est très vive par suite de l'apparition d'œdème pulmonaire et de la bronchite généralisée ancienne.

1er décembre. Le pied et la partie inférieure de la jambe droite présentent une teinte légèrement violacée, l'anesthésie y est devenue complète, la température locale très abaissée.

Le 3, la dyspnée est devenue de plus en plus vive, la quantité d'urine est très diminuée, et la malade meurt dans la soirée.

AUTOPSIE. — Les orteils du pied gauche et toute la semelle plantaire sont momifiés; il en est de même de la partie postérieure de la région du cou-de-pied et de la face dorsale du pied qui est sphacélée pour la plus grande partie ; au-dessus de cette zone, toute la moitié inférieure de la jambe, sur la face antéro-externe de celle-ci, a une couleur lie de vin et est atteinte de gangrène humide.

Au pied droit, phlyctène sur la face dorsale du gros orteil.

Poumon. — Œdème généralisé.

Foie. — De volume normal, décoloré, graisseux ; histologiquement, dilatation légère des capillaires autour de la veine sus-hépatique avec diminution de volume des travées de cette région, intégrité par contre des travées qui entourent l'espace porte; les cellules centrales sont en dégénérescence graisseuse très avancée, les cellules des travées du voisinage de l'espace porte sont à peu près normales ; sclérose légère de la veine sus-hépatique et des capillaires qui en partent, sclérose un peu plus marquée de l'espace porte, endartérite et infiltration embryonnaire péri-artérielle, intégrité des voies biliaires. Pas de micro-organisme.

Reins. — 130 gr., se décortiquent facilement, très pâles au point de vue histologique. Dilatation des tubes contournés dont les cellules se colorent mal et dont le noyau ne fixe plus l'hématine, exsudat abondant à l'intérieur. Peu de lésions glomérulaires, quelquefois léger exsudat et épaississement de la capsule de Bowman, périartérite et péricapillarite. Pas de microbes.

Rate. — Presente de nombreux infarctus.

Cœur. — Légèrement hypertrophié, insuffisance mitrale par l'épreuve de l'eau, sclérose ancienne de la grande valve; présence sur celle-ci d'une grosse végétation inégale, d'aspect fibrineux, de la grosseur d'une noisette. Cette végétation, outre les altérations habituelles de l'endocarde que l'on rencontre dans toute inflammation aiguë, présente à sa surface une couche considérable de fibrine, qui se presente tantôt sous l'aspect de lames serrées sans intervalle, tantôt sous l'aspect d'un réticulum contenant des leucocytes, sur certains points ceux-ci sont accumulés en quantité considérable presque sans fibrine.

Les coupes colorées par le Weigert ont montré à la surface au milieu des globules blancs, des diplocoques rarement groupés en vraies chaînettes.

Les cultures du sang du cœur recueilli aseptiquement et celles du caillot ont montré que l'agent causal de l'endocardite était un streptocoque; streptocoque différant par plusieurs caractères du streptocoque de l'érysipèle, streptocoque coagulant le lait et poussant sur pommes de terre, comme les streptocoques rencontrés dans la salive et les angines bénignes; l'étude complète de ce streptocoque sera d'ailleurs plus tard l'objet d'une nouvelle communication.

En résumé, nous nous sommes trouvé en présence d'une

endocardite infectieuse à streptocoque, survenue chez une femme ayant présenté autrefois des attaques de rhumatisme; la porte d'entrée du microbe est restée inconnue; cependant nous pouvons affirmer que ce n'est pas par la voie des organes génitaux que s'est faite l'infection; ceux-ci examinés avec beaucoup de soin ont été trouvés absolument sains; nous pouvons supposer que la porte d'entrée de l'infection a été le pharynx ou l'amygdale, la ressemblance du streptocoque de la bouche serait peut-être en faveur de cette hypothèse; mais ce n'est là qu'une hypothèse, et l'état actuel de nos connaissances sur les divers types de streptocoques ne nous permet pas d'être plus affirmatif.

Tuberculose génito-urinaire. Caverne prostatique, faisant communiquer la vessie et le rectum, par E. DE MASSARY, interne des hôpitaux.

Le nommé Cas..., Victor, 33 ans, entre le 19 juillet 1893 à l'hôpital Broussais, dans le service de M. Chauffard.

A son entrée, il présente tous les symptômes d'une tuberculose pulmonaire chronique arrivée à la période de ramollissement. De plus, il est atteint d'une entérite tuberculeuse à forme dysentérique. La douleur que lui occasionne cette entérite empêche de faire le toucher rectal, de sorte qu'il est impossible de savoir en quel état se trouve sa prostate à cette epoque.

A la fin de septembre, on constate un nouvel envahissement bacillaire, sous forme de tuberculose rénale.

Au mois d'octobre, vers le 15, le malade, qui jusqu'alors avait des mictions fréquentes d'urines purulentes, constate qu'il urine moins, mais qu'il perd ses urines par l'anus. Le toucher rectal pratiqué en ce moment fait reconnaître l'existence d'une ulcération située à 3 ou 4 centim. au-dessus de l'anus, sur la paroi antérieure du rectum, ulcération profonde et anfractueuse. On pense alors à une caverne prostatique faisant communiquer la vessie et le rectum.

Depuis cette époque jusqu'au 2 décembre, le malade émit ses urines tantôt par la verge, tantôt par le rectum.

Pendant ce temps la tuberculose pulmonaire et la tuberculose rénale évoluaient et le malade mourait le 2 décembre.

AUTOPSIE, le 4 décembre. — A l'ouverture de la cavité abdominale, on constate derrière les anses intestinales une tumeur allongée, siégeant dans le flanc droit, remontant en haut jusque sous la face inférieure du foie, s'effilant en bas dans le petit bassin; tumeur en forme de massue, dont la grosse extrémité est fixée en haut. L'extrémité de l'intestin grêle et le cæcum adhèrent à cette tumeur.

Cette tumeur est enlevée avec tous les organes du petit bassin. On incise sa partie supérieure, il s'échappe un pus blanc, contenant des grumeaux, pus comparable à celui qui s'écoule à l'ouverture d'un abcès froid; la quantité de ce pus peut être évaluée à un litre. On

reconnaît alors quels sont les organes qui forment les parois de cette tumeur : en haut, les calices et le bassinet, considérablement dilatés, ayant refoulé et atrophié la substance rénale ; en bas, l'uretère dont le calibre a atteint 3 centim. de diamètre. La face interne de cet uretère présente de nombreux plis valvulaires.

A la partie inférieure de cette poche, on trouve un calcul dur, résistant, de la forme et de la grosseur d'une olive.

Cette poche purulente est complètement fermée, ne communique pas avec la vessie ; l'uretère, en effet, est oblitéré à 1 ou 2 centim. au-dessus de la vessie.

Donc, premier point : urétérite et pyélo-néphrite tuberculeuse, siégeant à droite.

La *vessie*, petite, rétractée, à parois épaisses, présente toutes les lésions d'une cystite tuberculeuse.

A la face inférieure, l'ouverture de l'urèthre est déformée, élargie, ulcérée. L'orifice de l'uretère droit, déformé également, n'est perméable que dans le trajet d'un demi-centimètre. L'orifice de l'uretère gauche est perméable.

La *prostate* n'existe plus, elle est entièrement rongée ; à la place se trouve une caverne largement béante, s'ouvrant en arrière dans le rectum, par une vaste ulcération. Cette caverne prostatique communique en haut avec la vessie par l'orifice uréthral déformé, en avant avec l'urèthre.

Les *vésicules séminales* sont volumineuses. La muqueuse rectale présente, en outre, de nombreuses ulcérations tuberculeuses de grandeur variable.

Donc, deuxième point : tuberculose de la prostate et des vésicules séminales.

Le *rein gauche* présente également des lésions tuberculeuses, sous forme de granulations caséeuses. L'uretère gauche est dilaté, le calibre permet d'introduire le petit doigt. Les parois de cet uretère sont épaissies. Cet uretère communique avec la cavité vésicale par un orifice déformé et rétréci.

Les *poumons* sont le siège de nombreuses cavernes, au sommet ; les autres parties de ces organes sont infiltrées de granulations caséeuses.

Le *foie* est augmenté de volume, pèse 2,500 gr., c'est un foie graisseux.

La *rate* est grosse également.

Le *cœur* est normal.

En résumé, il s'agit d'un homme ayant une tuberculose pulmonaire chronique, et atteint ensuite de tuberculose génito-urinaire.

Dans cette dernière manifestation, quelle est la chronologie des accidents ? Est-ce une tuberculose ascendante à point de départ prostatique, ou une tuberculose descendante à point de départ rénal ? Ni l'examen des pièces, ni l'évolution clinique ne permettent de répondre. Peut-être même les débuts de cette tuberculose génito-urinaire sont-ils multiples.

Séance du 15 décembre 1893.

Présidence de M. Delbet

Cyanose. — Rétrécissement de l'artère pulmonaire. Communication interventriculaire. Persistance du trou de Botal. Absence du canal artériel, par M. Boquel, interne des hôpitaux.

Le cœur que j'ai l'honneur de présenter à la Société provient d'une autopsie faite dans le service de M. Jules Simon, médecin à l'hôpital des Enfants-Malades.

Le 11 novembre dernier, entre, salle Blache, un enfant nommé L..., Albert, âgé de 7 ans, paraissant en proie à une gêne respiratoire extrême et présentant une coloration bleue des plus marquées à la face et aux extrémités.

Amené par une personne employée à l'orphelinat où il a été recueilli, il est presque impossible d'avoir quelques détails sur ses antécédents, et force est de s'en tenir aux renseignements incomplets qu'il donne lui-même, non sans quelque difficulté d'ailleurs, en raison de l'état de torpeur où il se trouve. Ses parents, dit-il, sont morts, mais il a encore deux frères qui se portent bien. Lui-même n'a pas eu d'autre maladie caractérisée que la rougeole, sur la date de laquelle il est d'ailleurs impossible d'être fixé ; mais depuis son enfance il a toujours été souffrant et toujours bleu. Son état s'est beaucoup aggravé depuis un an : s'il ne pouvait courir, jouer comme les autres enfants, il marchait du moins un peu jusque-là et s'occupait à de petits travaux qu'il pouvait accomplir assis. Depuis cette époque, au moindre effort il est pris d'essoufflement, mais il n'a jamais eu de palpitations. C'est depuis quelques jours seulement qu'il est enflé et c'est pour cette enflure qu'on l'amène à l'hôpital.

C'est un enfant grand, assez bien constitué en apparence, dont l'intelligence paraît bien développée et qui ne présente aucune malformation extérieure.

La coloration de la peau est remarquable : c'est une teinte lie de vin très prononcée, surtout marquée en certains points du corps, particulièrement à la face et aux extrémités. Le lobule du nez, les pommettes, les lèvres, les oreilles sont le siège d'une coloration lie de vin très intense ; la muqueuse buccale, la muqueuse du voile du palais sont bleuâtres et violacées. Les doigts sont renflés en massue à leur extrémité, pourvus d'ongles recourbés, la coloration est surtout marquée à la pulpe. Les orteils sont aussi bleuâtres et cette coloration s'observe aussi sur les parties inférieures du ventre, au scrotum, au gland. Toutes les parties cyanosées ne sont d'ailleurs nullement refroidies.

Les membres inférieurs sont le siège d'un œdème assez dur remontant jusqu'aux genoux ; le membre supérieur droit seul est œdématié et douloureux, la coloration bleuâtre est plus marquée à ce niveau.

Le ventre est tendu, météorisé à la partie supérieure; la peau est œdématiée, il y a un peu d'ascite dans les parties déclives.

Toujours couché, placé indifféremment dans le décubitus latéral droit ou gauche, le malade paraît en proie à une gêne respiratoire considérable. La respiration est pénible, haletante, irrégulière, et lorsqu'on l'examine, qu'on le fait asseoir, la gêne respiratoire augmente d'une façon notable, alors que la coloration bleue devient plus foncée. La voix est faible, éteinte; mais il est possible au malade de parler à haute voix, non sans une certaine gêne et l'augmentation de la dyspnée. Il ne tousse pas ou très peu.

A l'auscultation des poumons, on trouve des râles sous-crépitants pris aux deux bases; rien d'anormal aux sommets, à part une faiblesse marquée du murmure vésiculaire.

La région précordiale est le siège d'une voussure assez marquée; la pointe du cœur bat dans le cinquième espace intercostal, au-dessous du mamelon. A la percussion, on trouve une matité augmentée surtout dans le sens transversal : le bord inférieur mesure 9 centimètres et demi; le bord droit, qui se trouve à 1 centim. du bord droit du sternum, 8 centim. ; le bord supérieur est au niveau des deuxièmes cartilages costaux et, en déprimant le creux du sternal on sent les battements de la crosse aortique.

A l'auscultation du cœur on remarque deux bruits anormaux : un constant, bruit de souffle systolique, dur, râpeux, siégeant à la partie interne du deuxième espace intercostal gauche, au niveau du bord supérieur du troisième cartilage costal, se prolongeant nettement vers la clavicule gauche, présentant peut-être quelques variations dans son intensité quand on fait asseoir le malade ; un second bruit, variable dans son intensité et dans son existence, paraissant occuper la partie moyenne de la région précordiale, avec maximum au niveau de la partie interne du troisième espace intercostal gauche, mais difficile à préciser dans son siège, couvrant parfois les deux bruits du cœur, plus souvent le premier bruit et le grand silence, comparable à un roulement, un ronronnement. Ce bruit, lorsqu'il est intense, s'entend en arrière entre les deux omoplates.

Rien à l'orifice aortique, non plus qu'à l'orifice mitral ou à l'orifice tricuspidien.

Les battements du cœur sont peu énergiques, de fréquence normale; le pouls est petit, filiforme, dépressible.

Les vaisseaux du cou ne sont le siège d'aucun bruit anormal. Il n'y a pas de pouls veineux.

L'appétit est presque nul; le malade ne vomit pas, il a une diarrhée assez abondante.

Le foie est volumineux, débordant les fausses côtes de 4 travers de doigt ; il est dur, douloureux à la pression.

La rate paraît normale.

Les urines sont très chargées ; leur quantité est égale à un demi-litre environ ; elles contiennent un gramme d'albumine par litre.

On administre au malade une infusion de 0,30 de feuilles de digitale, et on la continue pendant cinq jours. Le premier jour, on lui fait prendre 0,30 de calomel.

Au bout de trois jours, les urines sont devenues plus abondantes, 1,500 gr. environ ; le pouls est plus fort, l'oppression a diminué;

l'albumine existe toujours dans les urines, mais il n'y en a plus que 0,50 par litre. L'amélioration persiste quelques jours encore ; le 20 décembre, il n'y a plus que quelques traces d'albumine ; mais bientôt la gêne respiratoire redevient très marquée, la quantité des urines diminue, l'albumine reparaît. Deux fois encore, sous l'influence de nouvelles prises de digitale, une amélioration notable se produit, mais de moins en moins marquée ; enfin un dernier accès survient le 11 décembre et, malgré l'administration de digitale, puis de caféine, l'état du malade devient de plus mauvais ; il n'y a presque plus d'urine, de vives douleurs abdominales surviennent, l'œdème des membres inférieurs augmente, l'asphyxie va croissant et le malade meurt le 13 décembre avec tous les symptômes de l'asystolie.

AUTOPSIE. — La coloration bleue de la face et des extrémités est persistante, quoique moins intense cependant.

A l'ouverture de la poitrine, on trouve un épanchement pleural double peu abondant, le péricarde est gonflé et une fois ouvert laisse écouler 150 gr. environ de liquide citrin ; il n'y a pas trace de péricardite.

Le cœur est volumineux. L'oreillette droite est d'abord ouverte : elle est dilatée, à parois épaissies, les veines caves y débouchent normalement, l'orifice tricuspidien est un peu dilaté ; le trou de Botal est persistant ; on fait aisément pénétrer un porte-plume dans l'oreillette gauche à travers son orifice.

Le ventricule droit est dilaté, les parois sont épaissies, les piliers volumineux ; il est rempli de caillots agoniques. Le doigt porté le long de la cloison pénètre dans l'aorte qui est très dilatée et semble ainsi naître du ventricule droit. En examinant la cloison interventriculaire, on trouve que celle-ci est incomplète et qu'au niveau de la moitié de sa hauteur environ elle se termine par un bord mousse de forme semi-lunaire à concavité supérieure. Le doigt pénètre par cet orifice avec la plus grande facilité dans le ventricule gauche.

L'attention est nécessaire pour découvrir l'infundibulum de l'artère pulmonaire, lequel est à sa place, en avant de l'aorte, mais est extrêmement étroit. L'orifice artériel est pourvu de ses trois valvules sigmoïdes bien développées, à leur base du moins ; à leur bord libre, elles sont adhérentes entre elles, comme froncées, de telle sorte que l'orifice resté libre admet à peine une petite sonde ; la circonférence du vaisseau à ce niveau mesure à peu près 2 centimètres. L'artère pulmonaire, à son émergence du ventricule droit, contourne l'aorte et l'embrasse à la manière ordinaire. Il n'existe aucune trace de canal artériel. Le mode de bifurcation de l'artère a paru normal.

La cavité de l'oreillette gauche est beaucoup moins grande que celle de l'oreillette droite, son auricule est très developpée ; elle reçoit l'abouchement des veines pulmonaires à la manière habituelle ; on observe sur la cloison l'orifice persistant du trou de Botal ; la valvule mitrale paraît saine.

Le ventricule gauche paraît à peu près normal quant à l'épaisseur de ses parois, au nombre et au volume de ses piliers. L'épaisseur des parois est sensiblement la même que celle des parois du ventricule droit. Non plus que dans le cœur droit on ne trouve trace d'endocardite.

Le doigt pénètre dans l'aorte, qui semble naître à cheval sur la

cloison incomplète à la fois des deux ventricules. L'orifice aortique est pourvu des trois valvules sigmoïdes très bien développées, en rapport avec les dimensions de cet orifice dont la circonférence mesure 6 centimètres et demi. Au-dessus, l'aorte présente une dilatation très marquée; mais, aussitôt qu'elle a donné les branches qui naissent de sa convexité (ces branches, au nombre de quatre, paraissent être le tronc brachio-céphalique droit, la carotide primitive gauche, la sous-clavière gauche et entre ces deux dernières une thyroïdienne) elle reprend rapidement son volume normal qu'elle conserve jusqu'à l'orifice diaphragmatique. Elle a été suivie jusqu'à ce point et on n'a trouvé aucune branche anormale, soit dans son existence, soit dans son volume. L'aorte ne présente aucune altération macroscopique de ses parois.

Les *poumons* sont très congestionnés, particulièrement aux bases ; quelque soin que l'on apporte à l'examen des différentes parties et particulièrement des sommets, on ne trouve aucun tubercule. Les ganglions bronchiques ne paraissent pas altérés.

A l'ouverture de l'abdomen, on constate l'existence d'un litre et demi de liquide environ.

L'*intestin* est congestionné. Le *foie* est volumineux, lourd, extrêmement congestionné ; la coupe le montre muscade et de teinte extrêmement foncée; le sang s'en écoule avec abondance en bavant. La *rate* ne présente rien d'anormal. Les *reins* sont comme le foie très congestionnés; la décortication de la capsule se fait aisément et celle-ci une fois enlevée, on constate avec la plus grande netteté les étoiles de Verheyen. Le *cerveau* très congestionné ne présente rien d'anormal.

L'examen histologique de la fibre musculaire cardiaque sera fait.

Myxome du larynx, par A. GOUGET, interne des hôpitaux.

Un homme de 51 ans, fontainier, entrait le 7 décembre à la Charité, dans le service de M. le professeur Brouardel, suppléé par M. Richardière. A son arrivée, il présentait une véritable orthopnée avec cornage très marqué, un peu de tirage, de la raucité de la voix, enfin des quintes de toux presque incessantes, avec une expectoration muqueuse assez abondante : tous signes qui ne laissaient aucun doute sur l'existence d'une affection laryngée.

Son histoire était la suivante : il avait eu, en 1870, 4 chancres à la verge, quinze jours au moins après un coït suspect, et ces chancres avaient donné lieu à une double adénopathie inguinale indolente. Il semble donc bien qu'il se soit agi de chancres syphilitiques, mais il ne s'était jamais produit d'autre manifestation de la diathèse.

Ayant eu la grippe il y a quatre ans, il se remit assez difficilement, et, depuis près de deux ans, il toussait constamment. Il y a un peu plus d'un an qu'il commença à avoir la voix enrouée. A plusieurs reprises, l'année dernière et cette année, il eut de petites hémoptysies. Il y a un mois environ, il entra à l'Hôtel-Dieu pour une crise de suffocation qui se dissipa d'ailleurs assez vite, et on l'envoya à Vincennes. Revenu depuis quelques jours, il avait repris son métier, lorsque, la veille de son entrée, étant en train de travailler, il fut repris d'étouffements, qui, depuis ce moment, ne le quittèrent plus.

C'est un homme très amaigri, au facies pâle, sans cyanose. L'exploration extérieur du larynx ne montre rien de particulier : il n'y a pas de douleur, ni à la pression, ni lors des mouvements spontanés. Les ganglions sous-maxillaires sont assez volumineux et indolents. Le poumon droit paraît à peu près sain. En revanche, à gauche, il y a de la matité au sommet, avec des râles humides et un souffle très fort.

Dans ces conditions, le diagnostic parut pouvoir être formulé de la manière suivante : Tuberculose pulmonaire avancée du côté gauche, avec tuberculose laryngée, les manifestations laryngées étant actuellement prédominantes.

Je fis tout préparer pour une trachéotomie, en recommandant que l'on m'avertît pour peu que la dyspnée parût augmenter, ou s'il survenait un accès de suffocation. Dans la soirée, on vint m'annoncer que le malade était mort subitement.

A l'AUTOPSIE, on trouva le poumon droit parsemé de tubercules, et le poumon gauche littéralement farci de noyaux caséeux dans toute son étendue. L'ouverture du larynx par sa face postérieure montra (comme on le voit sur le dessin ci-joint, que je dois à l'obligeance de

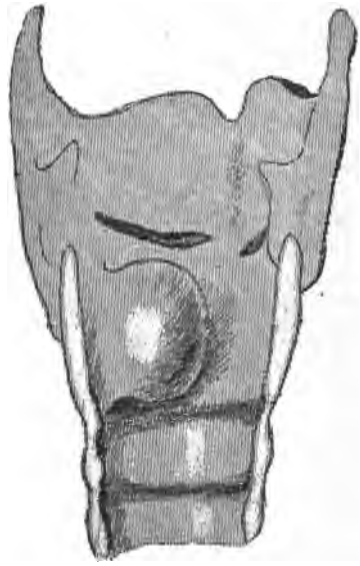

Larynx ouvert par sa face postérieure.

mon collègue Cocquelet), au niveau de la partie antérieure gauche de la région sous-glottique, immédiatement au-dessous de la corde vocale correspondante, et accolée à la partie inférieure du thyroïde, une tumeur, du volume d'une cerise, régulièrement hémisphérique,

sessile, à surface lisse et blanchâtre. Sur tout le reste de son étendue, la muqueuse était parfaitement saine.

En ramenant au contact les bords de l'incision laryngée et en regardant l'intérieur du larynx par la trachée, la tumeur paraissait obstruer complètement la cavité laryngée à son niveau. Elle était le siège d'une fluctuation évidente, ce qui fit d'abord penser à une gomme syphilitique ramollie. Mais l'incision montra cette tumeur composée d'une substance blanc grisâtre, translucide et tremblotante, gélatiniforme, encapsulée par la muqueuse sur toute sa surface libre. Ces caractères macroscopiques firent faire le diagnostic de myxome, que confirma l'examen histologique.

On constate en effet les détails suivants sur une coupe transversale de la tumeur au niveau de sa base d'implantation sur le cartilage.

Le cartilage présente, vers la face externe du larynx, la structure normale du cartilage hyalin. Mais à mesure qu'on se rapproche de la surface interne, on voit apparaître, dans l'intervalle des capsules cartilagineuses, des fibrilles conjonctives qui se colorent en rose par le carmin. Ces fibrilles deviennent de plus en plus abondantes et s'épaississent pour aboutir à une bande fibreuse transversale qui établit une démarcation nette entre cette première zone, cartilagineuse, et une seconde zone intermédiaire au cartilage et au myxome.

Cette zone moyenne est formée d'un stroma fibreux circonscrivant de larges aréoles à peu près régulièrement arrondies; celles-ci contiennent des capsules cartilagineuses très volumineuses, allongées sous forme de boyaux remplis de cellules fixant très mal les réactifs. Dans certaines aréoles, ces capsules sont très rares ou même absentes, et remplacées par de petites cellules, les unes ovalaires, les autres étoilées, semblables à celles qui constituent la masse de la tumeur.

Le stroma de cette zone vient aboutir à une seconde bande fibreuse transversale, qui la sépare de la tumeur proprement dite. Celle-ci est formée d'une charpente fibreuse émanée de la bande précédente et circonscrivant des aréoles irrégulières, dont quelques-unes sont sillonnées de petits faisceaux onduleux de fibrilles conjonctives. Aux points d'entre-croisement des faisceaux fibreux se trouvent des vaisseaux. Les mailles de ce stroma sont remplies de tissu muqueux hyalin, constitué par de petites cellules arrondies, ovalaires ou étoilées à prolongements anastomosés, plongées dans une substance fondamentale amorphe. Par endroits, on trouve quelques cellules adipeuses, mais elles sont très rares. Quant à la surface de la tumeur, du côté de la cavité laryngée, elle est tapissée de plusieurs couches de cellules plates, surmontées d'une couche d'épithélium cubique.

En somme, la tumeur représente une variété intermédiaire entre le fibro-myxome vrai, où le tissu intercellulaire est formé de fibrilles conjonctives, et le myxome pur. D'ailleurs, comme le fait remarquer Ziegler, il n'y a pas de myxome rigoureusement pur, sans tissu de soutènement. Quant au lieu d'origine de cette tumeur, ce paraît être le périchondre et la partie immédiatement sous-jacente du cartilage.

Cette observation nous paraît intéressante à divers titres :

1° D'abord à cause de l'erreur de diagnostic qui fut faite,

et qui était inévitable. En l'absence d'examen laryngoscopique, on ne pouvait hésiter qu'entre la tuberculose et la syphilis laryngées, et l'état du poumon rendait la première plus vraisemblable. Au surplus, le laryngoscope lui-même n'eût pu apporter beaucoup d'éclaircissements sur la véritable nature de la tumeur, étant donné son siège sous-glottique, de sorte qu'en tout état de cause on ne pouvait faire le diagnostic exact.

Au point de vue de l'intervention, il n'est pas douteux que la trachéotomie, pratiquée dès l'arrivée du malade, eût prévenu l'issue fatale, et même permis de tenter ultérieurement l'extirpation de la tumeur. Mais, en raison de l'état des poumons, la survie n'eût pas été bien longue.

2° La nature et le siège de la tumeur sont également intéressants à considérer. En effet, le myxome du larynx est une des tumeurs bénignes les plus rares de cet organe (von Ziemssen) : le myxome pur serait même la plus rare, d'après Tessier. En effet, on n'en connaît guère que 4 cas, dus à von Bruns, Clinton Wagner et Eeman (2). Presque toujours, ce qu'on décrit sous le nom de myxome du larynx est du fibro-myxome.

On sait, d'autre part, que le siège sous-glottique des tumeurs bénignes est l'exception (9 cas sur 300 de Fauvel). Le myxome de Cl. Wagner, du volume d'un pois, s'insérait dans le ventricule gauche. De plus, il était pédiculé, puisqu'il fut expulsé dans un accès de toux. Un de ceux d'Eeman s'implantait sur le bord libre de la corde vocale inférieure, au niveau de sa moitié antérieure.

En somme, de tous les caractères macroscopiques de ces tumeurs, les seuls qui paraissent constants sont : la surface lisse et arrondie, la couleur gris blanchâtre, la translucidité, enfin la consistance spéciale.

3° Y a-t-il une relation entre la tuberculose pulmonaire de notre malade et son myxome laryngée ? Si nous posons cette question, c'est que l'on a décrit des myxomatoses inflammatoires, particulièrement dans la tuberculose. « La tuberculose aiguë, subaigüe ou chronique, localisée dans les gaines synoviales, peut produire parfois une quantité excessive de tissu muqueux, dans l'intérieur duquel l'examen histologique ne découvre que des cellules muqueuses lâchement éparses au milieu d'une matière gélatiniforme caractéris-

tique » (LETULLE : *l'Inflammation*). Nous croyons cependant qu'il ne faut voir, dans notre cas, qu'une simple coïncidence. En effet, le tissu cellulaire lâche et les cellules mucipares des franges synoviales n'ont pas leur analogue dans le larynx et l'on ne saurait assimiler une tumeur bien circonscrite et encapsulée à des fongosités plus ou moins diffuses, d'autant que, dans notre cas, la muqueuse laryngée était parfaitement saine sur tout le reste de son étendue. Comme le dit Letulle, il y a une différence radicale entre les tumeurs myxomateuses et les myxomatoses inflammatoires. Enfin nous n'avons trouvé sur nos coupes ni cellules géantes ni bacilles. Sans doute, pour que la démonstration fût absolument complète, il eût fallu le contrôle de l'inoculation expérimentale, mais nous croyons que, même en son absence, la nature non tuberculeuse de notre myxome n'est guère douteuse.

Tumeur du corps pituitaire, par EMILE REYMOND, interne des hôpitaux.

La tumeur que nous présentons provient d'une malade âgée de 35 ans, sur les antécédents de laquelle nous ne pouvons fournir que peu de renseignements et qui a été soignée dans le service de notre maître le Dr Guyot.

Deux jours avant son entrée à l'hôpital, cette malade se présentait dans un hôtel garni et demandait à coucher ; elle n'avait rien mangé depuis trois jours.

Elle répondit mal aux questions qui lui furent posées ; elle avait un air hébété qui ne fit que s'accentuer le lendemain ; on la conduit à l'hôpital, elle y va en marchant et donne son nom ; ses allures sont tellement étranges que notre collègue de garde crut d'abord qu'elle simulait ; cependant la température est de 38°,6 ; on la reçoit.

Il s'écoula huit jours entre l'entrée de cette malade, salle Behier et sa mort. A aucun moment elle n'eut ni paralysie, ni anesthésie. Ses paupières sont fermées ; les pupilles dilatées se contractent mal à la lumière ; un seul jour on remarqua de l'inégalité des pupilles, il existe de l'amaurose qui va en augmentant chaque jour. Les traces d'intelligence disparaissent et dès le lendemain de son entrée la malade ne comprend rien à ce qu'on lui dit.

Elle continue à manger : elle est constipée, le ventre n'est pas rétracté. Les urines ne contiennent pas d'albumine. Elle ne pousse ni cris, ni gémissements, paraît ne pas souffrir. Elle meurt dans le coma.

La température est rarement descendue au-dessous de 39° pendant ces huit jours ; elle est montée deux fois au-dessus de 40° ; au moment de la mort le thermomètre marquait 40°,6.

Le diagnostic qui parut le plus probable fut celui de méningite tuberculeuse à forme très anormale.

AUTOPSIE, faite trente-quatre heures après la mort. — En ouvrant la boîte crânienne on constate : 1° un foyer hémorrhagique ; 2° une tumeur déprimant la face inférieure du cerveau, mais restant adhérente à la base du crâne.

L'hémorrhagie paraît s'être faite en plusieurs fois, le sang de certains points du foyer paraît extravasé depuis plusieurs semaines, l'hémorrhagie provient probablement de la cérébrale antérieure droite comprimée et ulcérée par la tumeur.

Le foyer hémorrhagique est placé sous la pie-mère, il est mal localisé. Le prolongement le plus considérable se trouve sur la face interne du lobe postérieur droit ; l'hémorrhagie a détruit à ce niveau la substance grise et repoussé à gauche l'espace interhémisphérique.

D'autre part, une autre fusée s'est faite le long de la sylvienne gauche.

La coupe verticale du cerveau que nous avons dessinée pour indiquer la situation du foyer antérieur passe un peu en avant de la commissure.

Quant à la tumeur restée adhérente à la base du crâne on constate qu'elle correspond au corps pituitaire. Cette tumeur s'était creusée une dépression dans le cinéréum : la tige pituitaire avait disparu et il ne paraissait exister aucun intermédiaire entre la tumeur et la face inférieure du cerveau.

Nous enlevâmes la tumeur avec la région osseuse qui la supportait pour en étudier plus facilement les rapports. La figure ci-jointe représente une coupe antéro-postérieure de la selle turcique que surmonte la tumeur encore intacte. La selle turcique était déformée et agrandie; la dure-mère enveloppait la tumeur, sans y adhérer ; celle-ci facilement énuclée se présentait sous une forme ovoïde parsemée de bosselures arrondies.

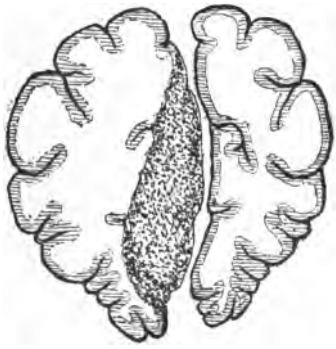

FIG. 1. — Coupe transversale du cerveau passant devant la commissure et montrant le foyer hémorrhagique antérieur.

FIG. 2. — La tumeur laissée intacte sur le sphénoïde divisé par une coupe antéro-postérieure.

Le grand axe antéro-postérieur de la tumeur mesure 4 centim., l'axe transversal 3 centim., l'axe vertical 2 centim. et demi.

La tumeur pèse 25 grammes.

Si l'on fait une coupe antéro-postérieure, on constate que la coque de la tumeur est ferme et résistante ; le centre est plus rouge et très friable.

De nombreuses coupes histologiques ont été faites en plusieurs points.

Voici l'aspect que présentent les coupes si on les examine de la périphérie vers le centre. Tout à fait à la périphérie, se trouve une mince couche de tissu glandulaire dans lequel les tubes épithéliaux, parallèles entre eux, paraissent comprimés par le développement de la tumeur, contre l'enveloppe résistante qui enferme celle-ci.

Cette région correspond à la gauche de la figure 3 ; les cellules épi-

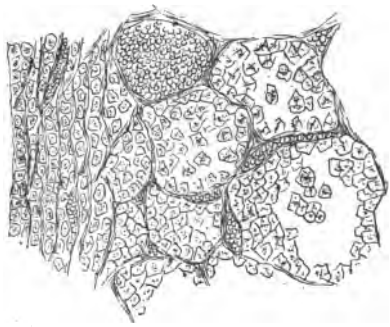

FIG. 3. — Périphérie de la tumeur pituitaire.

théliales d'aspect normal remplissent ces conduits glandulaires ; les parois des conduits sont très vasculaires ; dans certains points on voit les tubes épithéliaux et les vaisseaux se succéder régulièrement et tout d'abord on pourrait croire à un nævus.

Telle est la région périphérique ; aussitôt après, on trouve sur la coupe une région correspondant à la droite de la figure 3 et dans laquelle les conduits épithéliaux ont pris un développement bien plus important.

Les tubes épithéliaux ont des dimensions très variables ; leurs parois sont toujours fort minces, mais très vasculaires ; de nombreux vaisseaux n'ayant comme structure que la valeur de capillaire ont malgré cela des dimensions considérables.

Les cellules épithéliales remplissent la lumière de ces tubes parfois complètement, quelquefois en partie seulement.

Une partie de la figure 3 représente la coupe de ces larges tubes épithéliaux ; si l'on examine un point plus central de la tumeur et qu'on choisisse une région où les tubes soient coupés suivant leur grand axe, on trouve une disposition semblable à celle que représente la figure 4.

A ce niveau les tubes épithéliaux s'anastomosent largement entre eux ; chaque paroi est d'une minceur extrême et si éloignée de la paroi du côté opposé qu'il semble tout d'abord qu'on soit en présence d'une papille autour de l'axe de laquelle les cellules se disposent en éventail.

A mesure qu'on se rapproche du centre, ces travées fibreuses, vestiges des parois des tubes épithéliaux, deviennent plus minces et plus rares. Il arrive un moment où il ne s'en rencontre plus dans le champ du microscope et on ne trouve plus alors qu'un ensemble de cellules juxtaposées parcouru par un grand nombre de vaisseaux de dimen-

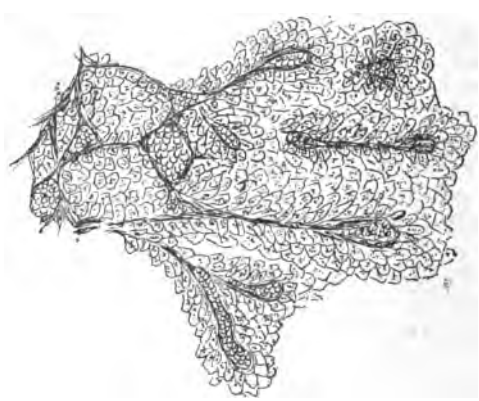

FIG. 4. — Portion de la tumeur, coupe plus rapprochée du centre.

sions variables. C'est sous ce dernier aspect que se présente la plus grande partie de la tumeur.

Les cellules épithéliales sont à peu près les mêmes dans les différentes régions que nous venons d'étudier ; leurs formes sont cependant un peu plus régulières à la périphérie dans la région dont la structure se rapproche davantage de la disposition normale ; à mesure que les tubes épithéliaux deviennent plus larges, les cellules épithéliales perdent la régularité de leurs formes ; il ne nous a pas paru qu'on fût en droit de diviser les cellules en deux classes bien distinctes de chromophiles et de non-chromophiles comme dans la glande normale ; il était cependant bien évident sur les coupes que les noyaux se coloraient d'une façon très variable suivant les cellules ; quelques-unes semblaient ne pas posséder de noyaux.

Dans quelques rares conduits épithéliaux on trouve des globes de matière colloïde.

Il n'existe qu'un point où se voit une assez grande quantité de tissu fibreux ; il correspond à l'extrémité postérieure de la tumeur et représente vraisemblablement la couche intermédiaire séparant à l'état normal le lobe antérieur du lobe postérieur de la glande.

Réflexions. — Il est assez difficile dans cette observation de savoir quels sont ceux des symptômes qui reviennent à la tumeur du corps pituitaire et quels sont ceux qui relèvent de l'hémorrhagie sous-pie-mérienne. A quel moment celle-ci s'est-elle produite ? Il n'est pas possible d'en préciser le début, mais il est bien évident qu'elle s'est faite en plusieurs fois et que le dernier épanchement de sang sous la pie-mère remonte à peu de temps avant la mort.

Insistons, à propos des symptômes, d'une part sur l'absence d'acromégalie, d'autre part sur cette température de plus de 40° qui était bien propre à faire errer le diagnostic.

Des deux foyers d'hémorrhagie, l'antérieur, celui qui s'est formé dans le lobe frontal droit, est le plus intéressant ; c'est à lui qu'il faut attribuer vraisemblablement les phénomènes psychiques présentés par la malade.

En tout cas cette localisation à la portion antérieure du cerveau et l'absence de lésions dans les régions pariétales et occipitales expliquent que la malade n'ait jamais présenté aucun trouble de la motilité ou de la sensibilité.

Notons enfin, à propos de l'hémorrhagie, que l'ouverture de la cérébrale antérieure droite ne paraît pas due à une propagation de la tumeur, mais à une ulcération causée par la pression continuelle de la tumeur sur l'artère : au niveau de la perte de substance de l'artère, la tumeur était comme en tous les autres points entourée d'une enveloppe intacte.

Quant à la tumeur elle-même, nous avons tout d'abord été frappé par son poids et ses dimensions, qui nous ont paru supérieurs à ceux des tumeurs du corps pituitaire dont l'observation nous est connue.

Un des travaux les plus récents et les plus complets publiés sur ce sujet est celui de Robert Boya (*The report of the départment of pathology of university College*, Londres, vol. I, 1892-1893).

L'auteur relate longuement le poids des tumeurs du corps pituitaire qu'il a eu l'occasion d'étudier ; aucune d'elles n'approche de celle qui nous occupe; le poids de cette dernière est de 25 grammes. Une des plus grosses tumeurs dont nous ayons trouvé l'observation est celle que M. Lancereaux présenta, en 1859, à la Société d'anatomie; elle avait le volume d'un petit œuf de pigeon, était moins grosse par conséquent que celle-ci qui a, comme nous le disions tout à l'heure, 4 centim. dans son grand axe.

La forme et les rapports de la tumeur permettaient de prévoir aux dépens de quel lobe la tumeur s'était développée.

En effet lorsqu'on souleva l'encéphale pour l'extraire de la boîte crânienne, aucun lien n'existait entre la tumeur et la face inférieure du cerveau ; la tumeur avait déprimé le tuber cinereum, avait creusé à ce niveau une loge profonde, mais il n'existait pas trace de tige pituitaire. Nous ignorons si cette disposition est la règle dans les tumeurs de la portion antérieure du corps pituitaire ; comme dans les coupes nous n'avons pas trouvé trace du lobe postérieur ou lobe cérébral, nous nous sommes demandé s'il n'avait pas été, lors du développement anormal du lobe antérieur, refoulé en haut contre le cerveau avec la tige pituitaire.

Il nous reste à déterminer la forme anatomique à laquelle appartient la tumeur. Comme nous l'avons vu, son aspect histologique est fort variable suivant le point de la tumeur qu'on étudie. Au centre, on ne trouve qu'un amas de cellules traversé seulement par de nombreux vaisseaux, et si l'on ne considérait que cette région on penserait tout d'abord à un sarcome ; la forme des cellules ne permet pas à elle seule d'écarter ce diagnostic.

A mesure qu'on s'éloigne du centre, on rencontre de minces travées fibreuses très vasculaires, sur lesquelles s'insèrent les cellules ; celles-ci paraissent à cette région s'orienter uniquement d'après le système vasculaire, comme l'indique la figure 4 ; il faut s'éloigner encore un peu du centre pour voir les travées fibreuses se rapprocher et affecter entre elles des rapports permettant de comprendre que ces travées représentent les parois des tubes épithéliaux élargis. A mesure que l'on se rapproche de la périphérie, les tubes épithéliaux sont moins larges ; il arrive un moment où leurs dimensions sont encore moins considérables que dans la glande normale ; ils paraissent aplatis contre la capsule de la tumeur : il n'existe pas trace de lumière dans le conduit.

En certains points toutes ces phases intermédiaires du développement de la tumeur n'existent pas. Immédiatement après la zone des conduits épithéliaux aplatis, on trouve la masse homogène, les cellules juxtaposées et comme dans ces cas les deux régions n'adhèrent que peu l'une à l'autre, on serait tenté de croire qu'il n'existe aucun rapport entre ces

deux régions, que la région centrale représente seule la tumeur et que c'est par le développement considérable de cette tumeur que se trouve comprimé contre la capsule le tissu normal de la glande.

Cette interprétation paraît manifestement inexacte quand on choisit un point où existent les phases intermédiaires que nous avons décrites. On conçoit alors que l'ensemble de la tumeur est d'origine épithéliale et que la transformation pathologique est d'autant plus avancée que l'on se rapproche du centre. A mesure que les tubes épithéliaux s'élargissent, gorgés de cellules, leurs parois s'amincissent en s'éloignant l'une de l'autre et arrivent finalement à disparaître; il ne reste plus alors qu'une masse de cellules juxtaposées, parsemée d'un grand nombre de capillaires dilatés que l'on pourrait croire tout d'abord au contact immédiat des cellules.

Cette forme de tumeur d'origine épithéliale n'est pas sans rapports avec ce que l'on peut trouver dans certaines tumeurs de l'ovaire et aussi dans certains goitres; c'est une disposition analogue à celle que nous avons décrite dans un goitre exophtalmique dont l'observation a été présentée cette année à la Société.

Il existe en somme une différence bien nette entre ce que l'on décrit comme l'hypertrophie du corps pituitaire et la tumeur telle que nous venons de l'examiner.

Dans le travail auquel nous faisions allusion, Robert Boyer distingue les tumeurs épithéliales du corps pituitaire de l'hypertrophie de la glande en ce que, dans ce dernier cas, la structure glandulaire est normale, à part une augmentation de matière colloïde dans la lumière des glandes; au contraire dans les coupes faites aux dépens d'une tumeur, il trouve les cellules glandulaires plus tassées, les tubes épithéliaux plus rapprochés, le tissu conjonctif intraglandulaire moins riche, les vaisseaux très abondants. Ce sont bien tous les caractères encore exagérés qui distinguent la tumeur dont nous nous occupons. Ajoutons seulement qu'en ce qui concerne la coloration des cellules, Robert Boyer distingue toujours dans les cas de tumeur les cellules chromophiles des autres; dans notre observation nous avons trouvé les cellules laissant colorés leurs noyaux de façon très variable, mais sans qu'on puisse les ranger en groupes bien limités.

Sarcome primitif de l'arachnoïde, par ÉMILE REYMOND, interne des hôpitaux.

S..., charbonnier, âgé de 33 ans, est amené à l'hôpital Beaujon le 25 octobre ; il est reçu dans le service de notre maître, le Dr Guyot.

Les antécédents personnels n'offrent rien d'intéressant en dehors d'habitudes d'éthylisme modérées.

Quand on amena le malade, il ne marchait qu'avec l'aide de deux personnes ; dès le lendemain il ne pouvait plus se soutenir ; à aucun moment cependant il n'eut de paralysie proprement dite.

Il n'existait pas non plus d'anesthésie en aucun point du corps. Le malade crie dès qu'on le touche. Les pupilles sont dilatées ; il existe de l'amaurose.

Les urines ne contiennent pas d'albumine.

Les symptômes les plus caractéristiques sont les troubles psychiques. Le malade ne cessa de délirer pendant les quinze jours qu'il passa à l'hôpital ; son délire n'avait pas le caractère bruyant habituel au délirium tremens ; sa figure était assez calme et il paraissait surtout en proie à des préoccupations professionnelles.

La température oscilla entre 37° et 38° pendant quinze jours et ne descendit au-dessous de 37° qu'un peu avant sa mort.

AUTOPSIE. — On trouva sous le lobe orbitaire droit une tumeur qui resta en partie adhérente au cerveau, en partie adhérente à la dure-mère ; cette néoformation avait été séparée en deux au moment où on enlevait l'encéphale, mais il fallait la considérer comme unique, ainsi que l'examen histologique devait le montrer.

La plus grosse de ces deux masses était celle adhérant au cerveau ; elle avait le volume d'une grosse noix ; une coupe transversale du cerveau, faite à 2 centim. en avant du lobe occipital, partageait la tumeur par le milieu comme l'indique la figure ci-jointe.

Sur cette coupe, la tumeur se confondait avec la substance grise du cerveau, dont elle avait la teinte et l'aspect ; la délimitation entre les deux n'était indiquée que par quelques petits foyers d'hémorrhagie formés entre la tumeur et l'écorce cérébrale.

Quant à la partie du néoplasme restée adhérente à la dure-mère, elle fut enlevée avec celle-ci à laquelle elle adhérait étroitement.

Les coupes histologiques que nous avons faites de la tumeur adhérente au cerveau ont été pratiquées de façon à intéresser en même temps un peu de substance blanche, toute l'épaisseur de la substance grise, enfin la tumeur.

La substance blanche est intacte à ce niveau, la substance grise est à peu près normale et présente ses couches successives ; on remarque seulement en se rapprochant de la périphérie un nombre plus considérable de vaisseaux, dont les parois sont infiltrées de cellules jeunes.

Lorsqu'on arrive à la limite de la substance grise, la disposition varie suivant les points ; ordinairement on voit la tumeur commencer là où finit la substance cérébrale, sans que rien ne sépare ces deux régions.

Mais nous avons dit qu'il existe à ce niveau un certain nombre de

foyers hémorrhagiques ; la pie-mère subsiste toujours entre ceux-ci et la substance grise.

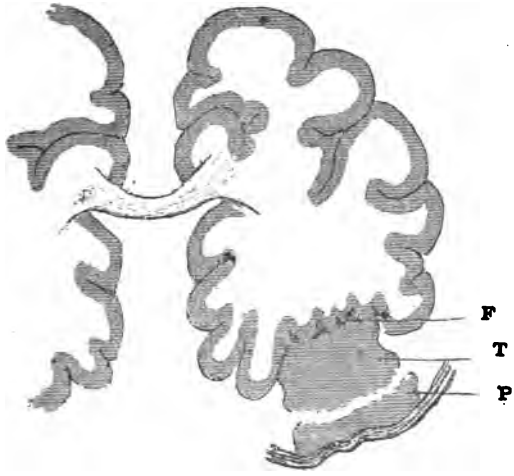

FIG. 1. — Coupe transversale du lobe frontal. — T, tumeur ; P, portion adhérente à la dure-mère ; F, foyer hémorrhagique.

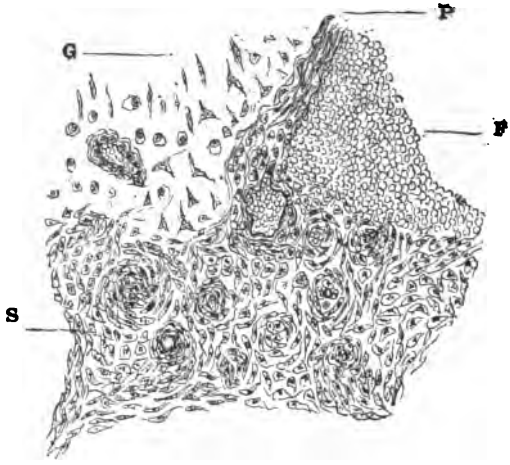

FIG. 2. — G, substance grise se continuant directement avec la tumeur S, tandis qu'elle est séparée du foyer hémorrhagique, F, par la dure-mère, saine, P.

Dans le foyer même existe en plusieurs points des coupes de vaisseaux à parois minces et baignées dans le sang.

Quant à la tumeur elle-même, elle présente des aspects fort variables suivant les points. En certaines régions, on trouve des faisceaux de cellules fusiformes donnant tous les caractères de sarcome fasciculé. Parfois même ces cellules paraissent se transformer par places en tissu fibreux.

Ailleurs on rencontre des cellules grandes, minces et irrégulières comme celles des sarcomes angiolithiques.

C'est dans la même région que se voient un grand nombre de petits corps arrondis qui au premier abord font de suite penser à des globes épidermiques ; en les étudiant avec plus de soin, on reconnaît qu'il s'agit de vaisseaux dont le plus grand nombre sont complètement oblitérés et dont les parois sont constituées par une imbrication des grandes cellules plates dont nous venons de parler. Au centre d'un certain nombre de ces globes, on trouve une petite masse calcaire.

La partie de la tumeur, qui affecte cette forme de sarcome angiolithique, est celle qui avoisine la substance grise. C'est à l'autre pôle de la tumeur que se trouve la forme de fibro-sarcome dont nous parlions plus haut.

Telle est la partie cérébrale de la tumeur ; sur les coupes de la portion dure-mérienne, on constate que le néoplasme est étroitement attaché à la dure-mère sans que celle-ci soit cependant infiltrée de cellules sarcomateuses.

L'aspect microscopique montre une forme un peu différente de sarcome ; les cellules de celui-ci se groupent volontiers en faisceaux et se transforment par places en tissu fibreux : c'est à un fibro-sarcome qu'on paraît avoir affaire en ces points.

L'autopsie n'a révélé en aucun autre organe la présence d'un néoplasme.

Réflexions. — C'est en somme un sarcome primitif des méninges que nous venons d'étudier.

Les deux fragments, l'un resté adhérent au cerveau, l'autre à la pie-mère, appartiennent à une même masse néoplasique ; mais ce néoplasme n'est pas en tout point semblable à lui-même ; près de la substance grise les cellules sarcomateuses sont grandes, plates, peu tassées les unes contre les autres, n'affectant pas entre elles de dispositions spéciales. A ce niveau, les vaisseaux sont nombreux, irréguliers, bourgeonnants, leurs parois sont le plus souvent épaissies par des imbrications de cellules sarcomateuses.

A mesure qu'on s'éloigne de la substance grise et qu'on se rapproche de la dure-mère, les vaisseaux sont plus rares, les cellules plus tassées se disposent en faisceaux et tendent par places à subir une transformation fibreuse.

Les parties les plus jeunes du néoplasme paraissent être

celles qui avoisinent la substance cérébrale ; quant au point de départ précis de la tumeur, il nous semble qu'on peut le déduire d'une disposition sur laquelle nous allons revenir.

Nous avons dit qu'au niveau où la tumeur prend contact de la substance grise, la limite entre les deux tissus était indiquée à l'œil nu par une suite de petites hémorrhagies qui toutes occupent le fond des anfractuosités entre les circonvolutions et qui, toutes sur une coupe, offrent la même forme triangulaire.

Or, si on examine un point intermédiaire à deux de ces foyers hémorrhagiques, on constate comme l'indique la figure ci-jointe que rien ne sépare la substance grise de la tumeur ; là où l'une finit, l'autre commence.

Si au contraire on considère ce qui existe au niveau d'un foyer hémorrhagique, on voit que la substance grise est normalement limitée par la pie-mère qui la sépare du foyer hémorrhagique.

Cette double disposition existe non pas en un seul point, mais en tous les points où nous avons fait porter les coupes.

Nous ne voyons qu'une façon de l'expliquer : à l'état normal l'arachnoïde n'est pas partout adhérente à la pie-mère ; elle ne lui adhère que sur la convexité des circonvolutions ; tandis qu'au niveau des anfractuosités qui les séparent, elle abandonne la pie-mère, laisse celle-ci s'introduire dans l'anfractuosité et passe au-dessus comme un pont : de là la formation des espaces sous-arachnoïdiens qui correspondent dans notre cas aux foyers hémorrhagiques.

Or, si l'on suppose, comme cela paraît nécessaire, que la tumeur ait son point de départ dans l'arachnoïde, on comprend qu'au niveau où celle-ci adhère à la pie-mère, la tumeur ait bientôt détruit cette dernière et que plus rien ne la sépare de la substance grise.

Au contraire, au niveau des espaces sous-arachnoïdiens, la tumeur est séparée de la pie-mère et protégée de son envahissement par l'espace lui-même ; celui-ci est limité d'une part par la pie-mère et d'autre part par la tumeur qui a remplacé l'arachnoïde ; comme la tumeur (à ce niveau surtout) est essentiellement vasculaire, l'espace sous-arachnoïdien ne tarde pas à se transformer en foyer hémorrhagique qui n'en continuera pas moins son rôle protecteur vis-à-vis de la pie-mère.

Nous ignorons si cette disposition a déjà été étudiée dans les tumeurs analogues; mais dans le cas précédent elle était trop nette pour que nous n'insistions pas sur elle, et que nous ne cherchions pas à l'expliquer.

Énorme épithéliome du rein droit, par M. BERNARD, interne des hôpitaux.

Il s'agit d'un malade rhumatisant chronique et athéromateux, observé dans le service de M. Lancereaux.

Apparition d'une grosseur dans le côté droit du ventre il y a sept ans; deux ou trois hématuries il y a seize mois, avec caillots lombricoïdes, survenus en quinze jours. Depuis lors, aucune nouvelle hématurie, jamais d'œdème ni de douleur dans le ventre ou à la région lombaire.

Signes physiques. — Ceux d'une volumineuse tumeur du rein droit. Emaciation extrême, teint jaune paille. Vomissements alimentaires très abondants, le malade ne pouvant rien garder. Ils ont cessé trois mois avant la mort.

Les urines présentent les caractères de la néphrite conjonctive artérielle. Densité faible, couleur pâle, abondante, toujours sans albumine.

Dans les trois derniers mois, développement d'une périnéphrite suppurée, qui de la région lombaire passe à la partie supérieure de la cuisse par la gaine des psoas.

Eschare sacrée et trochantérienne. Ulcère de la cornée à droite. État squelettique du malade. Mort lente.

AUTOPSIE. — *Rein droit.* Enorme tumeur étendue du foie qu'elle refoule en haut sans lui adhérer, jusqu'à la crête iliaque. Ses rapports sont les suivants : au-dessous, cæcum rempli de gaz. En avant, côlon ascendant affaissé. A la partie supérieure, l'angle du côlon forme un angle très aigu, de sorte que la partie initiale du côlon transverse remplie de gaz descend à la face antéro-latérale de la tumeur.

Tout le mésentère et le duodénum s'insèrent sur le néoplasme à sa partie interne.

En arrière, aorte et veine cave non englobées dans la masse, leur calibre est libre. *Veine rénale* non oblitérée.

La coupe de la tumeur montre une coque épaisse encapsulant tout à fait le néoplasme. Au centre, cavité déchiquetée et suppurée. Dans une masse de la grosseur d'un œuf, de consistance encéphaloïde, aboutit l'uretère resté perméable. Incrustations calcaires dans l'épaisseur de la coque. Capsule surrénale non englobée.

Périnéphrite : le pus a disséqué et envahi toute la masse sacro-lombaire et a fusé à travers les fibres du psoas dans la partie supérieure de la cuisse, en avant et en arrière. Jamais la cuisse n'avait été fléchie sur le bassin.

Rein gauche. — Atrophié, scléreux, granuleux à sa surface et se décortiquant mal : présente, en un mot, toutes les lésions macroscopiques de la néphrite artérielle.

Cœur. — Très petit, ratatiné sur lui-même. Le ventricule gauche

pourtant présente une fermeté et une intégrité de sa forme et de son épaisseur, que l'on peut considérer comme une hypertrophie, étant donnée l'extrême petitesse de l'organe dans son ensemble.

Les coronaires sont flexueuses à un degré extrême et leur tunique interne s'enlève en longs segments calcifiés.

Les autres organes sont sains; pas de généralisation épithéliomateuse (fait à rapprocher de l'encapsulement du néoplasme).

Hémorrhagie cérébrale bilatérale héréditaire, chez un jeune homme de 25 ans, par M. BERNARD, interne des hôpitaux.

Il s'agit d'un jeune homme de 25 ans, dont voici les *antécédents :* Père mort à 58 ans, avec une hémiplégie gauche. Sur 8 frères et sœurs, l'un est mort à 27 ans, avec une hémiplégie gauche, une sœur à 25 ans, dans une attaque d'apoplexie.

Pas de syphilis acquise, aucun stigmate de syphilis héréditaire.

Il entre à l'Hôtel-Dieu dans le service de M. Lancereaux, en octobre, avec contracture hémiplégique à gauche. La marche est possible toutefois, et la contracture est plus marquée au bras. L'hémiplégie remonte au mois de mai; survenue brusquement sans prodromes, le malade se réveille à minuit, paralysé. Hypertrophie notable du cœur. Polyurie nocturne de date très ancienne, constante depuis cinq ans.

Etat stationnaire jusqu'au 3 décembre.

A cette date, tout à coup le malade s'affaisse après déjeuner. Convulsions des membres gauches déjà paralysés, simple contracture des membres droits. Respiration stertoreuse. Miction involontaire, vomissements alimentaires répétés, survenant chaque fois qu'on remue le malade; la tête inclinée sur l'épaule droite, les yeux tournés à gauche.

On ne prend la température que le lendemain matin à la visite : 36°,5.

Ce même jour, 4 décembre, le malade reste toute la journée dans un coma profond, les membres gauches antérieurement paralysés sont contracturés, les membres droits restent flasques. Mais cet état est entrecoupé de crises durant environ un quart d'heure chacune, et séparées les unes des autres par un intervalle égal à leur durée, crises dans lesquelles la respiration est stertoreuse et s'entend d'un bout à l'autre de la salle ; les membres gauches deviennent plus contracturés, les membres droits moins flasques. Pas de convulsions, si ce n'est que, lorsqu'on élève en extension la jambe droite nouvellement paralysée, le bras gauche est secoué par des convulsions. Le malade est rouge, couvert de sueur, a l'écume à la bouche.

Une eschare se dessine sur la fesse droite. De même au point de contact des deux jambes qu'on trouve croisées l'une sur l'autre, existe une vive rougeur. Température le soir, 38°,6.

Mort le 5 décembre à 4 heures du matin, dans une crise.

Température une heure après la mort 41°, une heure plus tard 42°.

AUTOPSIE. — Congestion et ecchymoses des organes thoraciques.

Cœur. — Très hyperthrophié, chargé de graisse à sa base et sur sa face antérieure, le long des artères. C'est surtout au niveau du cœur gauche que cette hypertrophie s'est produite, sa paroi mesure 25 millim. d'épaisseur, ventricule droit normal. Rien à la mitrale, ni

aux sigmoïdes. Les artères coronaires sont plus altérées, leur paroi paraît être un peu durcie. Toutefois elles présentent un certain degré de dilatation, comme tout le système artériel.

Aorte. — Présente dans toute son étendue un aspect absolument lisse ; à l'œil et au toucher aucune inégalité d'épaisseur, aucune plaque. Offre une élasticité très considérable. A noter cependant que l'épaisseur de l'aorte est considérable, et paraît surtout augmentée pour la tunique interne.

Ce qu'il y a vraiment d'anormal dans le système artériel, au point de vue macroscopique, c'est la dilatation généralisée. Voici les chiffres :

Circonférence de l'aorte à son origine, 8 centimtères et demi ; au début de l'aorte thoracique, 9 centimètres et demi ; au-dessus des rénales, 5 centim. ; au-dessous d'elles, 4 centim. Les rénales mesurent 1 centimètre et demi, les iliaques externes 23 millim., la fémorale 15 millim.

Ces lésions expliquent l'hypertrophie cardiaque.

Après séjour dans le Muller, durant un jour seulement, l'aorte paraît contenir dans les sinus, à l'orifice des coronaires, et autour des artères de la crosse, des plaques jaunes, comme d'une façon générale près de l'origine des collatérales. Mêmes plaques avec des stries transversales sur les iliaques et les fémorales. Tout cela à l'œil nu.

Foie normal, poids 1,600 gr.

Rate, pancréas, capsules surrénales, de même.

Reins. — Paraissent au premier abord peu altérés. Ils sont très congestionnés, rouges très fermes à la coupe. Leur surface est régulière et lisse, sauf en un point du rein droit, où existe un petit kyste gros comme un pois.

Le rein droit pèse 140 gr., le gauche 150.

Mais nous avons déjà vu que les artères rénales étaient dilatées, de même les branches de division à la base des pyramides sont dilatées et leurs parois épaissies.

De plus, l'épaisseur de la substance corticale est certainement diminuée de façon à expliquer la polyurie existant durant la vie.

Encéphale. — Les artères de la base et les sylviennes sont très faiblement dilatées, à peine opalines sur quelques points. Pas de sang sous les méninges. Quatrième ventricule et aqueduc remplis de sang.

Hémisphère gauche, transformé en poche fluctuante, les ventricules inondés et remplis par un gros caillot gelée de groseille ayant détruit le corps strié et la capsule interne.

Cet hémisphère mis à macérér sous un filet d'eau continu, pour avoir le chevelu artériel, ne fait pas découvrir l'existence d'anévrysmes miliaires.

Hémisphère droit. — Corps strié, détruit et compris, ainsi que la capsule interne, dans un foyer osseux, long de 5 centim.

Bulbe et moelle. — La dégénérescence du faisceau pyramidal n'est pas reconnaissable à l'œil nu.

ÉLECTIONS

M. Pineau est nommé membre correspondant.

M. Potier pose sa candidature à une place de membre adjoint.

Séance du 22 décembre 1893.

Présidence de M. Broca

Exostose du crâne. Perforation de la boîte crânienne. Perte de substance de la dure-mère au point correspondant chez une femme n'ayant aucun accident syphilitique, par M. Isidor, interne des hôpitaux.

Marie G..., âgée de 20 ans, entre le 9 décembre 1893 à l'hôpital de la Pitié, salle de Grisolle, n° 14, dans le service du Dr Muselier.

Rien à noter dans les antécédents héréditaires ; étant enfant, elle aurait fait une chute sur la tête, assez violente pour avoir déterminé une saillie osseuse sur laquelle elle appelle l'attention et que l'on a toujours remarquée depuis. D'une nature très nerveuse, elle attribue aux suites de cette chute les raideurs musculaires qui surviennent de temps en temps dans le bras. Elle lâche à ce moment involontairement les objets qu'elle tient, ses mains se raidissent et les deux dernières phalanges se contractent en griffe. Elle n'a eu aucun autre antécédent pathologique.

Marie G..., bonne chez un marchand de vins, est surmenée par un service très pénible. Quoique fatiguée et malade depuis le 1er décembre, elle n'en continue pas moins son service. Ce n'est que le 8 qu'elle se décide à quitter sa place pour entrer à l'hôpital le 9 décembre.

La malade est très abattue, la température élevée (39°,6), le pouls rapide. Elle appelle l'attention sur une céphalée intense et sur de violentes douleurs abdominales. L'abdomen est ballonné, la fosse iliaque droite douloureuse. La langue est saburrale, rouge sur les bords et à la pointe. Pas de matité splénique à la percussion, pas de taches rosées. Les selles, qui les jours précédents avaient été diarrhéiques, étaient supprimées depuis plus de vingt-quatre heures.

Légère congestion pulmonaire. Rien au cœur, pas d'albumine dans les urines.

On pense à une fièvre typhoïde ; la malade est soumise à un simple traitement tonique et de plus on la purge.

La marche de la température qui, le 10 au matin, subit une légère rémission (39°,1), remonte le soir à 39°,9 ; la diarrhée jaune et légèrement fétide amenée par la purgation, la persistance des signes abdominaux de la veille semblent confirmer le diagnostic.

Brusquement, vers 2 heures du matin, dans la nuit du 10 au 11 décembre, la malade est prise de phénomènes particuliers. Les bras s'agitent et se raidissent, les jambes restant immobiles et flasques ; la joue et la lèvre supérieure du côté droit sont attirées en haut et en dehors par des contractions fréquemment répétées, des mucosités abondantes ferment l'orifice buccal ; pas de morsures de la

langue. La malade tombe dans le coma. A la visite du matin, le coma est absolu ; on peut assister aux crises épileptiformes des membres supérieurs et de la partie droite de la face ; le bras droit est plus contracturé que le gauche, rien du côté des membres inférieurs. Une écume abondante recouvre les lèvres. Pas d'inégalité papillaire. Légère raideur de la nuque. En sondant la malade, on amène une urine claire ne contenant ni sucre, ni albumine. Température 39°, pouls 100 à 110. La sensibilité est absolument intacte sur toutes les parties du corps, les piqûres déterminent partout des mouvements de retrait du membre et provoquent des gémissements douloureux.

La malade ne répond à aucune question et ne semble pas les entendre. Les boissons ne peuvent être ingérées que très difficilement ; les mouvements de déglutition ne se faisant pas, ils sont rejetés aussitôt.

12 décembre. La raideur de la nuque s'accentue au point qu'en soulevant la tête on amène le tronc courbé en opisthotonos. La sensibilité est toujours intacte ; le coma aussi profond.

Le 13. La malade, qui a été soumise aux lotions froides et aux révulsifs (saignée, vésicatoire à la nuque) et qui sous l'influence de lavements purgatifs, a eu la veille une forte diarrhée, semble aller un peu mieux ; elle a reconnu l'infirmière, a voulu causer, puis est retombée.

Cependant le coma semble moins profond que la veille ; on peut déterminer des mouvements spontanés tels que : lever le bras, tirer la langue. La température monte à 40°. La raideur de la nuque est toujours accentuée.

Légère rémission suffisante pour permettre d'échanger quelques paroles avec la malade. Elle comprend très bien les questions qu'on lui pose, indique la tête et le ventre comme parties douloureuses. Elle ouvre les yeux, reconnaît les objets qu'on lui présente et prononce même leurs noms à voix basse, lève les bras et tire la langue assez facilement. La raideur de la nuque semble moins accentuée.

La malade est vite retombée dans le coma, la température s'est élevée à 41°,2 ; le pouls est incomptable ; le coma est complet. Seule, la sensibilité à la douleur persiste. Contractures continuelles de la joue et de la lèvre supérieure droites. Les lèvres sont en outre animées de véritables mouvements fibrillaires.

On essaie de mettre la malade dans un bain à 30°, mais une menace de syncope l'en fait immédiatement sortir. On lutte alors contre l'hyperthermie par des enveloppements de drap mouillé. La température s'abaisse du reste bientôt naturellement ; le soir elle est de 42°,2 pour tomber le lendemain matin 16 décembre à 38°,4.

C'est ce jour-là que succombe la malade sans avoir présenté d'autres phénomènes notables.

AUTOPSIE. — Sauf des phénomènes de congestion, les viscères sont intacts, le cœur et l'aorte sont petits.

Les *poumons*, le *foie*, la *rate*, sont hyperhémiés. L'intestin est normal, rien au niveau des follicules clos ni des plaques de Peyer.

Après avoir incisé le cuir chevelu pour enlever le *cerveau*, on peut remarquer une dépression de la boîte crânienne au niveau du pariétal droit. Cependant aucune adhérence n'existe à ce niveau. Au-dessous et en avant de la dépression on remarque une saillie du

volume d'une petite noix. C'est là, la « bosse » dont parlait la malade.

En enlevant la voûte crânienne, on ne remarque aucune adhérence des méninges au niveau des parties dont nous venons de parler. Au niveau de la perte de substance crânienne, existe une perte de substance de même dimension de la dure-mère, à travers laquelle on aperçoit le cerveau.

La perforation osseuse dont nous avons parlé a une longueur d'environ 5 centim. de bas en haut, sur 2 centim. d'avant en arrière. Elle cesse en avant au niveau de l'articulation avec le frontal. L'épicrâne la recouvre à la partie externe sans qu'il soit possible de préciser si la portion de dure-mère qui manque s'est fusionnée avec le tégument externe à ce niveau. Les bords de cette perte de substance sont taillés à pic et lorsqu'on examine la table interne de l'os, on remarque, à la partie interne et inférieure de la perte de susbtance des rugosités nombreuses qui sont comme surajoutées à la table interne.

A la surface du cerveau, ramollissement de la substance grise en contact avec la portion malade du crâne. Ce ramollissement n'atteint pas plus de 5 à 6 millim. de profondeur ; il siège au niveau du lobule du pli courbe empiétant légèrement sur la pariétale et la temporale voisines.

Pas de traces de méningite ; les méninges se détachent facilement.

L'artère sylvienne disséquée ne présente rien d'anormal. L'examen histologique de l'os et de la portion cérébrale ramollie, qui seule permettra de déterminer la nature de l'affection à laquelle on a affaire sera pratiquée par M. le Dr Letulle, professeur agrégé, qui a bien voulu s'en charger.

Des artères du rectum et de l'anus chez l'homme et chez la femme, par M. Quénu, directeur de l'amphithéâtre d'anatomie des hôpitaux.

Sujets hommes. — S. I, 58 ans. Injection par l'artère mésentérique inférieure, l'injection de suif passe dans les fémorales, dans l'aorte, etc.

L'*hémorrhoïdale supérieure* gauche se dirige vers la face latérale gauche du rectum, et fournit successivement 4 branches, les deux premières pénètrent les tuniques rectales et s'y distribuent ; la troisième naît à 11 centim. de l'anus et descend jusqu'à 2 centim. de l'anus en se terminant sur la face antérieure du rectum ; elle fournit surtout à la face antérieure de l'intestin ; un de ses rameaux s'épuise dans la prostate. La quatrième branche, née à 2 centim. au-dessous de la troisième, s'anastomose avec une branche de l'hémorrhoïdale moyenne gauche ; l'anse siège à 5 centim. de l'anus, de l'anse naissent des rameaux pour le rectum qu'on peut suivre jusqu'à la commissure.

L'*hémorrhoïdale moyenne* gauche, avant de fournir la branche anastomotique, donne un rameau important qui traverse également les tuniques les plus externes de l'intestin ; à droite, pas d'anastomose entre l'hémorrhoïdale supérieure et l'hémorrhoïdale moyenne.

S. II, 30 ans. — Du côté droit, à 8 centim. de l'anus, l'hémorrhoïdale supérieure se subdivise en une branche droite et en une branche

postérieure; c'est cette dernière qui s'anastomose avec l'hémorrhoïdale moyenne ; de l'anse se détachent des branchioles rectales; pas de branches prostatiques.

Du côté gauche, il existe une magnifique anastomose entre l'hémorrhoïdale moyenne et deux branches nées de l'hémorrhoïdale supérieure et fusionnées pour se réunir à l'hémorrhoïdale moyenne; de cette anse se détachent de nombreux rameaux rectaux et quelques très petites branches prostatiques; chez ce sujet, l'injection poussée dans la mésentérique inférieure avait pénétré dans les fémorales.

S. III. — A *droite*, l'hémorrhoïdale supérieure ne s'anastomose pas avec l'hémorrhoïdale moyenne, celle-ci se distribue à la prostate.

A *gauche*, l'artère fournit successivement quatre branches : les deux premières se distribuent aux parties latérales du rectum; la troisième à la face antérieure, se prolongeant jusqu'à la prostate; la quatrième enfin s'anastomose avec l'hémorrhoïdale moyenne à 5 centim. de l'anus.

L'hémorrhoïdale moyenne se distribue entièrement à la prostate du côté droit; du côté gauche, elle donne, outre la branche anastomotique, un rameau qui longe le bord gauche du rectum, et de même que les branches intestinales de l'anse, gagne la couche cellulo-vasculaire.

S. IV, 48 ans. — L'injection, poussée par la mésentérique inférieure, injecte la fémorale du côté droit, les iliaques, l'aorte et les carotides primitives.

Du *côté gauche*, large anastomose à 3-4 centim. au-dessus du releveur entre les hémorrhoïdales moyenne et supérieure : de l'anse se détachent des branches rectales.

A *droite*, pas d'anastomose. L'hémorrhoïdale moyenne longe le bord droit du rectum, et se divise en rameaux qui s'enfoncent dans la prostate, tandis que d'autres s'infléchissent vers le rectum et y pénètrent au niveau de la prostate.

S. V, 30 ans. — L'injection, poussée par la mésaraïque passe dans la prostate et remplit l'aorte, ainsi que toutes les branches de l'artère hypogastrique.

A *gauche* tout à fait en bas, petite anastomose entre l'hémorrhoïdale moyenne et la branche dorsale de l'hémorrhoïdale supérieure; à *droite* pas d'anse anastomotique, mais une branche très volumineuse de l'hémorrhoïdale moyenne s'enfonce dans les tuniques du rectum à 2 centim. du releveur. La mésaraïque se divise chez ce sujet, non pas en deux branches droite et gauche, mais en trois branches, une droite, une gauche et une dorsale ou postérieure qui s'épuise dans la face postérieutre de l'intestin. Une autre branche dorsale descend en arrière et à gauche après s'être détachée de l'hémorrhoïdale supérieure gauche.

S. VI. — A gauche, pas d'anastomose ; à droite, l'hémorrhoïdale supérieure se subdivise en deux groupes de branches, un groupe antérieur anastomosé avec l'hémorrhoïdale moyenne, et un groupe postérieur très important d'où se détache un rameau allant former avec l'hémorrhoïdale moyenne une anastomose sous-jacente à la première. Ici donc deux anses anastomotiques superposées.

S. VII. — Des deux côtés l'hémorroïdale moyenne se distribue exclusivement à la prostate.

L'hémorrhoïdale supérieure se bifurque en deux branches latérales, une gauche et une droite, la gauche fournit des rameaux antéro-latéraux, la droite donne une branche postérieure et une branche latérale, elle-même bifurquée.

S. VIII. — A gauche, l'hémorrhoïdale supérieure se bifurque en deux branches ; l'une postérieure, gauche, suit la face postérieure du rectum à son union avec la face latérale gauche, puis en bas, contourne la face antérieure et se perd en ramuscules dans la tunique musculaire du rectum où elle disparaît à 2 centim. du releveur ; ces ramuscules sont voisins des ramuscules terminaux de l'hémorrhoïdale moyenne, mais en restent indépendants, au moins au dehors des parois du rectum.

L'hémorrhoïdale moyenne, appliquée contre le péritoine, longe la face externe des vésicules séminales, croise la face latérale gauche de la prostate et vient se terminer par trois ou quatre petits rameaux à 1 centimètre et demi du releveur.

A droite l'hémorrhoïdale supérieure se bifurque en un groupe postérieur et un groupe antérieur ; c'est parmi celui-ci qu'une branche s'anastomose à plein canal avec la terminaison de l'hémorrhoïdale moyenne ; l'hémorrhoïdale moyenne suit le même trajet que du côté gauche, sauf qu'elle reste plus élevée et plus distante du releveur. De l'anse anastomotique se détachent quatre ramuscules destinés aux parois rectales.

Sujets femmes. — S. I. — A gauche, l'hémorrhoïdale supérieure fournit des branches qui croisent le bord latéral gauche du rectum, puis se bifurque en deux rameaux qui vont se rejoindre en s'anastomosant avec la vaginale à 4 ou 5 centim. du releveur.

De l'anse, nombreux ramuscules vaginaux et rectaux.

A droite, pas d'anastomose ; la vaginale donne des branches vaginales et une assez grosse, qui juste au-dessus du releveur de l'anus, s'enfonce dans le rectum.

S. II. — L'hémorrhoïdale supérieure gauche s'anastomose avec la vaginale et de l'anse partent des rameaux importants pour le rectum et le vagin, mais de plus, la vaginale fournit directement des rameaux au rectum.

S. III. — A *droite* l'hémorrhoïdale supérieure fournit surtout à la face postérieure une anse anastomotique très élevée à 9 centim. de l'anus avec la vaginale.

A *gauche* l'hémorrhoïdale moyenne est moins développée ; pas d'anastomose.

S. IV. — A *gauche*, l'hémorrhoïdale supérieure donne une branche qui quitte le rectum, rejoint le vagin vers son tiers moyen et s'anastomose à plein canal avec une branche de l'artère vaginale ; celle-ci fournit aussi des rameaux directs au rectum.

A *droite*, pas d'anastomose ; mais l'hypogastrique avant de donner naissance à la vaginale, fournit un tronc presque du même calibre, qui vient se jeter sur la partie antéro-latérale droite du rectum, un peu au-dessus du releveur de l'anus.

S. V. — 30 *ans*. L'artère hémorrhoïdale supérieure se bifurque en deux branches, une gauche et une droite ; la *gauche* gagne le bord gauche du rectum, après avoir fourni une branche assez grêle à la face postérieure ; la vaginale gauche, issue de l'hypogastrique, gagne le

vagin à son union avec l'utérus. Aucune branche anastomotique, au moins appréciable, avec l'hémorrhoïdale supérieure.

A *droite* une artère descend dans le sillon qui sépare le vagin du rectum, et à 8 centim. de l'anus s'anastomose à plein canal avec la branche droite de l'hémorrhoïdale supérieure. De l'anse partent quatre rameaux importants pour le rectum et des ramuscules vaginaux : cette artère vaginale vient de l'ischiatique. La terminaison de l'hémorrhoïdale supérieure se bifurque en deux rameaux : un postérieur, pour la face postérieure du rectum et un latéral droit d'où partent à la fois les ramuscules rectaux et vaginaux.

On peut dire ici que la branche droite de l'hémorrhoïdale supérieure fournit directement des branches vaginales.

Réflexions. — Si on veut bien faire l'analyse de ces 13 documents, on arrive à un certain nombre de conclusions qui ne me paraissent pas dépourvues d'intérêt.

A n'envisager que la distribution de la mésaraïque inférieure, on constate que cette artère se divise, ainsi que l'ont dit les classiques, en 2 branches hémorrhoïdales supérieures gauche et droite ; chacune de ces branches longe les bords du rectum et fournit des rameaux qui pénètrent les uns, les faces antérieure, postérieure et latérale gauche, les autres les faces antérieure, postérieure et latérale droite, ceux d'un côté s'anostomosant avec ceux du coté opposé. Il ne faudrait pas croire toutefois que cette distribution des deux hémorrhoïdales supérieures soit parfaitement symétrique. Il est incontestable que la gauche a surtout une distribution antéro-latérale, que la droite a une distribution postéro-latérale. De plus, il existe très souvent une branche postérieure, véritable branche dorsale du rectum, qui tantôt vient directement de la terminaison de la mésaraïque supérieure qui alors se trifurque, tantôt et plus souvent vient de l'hémorrhoïdale droite. Enfin cette branche dorsale est quelquefois double, celle du côté gauche étant alors ordinairement plus grêle.

Les rameaux collatéraux des hémorrhoïdales traversent les parois du rectum à différents niveaux et se répandent dans la couche sous-muqueuse ; les rameaux terminaux, au nombre de 5 ou 6, accompagnent les veines dites terminales et peuvent être suivis presque vers les lacunes de Morgagni.

Les hémorrhoïdales supérieures ne donnent pas que des branches ano-rectales, elles fournissent en outre des branches vaginales chez la femme, prostatiques chez l'homme. Ces branches prostatiques ou vaginales directes ne proviennent

chez un même sujet que d'une des hémorrhoïdales, elles sont unilatérales.

Elles fournissent enfin une branche très importante, qui va s'anastomoser avec l'hémorrhoïdale moyenne. *L'hémorrhoïdale moyenne* ou la vaginale chez la femme naissent d'ordinaire de l'hypogastrique, quelquefois d'une branche de l'hypogastrique, de l'artère ischiatique, par exemple. Chez l'*homme*, l'hémorrhoïdale moyenne descend, en longeant la face externe des vésicules séminales vers la prostate; elle se comporte différemment d'un côté à l'autre; parfois elle s'épuise dans la prostate sans donner de rameaux rectaux, parfois elle donne à la fois des rameaux rectaux et prostatiques.

Parfois enfin elle paraît ne rien donner à la prostate et s'épuiser dans le rectum. Chez la femme, la vaginale donne des branches au vagin et des branches directes au rectum. Nous avons noté chez un sujet qu'un rameau rectal se détachait directement de l'hypogastrique indépendamment de l'artère vaginale qui existait également de ce côté.

Il nous reste à décrire un point d'anatomie non indiqué dans les classiques (1), à savoir l'anastomose des hémorrhoïdales supérieures et moyennes.

Sur 13 sujets cette anastomose n'a manqué qu'une fois.

Chez les 12 autres, l'anastomose a été une fois bilatérale, onze fois unilatérale : nous ne parlons bien entendu que des anastomoses se faisant en dehors des parois rectales. Sur les 11 cas d'anastomoses unilatérales, le côté gauche est noté sept fois, le côté droit quatre fois seulement. L'anastomose semble donc plus fréquente à gauche qu'à droite, il paraît en être de même chez la femme (3 fois sur 5).

La situation de l'anse anastomotique est variable; d'ordinaire elle siège à 5 ou 6 centim. de l'anus, elle peut s'élever jusqu'à 8 et 9 centim. de cet orifice.

L'anastomose est tantôt simple, c'est-à-dire formée d'une anse, tantôt de 2 anses superposées; dans tous les cas elle a lieu par des branches importantes, gardant un calibre encore considérable. De la convexité de l'anse se détachent des

(1) Sappey ni Cruveilhier ne signalent cette anastomose. Sappey ne considère à l'hémorrhoïdale moyenne qu'une distribution prostatique, Cruveilhier qu'une distribution rectale; ce dernier dit bien qu'elle s'anastomose avec l'hémorrhoïdale supérieure et l'hémorrhoïdale inférieure, mais dans le rectum.

rameaux dont les uns se rendent dans les parois du rectum jusqu'à la couche cellulo-vasculaire, les autres vont au vagin ou à la prostate.

On sait que les hémorrhoïdales inférieures et moyennes ne sont pas les seules artères du rectum ; la honteuse interne fournit ordinairement de chaque côté de 4 à 5 branches qu'on peut diviser en 2 groupes : un groupe postéro-latéral se détache d'un tronc qui longe le bord inférieur du grand fessier, les ramuscules émanés de ce tronc traversent directement la fosse ichio-rectale et abordent les parties latérales et la commissure postérieure de l'anus ; le groupe antérieur est une sorte de rameau récemment issu de la branche qui se distribue à la surface de la région bulbeuse.

Enfin nous avons vérifié la distribution de l'artère sacrée moyenne au rectum ; cette artère donne à la face postérieure de l'intestin 3 petits rameaux grêles qui se détachent successivement au niveau de l'avant-dernier trou sacré, puis du dernièr trou sacré et enfin un peu au-dessous de la base du coccyx : ces ramuscules s'épuisent dans les parois musculaires du rectum.

Il résulte de cette description que l'indépendance admise pour la circulation artérielle du rectum n'existe pas réellement, sauf quelques rares exceptions, 1 fois sur 13. L'hémorrhoïdale moyenne et l'hémorrhoïdale supérieure se suppléent grâce à leurs communications importantes ordinairement unilatérales, quelquefois même bilatérales ; par suite il y a lieu de supposer qu'en cas d'oblitération de la mésaraïque inférieure, la circulation rectale ne serait pas troublée. De même, nos recherches nous ont démontré que, dans tous les cas, une injection de suif poussée par la mésaraïque inférieure, préalablement détachée de l'aorte et isolée, passe facilement dans la fémorale et se retrouve jusque dans l'aorte. Par suite, nous arrivons à cette conclusion inattendue, c'est qu'en cas d'oblitération de l'artère iliaque primitive, la mésentérique inférieure serait une voie très importante pour le rétablissement de la circulation collatérale.

Enfin je n'ai pas verifié d'une façon absolue ce qu'avait avancé Konstantinowitch (*Saint-Pétersbourg med. Zeitsch.*, 1872), à savoir qu'au-dessous de l'ampoule, la muqueuse rectale est exclusivement irriguée par les branches terminales de la mésaraïque, les hémorrhoïdales moyennes limitant leur distribution aux tuniques musculaires.

Étranglement herniaire, par M. RAVANIER, interne des hôpitaux.

M. RAVANIER présente le contenu d'un sac herniaire, formé par la trompe et l'ovaire droits suppurés, accolés à un paquet épiploïque également suppuré. L'intervention a été provoquée par des phénomènes d'étranglement herniaire atténués.

Il est vraisemblable que, dans ce cas, l'épiploïte a été le phénomène primitif, et l'infection tubo-ovarienne secondaire. En effet, le toucher pré-opératoire et l'interrogatoire de la malade étaient restés négatifs, relativement à l'existence de lésions tubo-ovariennes.

M. QUÉNU a vu dans une hernie l'ovaire et la trompe, mais non suppurés.

M. BROCA rappelle que cette année M. Guinard a présenté une pièce de salpingite suppurée dans une hernie. Dans le cas de M. Ravanier, on ne peut guère dire si la trompe est on non l'origine de l'infection ; on sait, en effet, que les épiplocèles pures peuvent suppurer et même se sphacéler. M. Broca en a publié deux cas dans la thèse de son élève Duret.

Infection pleuro-pulmonaire intra-utérine, par M. LEGRY.

J'ai l'honneur de présenter à la Société les poumons d'un enfant qui n'a vécu que 10 heures et chez qui la respiration est toujours restée incomplètement établie. La surface de la plèvre présente des fausses membranes et des filaments fibrineux ; il y avait dans chaque plèvre environ une demi-cuillerée à café de liquide séro-sanguinolent. Ce liquide et ces fausses membranes, examinés au microscope, se montrent remplis de microcoques disposés en chaînettes et offrant l'aspect du streptocoque. Les autres organes ne présentaient aucune altération macroscopiquement appréciable.

De semblables lésions ne peuvent être le résultat d'une affection ayant débuté après la naissance. Il y a donc eu contamination intra-utérine. Mais la mère n'a éprouvé aucun malaise le jour qui précéda l'accouchement. Elle accuse toutefois, depuis un mois environ, des pertes blanches considérables, d'une âcreté telle qu'elle éprouvait une cuisson très violente au niveau des organes génitaux externes ; elle a eu, en effet, une vaginite intense. Or, comme il y a eu chez cette femme rupture prématurée des membranes, trois jours avant l'accouchement, il est logique d'admettre que les germes de la vaginite ont infecté le liquide amniotique et que c'est par cette voie que la contamination pulmonaire et pleurale de l'enfant s'est réalisée. Des cultures ont été faites dont les résultats seront donnés avec ceux de l'examen histologique des pièces.

Abcès aréolaire du foie, par M. G. LYON, chef de clinique de la Faculté.

Il s'agit d'un malade qui entra à l'hôpital avec un ensemble de symptômes généraux qui fit porter le diagnostic de grippe. Bientôt la fièvre tomba, d'ailleurs, et il ne resta qu'un état d'asthénie profonde. Le malade mourut subitement de syncope. A l'autopsie, on a trouvé des abcès aréolaires du foie offrant la disposition décrite par M. Chauffard. Il y avait eu rupture dans le péricarde. Le pus était bien lié : les cultures ont donné du streptocoque. C'est en vain qu'on a cherché l'origine de cette suppuration. On n'a trouvé aucune lésion des autres organes.

PRÉSIDENCE DE M. CORNIL

Séance du 29 décembre 1893.

Néphrite parenchymateuse. Rein unique, par M. FRESSON.

Il s'agit d'une anomalie rénale, chez un homme mort dans le service de M. Bucquoy, à l'Hôtel-Dieu.

Les symptômes avaient été ceux de l'urémie, le malade ayant dans ses urines 6 à 9 grammes d'albumine.

La pièce présentée montre qu'il s'agit d'un rein unique, assez irrégulier, multilobé, présentant deux uretères, dont un commun à deux calices. Le système artériel paraît normal quant aux origines. Le tissu rénal est congestionné; et il n'y avait rien de particulier dans les autres viscères.

Anévrysme du tronc brachio-céphalique, par M. GUINARD, chirurgien des hôpitaux.

J'ai été appelé par M. Blum pour observer un malade atteint d'une tumeur siégeant à la partie antérieure et inférieure du cou, paraissant plonger dans le médiastin antérieur.

Cette tumeur, volumineuse, présentait un point bosselé, mou, adhérent à la peau qui menaçait de s'ulcérer prochainement. On ne percevait rien d'anormal à l'auscultation du cœur; les deux pouls radiaux étaient identiques. Comparant ce cas à un autre observé précédemment, je diagnostiquai un anévrysme du tronc brachio-céphalique artériel et proposai de faire la ligature de l'artère carotide et de l'artère sous-clavière droites; l'opération se fit sans accident, mais difficilement pour ce dernier vaisseau. Le lien employé fut un fil de soie. Il n'y eut aucune suite opératoire, aucun trouble du côté du cerveau et du membre supérieur droit. La bosselure sous-cutanée de la tumeur s'effaça et il n'y eut plus de menace d'ouverture.

Le malade eut une survie de deux mois; la mort eut lieu par compression de la trachée.

AUTOPSIE. — Elle montra que la tumeur avait un prolongement du volume du poing dans le médiastin antérieur, qu'elle était assez bien circonscrite, et que l'orifice du sac anévrysmal situé sur le trajet du tronc brachio-céphalique était petit et comme fait à l'emporte-pièce. Il existait un caillot dans l'artère carotide primitive, mais il n'y en avait pas dans la sous-clavière. Les branches de cette dernière étaient volumineuses et avaient facilement et immédiatement suppléé le tronc lui-même dans sa fonction de nutrition du membre supérieur droit; la vertébrale avait suppléé de même la carotide primitive dans son territoire intracrânien : d'où absence de choc cérébral. Je constatai que le nerf récurrent droit n'était pas comprimé à cause d'une dépression de la tumeur à ce niveau.

Je ferai observer que si la tumeur avait été moins volumineuse, les branches de la sous-clavière eussent été moins dilatées, et la circulation collatérale moins vite rétablie; il est donc préférable d'opérer par cette méthode de la ligature double, lorsque la tumeur anévrysmale est peu développée. Un fil de soie avait disparu au bout de deux mois.

Stéatose expérimentale de la muqueuse gastrique, par A.-H. PILLIET.

Les glandes de la muqueuse gastrique subissent dans certains cas de catarrhe chronique de l'estomac une dégénérescence graisseuse partielle de leurs cellules. Cette lésion est facile à constater si l'on excise avec de fins ciseaux courbes des fragments de la muqueuse et qu'on les examine dans l'eau. La graisse apparaît noire à l'éclairage réfléchi et on la voit remplissant les glandes. On peut ensuite fixer à l'acide osmique les points de la muqueuse voisins de ceux que l'on a tout d'abord examinés et pratiquer ensuite des coupes méthodiques. Un séjour prolongé dans le liquide de Müller peut aussi servir à conserver une partie des substances grasses, de façon suffisante pour que les manipulations ultérieures ne les détruisent pas. Mais les techniques basées sur la déshydratation et par suite le dégraissage préalable de la pièce enlèvent la graisse, ce qui explique que cette lésion décrite par Wilson, Fox, par Laboulbène (*Anat. pathologique*, p. 124, 1879), par Orth (*Traité d'anat. path.*, I, p. 735, 1887), soit un peu négligée maintenant.

L'expérimentation reproduit depuis longtemps la stéatose gastrique. L'huile phosphorée introduite dans l'estomac a donné à Virchow en 1864 un type de gastrite glandulaire dans lequel les cellules présentent d'abord l'état qu'il a décrit

pour les épithéliomes glandulaires sous le nom de tuméfaction trouble; puis se remplissent de gouttelettes graisseuses avant de se résoudre en un détritus granuleux. Bernhart, par le même procédé, obtint des eschares superficielles. Enfin Ebstein, qui rapporte dans son mémoire ces travaux, a obtenu par l'emploi de l'huile phosphorée une stéatose des cellules superficielles de la muqueuse. Les cellules glandulaires profondes perdent en même temps la faculté de fixer les réactifs colorants; et enfin, les lésions portent surtout sur les glandes à pepsine; celles du pylore sont peu touchées (Ebstein. *Arch. de Virchow*, 1872, p. 469).

La procédé que j'ai employé pour amener la stéatose des glandes à pepsine est fondé sur l'emploi du bichlorure de mercure administré non pas directement dans l'estomac, main en injection sous-cutanée, dans le tissu cellulaire du dos. On évite ainsi la production d'eschares qui compliquent le processus et on obtient une dégénérescence graisseuse très étendue, favorable pour l'étude.

Un lapin reçoit le contenu d'une seringue de Pravaz d'une solution au dixième de sublimé corrosif dans l'eau salée. Cette dose très toxique amène sûrement la mort de l'animal dans les vingt-quatre heures. A l'autopsie, on trouve que les reins présentent, dans leur substance corticale, l'aspect blanc et brillant comme micacé qui caractérise les néphrites dues au sublimé. Le foie est mou et jaunâtre et la portion cardiaque de l'estomac montre dans l'épaisseur de la muqueuse une série de taches blanches très rapprochées, du volume d'une tête de petite épingle.

Les pièces traitées par le liquide de Muller et la gomme arabique, durcies rapidement à l'alcool et colorées ont été traitées de deux façons distinctes. Les unes sont montées dans la glycérine ou dans les mélanges de Farraut. La graisse qui n'a pas été dissoute apparaît en noir sans qu'il soit besoin de la colorer. Les autres, après les colorations usuelles, sont déshydratées et traitées par l'essence de girofle, pour dissoudre la graisse et voir l'état des cellules qu'elle remplissait.

En étudiant couche par couche la muqueuse de l'estomac, on constate que les villosités superficielles sont presque toutes abrasées. Il existe une surcharge embryonnaire considérable du tissu interglandulaire au niveau du col, des

glandes ; ces dernières ont pris une disposition lobulée ; dans certains groupes leurs cellules sont fortement pigmentées ; dans le plus grand nombre elles sont rétrécies à contours glanduleux, opaques, sans que les réactifs colorants puissent leur déceler de noyau. Le tissu connectif interglandulaire présente de larges mailles remplies de liquide ; il est œdématié. Les fibres lisses, qui sont si nettes chez le lapin, sont beaucoup moins abondantes que normalement. Les

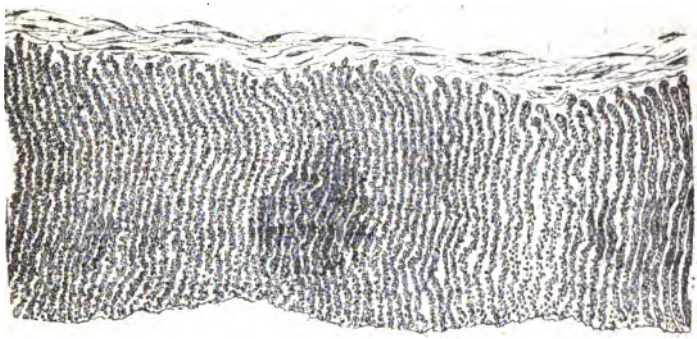

Muqueuse de l'estomac du lapin tué par injection sous-cutanée de bichlorure de mercure.

Couches à pepsine. Cellules en stéatose dans quelques tubes disséminés et dans des nodules occupant la hauteur moyenne des glandes. Le revêtement superficiel de la muqueuse est tombé.

îlots adipeux se présentent sous deux aspects. Dans le premier cas, ils prennent un nombre très restreint de tubes glandulaires, dans le second ils forment un nodule assez considérable, visible à l'œil nu, et qui offre la plus grande ressemblance avec les nodules de certaines capsules surrénales en évolution graisseuse partielle.

Les cellules fines sont celles qui correspondent à la hauteur moyenne des tubes, ce sont les cellules bordantes. Mais elles ont perdu leurs granulations de ferments et leur cytoplasma jaunâtre ; elles sont remplies par des cristaux aciculés d'acides gras. Lorsque les cristaux sont dissous par suite des manipulations spéciales, les cellules bordantes apparaissent volumineuses, entièrement claires, présentant à leur centre un noyau sphérique, très petit, sans nucléole.

Nous avons dit que les cellules des glandes voisines ne présentaient plus en général de noyaux colorables. C'est

donc au niveau des sphères de dégénérescence graisseuse que les cellules glandulaires conservent le plus longtemps leur vitalité, et la stéatose peut être envisagée ici, de même que dans le foie où elle est si fréquente, comme un mode ultime de réaction et de défense de la cellule à ferments.

L'estomac pylorique nous offre à considérer les mêmes eschares superficielles décapitant les villosités que l'estomac cardiaque. Mais ses cellules, destinées surtout à la sécrétion du mucus, ne sont pas stéatosées. Le processus semble donc se localiser sur les cellules à ferments de la région pepsique de l'estomac.

Le rein présente la nécrose des tubes contournés les hémorrhagies des tubes contournés et les hémorrhagies des tubes droits que l'on rencontre habituellement dans l'empoisonnement par le sublimé corrosif.

En résumé: 1° Le bichlorure de mercure introduit par la voie sous-cutanée détermine des lésions sensiblement différentes de celles qu'il produit introduit par la voie gastrique, et qui sont bien connues à la suite de travaux récents. La plus caractéristique de ces lésions, c'est la stéatose des cellules bordantes de la muqueuse gastrique.

2° Ces désordres se produisent malgré la voie d'introduction de l'agent toxique, et l'on peut remarquer à ce propos qu'une certaine série de poisons donnera constamment des désordres du tube digestif, quelle que soit la voie d'introduction du poison.

En effet, tous les poisons peuvent être réduits à trois groupes: dyscrasiques, infectieux et toxiques. Les poisons dyscrasiques sont ceux que sécrète normalement l'organisme; les infectieux ceux qui sont sécrétés par un agent étranger à l'organisme normal; les toxiques comprennent les poisons au sens habituel du mot. Or, tous ceux de ces agents qui frappent le rein et tuent les cellules, devront, suivant les doses, être éliminés par le tube digestif, suppléant normal du rein, et tuer les cellules de la muqueuse comme ils ont tué les cellules glandulaires du rein, même quand ils sont introduits par la voie hypodermique. Le fait a été démontré il y a longtemps par Claude Bernard et Barresvill à propos de l'élimination de l'urée, poison dyscrasique, par la muqueuse gastrique. Il l'a été tout récemment pour les toxines de la diphtérie, poisons d'origine infectieuse, par MM. Hallion

et Henriquez (*Société de biologie*, décembre 1893). Enfin il l'est pour le sublimé corrosif. C'est qu'en effet, quelle que soit la porte d'entrée des poisons, leurs voies d'élimination restent les mêmes et sont frappées de la même façon, car les modes de réaction de leurs cellules sont limités.

Fracture des côtes sans déplacement. Déchirure du lobe moyen du poumon droit. Hémothorax consécutif, par MM. HÉRESCO et GASTON DELÉTRÉ, externes des hôpitaux.

Nous avons eu l'occasion de faire une autopsie dont la pièce nous a paru mériter l'honneur d'une présentation à la Société.

Un homme âgé de 30 ans, charretier, est tombé de sa voiture et a été amené, le 18 décembre 1893, dans le service de M. Lucas Championnière, à l'hôpital St-Louis.

Le malade était dans un état comateux; les excitations sur les membres, amenaient difficilement quelques mouvements très imparfaits.

Aucune fracture du crâne ne put être constatée, il n'y avait pas de plaie de tête. On admit une commotion cérébrale, avec fracture probable de la base du crâne.

L'examen de la poitrine faisait présumer une cavité vide, avec du liquide dans la cavité pleurale droite.

La fracture des côtes n'a pas été trouvée, quoique cherchée.

Deux jours après son entrée, le malade succomba.

AUTOPSIE. — Après avoir disséqué la peau du thorax, nous explorons chaque côte mise à nu, et nous ne trouvons aucune fracture.

Nous enlevons le plastron sternal et nous regardons la paroi interne de la cavité thoracique. Nous apercevons alors une ecchymose sous la plèvre pariétale, au niveau de la mamelle droite.

On explore de nouveau les côtes en pressant sur leur extrémité antérieure et on voit qu'on peut les plier. On observe de nouveau la paroi thoracique par sa face interne et on acquiert l'assurance que la plèvre pariétale n'était pas perforée.

L'ecchymose correspondait aux cinquième, sixième et septième côtes, qui étaient fracturées, mais sans le moindre déplacement.

Dans la cavité pleurale, du *sang liquide*, environ 400 gr. Le poumon était refoulé et recouvert par le sang, qui se trouvait en avant.

On enlève le sang prudemment avec une éponge et on voit une déchirure totale du lobe moyen du poumon droit. Cette déchirure correspondait au niveau de la fracture.

Mélanose généralisée à point de départ oculaire : généralisation dans les plèvres, le cœur (péricarde, myocarde, endocarde), le centre phrénique du diaphragme, les reins, l'estomac, l'intestin, le mésentère, les épiploons, la dure-mère, la pie-mère. Néoplasme mélanique du foie pesant 15 livres environ, par LÉOPOLD LÉVI, interne des hôpitaux.

La nommée Léonie G..., âgée de 65 ans, journalière, entre le

18 décembre 1893, salle Axenfeld, n° 16, hôpital Broussais, service du Dr Barth.

Les *antécédents héréditaires* ne révèlent rien de notable. La mère de la malade est morte à 48 ans. Elle aurait été atteinte d'hydropisie sur la nature de laquelle on n'a point de renseignements. Elle n'a ni frères, ni sœurs. Elle n'a pas eu d'enfants.

Dans ses *antécédents personnels* on retrouve dans l'enfance la rougeole.

Elle a été réglée de 14 à 50 ans sans incident.

A 32 ans, elle a eu une fièvre typhoïde. A 40 ans, un rhumatisme polyarticulaire subaigu, à la suite duquel elle a conservé des douleurs pendant six ans.

A 58 ans, elle s'est mise à tousser, et sa toux persiste depuis ce temps. Vers la même époque elle a présenté des troubles gastriques et éprouverait depuis lors de la répugnance pour certaines substances alimentaires, telles que les mets épicés.

Il y a quatre ans, elle a éprouvé de violentes douleurs dans l'œil gauche. Elle fut traitée pendant un an dans une clinique d'ophtalmologie où on lui a fait deux opérations, puis l'extirpation de l'œil il y a trois ans environ. Il s'était développé très rapidement une exophtalmie considérable.

C'est vers la fin d'août 1893, que la malade a ressenti de vives douleurs dans l'épigastre et dans l'hypocondre droit. Elle a remarqué en même temps une tuméfaction de la région épigastrique : à ce moment, elle fut prise de dégoût pour la viande et les aliments gras.

A son entrée, le 18 décembre 1893, dans le service du Dr Barth, on est frappé de l'ablation de l'œil gauche et du développement anormal du volume du ventre, et le diagnostic de sarcome mélanique du foie, secondaire à une affection oculaire, est porté. Le facies de la malade est bistré, brunâtre, et s'éloigne de la teinte jaune paille du cancer. La malade dit avoir le visage de teint foncé, ayant travaillé longtemps au soleil. Le visage est amaigri, les traits tirés, les lèvres un peu décolorées, les conjonctives non ictériques.

Dans le creux sus-claviculaire droit sur le bord postérieur du sterno-mastoïdien, on trouve une petite tumeur à battements systoliques du volume d'une noisette, réductible, paraissant être une dilatation de la veine pupillaire soulevée à chaque battement par l'artère carotide primitive.

Il existe un amaigrissement très marqué des membres supérieurs. L'amaigrissement de la face et de la partie supérieure du tronc et des membres contraste avec le développement anormal de l'abdomen et des membres inférieurs. Les membres inférieurs sont très œdématiés, et sont le siège de nombreuses dilatations variqueuses. Le ventre est saillant en avant. L'extrémité inférieure du thorax paraît élargie, les fausses côtes sont repoussées en dehors.

L'épigastre et la région ombilicale sont saillants en avant, les flancs élargis et surtout le flanc droit. L'ombilic et la ligne blanche sont entraînés par le poids du néoplasme vers la droite. Il existe quelques varicosités veineuses au niveau de l'abdomen.

Le *foie* est considérablement hypertrophié. Il dépasse le rebord des fausses côtes droites de 19 centim. sur la ligne mamelonnaire

droite, la pointe de l'appendice xiphoïde de 21 centim. sur la ligne ombilicale, le rebord des fausses côtes de 10 centim. sur la ligne mamelonnaire gauche. Le bord supérieur atteint la septième côte sur la ligne axillaire droite; la troisième côte sur la ligne mamelonnaire droite. Il gagne ensuite la base de l'appendice et la sixième côte gauche. Sa consistance est dure, ligneuse. A la vue comme à la palpation, on perçoit une bosselure dans la région ombilicale, du côté gauche, se dirigeant vers le flanc gauche. On constate à la palpation, au niveau de la région ombilicale, une encoche qui sépare les deux lobes. Au-dessous du bord inférieur du foie dans la fosse iliaque droite sur un plan intérieur à la masse principale, on sent une masse dure inégale et bosselée, du volume du poing, qu'on rattache à la tumeur.

Le foie n'est pas le siège de douleurs, il existe quelques sensations douloureuses au niveau des deux omoplates quand la malade soulève un fardeau. Elle n'accuse depuis le début de sa maladie que quelques rares élancements du côté du foie.

A la pression, le foie n'est pas douloureux. Il faut exercer une pression très forte pour que la malade commence à se plaindre. Il n'existe pas d'ascite appréciable.

La région splénique est le siège d'une matité étendue, faisant penser à une splénomégalie. Les phénomènes fonctionnels qui accompagnent l'hypertrophie néoplasique sont du côté de l'appareil digestif : diminution de l'appétit, avec fausse envie de manger, même de la viande. Dégoût des graisses, soif vive, langue sèche, vernissée. Digestions difficiles. Ballonnement du ventre augmentant par les repos. Vomissements qui, très abondants au début de l'affection, ont disparu. Selles blanchâtres, légèrement colorées à leur surface.

Les urines sont peu abondantes (un demi-litre par jour). Elles ont une coloration bleue très foncée tirant sur le noir. Elles sont sédimenteuses et laissent déposer un sédiment rosé d'urates colorés. Elles ne contiennent ni albumine, ni sucre. Au spectroscope, on constate la présence de la raie de l'urobiline.

Par l'addition à l'urine de l'acide nitrique, on obtient la réaction de la mélanine : les urines deviennent noires. Le procédé de l'eau bromée donne d'une façon inconstante le précipité jaunâtre amorphe.

Rien de particulier aux appareils pulmonaires (sauf de l'emphysème) et cardiaque.

Pendant le peu de temps qui s'est écoulé depuis l'entrée de la malade dans le service jusqu'à sa mort, survenue le 26 décembre 1893, peu d'incidents :

La malade avait eu un faux appétit, elle ne mange pas ce qu'elle avait demandé. Elle est prise le 24, peut-être à la suite des nombreuses palpations faites par les élèves, de douleurs qu'elle n'avait pas éprouvées jusqu'alors, douleurs atroces à l'épigastre et à l'hypocondre gauche, douleurs la faisant se rouler dans son lit, et qui sont calmées par la morphine à petite dose.

Le 25. Son état s'est aggravé, le facies est encore plus amaigri, l'œdème des membres inférieurs accentué, avec prédominance très manifeste du côté droit. Il s'installe une sorte de coma et la malade meurt le 26 décembre pendant la visite, sans hémorrhagie ni phénomène nouveau.

La température entre 37°,5 et 37° depuis son entrée a monté les derniers jours et le matin de sa mort elle a eu 38°,3. La veille au soir elle avait 38° avec un pouls à 108, et 24 respirations par minute.

AUTOPSIE, faite le 27 décembre 1893, vingt-quatre heures après la mort. — A l'ouverture du corps, on voit les poumons refoulés à la partie supérieure du thorax. En avant, le poumon droit descend au niveau de la quatrième côte, le poumon gauche au niveau du quatrième espace intercostal. Il existe un épanchement séro-sanguin d'environ 500 gr.

Le *foie* présente une hypertrophie considérable. Il remplit l'hypocondre et le flanc droits, la fosse iliaque droite, l'épigastre et la région ombilicale qu'il déborde de trois travers de doigt, l'hypocondre et une partie du flanc gauches. Au niveau du bord inférieur du lobe droit, se rattache, par une bande conjonctive déprimée, la masse qu'on sentait dans la fosse iliaque. Le foie est extrait de la cavité. Son hypertrophie porte surtout sur le lobe droit. Cachée derrière le lobe gauche auquel elle est rattachée par un pédicule, se trouve une masse prise d'abord pour la rate adhérente et dont nous reparlerons. Le poids total est de 7 kil. 400 gr.

Lobe droit. — Le lobe droit est de beaucoup le plus hypertrophié, et cette inégalité dans l'hypertrophie des deux lobes, frappe tout d'abord.

Les dimensions du lobe droit sont les suivantes :

Dimensions	verticales.....	35	centim.
»	transversales.....	25	»
»	antéro-postérieures..	9.5	» en moyenne

Il est examiné successivement suivant sa face antérieure, puis postérieure.

Face antérieure. — L'aspect est différent à la partie supérieure et à la partie inférieure. Toute la partie supérieure présente la coloration habituelle du foie plus ou moins dégénéré, avec des saillies et quelques dépressions. Il y a par places, de volume inégal, et généralement de la dimension d'un grain de millet, des taches et nodules jaunâtres. D'autre part, on trouve en petit nombre des nodules allant jusqu'au volume d'une petite noix faisant saillie à la surface, d'une coloration *noire*.

A la partie inférieure, enchâssé pour ainsi dire dans le foie dont il se distingue par la coloration, on voit un noyau énorme faisant saillie, de coloration gris noirâtre, granité. Il est parsemé de taches jaunâtres, de petites nodosités jaunâtres, de forme circulaire, multilobées, radiées, dont deux au moins ont le volume d'une pièce de 20 cent.

Cette séparation entre les deux substances se voit sur toute l'étendue du lobe droit : partie inférieure transformée tout entière en néoplasme infiltré, partie supérieure parsemée de taches et nodules jaunes et noires. Cette apparence s'accentue à la coupe, où l'on voit le noyau massif de néoplasme infiltré, occuper toute la partie inférieure, enchâssé dans le tissu hépatique et remontant à des hauteurs variables.

Dans le tissu hépatique moins modifié (partie supérieure) on aperçoit des masses mélaniques dont certaines sont multilobées, offrent une dépression centrale d'où partent des rayons. Elles peuvent avoir le volume d'un œuf. A côté, ce sont seulement des taches mélaniques.

On trouve sur la coupe, à côté des noyaux mélaniques, les noyaux jaunes, durs au doigt. Les uns isolés, très petits, les autres cohérents, volumineux. Les deux espèces de noyaux coexistent indifféremment dans tous les points; les noyaux jaunes avoisinent les noyaux mélaniques sans se confondre avec eux. Les uns et les autres représentent toutes les phases de développement. Il en est quelques-uns qui sur un fond jaune présentent des taches noires avec un centre noir et déprimé, et semblent indiquer un début de transformation.

Lobe gauche. — Il est beaucoup moins hypertrophié que le droit.

Nous aurons à décrire le lobe gauche lui-même et une masse qui s'y rattache. Le lobe gauche est comme divisé en deux parties par une ligne oblique qui, partant de l'extrémité supérieure de ce lobe gauche, irait se terminer au niveau de la partie moyenne du bord gauche, en coupant le lobe en deux parties égales.

D'une façon générale, ses dimensions sont : Diam. vertical, 23 cent., transversal, 17 centim.

Quant à l'épaisseur, elle varie suivant les deux parties séparées par notre ligne. Au-dessous de cette ligne, 7 centim., au-dessus, par places, moins de 1 centim.

Au-dessous de cette ligne, il existe une véritable saillie visible déjà à l'examen clinique, et qui présente une coloration tout à fait analogue au noyau décrit dans le lobe droit. D'ailleurs, remarquons que le lobe droit déborde de 12 centim. le lobe gauche, et c'est dans cette partie débordante seule, que les altérations sont moins marquées. Une ligne longeant le bord supérieur du lobe gauche, et coupant perpendiculairement le lobe droit, laisserait au-dessus d'elle toute la partie du foie moins altérée.

Au-dessus de la ligne oblique que nous avons tracée sur le lobe gauche, est une partie peu épaisse, atrophiée, avec des granulations plus ou moins volumineuses séparées par du tissu conjonctif, mais encore là, la coloration est noirâtre, parsemée de nodules jaunâtres, plus ou moins volumineux.

La masse qui se rattache au lobe gauche s'est présentée à l'ouverture de l'abdomen recouverte par le lobe gauche du foie, et semblait être la rate volumineuse adhérente au néoplasme. Mais la rate normale se retrouve sans rapport avec elle. Cette masse, entourée d'une capsule d'épaisseur inégale, mais très marquée par places, est molle, rouge noirâtre, donne au raclage un suc noir comme de la mélasse, d'une odeur un peu particulière et ne présente dans sa structure macroscopique que quelques travées fibreuses. Elle renferme quelques noyaux plus durs que le tissu auquel ils se rattachent sans ligne de démarcation bien nette.

Appendue au lobe gauche, la masse semble être en continuité de tissu avec lui. Cependant la coupe longitudinale du pédicule montre une cloison fibroïde séparant les deux organes. Mais la partie du lobe gauche adjacente à la masse présente une dégénérescence analogue à celle qui vient d'être décrite : le tissu hépatique n'est pas reconnaissable à ce niveau. Il a fait place à des lobules inégaux serrés les uns contre les autres, d'apparence mélanique et aussi dépourvus que possible de structure visible.

A la région postérieure, l'aspect général est le même : lobe gauche pris dans toute son étendue avec partie supérieure cirrhotique, lobe

droit et le lobe de Spigel envahis profondément à l'exclusion de la partie supérieure du lobe droit et du lobe carré. Parmi les noyaux jaunes, il y en a du volume d'une noix.

Par places, même dans la partie supérieure, il y a du tissu de sclérose circonscrivant les noyaux jaunes. Taches noires, bleu ardoise. Nodules noirâtres.

Dans la *vésicule biliaire*, on trouve 20 gr. de bile peu colorée et de nombreux calculs biliaires.

Les autres organes de l'abdomen présentent à des degrés divers des taches ou nodules de généralisation mélanique.

Reins ; sur la capsule, on voit des foyers de généralisation ne faisant pas en général saillie dans la profondeur. Cependant, il existe quelques taches au niveau des tubes de Bertin. Dans une pyramide on trouve un noyau jaunâtre.

L'*estomac* au niveau de la face interne, l'intestin au niveau de la séreuse et de la muqueuse, le *mésentère*, les *épiploons*, présentent des taches pigmentaires variant de grains analogues à ceux de la poudre à de petites pièces de 20 centimes et faisant plus ou moins saillie.

L'*utérus* fibromateux en montre à la surface.

Le *pancréas* est infiltré de noyaux mélaniques.

Les *ganglions du mésentère* sont volumineux et noirâtres.

La *rate* seule fait exception à la généralisation. Cependant il existe au niveau de son hile une nodostié mélanique.

Elle est petite, pèse 100 gr., et ne présente rien de spécial à la coupe.

Le *diaphragme* au niveau de son centre phrénique et aussi de chaque côté présentent des noyaux nombreux de généralisation.

Cavité thoracique. — Au niveau de la face interne des côtes droites sur le feuillet pariétal, il existe une série de noyaux noirs de volume inégal, au nombre de six, donnant l'apparence de noyaux hémorrhagiques et formés d'un tissu dur analogue au tissu mélanique. Ils correspondent à des noyaux analogues existant au niveau de la plèvre viscérale du *poumon droit*. Il n'y a rien d'analogue du côté gauche.

On trouve à la partie postérieure et supérieure du thorax une poche hémorrhagique limitée par la plèvre contenant un liquide sanguin. Cette hémorrhagie enkystée n'est pas causée par la rupture d'un anévrysme vasculaire. On ne trouve point au niveau des artères la dilatation pulsatile observée.

Le *poumon droit* est parsemé superficiellement de nodosités se détachant facilement. Il en existe aussi au niveau du *poumon gauche*. A la coupe, les poumons présentent des lésions banales de congestion et d'emphysème. Pas de tuberculose. Pas de nodules mélaniques dans l'épaisseur.

Cœur. — Volume moyen. Il présente au niveau de la face postérieure du ventricule droit une tache mélanique du volume d'un pois, de nombreux centres petits et irréguliers au niveau du ventricule gauche. Il en existe sur la partie antérieure du ventricule droit. A la coupe, on trouve des noyaux de généralisation dans le cœur droit, au niveau de l'oreillette, du ventricule, noyaux superficiels, faisant saillie dans la cavité, siégeant sur les piliers ou dans leur intervalle, très

nombreux, de volume inégal, parfois presque microscopique. Au niveau du ventricule, il existe un noyau jaunâtre. Il en existe également, dont un volumineux, sur les piliers du ventricule gauche.

L'*aorte* est dilatée, athéromateuse.

Cavité crânienne. — La généralisation se retrouve au niveau de la *dure-mère* et de la *pie-mère* crânienne. Il n'y a pas de récidive au niveau de l'orbite, mais un prolongement mélanique se retrouve sur la partie latérale du sphénoïde.

Réflexions. — L'observation clinique n'offre ici rien de spécial. Tumeur de l'œil il y a trois ans, généralisation au foie, absence d'ascite, de circulation complémentaire, d'ictère, de douleurs, sauf au début et à la fin, tous symptômes qui figurent dans les observations habituelles, ainsi que la présence de l'urobiline et de la mélanine dans l'urine.

Au point de vue de l'anatomie macroscopique, quelques points méritent de fixer l'attention. Je ferai d'abord remarquer que, sauf le foie, les organes envahis par la mélanose le sont plutôt dans leurs enveloppes et superficiellement que dans leur profondeur. C'est la dure-mère et la pie-mère, c'est la plèvre pulmonaire, c'est l'enveloppe du rein.

En ce qui concerne le foie, il est quelques détails d'interprétation difficile :

1° Il s'agit ici d'une forme mixte : infiltration en masse, et nodules mélaniques. On trouve même des noyaux qui ont donné lieu à la dénomination de cancer radié mélanique par Rindfleisch.

Un fait frappant est l'hypertrophie considérable du lobe droit avec une moitié inférieure infiltrée en masse, alors que la partie supérieure ne présente que des noyaux de généralisation, variables de volume et de forme, mais disséminés. N'y aurait-il pas là une indication pour le mode d'envahissement? Le cancer paraît aller de bas en haut et envahir le tissu hépatique par voie disséminée. Je ferai remarquer à ce sujet la propagation au centre phrénique du diaphragme, au poumon droit et à la plèvre costale du même côté. Vu la généralisation de la mélanose, on peut facilement admettre l'infection mélanique par voie sanguine, mais ne peut-il y avoir en même temps envahissement de proche en proche!

2° Que penser du mélange aux noyaux mélaniques de nodules jaunâtres qui n'existent à proprement parler que dans le foie? Ces nodules présentent, jaunes et noires, des degrés différents d'évolution. Ils sont souvent juxtapo-

sés sans se confondre. Il y a des formes qui paraissent mixtes.

Y-a-t-il, comme l'a constaté Harris, cité par MM. Hanot et Gilbert, dans leurs belles études sur les maladies de foie, succession de trois stades : non pigmentation des cellules néoplasiques, pigmentation de ces cellules, séparation des parties pigmentées et non pigmentées? Ce serait encore un fait démontrant la propriété pour les cellules dérivées d'un néoplasme primitif de fabriquer du pigment mélanique. Ne peut-on d'autre part y voir la démonstration des modes d'infection décrits par Hanot et Gilbert, l'infection à la fois par le pigment et les éléments cellulaires. L'infection par le pigment serait la seule en dehors du foie.

3° Un fait digne d'intérêt est l'atrophie en épaisseur d'une partie du lobe gauche avec sclérose.

S'agit-il d'une forme de sarcome mélanique s'accompagnant de cirrhose partielle, comme MM. Hanot et Gilbert ont décrit le cancer avec cirrhose. Nous ferons remarquer qu'il existe du tissu scléreux même dans la partie inférieure du lobe droit peu altéré circonscrivant des nodules jaunâtres; ou bien la malade était-elle atteinte antérieurement de cirrhose.

4° La présence de la masse qui ne ressemble pas au reste du foie en général est d'une explication difficile. Sauf la présence de la rate, on l'aurait confondue avec cet organe, à cause de son enveloppe, de sa consistance, de l'aspect de son contenu.

5° Comme il arrive souvent dans ces cas, nous constatons ici l'intégrité de la rate. Au milieu de la généralisation de la mélanose, n'est-il pas étonnant que la rate presque seule soit épargnée?

Il est parmi les questions qui se posent, certaines qui pourront être résolues par l'examen histologique que je me propose de faire alors, et dont j'aurai l'honneur de rendre compte, mais je serais heureux d'avoir dès à présent l'avis de la Société sur les différents points non résolus de ma communication.

Corps étranger de l'utérus, par H. MORESTIN, interne des hôpitaux.

Une jeune femme de 25 ans s'est présentée à moi, le dimanche 26 octobre 1891, à l'hôpital Tenon, racontant qu'un souteneur de ses amis lui avait, dans un but lubrique, introduit dans la matrice une épingle à cheveux, et qu'il n'avait pu la retirer. L'accident venait de se produire.

Le toucher vaginal ne révélait absolument rien ; le col utérin était de forme, de grosseur et de consistance normales et l'on ne pouvait sentir au niveau de l'orifice externe aucune partie du corps étranger. Un hystéromètre introduit dans l'utérus me fit percevoir un contact métallique.

Après avoir un peu dilaté le col, je pus faire, à l'aide d'une pince, l'extraction de l'épingle à cheveux dont les pointes étaient tournées vers l'extérieur. Voici cette épingle, qui mesure plus de six centimètres de long.

L'utérus fut nettoyé à l'aide de petits tampons imbibés d'une solution phéniquée, et le vagin fut bourré de gaze iodoformée.

Les douleurs cessèrent immédiatement, les suites furent infiniment simples, et la malade, après avoir été tenue quelque temps en observation, a quitté l'hôpital sans avoir rien présenté qui pût attirer l'attention.

RÉFLEXIONS. — Il est certain que cette femme n'était pas enceinte.

Est-ce parce qu'elle croyait l'être et qu'elle voulait se faire avorter ? est-ce, comme elle le disait, dans un but lubrique qu'elle s'est soumise à l'introduction de cette épingle, il est véritablement malaisé de le décider.

En tenant compte de ce fait que l'épingle avait été introduite par son extrémité arrondie, on pourrait peut-être incliner vers la seconde hypothèse. D'ailleurs, dans le cas particulier, il faut tenir compte, dans une certaine mesure, de l'affirmation de cette femme, qui aurait été très capable de faire l'aveu d'une tentative d'avortement, puisqu'elle nous assurait qu'elle avait pour avorter un procédé habituel, qu'elle jugeait très supérieur à l'épingle.

Quoi qu'il en soit, j'ai voulu seulement signaler ce cas assez intéressant de corps étranger de l'utérus.

Arrachement de la dernière phalange de l'annulaire et du tendon correspondant du long fléchisseur commun profond, par H. MORESTIN, interne des hôpitaux.

Le 22 décembre 1893, j'ai reçu, à l'hôpital Necker, un jeune garçon de 18 ans, qui avait eu le bout de l'annulaire pincé dans un engrenage.

La dernière phalange s'était séparée de la deuxième, entraînant le tendon du fléchisseur profond. La séparation avait eu lieu juste au niveau de l'interligne articulaire.

Il semble que les dents de la machine aient porté juste à ce niveau, car la phalangette est intacte, et les parties molles qui l'entourent sont à peine altérées. Le tendon a été arraché en totalité. Sur la pièce que voici, on peut constater que toute sa portion intramusculaire a été arrachée, jusqu'à ses dernières fibres.

Contrairement à ce que l'on pourrait croire, la douleur avait été presque nulle au moment de l'accident. Ce fait a d'ailleurs été signalé plusieurs fois.

Les deux phalanges restantes de l'annulaire avaient conservé leurs mouvements, ce qui ne saurait surprendre, puisque la première phalange est fléchie par les interosseux, et la deuxième par le fléchisseur superficiel.

Les cas de ce genre sont bien connus ; toutefois, ils ne sont pas encore assez communs pour qu'on n'en puisse signaler un nouvel exemple.

Élections

MM. L. Guinon, Reymond, Legry, Legueu, Collinet, Mauclaire, et Guinard, sont nommés membres titulaires.

MM. Jayle, Souligoux et Potier sont nommés membres adjoints.

TABLE DES AUTEURS

A

Auclair, 88.
Audain, 501.
Auscher, 274.
Auvray, 453, 489.

B

Bazy, 224.
Bergé, 294.
Bernard, 605, 698, 699.
Bezançon, 118, 462, 562, 590, 596, 601, 675.
Bigeard, 157.
Binot, 117.
Boquel, 680.
Bouchacourt, 511.
Broca, 99, 385.

C

Cazenave, 629.
Cazin, 232, 312, 462.
Chapt, 97.
Claude, 340.
Collinet, 281.
Cornil, 79, 160, 222, 589.
Cottet, 75.

D

Danseux, 359.
Darier, 17, 22.
Deguéret, 144.
Delanglade, 245.
Delbet, 2, 637.
Delétré, 715.
Demantké, 319, 323
Demelin, 581.
Desfosses, 520.
Dreyer-Dufer, 410.
Dudefoy, 85.
Dufour, 101, 569.
Dufournier, 81.
Du Pasquier, 38, 40, 645, 669.
Durante, 116, 199, 249, 298, 342, 347, 634.

F

Faure, 460.
Faure Miller, 75.
Fauvelle, 266, 267.
Fresson, 710.
Frey, 318.
Frumussiane, 271.

G

Genouville, 72.
Gesland, 229.
Gilis, 390.
Gouget, 198, 578, 583, 683.
Guépin, 275, 645.
Guillemain, 315.
Guinard, 85, 98, 710.
Guinon, 658.
Guitton, 352.

H

Halipré, 55.
Hartmann, 52, 69, 117, 161,
Heresco, 715.
Hulot, 314.

I

Isidor, 701.

J

JALAGUIER, 184.
JAYLE, 42, 45, 81, 148, 170, 172, 520, 533, 535, 540, 541, 572, 624, 627.
JOLLY, 645, 669.
JUVARA, 54.

K

KLIPPEL, 29, 46.

L

LANDOWSKI, 371, 539.
LANTZENBERG, 155.
LAUGIER, 376.
LAUNAY, 329, 518, 546, 548.
LEGRAIN, 124.
LEGRY, 481, 484, 709.
LEGUEU, 92, 498.
LÉTIENNE, 327, 581.
LETULLE, 173, 228, 246, 626, 572.
LÉVI, 212, 213, 475, 716.
LIEFFRING, 69, 117, 161.
LONDE, 207.
LYON, 710.

M

MACAIGNE, 493.
MALHERBE, 296, 297.
MANSON, 140.
MARFAN, 658.
MARIE, 95, 350, 372, 399.
MARMASSE, 377.
MARTIN-DURR, 225, 248, 334.
DE MASSARY, 678.
MAUCLAIRE, 175, 184, 417.
MAYET, 605.
MENDEL, 268.
MEUNIER, 261, 263, 487, 585.
MICHEL, 67.
MICHEL DANSAC, 140, 199, 550, 616.
MONNIER, 278, 279.
MONPROFIT, 505.
MORESTIN, 723.
MORTAGNE, 144.
MOUCHET, 134, 543, 545, 577.

N

NAVARRO, 633, 658.
NOEL, 412.
NORDMAN, 314, 436.

O

ORRILLARD, 130, 573, 638, 645.
OUVRY, 366.

P

PACTET, 29.
PAUCHET, 604.
PÉRON, 112, 538.
PERRÉGAUX, 514.
PETIT, 218.
PETRIDES, 234.
PHILIPPE, 316, 317, 330, 331.
PICHEVIN, 175.
PILLIET, 290, 293, 326, 352, 356, 386, 391, 395, 438, 442, 446, 449, 485, 505, 506, 508, 558, 590, 653, 711.
PINEAU, 57, 102.
POIRIER, 143.

Q

QUÉNU, 100, 399, 703.

R

RAFFRAY, 448, 533, 627.
RANGLARET, 136, 470, 591.
RAVANIER, 649, 709.
REBLAUB, 92.
RECHT, 286, 207, 281.
REDARD, 414.
REMY, 412.
REYMOND, 256, 456, 472, 539, 576, 590, 672, 687, 694.
RICHE, 399.

S

SAVARIAUD, 161.
SCHWAAB, 359.
SERGENT, 361.
SOREL, 266, 267.

Souligoux, 278, 518, 590, 596.
Souques, 609.

T

Tariel, 603.
Thévenard, 77.
Thiercelin, 81.
Thiéry, 466.
Thiroloix, 38, 40, 235, 462.
Thoyer, 205.
Tison, 78, 98, (note), 264.
Tollemer, 493, 566.
Touchard, 115, 372, 562.
Trekaki, 234.
Tuffier, 49, 341, 425, 631.

V

Vassal, 124.
Vauverts, 97.
Veau, 168.
Vermorel, 350.
Villecourt, 481.

W

Walch, 90.
Waynbaum, 481.
Weil, 472.

Z

Zuber, 246, 312, 672.

TABLE DES MATIÈRES

A

Abcès. Fosse ischio-rectale, Hartmann, 181. — Multiples du foie, Jayle, 148. — Testicule, Durante, 116. — Du poumon, pneumotomie, Jayle et Raffray, 627. — Aréolaire du foie, Lyon, 710.
Adénome. Corps thyroïde, Pilliet, 391. — Trompe, Monprofit et Pilliet, 505. — Evolution adénomateuse de l'estomac, Pilliet, 558.
Amygdales. Filets nerveux, coloration, Michel Dansac, 550, 616.
Anévrysme. Aorte, Faure Miller et Cottet, 75 ; Touchard, 115 ; Martin-Durr, 248. — Du cœur, Lévi, 475. — Aorte et veine cave, Jayle, 540. — Cérébrale moyenne, Jayle, 541. — Crosse de l'aorte, Tollemer, 566. — Artériel intrapéricardique, Du Pasquier et Jolly, 669. — Tronc brachio-céphalique, Guinard, 710.
Angiome. Généralisé du foie, Philippe, 330.
Anomalies. Face, congénitale, A. Broca, 99. — Colonne vertébrale, Launay, 329. — Monstre double, Waynbaum et Legry, 481. — Capsule surrénale, Pilliet, 485. — Artères humérales, Souligoux, 278. — Musculaires, Veau, 168. — Muscles du poignet, Gesland, 229 ; de la circulation, Boquel, 680.
Anthracose. Pulmonaire, Thiroloix, 462.
Aorte. Anévrysme, Touchard, 115 ; Martin-Durr, 248. — Anévrysme double, Faure Miller et Cottet, 75. — Signe de l'anévrysme, (signe d'Oliver), Martin-Durr, 334. — Anévrysme en bissac de la crosse, Tollemer, 566. — Rupture de la crosse chez un ataxique, Lévi, 213.
Anus. Artères, Quénu, 703. — Vaisseaux lymphatiques, Quénu 399. — Infections de la région anale, Hartmann et Lieffring, 69, 161, 517. — Quénu, 100.
Appendice iléo-cœcal. Abouchement dans l'intestin grêle, Thoyer, 205. — Corps étranger, perforation, Danseux, 359 ; Broca, 385.
Artères. Humérale, anomalie, Souligoux, 278. — Pulmonaire, rétrécissement, Jayle, 172. — Cérébrale, anévrysme, Jayle, 541.
Articulations. Procédés d'arthrectomie, Mauclaire, 417. — Arthrotomie, Thiéry, 416. — Synovite blennorrhagique, Tollemer et Macaigne, 493.
Asystolie. Letulle, 672 ; Jayle, 170.

B

Bassin. Suppuration unilatérale, opération, Mauclaire et Pichevin, 175. — Tumeur fibro-kystique du tissu cellulaire, Cazenave, 629. — Hématocèle, Legueu et Reblaub, 92.
Blennorrhagie. Synovite suppurée, Tollemer et Macaigne, 493.

C

Cachexie pachydermique. Sans idiotie, Marfan et Guinon, 658.

Canal cholédoque. Rétrécissement, ictère chronique, F. Bezançon, 118.
Canal hépatique. Fistule bronchique, Jayle, 535. — Épithélioma, rétention biliaire, Bezançon, 596.
Canal rachidien. Kystes hydatiques, Souques, 609.
Canal thoracique. Oblitération, Thiroloix et Du Pasquier, 40.
Cancer. Col utérin, Gouget, 578. — Pylore, Nordman, 314. — Poumon, Walch, 90. — Intestin, Vauverts, 97. — Thymus, foie, poumons, Michel Dansac, 140, 199. — Foie, massif, Zeuber, 246. — Foie, primitif, Philippe, 331. — Pancréas, primitif, Auvray, 453. — Voies biliaires, Durante, 342. — Estomac, Meunier, 263. — Pancréas, Ranglaret, 470.
Capsules surrénales. Tuberculose, Binot, 117. — Anomalie, Pilliet, 485. — Maladie d'Addison, Auvray, 489. — Cirrhose, Pilliet, 508.
Carcinome. Pigmentaire généralisé, Landowski, 371.
Cartilage céphalique. Du poulpe, Pilliet, 449.
Cerveau. Gomme, Klippel, 29. — Plaie par balle de revolver, Mouchet, 134. — Arachnoïde, sarcome, Reymond, 694. — Hémorrhagie héréditaire, Bernard, 699. — Tumeur calcaire, Villecourt, 481. — Corps pituitaire, tumeur, Reymond, 539, 687. — Cysticerques, Landowski, 539. — Sarcome névroglique, Martin-Durr, 225. — Lobule paracentral, ramollissement, Reymond et Weil, 472.
Chondrofibrome. Des métacarpiens, Perrégaux, 514.
Cœur. Adipose, Vassal, 124. — Anévrysme du ventricule gauche, Lévi, 475. — Symphyse, mort subite, Fauvelle et Sorel, 267. — Dégénérescence vacuolaire du myocarde, Dufour, 569. — Insuffisance mitrale, asystolie, Jayle, 170. (Voir *Endocardite*, *Myocarde.*)
Colonne vertébrale. Anomalie, Launay, 329.
Corps étrangers. Appendice iléo-cæcal, Danseux, 359. — Vessie, Guinard, 98. — Utérus, Morestin, 723. — Péritoine (compresses et éponges). Jalaguier et Mauclaire, 184. — Néoformations consécutives, Thiéry, 466.
Corps thyroïde. Adénome kystique aberrant, Pilliet, 391. — Épithélioma généralisé, Dreyer Dufer, 410. — Tumeur primitive, Jayle, 572. — Goitre exophtalmique, Reymond, 456. — Sarcome primitif, Jayle, 624 ; Letulle, 626. — Cachexie pachydermique, Marfan et Guinon, 658.
Cou. Kyste dermoïde présternal congénital, Genouville, 72. — Kyste thyro-hyoïdien, Faure, 460. — Tumeur de la région parotidienne, Zuber, 672.
Coude. Fracture, Jayle, 45.
Crâne. Fracture, Frey, 318 ; Souligoux, 596. — Exostose de la voûte, Hulot, 314. — Exostose, Isidor, 701.
Cysticerques. Du cerveau, Landowski, 539.
Cysto-sarcome. Du sein, Pilliet, 506.

D

Dégénérescence. Graisseuse du foie dans le cancer utérin, Gouget, 578.
Diarrhée chyleuse. Thiroloix et Du Pasquier, 40.
Duodénum. Ulcère simple, Marie et Vermorel, 350. — Ulcère circulaire, Meunier, 487.
Dure-mère. Ossification, Thiroloix et Du Pasquier, 38. — Tumeur adhérente, 590.
Dysenterie. Marie, 95 ; Jayle, 148.

E

Eclampsie. Hémorrhagie cérébrale et hépatique, Ranglaret, 136.
Elections. 57, 124, 275, 290, 359, 376, 517, 616, 700, 724.
Emphysème. Généralisé dans la diphtérie, Pineau, 102.
Enchondrome. Pied, Orrillard, 573.
Endocardite. Végétante, Fauvelle et Sorel, 266. — Végétante et ulcéreuse, Lantzenberg, 155. — Végétante à pneumocoques, Pineau, 57. — Infectieuse à streptocoques, Bezançon, 675.
Epithéliome. Foie, Collinet, 281. — Peau, Cornil, 79; Launay, 548. — Corps thyroïde, Dreyer-Dufer, 410. — Vésicule biliaire, Meunier, 585. — Canal hépatique, Bezançon, 596. — Sein, Delbet, 2; Launay, 546. — Verge, Durante, 249. — Rein, Bernard, 698. — Du sein et des méninges, Du Pasquier et Jolly, 645.
Espaces intercostaux. Anatomie des muscles, Souligoux, 518.
Estomac. Ulcère simple, Jayle et Thiercelin, 81; Recht, 206. — Tuberculose, Letulle, 228. — Ulcères avec dilatation, Thiroloix et Du Pasquier, 241. — Cancer du pylore, Nordman, 314; Meunier, 263. — Varices, Claude, 340. — Evolution adénomateuse dans les gastrites, Pilliet, 558. — Stéatose expérimentale de la muqueuse, Pilliet, 711.
Exostose. Du crâne, Hulot, 314; Isidor, 701.

F

Face. Anomalies, A. Broca, 99. — Lipome de la région frontale, Guépin et Orrillard, 645.
Fibrome. Utérus, Malherbe, 297; Reymond, 672; Mouchet, 543; Plèvre, Bernard, 605. — Main, Pilliet, 438.
Fibro-myôme. De l'utérus, Cazin, 232.
Fibrosarcome. De l'épiploon, Cazin, 312.
Fièvre typhoïde. Mort subite, Dufour, 569.
Fistule hépatico-bronchique. Jayle, 535.
Foie. Abcès multiples, Jayle, 148. — Cirrhose, Durante, 199, 298. — Cirrhose atrophique, Claude, 340. — Cirrhose hypertrophique, Auscher, 274. — Cirrhose infectieuse, Pilliet, 446. — Cirrhose et cancer, Bezançon, 601. — Cirrhose dans l'érysipèle, Schwaab, 359. — Polykystique, Bouchacourt, 511; Bezançon et Touchard, 562. — Hémorrhagie dans l'éclampsie, Ranglaret, 136. — Cancer, Philippe, 331; Zuber, 246. — Angiome, Philippe, 330. — Kyste hydatique, Tison, 264; Halipré, 55; Marmasse, 377. — Epithéliome, Collinet, 281. — Abcès aréolaire, Lyon, 710; tumeur mélanique, Lévy, 715.
Fosse ischio-rectale. Abcès, Hartmann, 181.
Fractures. Crâne, Frey, 318; Souligoux, 596. — Larynx, Laugier, 376. — Coude, cubitus, radius, Jayle, 45. — Côtes, Héresco et Delétré, 715.

G

Gangrène. Sénile, Mendel, 268. — Sèche du membre inférieur, Bezançon, 675.
Gastrites toxiques. Expérimentales, Pilliet, 590.
Gastro-entérostomie. Utilité de l'entéro-anastomose, Jayle et Desfosses, 520.
Gaz. Production dans certains viscères, Démelin et Létienne, 581.
Genou. Arthrite tuberculeuse, Dufour, 101.
Glande de Bartholin. Kyste et sclérose, Pilliet, 326.

Glandes salivaires. De la tortue grecque, Pilliet, 293.
Goitre exophtalmique. Reymond, 456.
Grand épiploon. Fibrosarcome kystique, Cazin, 312.
Grossesse tubaire. Mouchet, 577.

H

Hermaphrodisme. Audain, 501.
Hématocèle. Rupture dans l'intestin, Legueu et Reblaub, 92.
Hémorrhagie. Méningée, Philippe, 316. — Ovaire, Pilliet, 442. — Trompes, Pilliet, 356. — Cérébrale, Thiroloix et Du Pasquier, 38. — Cérébrale héréditaire, Bernard, 699. — Utérine chez une vierge, Recht, 207.
Hémorrhoïdes. Micro-organismes dans la thrombose, Quénu, 100.
Hernie. Inguinale, bride fibreuse du sac, Zuber, 312. — Inguinale gauche, Jayle, 42 ; Guinard et Dudefoy, 85. — Ombilicale, Savariaud, 161. - Ombilicale énorme, L. Lévi, 212. — Etranglement, Ravanier, 709.
Hydronéphrose. Aseptique, Frumussiane, 271. — Expérimentale, Bazy, 224 ; Tuffier, 425, 631 ; Navarro, 633.

I

Ictère. Chronique, Bezançon, 118. Grave apyrétique, Durante, 634.
Intestin. Ulcération dysentérique, Marie, 95. — Cancer, Vauverts, 97. — Occlusion par diverticule, Cazin, 462.
Intestin grêle. Rupture, Guillemain, 315.

J

Jambe. Sarcome, Chapt, 97.

K

Kystes. Glande de Bartholin, Pilliet, 326. — Thyro-hyoïdien, Faure, 460. — Ovaire, Pilliet, 352. — Hématiques de l'ovaire, Malherbe 296. — Hématiques multiples du foie, Bezançon et Touchard, 562. — Congénital présternal, Genouville, 77.
Kystes dermoïdes. Transformations épithéliomateuses, Pilliet, 290. — Double des ovaires, Audain, 501.
Kyste hydatique. Foie, Tison, 264 ; Halipré, 55 ; Marmasse, 377. — Canal rachidien, Souques, 609. — Poumons, Marie et Touchard, 372. — Thorax et abdomen, Pauchet, 604.

L

Langue. Kyste, Redard, 414.
Larynx. Fracture par strangulation, Laugier, 376. — Myxome, Gouget, 683.
Ligament large. Phlegmon post-puerpéral, Raffray et Jayle, 533.
Lipome. De la main, Launay, 518. — De la région frontale, Guépin et Orrillard, 645.
Lithiase biliaire. Jayle, 535.
Lithiase urinaire. Artificielle, Tuffier, 49. — Expérimentale, Navarro, 658.
Lymphadénome. De la rate, Tison, 78. (Voir aussi note, page 98.)
Lymphangiome. Kystique, Delbet, 637.

M

Main. Lipome de la paume, Launay, 518. — Fibrome, Pilliet, 438. — Tumeur myéloïde, Pilliet, 653. — Arrachement d'une phalange, Morestin, 723.
Maladie d'Addison. Auvray, 489.
Mamelle. Tuberculose, adénome, Remy et Noel, 412. — Sarcome pur fasciculé, Mouchet, 545. — Epithélioma intra-canaliculaire, Launay, 546. — Cysto-sarcome papillaire, Pilliet, 506. — Cirrhose épithéliale, Delbet, 2. —

Epithélioma généralisé, Du Pasquier et Jolly, 645. — Mammite chronique, Ravanier, 649.
Mélanose généralisée. Lévi, 715.
Médiastin. Tumeur, Demantké, 319.
Méninges. Hémorrhagie, Philippe, 316. — Tuberculeuse, Philippe, 817. — Pseudo-méningite pneumonique, Bergé, 294. — Epithélioma, Du Pasquier et Jolly, 645.
Métrorrhagie. Chez une vierge, Recht, 207.
Môle hydatiforme, Recht, 281.
Molluscum. De la vulve, Orrillard, 130.
Monstre double. Waynbaum et Legry, 481.
Mort subite. Par symphyse cardiaque, Fauvelle et Sorel, 267. — Dans la fièvre typhoïde, Dufour, 569. — Dans l'ataxie, L. Lévi, 213.
Muscles. Tuberculose, Monnier, 278. — Anomalies, Veau, 168; Gesland, 229.
Myocarde. Etat réticulé dans l'asystolie, Letulle, 672. — Dégénérescence vacuolaire, Dufour, 569.
Myôme. De l'utérus, Cornil, 589.
Myxome. Du larynx, Gouget, 683.

N

Néoformations. A la suite de corps étrangers, Thiéry, 466. — Vasculaires dans l'inflammation des séreuses, Letulle, 173.
Néphropexie. Résultats éloignés, Reymond, 576.
Nerfs. Névrome plexiforme, Ouvry, 366. — Lésion dans les amygdalites chroniques, Michel Dansac, 550, 616.
Névrome. Plexiforme généralisé, Ouvry, 366.

O

Occlusion intestinale. Cazin, 462.
Œsophage. Tuberculose, Letulle, 246; Londe, 207. — Cancer, Poirier, 143. — Varices, Claude, 340.
Omoplate. Ostéite, résection, Thévenard, 77.
Organes génito-urinaires. Tuberculose, Meunier, 261; de Massary, 678.
Os. Iliaque, ostéomyélite, Petit, 218. — Cubitus, arrêt de développement, Orrillard, 573. — Astragale, déformation, Monnier, 279. — Métacarpiens, chondrofibrome, Perrégaux, 514. — Crâne, exostose, Hulot, 314; Isidor, 701.
Ostéome. Du brachial, Guépin, 275.
Ovaire. Kystes dermoïdes, transformation épithéliomateuse, Pilliet, 290. — Kystes hématiques, Malherbe, 296. — Tumeur mixte, Orrillard, 638. — Hémorrhagie, Pilliet, 442. — Kyste dermoïde double, Audain, 501. — Kyste multiloculaire, Pilliet et Guitton, 352.

P

Pancréas. Physiologie, Thiroloix, 235. — Cancer primitif, Auvray, 453. — Cancer, Ranglaret, 470.
Peau. Emphysème généralisé, Pineau, 102. — Epithélioma tubulé, Launay, 548. — Epithélioma, Cornil, 79. — Sarcomatose, Darier, 17. — Tumeur mélanique, Cornil, 222. — Mélanose, Lévi, 715.
Péricarde. Tuberculose, hémorrhagie, Sergent, 361. — Epanchement purulent, Deguéret et Mortagne, 144. — Anévrysme artériel, Du Pasquier et Jolly, 669.
Péritoine. Corps étrangers, compresses et éponges, Jalaguier et Mauclaire, 184.
Pharynx. Ulcération dans le cancer du pylore, Bigeard, 157.
Pied. Enchondrome du troisième orteil, Orrillard, 573.

Pierres. Du poumon, Vassal, 124.
Pigmentation. Des odontoïdes chez les sélaciens, Pilliet, 395.
Placenta. Circulation, Legry, 484. — Rétention, Mayet, 605.
Plaies d'armes à feu. Cerveau, Mouchet, 134.
Plasmodies du sang. Trekaki et Petrides, 234.
Plèvre. Epanchement enkysté purulent, Deguéret et Mortagne, 144. — Fibrome embryonnaire, Bernard, 605.
Poumon. Sarcome, Reymond, 256. — Sarcome primitif, Ranglaret, 591. — Anthracose, Thiroloix, 462. — Pierres, Vassal, 124. — Atrophie, Dufournier, 81. — Cancer, Walch, 90. — Kyste hydatique, Marie et Touchard, 372. — Lésions d'origine cardiaque, Auscher, 274. — Abcès, pneumotomie, Jayle et Raffray, 627.
Prostate. Hypertrophie, Nordman, 436. — Tuberculose, de Massary, 678.

R

Rate. Lymphadénome, Tison, 78. — Kyste séreux, Gouget, 108. — Infarctus, Bezançon, 462.
Rectum. Artères, Quénu, 703. — Perforation traumatique, Tariel, 603.
Rein. Tuberculose, Tuffier, 341. — Tuberculose avec kyste, Klippel, 46. — Gros, polykystique, M. Michel, 67. — Polykystique, Demantké, 323; Bouchacourt, 511. — Abcès périnéphrétique, Tison, 78. — Ballottement rénal, Durante, 347. — Hydronéphrose aseptique, Frumussiane, 271. — Hydronéphrose expérimentale, Bazy, 224; Tuffier, 435; Navarro, 633. — Mal de Bright, Nordman, 436. — Pyélonéphrite, Marie et Riche, 399. — Sarcome, Delanglade, 245. — Néphropexie, Reymond, 576. — Épithélioma, Bernard, 698. — Unique, Fresson, 710.
Rhumatisme. Cardiaque, Fauvel et Sorel, 266.

S

Sarcome. Mamelle, pur, Mouchet, 545. — Poumon, Reymond, 256. — Poumon primitif, Ranglaret, 591. — Corps thyroïde, primitif, Jayle, 624. — Jambe, Chapt, 97. — Cerveau, Martin-Durr, 225; Reymond, 694. — Rein, Delanglade, 245. — Médiastin, fasciculé, Demantké, 319. — Muqueuse utérine, Hartmann, 52. — Tissu sous-cutané, Darier, 17. — Corps pituitaire, Reymond, 539, 687.
Sarcomatose. Généralisée, Darier, 17.
Sein. (Voir Mamelle.)
Sélaciens. Pigmentation des odontoïdes, Pilliet, 395.
Séméiologie. Signe d'Oliver, secousses trachéales, Martin-Durr, 334. — Ballottement rénal, Durante, 347.
Septicémie puerpérale. Phlegmon du ligament large, Raffray et Jayle, 533. — Rétention placentaire, Mayet, 605.
Séreuses. Néoformations vasculaires, M. Letulle, 173.
Syphilis. Vertèbres, crâne, foie, Darier, 22. — Cerveau, Klippel, et Pactet, 29. — Testicule, Leguen, 498.
Testicule. Tumeur polykystique, Manson, 140; Cornil, 160. — Gomme, Leguen, 498. — Abcès, Durante, 116.
Thorax. Abcès froids des parois, Souligoux, 518; Souligoux et Bezançon, 590.
Thymus. Cancer, Michel Dansac, 140, 199.
Traumatismes. Cérébral, Legrain, 124. — Rectum, perforation, Tariel, 603.
Trompe. Tuberculose, Péron, 538.

— Hernie, salpingite, Guinard et Dudefoy, 85. — Adénome, Monprofit et Pilliet, 505. — Salpingite polykystique, Pilliet, 386. — Salpingite hémorrhagique, Pilliet, 356. — Grossesse tubaire, Mouchet, 577.
Trou de Botal. Persistance, Boquel, 680.
Tuberculose. Articulations, arthrectomie, Mauclaire, 417. — Estomac, Letulle, 228. — Genou, Dufour, 101. — Génitale chez une fillette, Péron, 538. — Mamelle, Remy et Noel, 412. — Méningée, Philippe, 317. — Muscles, Meunier, 278. — Œsophage, Letulle, 246 ; Londe, 207. — Parois thoraciques, Souligoux, 518. — Péricarde, Sergent, 361. — Poumon et capsules surrénales, Binot, 117. — Rein, Klippel, 46 ; Tuffier, 341. — Urinaire, Meunier, 261 ; De Massary, 678.
Tumeurs. De la peau, Cornil, 222. — De la grande lèvre, Raffray, 448. — Du cerveau, Villecourt, 481. — De l'œsophage, Poirier, 143. — Mixte de la parotide, Juvara, 54. — Des nerfs, Ouvry, 366. — De la région parotidienne, Zuber, 672. — Épithéliale du corps pituitaire, Reymond, 687. — Corps thyroïde, Jayle, 624. — De la dure-mère, Reymond, 590. — Fibro-kystique du tissu cellulaire pelvien, Cazenave, 629. — Mixte de l'ovaire, Orrillard, 638. (Voir *Adénome*, *Angiome*, *Cancer*, etc., etc.)
Tumeurs kystiques. Rein, M. Michel, 67. — Reins et foie, dégénérescence, Demantké, 323 ; Létienne, 327. — Trompe, Pilliet, 386. — Langue, Redard, 414. — Rate, kyste séreux, Gouget, 108. — Testicule, Manson, 140 ; Cornil, 160. (Voir *Kyste*.)

U

Ulcère. Estomac, Jayle et Thiercelin, 81 ; Recht, 206. — Duodénum, Marie et Vermorel, 350 ; Meunier, 487. — Intestin, dysenterie, Marie, 95. — Pharynx, Bigeard, 157.
Utérus. — Môle hydatiforme, Recht, 281. — Suppuration, Auclair, 88. — Fibro-myôme, Cazin, 232. — Fibrome, Malherbe, 297 ; Mouchet, 543. — Cancer du col, Gouget, 578. — Myôme, Cornil, 589. — Sarcome de la muqueuse, Hartmann, 52. — Tuberculose, Péron, 538. — Contenant un squelette de fœtus chez une vache, Gilis, 390. — Fibrome avec kystes, Reymond, 672. — Infection intra-utérine, Legry, 709. — Corps étranger, Morestin, 723.
Urémie. Bouchacourt, 511.

V

Vaisseaux lymphatiques. Anus, Quénu, 399.
Verge. Épithélioma, Durante, 249.
Vertèbres. Carie syphilitique, Darier, 22.
Vésicule biliaire. Cancer primitif, Meunier, 585.
Vessie. Corps étranger, Guinard, 98.
Voies biliaires. Cancer secondaire à cancer du pancréas, Durante, 342. — Obstruction par épithélioma du canal hépathique, Bezançon, 596.
Vulve. Molluscum, Orrillard, 130. — Tumeur de la lèvre, Raffray, 448.

IMPRIMERIE LEMALE ET Cie, HAVRE